COOK® MEDICAL

CE 0088

EN 22 **Zenith Flex®** AAA Endovascular Graft with the Z-Trak™ Introduction System
Instructions for Use

CS 36 Endovaskulární graft **Zenith Flex®** AAA se zaváděcím systémem Z-Trak™
Návod k použití

DA 50 **Zenith Flex®** AAA endovaskulær protese med Z-Trak™ indføringssystem
Brugsanvisning

DE 64 **Zenith Flex®** endovaskuläre AAA-Prothese mit Z-Trak™ Einführsystem
Gebrauchsanweisung

EL 78 Ενδαγγειακό μόσχευμα AAA **Zenith Flex®** με το σύστημα εισαγωγής Z-Trak™
Οδηγίες χρήσης

ES 93 Endoprótesis vascular para AAA **Zenith Flex®** con el sistema de introducción Z-Trak™
Instrucciones de uso

FR 107 Endoprothèse vasculaire **Zenith Flex®** AAA à système d'introduction Z-Trak™
Mode d'emploi

HU 121 **Zenith Flex®** AAA endovaszkuláris graft Z-Trak™ felvezetőrendszerrel
Használati utasítás

IT 135 Endoprotesi addominale **Zenith Flex®** con sistema di introduzione Z-Trak™
Istruzioni per l'uso

NL 149 **Zenith Flex®** AAA endovasculaire prothese met het Z-Trak™ introductiesysteem
Gebruiksaanwijzing

NO 163 **Zenith Flex®** AAA endovaskulært implantat med Z-Trak™ innføringssystem
Bruksanvisning

PL 177 Stent-graft wewnątrznaczyniowy **Zenith Flex®** AAA z systemem wprowadzającym Z-Trak™
Instrukcja użycia

PT 191 Prótese endovascular AAA **Zenith Flex®** com o sistema de introdução Z-Trak™
Instruções de utilização

SV 205 **Zenith Flex®** AAA endovaskulärt graft med Z-Trak™ införingssystem
Bruksanvisning

ARC TECHNOLOGY™

T_ZAAAF_REV4

ENGLISH

TABLE OF CONTENTS

Illustrations 10-21

1 DEVICE DESCRIPTION 22
1.1 Aortic Main Body and Iliac Leg Components 22
1.2 Main Body Delivery System 22
1.3 Iliac Leg Delivery System 22
1.4 Zenith® AAA Endovascular Graft Ancillary Components 22

2 INDICATIONS FOR USE 22

3 CONTRAINDICATIONS 22

4 WARNINGS AND PRECAUTIONS 22
4.1 General 22
4.2 Patient Selection, Treatment and Follow-Up 22
4.3 Pre-Procedure Measurement Techniques and Imaging 22
4.4 Device Selection 23
4.5 Implant Procedure 23
4.6 Molding Balloon Use 23
4.7 MRI Information 23

5 ADVERSE EVENTS 23
5.1 Observed Adverse Events 23
Table 5.1.1 Death and Rupture from Clinical Study 24
Table 5.1.2 Adverse Events in Clinical Study 24
5.2 Potential Adverse Events 24
Device-Related Adverse Event Reporting 24

6 SUMMARY OF CLINICAL STUDIES 25
6.1 Objectives 25
6.2 Study Design 25
Table 6.2.1 Patient Follow-Up and Accountability 25
6.3 Patient Demographics 25
Table 6.3.1 Comparison of Subject Characteristics 25
Table 6.3.2 Aneurysm Diameter Distribution 26
6.4 Results 26
Table 6.4.1 Devices Implanted 26
Table 6.4.2 Primary Results 26
Table 6.4.3 Success Measures 27
Table 6.4.4 Abdominal Radiographic Findings – Device Integrity 27
Table 6.4.5 CT Findings – Graft Patency 28
Table 6.4.6 CT Findings – Graft (Main Body) Migration 28
Table 6.4.7 Abdominal Radiograph Findings – Limb Separation 28
6.5 Endoleak Management 28
Table 6.5.1 Endoleaks (All Types, New and Persistent) 28
Table 6.5.2 First Occurrence of Endoleak for Standard Risk Patients 28
Table 6.5.3 First Occurrence of Endoleak for High Risk Patients 28
Table 6.5.4 First Occurrence of Endoleak for Roll-In Patients 28
6.6 Aneurysm Change 29
Table 6.6.1 Change in Maximum Aneurysm Diameter by Interval 29
Table 6.6.2 Change in Aneurysm Size and Endoleak at 12 Months 29
Table 6.6.3 Change in Aneurysm Size and Endoleak at 24 Months 29
6.7 AAA-Related Secondary Interventions 29
Table 6.7.1 Secondary Interventions (to 12 Months) 29
Table 6.7.2 Secondary Interventions (>12 to 24 Months) 29
6.8 Secondary Outcome Measures 30
Table 6.8.1 Secondary Outcomes by Treatment Group 30

7 PATIENT SELECTION AND TREATMENT 30
7.1 Individualization of Treatment 30

8 PATIENT COUNSELING INFORMATION 30

9 HOW SUPPLIED 30

10 CLINICAL USE INFORMATION 30
10.1 Physician Training 30
10.2 Inspection Prior to Use 30
10.3 Materials Required 30
10.4 Materials Recommended 30
10.5 Device Sizing Guidelines 31
Table 10.5.1 Main Body Graft Sizing Guide 31
Table 10.5.2 Iliac Leg Graft Sizing Guide 31

11 DIRECTIONS FOR USE 31
Anatomical Requirements 31
General Use Information 31
Pre-Implant Determinants 31
Patient Preparation 31
11.1 Bifurcated System 31
11.1.1 Bifurcated Main Body Preparation/Flush 31
11.1.2 Contralateral Iliac Leg Preparation/Flush 31
11.1.3 Ipsilateral Iliac Leg Preparation/Flush 31
11.1.4 Vascular Access and Angiography 31
11.1.5 Main Body Placement 31
11.1.6 Contralateral Iliac Wire Guide Placement 32
11.1.7 Main Body Proximal (Top) Deployment 32
11.1.8 Contralateral Iliac Leg Placement and Deployment 32
11.1.9 Main Body Distal (Bottom) Deployment 32
11.1.10 Docking of Top Cap 32
11.1.11 Ipsilateral Iliac Leg Placement and Deployment 32
11.1.12 Molding Balloon Insertion 32
Final Angiogram 32

12 IMAGING GUIDELINES AND POSTOPERATIVE FOLLOW-UP 33
12.1 General 33
Table 12.1.1 Recommended Imaging Schedule for Endograft Patients 33
12.2 Contrast and Non-Contrast CT Recommendations 33
Table 12.2.1 Acceptable Imaging Protocols 33
12.3 Abdominal Radiographs 33
12.4 Ultrasound 33
12.5 MRI Information 33
12.6 Additional Surveillance and Treatment 34

13 PATIENT TRACKING INFORMATION 34

14 TROUBLESHOOTING 34
14.1 Trigger Wire Release Troubleshooting 34
14.1.1 Main Body Proximal (Top) Deployment 34
14.1.2 Docking of Top Cap 34
14.1.3 Ipsilateral Iliac Leg Placement and Deployment 34
14.1.4 Contralateral Iliac Leg Placement and Deployment 34
14.2 Suprarenal Stent Deployment Troubleshooting 34
14.2.1 Main Body Proximal (Top) Deployment 34
14.2.2 Docking of Top Cap 35
14.2.3 Ipsilateral Iliac Leg Placement and Deployment 35
14.2.4 Contralateral Iliac Leg Placement and Deployment 35

ČESKY

OBSAH

Ilustrace 10-21

1 POPIS ZAŘÍZENÍ 36
1.1 Komponenty aortálního hlavního těla a iliakálního ramena 36
1.2 Aplikační systém hlavního těla 36
1.3 Aplikační systém pro iliakální rameno 36
1.4 Přídavné komponenty endovaskulárního graftu Zenith® AAA 36

2 URČENÉ POUŽITÍ 36

3 KONTRAINDIKACE 36

4 VAROVÁNÍ A UPOZORNĚNÍ 36
4.1 Obecně 36
4.2 Výběr, léčba a následné kontroly pacienta 36
4.3 Měřicí techniky a zobrazování před výkonem 36
4.4 Volba zařízení 37
4.5 Postup implantace 37
4.6 Použití tvarovacího balónku 37
4.7 Informace o vyšetření MRI 37

5 NEŽÁDOUCÍ PŘÍHODY 37
5.1 Zaznamenané nežádoucí příhody 37
Tabulka 5.1.1 Úmrtí a ruptura v klinické studii 38
Tabulka 5.1.2 Nežádoucí příhody v klinické studii 38
5.2 Potenciální nežádoucí příhody 38
Hlášení nežádoucích příhod souvisejících se zařízením 38

6 SOUHRN KLINICKÝCH STUDIÍ 39
6.1 Cíle 39
6.2 Uspořádání studie 39
Tabulka 6.2.1 Kontrolní vyšetření a dostupnost pacienta 39
6.3 Data o pacientech 39
Tabulka 6.3.1 Porovnání charakteristik subjektů 39
Tabulka 6.3.2 Distribuce průměru aneuryzmatu 40
6.4 Výsledky 40
Tabulka 6.4.1 Implantované zařízení 40
Tabulka 6.4.2 Primární výsledky 40
Tabulka 6.4.3 Měřítka úspěšnosti 41
Tabulka 6.4.4 Radiografické nálezy v břišní oblasti – integrita zařízení 41
Tabulka 6.4.5 Nálezy na CT – průchodnost graftu 42
Tabulka 6.4.6 Nálezy na CT – migrace graftu (hlavního těla) 42
Tabulka 6.4.7 Radiografické nálezy v břišní oblasti – separace větve 42
6.5 Léčba endoleaku 42
Tabulka 6.5.1 Endoleaky (všechny typy, nové a perzistující) 42
Tabulka 6.5.2 První výskyt endoleaku u pacientů se standardním rizikem 42
Tabulka 6.5.3 První výskyt endoleaku u pacientů s vysokým rizikem 42
Tabulka 6.5.4 První výskyt endoleaku u roll-in pacientů 42
6.6 Změna aneuryzmatu 43
Tabulka 6.6.1 Změna maximálního průměru aneuryzmatu podle časového intervalu 43
Tabulka 6.6.2 Změna velikosti aneuryzmatu a endoleaku po 12 měsících 43
Tabulka 6.6.3 Změna velikosti aneuryzmatu a endoleaku po 24 měsících 43
6.7 Sekundární intervence související s AAA 43
Tabulka 6.7.1 Sekundární intervence (do 12 měsíců) 43
Tabulka 6.7.2 Sekundární intervence (>12 až 24 měsíců) 43
6.8 Měření sekundárních výsledků 44
Tabulka 6.8.1 Sekundární výsledky podle léčených skupin 44

7 VÝBĚR A LÉČBA PACIENTA 44
7.1 Individualizace léčby 44

8 PORADENSTVÍ PRO PACIENTY 44

9 STAV PŘI DODÁNÍ 44

10 INFORMACE O KLINICKÉM POUŽITÍ 44
10.1 Školení lékařů 44
10.2 Kontrola před použitím 44
10.3 Požadovaný materiál 44
10.4 Doporučený materiál 44
10.5 Pokyny pro výběr velikosti zařízení 45
Tabulka 10.5.1 Pokyny pro výběr velikosti hlavního těla graftu 45
Tabulka 10.5.2 Pokyny pro výběr velikosti iliakálního ramena graftu 45

11 POKYNY K POUŽITÍ 45
Anatomické požadavky 45
Obecné informace o použití 45
Rozhodující činitele před implantací 45
Příprava pacienta 45
11.1 Systém s bifurkací 45
11.1.1 Příprava a propláchnutí bifurkovaného hlavního těla 45
11.1.2 Příprava a propláchnutí kontralaterálního iliakálního ramena 45
11.1.3 Příprava a propláchnutí ipsilaterálního iliakálního ramena 45
11.1.4 Cévní přístup a angiografie 45
11.1.5 Umístění hlavního těla 45
11.1.6 Umístění vodicího drátu kontralaterální iliakální větve 46
11.1.7 Rozvinutí proximální (horní) části hlavního těla 46
11.1.8 Umístění a rozvinutí kontralaterálního iliakálního ramena 46
11.1.9 Rozvinutí distální (dolní) části hlavního těla 46
11.1.10 Aretace horní čepičky 46
11.1.11 Umístění a rozvinutí ipsilaterálního iliakálního ramena 46
11.1.12 Zavedení tvarovacího balónku 46
Finální angiogram 46

12 POKYNY PRO SNÍMKOVÁNÍ A POOPERAČNÍ KONTROLU 47
12.1 Obecně 47
Tabulka 12.1.1 Doporučený plán zobrazovacích vyšetření pro pacienty s endograftem 47
12.2 Doporučení pro kontrastní a nekontrastní CT 47
Tabulka 12.2.1 Přijatelné zobrazovací protokoly 47
12.3 Abdominální radiogramy 47
12.4 Ultrazvuk 47
12.5 Informace o vyšetření MRI 47
12.6 Další sledování a léčba 48

13 INFORMACE PRO SLEDOVÁNÍ PACIENTŮ 48

14 ŘEŠENÍ PROBLÉMŮ 48
14.1 Řešení problémů s uvolňovacím drátem 48
14.1.1 Rozvinutí proximální (horní) části hlavního těla 48
14.1.2 Aretace horní čepičky 48
14.1.3 Umístění a rozvinutí ipsilaterálního iliakálního ramena 48
14.1.4 Umístění a rozvinutí kontralaterálního iliakálního ramena 48
14.2 Řešení problémů s rozvinováním suprarenálního stentu 48
14.2.1 Rozvinutí proximální (horní) části hlavního těla 48
14.2.2 Aretace horní čepičky 48
14.2.3 Umístění a rozvinutí ipsilaterálního iliakálního ramena 49
14.2.4 Umístění a rozvinutí kontralaterálního iliakálního ramena 49

DANSK

INDHOLDSFORTEGNELSE

Illustrationer 10-21

1 BESKRIVELSE AF PRODUKTET 50
1.1 Komponenter til aortisk hovedprotese og til iliaca-ben 50
1.2 Hovedprotesens fremføringssystem 50
1.3 Fremføringssystem for iliaca-ben 50
1.4 Hjælpekomponenter til Zenith® AAA endovaskulær protese 50
2 TILSIGTET ANVENDELSE 50
3 KONTRAINDIKATIONER 50
4 ADVARSLER OG FORHOLDSREGLER 50
4.1 Generelle 50
4.2 Patientudvælgelse, behandling og opfølgning 50
4.3 Måleteknik og billeddiagnostik før proceduren 50
4.4 Udvælgelse af produkt 51
4.5 Implantationsprocedure 51
4.6 Brug af formningsballon 51
4.7 Information om MR-scanning 51
5 UØNSKEDE HÆNDELSER 51
5.1 Observerede uønskede hændelser 51
Tabel 5.1.1 Død og ruptur fra klinisk undersøgelse 52
Tabel 5.1.2 Uønskede hændelser i klinisk undersøgelse 52
5.2 Mulige uønskede hændelser 52
Rapportering af uønskede hændelser i forbindelse med produktet 52
6 RESUME OVER KLINISKE UNDERSØGELSER 53
6.1 Målsætning 53
6.2 Undersøgelsens design 53
Tabel 6.2.1 Patientopfølgning og ansvarlighed 53
6.3 Demografiske oplysninger om patienter 53
Tabel 6.3.1 Sammenligning af forsøgspersoners karakteristika 53
Tabel 6.3.2 Fordeling af aneurismets diameter 54
6.4 Resultater 54
Tabel 6.4.1 Implanterede anordninger 54
Tabel 6.4.2 Primære resultater 54
Tabel 6.4.3 Måltal for succes 55
Tabel 6.4.4 Abdominale fund under røntgen – Produktets integritet 55
Tabel 6.4.5 CT fund – Åbenhed af protese 56
Tabel 6.4.6 CT fund – Migration af protese (hovedprotese) 56
Tabel 6.4.7 Abdominale fund under røntgen – Separation af lem 56
6.5 Styring af endolækage 56
Tabel 6.5.1 Endolækager (alle typer, nye og vedvarende) 56
Tabel 6.5.2 Første tilfælde af endolækage for standardrisikopatienter 56
Tabel 6.5.3 Første tilfælde af endolækage for højrisikopatienter 56
Tabel 6.5.4 Første tilfælde af endolækage for indlæringspatienter 56
6.6 Aneurismeændring 57
Tabel 6.6.1 Ændring i aneurismets maksimale diameter efter interval 57
Tabel 6.6.2 Ændring af aneurismets størrelse og endolækage ved 12 måneder 57
Tabel 6.6.3 Ændring af aneurismets størrelse og endolækage ved 24 måneder 57
6.7 AAA-relaterede sekundære interventioner 57
Tabel 6.7.1 Sekundære interventioner (til 12 måneder) 57
Tabel 6.7.2 Sekundære interventioner (> 12 til 24 måneder) 57
6.8 Måltal for sekundære resultater 58
Tabel 6.8.1 Sekundære resultater efter behandlingsgruppe 58
7 PATIENTUDVÆLGELSE OG BEHANDLING 58
7.1 Individualisering af behandling 58
8 PATIENTRÅDGIVNINGSINFORMATION 58
9 LEVERING 58
10 INFORMATION OM KLINISK ANVENDELSE 58
10.1 Lægeuddannelse 58
10.2 Inspektion inden brug 58
10.3 Nødvendige materialer 58
10.4 Anbefalede materialer 58
10.5 Retningslinjer for størrelsesmåling af protesen 59
Tabel 10.5.1 Størrelsesguide for hovedprotesen 59
Tabel 10.5.2 Størrelsesguide for iliaca-benprotesen 59
11 BRUGSANVISNING 59
Anatomiske krav 59
Generel information om anvendelse 59
Afgørende faktorer før implantation 59
Klargøring af patienten 59
11.1 Todelt system 59
11.1.1 Klargøring/skylning af todelt hovedprotese 59
11.1.2 Forberedelse/skylning af kontralateralt iliaca-ben 59
11.1.3 Forberedelse/skylning af ipsilateralt iliaca-ben 59
11.1.4 Vaskulær adgang og angiografi 59
11.1.5 Placering af hovedprotese 59
11.1.6 Placering af kateterleder i kontralaterale iliaca 60
11.1.7 Proksimal (top) anlæggelse af hovedprotese 60
11.1.8 Placering og anlæggelse af kontralaterale iliaca-ben 60
11.1.9 Distal (bund) anlæggelse af hovedprotese 60
11.1.10 Sammenkobling af tophætten 60
11.1.11 Placering og anlæggelse af det ipsilaterale iliaca-ben 60
11.1.12 Indføring af formningsballon 60
Slutangiogram 61
12 RETNINGSLINJER FOR BILLEDDIAGNOSTIK OG POSTOPERATIV OPFØLGNING 61
12.1 Generelle 61
Tabel 12.1.1 Anbefalet billeddiagnostisk plan for endoprotesepatienter 61
12.2 Anbefalinger for CT-scanning med og uden kontrast 61
Tabel 12.2.1 Godkendte billeddiagnostiske protokoller 61
12.3 Abdominale røntgenbilleder 61
12.4 Ultralydsscanning 61
12.5 Information om MR-scanning 61
12.6 Yderligere kontrol og behandling 62
13 OPLYSNINGER OM SPORING AF PATIENTER 62
14 FEJLSØGNING 62
14.1 Fejlfinding ved udløser-wirens frigørelse 62
14.1.1 Proksimal (top) anlæggelse af hovedprotese 62
14.1.2 Sammenkobling af tophætten 62
14.1.3 Placering og anlæggelse af det ipsilaterale iliaca-ben 62
14.1.4 Placering og anlæggelse af kontralaterale iliaca-ben 62
14.2 Fejlfinding ved anlæggelse af den suprarenale stent 62
14.2.1 Proksimal (top) anlæggelse af hovedprotese 62
14.2.2 Sammenkobling af tophætten 63
14.2.3 Placering og anlæggelse af det ipsilaterale iliaca-ben 63
14.2.4 Placering og anlæggelse af kontralaterale iliaca-ben 63

DEUTSCH

INHALTSVERZEICHNIS

Abbildungen 10-21

1 BESCHREIBUNG DES INSTRUMENTS 64
1.1 Hauptkörper (Aorteninteil) und iliakale Schenkel 64
1.2 Einführsystem für Hauptkörper 64
1.3 Einführsystem für iliakale Schenkel 64
1.4 Hilfskomponenten der Zenith® endovaskulären AAA-Prothese 64
2 VERWENDUNGSZWECK 64
3 KONTRAINDIKATIONEN 64
4 WARNHINWEISE UND VORSICHTSMASSNAHMEN 64
4.1 Allgemeines 64
4.2 Auswahl, Behandlung und Nachsorge der Patienten 64
4.3 Messtechniken und Bildgebung vor dem Eingriff 64
4.4 Auswahl der Prothese 65
4.5 Implantationsverfahren 65
4.6 Verwendung des Modellierungsballons 65
4.7 MRT-Informationen 65
5 UNERWÜNSCHTE EREIGNISSE 65
5.1 Beobachtete unerwünschte Ereignisse 65
Tabelle 5.1.1 Todesfälle und Rupturen in der klinischen Studie 66
Tabelle 5.1.2 Unerwünschte Ereignisse in der klinischen Studie 66
5.2 Mögliche unerwünschte Ereignisse 66
Melden prothesenbezogener unerwünschter Ereignisse 66
6 ZUSAMMENFASSUNG DER KLINISCHEN STUDIEN 67
6.1 Ziele 67
6.2 Studiendesign 67
Tabelle 6.2.1 Patientennachsorge und Verantwortlichkeiten 67
6.3 Patientendemographische Daten 67
Tabelle 6.3.1 Vergleich der Patientenmerkmale 67
Tabelle 6.3.2 Verteilung der Aneurysmadurchmesser 67
6.4 Ergebnisse 68
Tabelle 6.4.1 Implantierte Prothesen 68
Tabelle 6.4.2 Primärergebnisse 68
Tabelle 6.4.3 Erfolgsmaßstäbe 69
Tabelle 6.4.4 Abdominale Röntgenbefunde – Unversehrtheit der Prothese 69
Tabelle 6.4.5 CT-Befunde – Durchgängigkeit der Prothese 70
Tabelle 6.4.6 CT-Befunde – Migration der Prothese (Hauptkörper) 70
Tabelle 6.4.7 Abdominale Röntgenbefunde – Ansatzablösung 70
6.5 Endoleak-Management 70
Tabelle 6.5.1 Endoleaks (alle Typen, neu und persistierend) 70
Tabelle 6.5.2 Erstes Auftreten eines Endoleaks bei Standardrisikopatienten 67
Tabelle 6.5.3 Erstes Auftreten eines Endoleaks bei Hochrisikopatienten 70
Tabelle 6.5.4 Erstes Auftreten eines Endoleaks bei Studienpatienten 70
6.6 Aneurysmaänderungen 71
Tabelle 6.6.1 Änderungen des maximalen Aneurysmadurchmessers nach Intervall 71
Tabelle 6.6.2 Änderung der Aneurysmagröße und Endoleak nach 12 Monaten 71
Tabelle 6.6.3 Änderung der Aneurysmagröße und Endoleak nach 24 Monaten 71
6.7 AAA-bezogene Sekundärinterventionen 71
Tabelle 6.7.1 Sekundäre Interventionen (bis 12 Monate) 71
Tabelle 6.7.2 Sekundäre Interventionen (> 12 bis 24 Monate) 71
6.8 Maßstäbe für sekundäre Ergebnisse 72
Tabelle 6.8.1 Sekundäre Ergebnisse nach Behandlungsgruppe 72
7 AUSWAHL UND BEHANDLUNG DER PATIENTEN 72
7.1 Individuelle Gestaltung der Behandlung 72
8 INFORMATIONEN ZUR AUFKLÄRUNG DES PATIENTEN 72
9 LIEFERFORM 72
10 INFORMATIONEN ZUM KLINISCHEN EINSATZ 72
10.1 Ärzteschulung 72
10.2 Überprüfung vor dem Gebrauch 72
10.3 Erforderliche Materialien 72
10.4 Empfohlene Materialien 72
10.5 Anleitung zur Größenbestimmung der Prothese 73
Tabelle 10.5.1 Anleitung zur Bestimmung des Durchmessers des Prothesenhauptkörpers 73
Tabelle 10.5.2 Anleitung zur Bestimmung des Durchmessers des iliakalen Schenkels 73
11 GEBRAUCHSANWEISUNG 73
Anatomische Voraussetzungen 73
Allgemeine Informationen zum Gebrauch 73
Die Präimplantationsphase bestimmende Faktoren 73
Vorbereitung des Patienten 73
11.1 Gegabeltes System 73
11.1.1 Vorbereitung/Spülen des gegabelten Hauptkörpers 73
11.1.2 Vorbereitung/Spülen des kontralateralen iliakalen Schenkels 73
11.1.3 Vorbereitung/Spülen des ipsilateralen iliakalen Schenkels 73
11.1.4 Gefäßzugang und Angiographie 73
11.1.5 Positionieren des Hauptkörpers 73
11.1.6 Positionieren des Führungsdrahts in der kontralateralen A. iliaca 74
11.1.7 Entfalten des proximalen (oberen) Hauptkörpers 74
11.1.8 Positionieren und Entfalten des kontralateralen iliakalen Schenkels 74
11.1.9 Entfalten des distalen (untersten) Stents des Hauptkörpers 74
11.1.10 Andocken der oberen Kappe 74
11.1.11 Positionieren und Entfalten des ipsilateralen iliakalen Schenkels 74
11.1.12 Einführen des Modellierungsballons 75
Abschließendes Angiogramm 75
12 BILDGEBUNGSRICHTLINIEN UND NACHOPERATIVE VERSORGUNG 75
12.1 Allgemeines 75
Tabelle 12.1.1 Empfohlener Bildgebungsplan für Patienten mit Endoprothese 75
12.2 Empfehlungen für CT mit und ohne Kontrastmittel 75
Tabelle 12.2.1 Akzeptable Bildgebungsprotokolle 75
12.3 Röntgenaufnahmen des Abdomens 75
12.4 Ultraschall 76
12.5 MRT-Informationen 76
12.6 Zusätzliche Überwachung und Behandlung 76
13 INFORMATIONEN ZUR PATIENTENVERFOLGUNG 76
14 FEHLERBEHEBUNG 76
14.1 Fehlerbehebung am Auslösedrahtmechanismus 76
14.1.1 Entfalten des proximalen (obersten) Stents des Hauptkörpers 76
14.1.2 Andocken der oberen Kappe 76
14.1.3 Positionieren und Entfalten des ipsilateralen iliakalen Schenkels 76
14.1.4 Positionieren und Entfalten des kontralateralen iliakalen Schenkels 77
14.2 Fehlerbehebung bei der suprarenalen Stententfaltung 77
14.2.1 Entfalten des proximalen (oberen) Hauptkörpers 77
14.2.2 Andocken der oberen Kappe 77
14.2.3 Platzieren und Entfalten des ipsilateralen iliakalen Schenkels 77
14.2.4 Platzieren und Entfalten des kontralateralen iliakalen Schenkels 77

ΕΛΛΗΝΙΚΑ

ΠΙΝΑΚΑΣ ΠΕΡΙΕΧΟΜΕΝΩΝ

Απεικονίσεις 10-21

1 ΠΕΡΙΓΡΑΦΗ ΤΗΣ ΣΥΣΚΕΥΗΣ 78
1.1 Εξαρτήματα αορτικού κύριου σώματος και λαγόνιου σκέλους 78
1.2 Σύστημα τοποθέτησης κύριου σώματος 78
1.3 Σύστημα τοποθέτησης λαγόνιου σκέλους 78
1.4 Βοηθητικά εξαρτήματα ενδαγγειακού μοσχεύματος AAA Zenith® 78
2 ΧΡΗΣΗ ΓΙΑ ΤΗΝ ΟΠΟΙΑ ΠΡΟΟΡΙΖΕΤΑΙ 78
3 ΑΝΤΕΝΔΕΙΞΕΙΣ 78
4 ΠΡΟΕΙΔΟΠΟΙΗΣΕΙΣ ΚΑΙ ΠΡΟΦΥΛΑΞΕΙΣ 78
4.1 Γενικά 78
4.2 Επιλογή, θεραπεία και παρακολούθηση ασθενούς 78
4.3 Τεχνικές μέτρησης και απεικόνιση πριν από τη διαδικασία 78
4.4 Επιλογή συσκευής 79
4.5 Διαδικασία εμφύτευσης 79
4.6 Χρήση μπαλονιού διαμόρφωσης 79
4.7 Πληροφορίες μαγνητικής τομογραφίας 79
5 ΑΝΕΠΙΘΥΜΗΤΕΣ ΕΝΕΡΓΕΙΕΣ 80
5.1 Παρατηρούμενες ανεπιθύμητες ενέργειες 80
Πίνακας 5.1.1 Θάνατος και ρήξη από την κλινική μελέτη 80
Πίνακας 5.1.2 Ανεπιθύμητες ενέργειες στην κλινική μελέτη 80
5.2 Δυνητικές ανεπιθύμητες ενέργειες 80
Αναφορά ανεπιθύμητων ενεργειών που σχετίζονται με τη συσκευή 81
6 ΠΕΡΙΛΗΨΗ ΤΩΝ ΚΛΙΝΙΚΩΝ ΜΕΛΕΤΩΝ 81
6.1 Στόχοι 81
6.2 Σχεδιασμός της μελέτης 81
Πίνακας 6.2.1 Παρακολούθηση και υπευθυνότητα ασθενών 81
6.3 Δημογραφικά στοιχεία των ασθενών 81
Πίνακας 6.3.1 Σύγκριση των χαρακτηριστικών των ασθενών 81
Πίνακας 6.3.2 Κατανομή διαμέτρων ανευρύσματος 82
6.4 Αποτελέσματα 82
Πίνακας 6.4.1 Συσκευές που εμφυτεύτηκαν 82
Πίνακας 6.4.2 Πρωτεύοντα αποτελέσματα 82
Πίνακας 6.4.3 Μετρήσεις επιτυχίας 83
Πίνακας 6.4.4 Κοιλιακά ακτινογραφικά ευρήματα – Ακεραιότητα της συσκευής 83
Πίνακας 6.4.5 Ευρήματα αξονικής τομογραφίας – Βατότητα μοσχεύματος 84
Πίνακας 6.4.6 Ευρήματα αξονικής τομογραφίας – Μετανάστευση μοσχεύματος (κύριο σώμα) 84
Πίνακας 6.4.7 Κοιλιακά ακτινογραφικά ευρήματα – Διαχωρισμός μέλους 84
6.5 Διαχείριση ενδοδιαφυγής 84
Πίνακας 6.5.1 Ενδοδιαφυγές (Όλοι οι τύποι, νέες και επίμονες) 84
Πίνακας 6.5.2 Πρώτη εμφάνιση ενδοδιαφυγής για ασθενείς τυπικού κινδύνου 84
Πίνακας 6.5.3 Πρώτη εμφάνιση ενδοδιαφυγής για ασθενείς υψηλού κινδύνου 84
Πίνακας 6.5.4 Πρώτη εμφάνιση ενδοδιαφυγής για ασθενείς εισαγωγικής περιόδου 84
6.6 Μεταβολή ανευρύσματος 85
Πίνακας 6.6.1 Μεταβολή στη μέγιστη διάμετρο ανευρύσματος κατά διάστημα 85
Πίνακας 6.6.2 Μεταβολή στο μέγεθος του ανευρύσματος και ενδοδιαφυγή στους 12 μήνες 85
Πίνακας 6.6.3 Μεταβολή στο μέγεθος του ανευρύσματος και ενδοδιαφυγή στους 24 μήνες 85
6.7 Δευτερεύουσες επεμβάσεις που σχετίζονται με AAA 85
Πίνακας 6.7.1 Δευτερεύουσες επεμβάσεις (έως 12 μήνες) 85
Πίνακας 6.7.2 Δευτερεύουσες επεμβάσεις (>12 έως 24 μήνες) 85
6.8 Μετρήσεις δευτερεύουσας έκβασης 86
Πίνακας 6.8.1 Δευτερεύουσες εκβάσεις κατά ομάδα θεραπείας 86
7 ΕΠΙΛΟΓΗ ΚΑΙ ΘΕΡΑΠΕΙΑ ΑΣΘΕΝΩΝ 86
7.1 Εξατομίκευση της θεραπείας 86
8 ΠΛΗΡΟΦΟΡΙΕΣ ΓΙΑ ΤΙΣ ΣΥΣΤΑΣΕΙΣ ΠΡΟΣ ΤΟΝ ΑΣΘΕΝΗ 86
9 ΤΡΟΠΟΣ ΔΙΑΘΕΣΗΣ 86
10 ΠΛΗΡΟΦΟΡΙΕΣ ΓΙΑ ΤΗΝ ΚΛΙΝΙΚΗ ΧΡΗΣΗ 86
10.1 Εκπαίδευση ιατρού 86
10.2 Επιθεώρηση πριν από τη χρήση 86
10.3 Απαιτούμενα υλικά 86
10.4 Συνιστώμενα υλικά 87
10.5 Κατευθυντήριες οδηγίες συσκευής προσδιορισμού μεγέθους 87
Πίνακας 10.5.1 Οδηγός προσδιορισμού μεγέθους μοσχεύματος κύριου σώματος 87
Πίνακας 10.5.2 Οδηγός προσδιορισμού μεγέθους μοσχεύματος λαγόνιου σκέλους 87
11 ΟΔΗΓΙΕΣ ΧΡΗΣΗΣ 87
Ανατομικές απαιτήσεις 87
Γενικές πληροφορίες χρήσης 87
Προσδιοριστικοί παράγοντες προ της εμφύτευσης 87
Προετοιμασία ασθενούς 87
11.1 Διχαλωτό σύστημα 87
11.1.1 Προετοιμασία/Έκπλυση διχαλωτού κύριου σώματος 87
11.1.2 Προετοιμασία/Έκπλυση ετερόπλευρου λαγόνιου σκέλους 87
11.1.3 Προετοιμασία/Έκπλυση σύστοιχου λαγόνιου σκέλους 87
11.1.4 Αγγειακή προσπέλαση και αγγειογραφία 87
11.1.5 Τοποθέτηση κύριου σώματος 88
11.1.6 Τοποθέτηση συρμάτινου οδηγού στην ετερόπλευρη λαγόνια αρτηρία 88
11.1.7 Εγγύς (άνω) απελευθέρωση του κύριου σώματος 88
11.1.8 Τοποθέτηση και απελευθέρωση ετερόπλευρου λαγόνιου σκέλους 88
11.1.9 Περιφερική (κάτω) απελευθέρωση του κύριου σώματος 88
11.1.10 Σύνδεση του άνω πώματος 88
11.1.11 Τοποθέτηση και απελευθέρωση σύστοιχου λαγόνιου σκέλους 89
11.1.12 Εισαγωγή μπαλονιού διαμόρφωσης 89
Τελική αγγειογραφία 89
12 ΚΑΤΕΥΘΥΝΤΗΡΙΕΣ ΟΔΗΓΙΕΣ ΑΠΕΙΚΟΝΙΣΗΣ ΚΑΙ ΜΕΤΕΓΧΕΙΡΗΤΙΚΗ ΠΑΡΑΚΟΛΟΥΘΗΣΗ 89
12.1 Γενικά 89
Πίνακας 12.1.1 Συνιστώμενο πρόγραμμα απεικόνισης για ασθενείς με ενδαγγειακό μόσχευμα 89
12.2 Συστάσεις αξονικής τομογραφίας με και χωρίς σκιαγραφικό μέσο 89
Πίνακας 12.2.1 Αποδεκτά πρωτόκολλα απεικόνισης 89
12.3 Κοιλιακές ακτινογραφίες 90
12.4 Υπέρηχος 90
12.5 Πληροφορίες μαγνητικής τομογραφίας 90
12.6 Επιπλέον παρακολούθηση και θεραπεία 90
13 ΠΛΗΡΟΦΟΡΙΕΣ ΠΑΡΑΚΟΛΟΥΘΗΣΗΣ ΑΣΘΕΝΩΝ 90
14 ΑΝΤΙΜΕΤΩΠΙΣΗ ΠΡΟΒΛΗΜΑΤΩΝ 90
14.1 Αντιμετώπιση προβλημάτων με την απελευθέρωση του σύρματος ενεργοποίησης 90
14.1.1 Εγγύς (άνω) απελευθέρωση του κύριου σώματος 90
14.1.2 Σύνδεση του άνω πώματος 91
14.1.3 Τοποθέτηση και απελευθέρωση σύστοιχου λαγόνιου σκέλους 91
14.1.4 Τοποθέτηση και απελευθέρωση ετερόπλευρου λαγόνιου σκέλους 91
14.2 Αντιμετώπιση προβλημάτων απελευθέρωσης της επινεφρικής ενδοπρόσθεσης 91
14.2.1 Εγγύς (άνω) απελευθέρωση του κύριου σώματος 91
14.2.2 Σύνδεση του άνω πώματος 91
14.2.3 Τοποθέτηση και απελευθέρωση σύστοιχου λαγόνιου σκέλους 91
14.2.4 Τοποθέτηση και απελευθέρωση ετερόπλευρου λαγόνιου σκέλους 92

ESPAÑOL

ÍNDICE

Ilustraciones 10-21

1 DESCRIPCIÓN DEL DISPOSITIVO 93
1.1 Cuerpo principal aórtico y ramas ilíacas 93
1.2 Sistema de implantación del cuerpo principal 93
1.3 Sistema de implantación de la rama ilíaca 93
1.4 Componentes auxiliares de la endoprótesis vascular para AAA Zenith® 93
2 INDICACIONES 93
3 CONTRAINDICACIONES 93
4 ADVERTENCIAS Y PRECAUCIONES 93
4.1 Generales 93
4.2 Selección, tratamiento y seguimiento de los pacientes 93
4.3 Técnicas de medición y estudios de imagen previos al procedimiento 93
4.4 Selección de los dispositivos 94
4.5 Procedimiento de implantación 94
4.6 Uso del balón moldeador 94
4.7 Información sobre la MRI 94
5 REACCIONES ADVERSAS 94
5.1 Reacciones adversas observadas 94
Tabla 5.1.1 Muertes y roturas observadas en el estudio clínico 95
Tabla 5.1.2 Reacciones adversas observadas en el estudio clínico 95
5.2 Reacciones adversas posibles 95
Informes de reacciones adversas relacionadas con el dispositivo 95
6 RESUMEN DE ESTUDIOS CLÍNICOS 95
6.1 Objetivos 95
6.2 Diseño del estudio 96
Tabla 6.2.1 Seguimiento y disponibilidad de los pacientes 96
6.3 Datos demográficos de los pacientes 96
Tabla 6.3.1 Comparación de las características de los sujetos 96
Tabla 6.3.2 Distribución de los diámetros de los aneurismas 97
6.4 Resultados 97
Tabla 6.4.1 Dispositivos implantados 97
Tabla 6.4.2 Resultados primarios 97
Tabla 6.4.3 Medidas de éxito 98
Tabla 6.4.4 Resultados radiográficos abdominales: integridad del dispositivo 98
Tabla 6.4.5 Resultados de las TAC: permeabilidad de la endoprótesis vascular 99
Tabla 6.4.6 Resultados de las TAC: migración de la endoprótesis vascular (cuerpo principal) 99
Tabla 6.4.7 Resultados radiográficos abdominales: separación de las ramificaciones 99
6.5 Tratamiento de las endofugas 99
Tabla 6.5.1 Endofugas (todos los tipos, nuevas y persistentes) 99
Tabla 6.5.2 Primera aparición de una endofuga en pacientes de riesgo normal 99
Tabla 6.5.3 Primera aparición de una endofuga en pacientes de alto riesgo 99
Tabla 6.5.4 Primera aparición de una endofuga en pacientes de prueba 99
6.6 Cambio del aneurisma 100
Tabla 6.6.1 Cambio del diámetro máximo del aneurisma por intervalos 100
Tabla 6.6.2 Cambio del tamaño del aneurisma y endofugas a los 12 meses 100
Tabla 6.6.3 Cambio del tamaño del aneurisma y endofugas a los 24 meses 100
6.7 Intervenciones secundarias relacionadas con el AAA 100
Tabla 6.7.1 Intervenciones secundarias (hasta los 12 meses) 100
Tabla 6.7.2 Intervenciones secundarias (desde los 12 hasta los 24 meses) 100
6.8 Medidas de los resultados secundarios 101
Tabla 6.8.1 Resultados secundarios por grupo de tratamiento 101
7 SELECCIÓN Y TRATAMIENTO DE LOS PACIENTES 101
7.1 Individualización del tratamiento 101
8 INFORMACIÓN PARA EL ASESORAMIENTO DE LOS PACIENTES 101
9 PRESENTACIÓN 101
10 INFORMACIÓN SOBRE EL USO CLÍNICO 101
10.1 Formación de médicos 101
10.2 Inspección previa al uso 101
10.3 Material necesario 101
10.4 Material recomendado 101
10.5 Pautas para la selección de los tamaños de los dispositivos 102
Tabla 10.5.1 Guía para la selección del tamaño del cuerpo principal 102
Tabla 10.5.2 Guía para la selección del tamaño de las ramas ilíacas 102
11 MODO DE EMPLEO 102
Requisitos anatómicos 102
Información general sobre el uso 102
Factores determinantes previos al implante 102
Preparación del paciente 102
11.1 Sistema bifurcado 102
11.1.1 Preparación y lavado del cuerpo principal bifurcado 102
11.1.2 Preparación y lavado de la rama ilíaca contralateral 102
11.1.3 Preparación y lavado de la rama ilíaca ipsilateral 102
11.1.4 Acceso vascular y angiografía 102
11.1.5 Colocación del cuerpo principal 102
11.1.6 Colocación de la guía ilíaca contralateral 103
11.1.7 Despliegue proximal (parte superior) del cuerpo principal 103
11.1.8 Colocación y despliegue de la rama ilíaca contralateral 103
11.1.9 Despliegue distal (parte inferior) del cuerpo principal 103
11.1.10 Acoplamiento de la cápsula superior 103
11.1.11 Colocación y despliegue de la rama ilíaca ipsilateral 103
11.1.12 Introducción del balón moldeador 103
Angiografía final 104
12 PAUTAS PARA LOS ESTUDIOS DE IMAGEN Y SEGUIMIENTO POSOPERATORIO 104
12.1 Generales 104
Tabla 12.1.1 Programa de estudios de imagen recomendado para pacientes con endoprótesis vasculares 104
12.2 Recomendaciones para la TAC con contraste y sin él 104
Tabla 12.2.1 Protocolos válidos de estudios de imagen 104
12.3 Radiografías abdominales 104
12.4 Ecografía 104
12.5 Información sobre la MRI 105
12.6 Vigilancia y tratamiento adicionales 105
13 INFORMACIÓN PARA LA LOCALIZACIÓN DEL PACIENTE 105
14 SOLUCIÓN DE PROBLEMAS 105
14.1 Solución de problemas de liberación mediante alambre disparador 105
14.1.1 Despliegue proximal (parte superior) del cuerpo principal 105
14.1.2 Acoplamiento de la cápsula superior 105
14.1.3 Colocación y despliegue de la rama ilíaca ipsilateral 105
14.1.4 Colocación y despliegue de la rama ilíaca contralateral 105
14.2 Solución de problemas de despliegue del stent suprarrenal 106
14.2.1 Despliegue proximal (parte superior) del cuerpo principal 106
14.2.2 Acoplamiento de la cápsula superior 106
14.2.3 Colocación y despliegue de la rama ilíaca ipsilateral 106
14.2.4 Colocación y despliegue de la rama ilíaca contralateral 106

FRANÇAIS

TABLE DES MATIÈRES

Illustrations 10-21

1 DESCRIPTION DU DISPOSITIF 107
1.1 Corps principal aortique et composants de jambage iliaque 107
1.2 Système de largage du corps principal 107
1.3 Système de largage du jambage iliaque 107
1.4 Composants auxiliaires de l'endoprothèse vasculaire Zenith® AAA 107
2 UTILISATION 107
3 CONTRE-INDICATIONS 107
4 AVERTISSEMENTS ET MISES EN GARDE 107
4.1 Généralités 107
4.2 Sélection, traitement et suivi des patients 107
4.3 Techniques de mesure et imagerie avant l'intervention 107
4.4 Sélection des dispositifs 108
4.5 Méthode d'implantation 108
4.6 Utilisation du ballonnet de modelage 108
4.7 Informations relatives aux IRM 108
5 ÉVÉNEMENTS INDÉSIRABLES 109
5.1 Événements indésirables observés 108
Tableau 5.1.1 Décès et ruptures survenus dans l'étude clinique 109
Tableau 5.1.2 Événements indésirables dans l'étude clinique 109
5.2 Événements indésirables possibles 109
Rapport d'événement indésirable associé au dispositif 109
6 SOMMAIRE DES ÉTUDES CLINIQUES 110
6.1 Objectifs 110
6.2 Modèle de l'étude 110
Tableau 6.2.1 Suivi et bilan post-opératoire des patients 110
6.3 Données démographiques des patients 110
Tableau 6.3.1 Comparaison des caractéristiques des patients 110
Tableau 6.3.2 Répartition des diamètres d'anévrisme 110
6.4 Résultats 111
Tableau 6.4.1 Dispositifs implantés 111
Tableau 6.4.2 Résultats principaux 111
Tableau 6.4.3 Critères de réussite 112
Tableau 6.4.4 Résultats des radiographies abdominales – Intégrité du dispositif 112
Tableau 6.4.5 Résultats TDM – Perméabilité de l'endoprothèse 113
Tableau 6.4.6 Résultats TDM – Migration de l'endoprothèse (corps principal) 113
Tableau 6.4.7 Résultats des radiographies abdominales – Séparation d'un membre 113
6.5 Prise en charge des endofuites 113
Tableau 6.5.1 Endofuites (tous types confondus, nouvelles et persistantes) 113
Tableau 6.5.2 Première survenue d'endofuite chez les patients à risque standard 113
Tableau 6.5.3 Première survenue d'endofuite chez les patients à haut risque 113
Tableau 6.5.4 Première survenue d'endofuite chez les patients non randomisés 113
6.6 Changement de taille de l'anévrisme 114
Tableau 6.6.1 Changement de diamètre maximum de l'anévrisme par intervalle 114
Tableau 6.6.2 Changement de taille de l'anévrisme et endofuite à 12 mois 114
Tableau 6.6.3 Changement de taille de l'anévrisme et endofuite à 24 mois 114
6.7 Interventions de seconde intention en rapport avec l'AAA 114
Tableau 6.7.1 Interventions de seconde intention (jusqu'à 12 mois) 114
Tableau 6.7.2 Interventions de seconde intention (>12 à 24 mois) 114
6.8 Mesures des résultats secondaires 115
Tableau 6.8.1 Résultats secondaires par groupe de traitement 115
7 SÉLECTION ET TRAITEMENT DES PATIENTS 115
7.1 Individualisation du traitement 115
8 CONSEILS AUX PATIENTS 115
9 PRÉSENTATION 115
10 UTILISATION CLINIQUE 115
10.1 Formation clinique 115
10.2 Inspection avant l'utilisation 115
10.3 Matériel requis 115
10.4 Matériel recommandé 115
10.5 Directives de mesures 116
Tableau 10.5.1 Guide de mesures du corps principal 116
Tableau 10.5.2 Guide de mesures du jambage iliaque 116
11 DIRECTIVES D'UTILISATION 116
Exigences anatomiques 116
Informations générales sur l'utilisation 116
Facteurs déterminants avant l'implantation 116
Préparation du patient 116
11.1 Système bifurqué 116
11.1.1 Préparation et rinçage du corps principal bifurqué 116
11.1.2 Préparation et rinçage du jambage iliaque controlatéral 116
11.1.3 Préparation et rinçage du jambage iliaque homolatéral 116
11.1.4 Accès vasculaire et angiographie 116
11.1.5 Mise en place du corps principal 116
11.1.6 Mise en place du guide iliaque controlatéral 117
11.1.7 Déploiement du stent proximal (supérieur) du corps principal 117
11.1.8 Mise en place et déploiement du jambage iliaque controlatéral 117
11.1.9 Déploiement du stent distal (inférieur) du corps principal 117
11.1.10 Raccordement du capuchon supérieur 117
11.1.11 Mise en place et déploiement du jambage iliaque homolatéral 117
11.1.12 Insertion du ballonnet de modelage 117
Angiographie finale 118
12 DIRECTIVES D'IMAGERIE ET SUIVI POST-OPÉRATOIRE 118
12.1 Généralités 118
Tableau 12.1.1 Planification d'imagerie recommandée pour les patients porteurs d'une endoprothèse 118
12.2 Recommandations de TDM avec et sans injection de produit de contraste 118
Tableau 12.2.1 Protocoles d'imagerie agréés 118
12.3 Radiographies abdominales 118
12.4 Échographie 118
12.5 Informations relatives aux IRM 118
12.6 Surveillance et traitement complémentaires 119
13 INFORMATIONS RELATIVES AU SUIVI DU PATIENT 119
14 DÉPANNAGE 119
14.1 Dépannage du mécanisme de largage des fils de sécurité 119
14.1.1 Déploiement du stent proximal (supérieur) du corps principal 119
14.1.2 Raccordement du capuchon supérieur 119
14.1.3 Mise en place et déploiement du jambage iliaque homolatéral 119
14.1.4 Mise en place et déploiement du jambage iliaque controlatéral 119
14.2 Dépannage lors du déploiement du stent suprarénal 120
14.2.1 Déploiement du stent proximal (supérieur) du corps principal 120
14.2.2 Raccordement du capuchon supérieur 120
14.2.3 Mise en place et déploiement du jambage iliaque homolatéral 120
14.2.4 Mise en place et déploiement du jambage iliaque controlatéral 120

MAGYAR

TARTALOMJEGYZÉK

Illusztrációk 10-21

1 AZ ESZKÖZ LEÍRÁSA 121
1.1 Aortikus fő grafttörzs és iliacaszár-komponenesek 121
1.2 A fő grafttörzs bejuttatórendszere 121
1.3 Az iliacaszár bejuttatórendszere 121
1.4 A Zenith® AAA endovaszkuláris graft kiegészítőkomponensei 121
2 HASZNÁLATI JAVALLATOK 121
3 ELLENJAVALLATOK 121
4 FIGYELMEZTETÉSEK ÉS ÓVINTÉZKEDÉSEK 121
4.1 Általános 121
4.2 A betegek kiválasztása, kezelése és utánkövetése 121
4.3 A beavatkozást megelőzően alkalmazott mérési technikák és leképezés 121
4.4 Az eszköz kiválasztása 122
4.5 Beültetési eljárás 122
4.6 A formázóballon használata 122
4.7 Mágneses rezonanciára vonatkozó információk 122
5 NEMKÍVÁNATOS ESEMÉNYEK 122
5.1 Megfigyelt nemkívánatos események 122
5.1.1. táblázat Halálesetek és a klinikai vizsgálatból való kilépés 123
5.1.2. táblázat A klinikai vizsgálat során jelentkező nemkívánatos események 123
5.2 Lehetséges nemkívánatos események 123
Az eszközzel kapcsolatos nemkívánatos események bejelentése 123
6 KLINIKAI VIZSGÁLATOK ÖSSZEFOGLALÁSA 124
6.1 Célpontok 124
6.2 Vizsgálati elrendezés 124
6.2.1. táblázat A betegek utánkövetése és beszámoltathatósága 124
6.3 A betegek demográfiai adatai 124
6.3.1. táblázat Egyéni jellemzők összehasonlítása 124
6.3.2. táblázat Az aneurysmaátmérők megoszlása 125
6.4 Eredmények 125
6.4.1. táblázat Beültetett eszközök 125
6.4.2. táblázat Elsődleges eredmények 125
6.4.3. táblázat Sikermutatók 126
6.4.4. táblázat Abdominalis röntgenfelvételek eredményei – az eszköz épsége 126
6.4.5. táblázat CT-felvételek eredményei – a graft átjárhatósága 127
6.4.6. táblázat CT-felvételek eredményei – graft (fő grafttörzs) migrációja 127
6.4.7. táblázat Abdominalis röntgenfelvételek eredményei – ág leválása 127
6.5 Endoleak kezelése 127
6.5.1. táblázat Endoleakek (valamennyi típus, új és perzisztens) 127
6.5.2. táblázat Endoleak első előfordulása standard kockázatú betegeknél 127
6.5.3. táblázat Endoleak első előfordulása magas kockázatú betegeknél 127
6.5.4. táblázat Endoleak első előfordulása roll-in betegeknél 127
6.6 Aneurysma változása 128
6.6.1. táblázat Az aneurysma maximális átmérőjében bekövetkezett változások időintervallum szerint 128
6.6.2. táblázat Az aneurysma méretében és az endoleakstátuszban bekövetkezett változások 12 hónapnál 128
6.6.3. táblázat Az aneurysma méretében és az endoleakstátuszban bekövetkezett változások 24 hónapnál 128
6.7 Az AAA-val összefüggő másodlagos beavatkozások 128
6.7.1. táblázat Másodlagos beavatkozások (1–12. hónap) 128
6.7.2. táblázat Másodlagos beavatkozások (>12–24. hónap) 128
6.8 Másodlagos végpontok mérőszámai 129
6.8.1. táblázat Másodlagos végpontok kezelési csoportok szerint 129
7 A BETEGEK KIVÁLASZTÁSA ÉS KEZELÉSE 129
7.1 A kezelés egyénivé tétele 129
8 BETEGTÁJÉKOZTATÁSI INFORMÁCIÓK 129
9 KISZERELÉS 129
10 KLINIKAI FELHASZNÁLÁSSAL KAPCSOLATOS INFORMÁCIÓ 129
10.1 Orvosképzés 129
10.2 Használat előtti szemle 129
10.3 Szükséges anyagok 129
10.4 Ajánlott anyagok 129
10.5 Eszközméretezési irányelvek 130
10.5.1. táblázat Útmutató a fő grafttörzs méretezéséhez 130
10.5.2. táblázat Útmutató az iliacaszár graft méretezéséhez 130
11 HASZNÁLATI UTASÍTÁS 130
Anatómiai követelmények 130
A felhasználással kapcsolatos általános információk 130
Implantáció előtti meghatározó elemek 130
A beteg előkészítése 130
11.1 Bifurkációs rendszer 130
11.1.1 A bifurkációs fő grafttörzs előkészítése és öblítése 130
11.1.2 A kontralaterális iliacaszár előkészítése és öblítése 130
11.1.3 Az ipsilaterális iliacaszár előkészítése és öblítése 130
11.1.4 Vaszkuláris hozzáférés és angiográfia 130
11.1.5 A fő grafttörzs elhelyezése 130
11.1.6 A kontralaterális iliaca vezetődrótjának elhelyezése 131
11.1.7 A fő grafttörzs proximális (csúcsi) telepítése 131
11.1.8 A kontralaterális iliacaszár elhelyezése és telepítése 131
11.1.9 Fő grafttörzs disztális (alsó) telepítése 131
11.1.10 A csúcsi sapka összekapcsolása 131
11.1.11 Az ipsilaterális iliacaszár elhelyezése és telepítése 131
11.1.12 A formázóballon felvezetése 131
Végső angiogram 132
12 LEKÉPEZÉSI IRÁNYELVEK ÉS POSZTOPERATÍV UTÁNKÖVETÉS 132
12.1 Általános 132
12.1.1. táblázat Endografttal rendelkező betegek számára ajánlott képalkotó vizsgálati program 132
12.2 Kontrasztanyaggal és anélkül végzett CT-vizsgálattal kapcsolatos ajánlások 132
12.2.1. táblázat Elfogadható leképezési protokollok 132
12.3 Hasi röntgenfelvételek 132
12.4 Ultrahang 132
12.5 Mágneses rezonanciára vonatkozó információk 132
12.6 További felügyelet és kezelés 133
13 A BETEGEK NYOMON KÖVETÉSÉRE VONATKOZÓ INFORMÁCIÓ 133
14 HIBAKERESÉS 133
14.1 Elsütődrótos kioldószerkezet hibakeresése 133
14.1.1 A fő grafttörzs proximális (csúcsi) telepítése 133
14.1.2 A csúcsi sapka összekapcsolása 133
14.1.3 Az ipsilaterális iliacaszár elhelyezése és telepítése 133
14.1.4 A kontralaterális iliacaszár elhelyezése és telepítése 133
14.2 A suprarenalis sztent telepítésének hibakeresése 134
14.2.1 A fő grafttörzs proximális (csúcsi) telepítése 134
14.2.2 A csúcsi sapka összekapcsolása 134
14.2.3 Az ipsilaterális iliacaszár elhelyezése és telepítése 134
14.2.4 A kontralaterális iliacaszár elhelyezése és telepítése 134

ITALIANO

INDICE

Illustrazioni 10-21

1 DESCRIZIONE DEL DISPOSITIVO 135
1.1 Corpo aortico principale e branche iliache della protesi 135
1.2 Sistema di inserimento del corpo principale 135
1.3 Sistema di inserimento della branca iliaca 135
1.4 Componenti ausiliari dell'endoprotesi addominale Zenith® 135
2 INDICAZIONI PER L'USO 135
3 CONTROINDICAZIONI 135
4 AVVERTENZE E PRECAUZIONI 135
4.1 Informazioni generali 135
4.2 Selezione, trattamento e follow-up del paziente 135
4.3 Tecniche preoperatorie di misurazione e imaging 135
4.4 Selezione del dispositivo 136
4.5 Procedura di impianto 136
4.6 Uso del palloncino dilatatore 136
4.7 Informazioni sulle procedure MRI 136
5 EVENTI NEGATIVI 136
5.1 Eventi negativi osservati 136
Tabella 5.1.1 - Decesso e rottura nel corso dello studio clinico 137
Tabella 5.1.2 - Eventi negativi nello studio clinico 137
5.2 Possibili eventi negativi 137
Notifica degli eventi negativi correlati al dispositivo 138
6 RIEPILOGO DEGLI STUDI CLINICI 138
6.1 Obiettivi 138
6.2 Struttura dello studio 138
Tabella 6.2.1 - Follow-up dei pazienti e statistiche 138
6.3 Caratteristiche demografiche dei pazienti 138
Tabella 6.3.1 - Confronto delle caratteristiche dei soggetti 138
Tabella 6.3.2 - Distribuzione degli aneurismi in base al diametro 139
6.4 Risultati 139
Tabella 6.4.1 - Dispositivi impiantati 139
Tabella 6.4.2 - Risultati principali 139
Tabella 6.4.3 - Parametri di valutazione del successo 140
Tabella 6.4.4 - Eventi evidenziati mediante lastre radiografiche addominali - Integrità del dispositivo 140
Tabella 6.4.5 - Eventi evidenziati mediante TC - Pervietà dell'endoprotesi 141
Tabella 6.4.6 - Eventi evidenziati mediante TC - Migrazione dell'endoprotesi (corpo principale) 141
Tabella 6.4.7 - Eventi evidenziati mediante lastre radiografiche addominali - Separazione delle estremità 141
6.5 Gestione degli endoleak 141
Tabella 6.5.1 - Endoleak (tutti i tipi, nuovi e recidivi) 141
Tabella 6.5.2 - Prima occorrenza di endoleak per i pazienti a rischio normale 141
Tabella 6.5.3 - Prima occorrenza di endoleak per i pazienti ad alto rischio 141
Tabella 6.5.4 - Prima occorrenza di endoleak per i pazienti di pratica 141
6.6 Mutazione dell'aneurisma 142
Tabella 6.6.1 - Variazione del diametro massimo dell'aneurisma per intervallo di tempo 142
Tabella 6.6.2 - Variazione della dimensione dell'aneurisma e endoleak a 12 mesi 142
Tabella 6.6.3 - Variazione della dimensione dell'aneurisma e endoleak a 24 mesi 142
6.7 Interventi secondari correlati all'AAA 142
Tabella 6.7.1 - Interventi secondari (da 0 a 12 mesi) 142
Tabella 6.7.2 - Interventi secondari (da >12 a 24 mesi) 142
6.8 Parametri per la valutazione degli esiti secondari 143
Tabella 6.8.1 - Esiti secondari per gruppo di trattamento 143
7 SELEZIONE E TRATTAMENTO DEI PAZIENTI 143
7.1 Requisiti per il trattamento 143
8 INFORMAZIONI DA FORNIRE AI PAZIENTI 143
9 CONFEZIONAMENTO 143
10 INFORMAZIONI PER USO CLINICO 143
10.1 Programma di formazione per il medico 143
10.2 Esame prima dell'uso 143
10.3 Materiali necessari 143
10.4 Materiali consigliati 143
10.5 Linee guida per la determinazione delle dimensioni idonee del dispositivo 144
Tabella 10.5.1 - Guida alla determinazione delle dimensioni idonee del corpo principale dell'endoprotesi 144
Tabella 10.5.2 - Guida alla determinazione delle dimensioni idonee della branca iliaca dell'endoprotesi 144
11 ISTRUZIONI PER L'USO 144
Requisiti anatomici 144
Informazioni generali sull'impiego 144
Fattori da considerare in sede preliminare 144
Preparazione del paziente 144
11.1 Sistema biforcato 144
11.1.1 Preparazione/lavaggio del corpo principale biforcato 144
11.1.2 Preparazione/lavaggio della branca iliaca controlaterale 144
11.1.3 Preparazione/lavaggio della branca iliaca ipsilaterale 144
11.1.4 Accesso vascolare e angiografia 144
11.1.5 Posizionamento del corpo principale 144
11.1.6 Posizionamento della guida iliaca controlaterale 145
11.1.7 Rilascio dell'estremità prossimale (superiore) del corpo principale 145
11.1.8 Posizionamento e rilascio della branca iliaca controlaterale 145
11.1.9 Rilascio dell'estremità distale (inferiore) del corpo principale 145
11.1.10 Innesto della calotta superiore 145
11.1.11 Posizionamento e rilascio della branca iliaca ipsilaterale 145
11.1.12 Inserimento del palloncino dilatatore 146
Angiogramma conclusivo 146
12 LINEE GUIDA PER LE TECNICHE DI IMAGING E IL FOLLOW-UP POSTOPERATORIO 146
12.1 Informazioni generali 146
Tabella 12.1.1 - Programma consigliato per le procedure di imaging per i pazienti portatori di endoprotesi 146
12.2 Consigli per la TC con e senza mezzo di contrasto 146
Tabella 12.2.1 - Protocolli di imaging accettabili 146
12.3 Lastre radiografiche addominali 146
12.4 Ecografia 147
12.5 Informazioni sulle procedure MRI 147
12.6 Ulteriori esami di controllo e trattamento 147
13 INFORMAZIONI DOCUMENTANTI IL DISPOSITIVO 147
14 GUIDA ALLA RISOLUZIONE DEI PROBLEMI 147
14.1 Risoluzione dei problemi relativi al meccanismo di rilascio a filo di sicurezza 147
14.1.1 Rilascio dell'estremità prossimale (superiore) del corpo principale 147
14.1.2 Innesto della calotta superiore 147
14.1.3 Posizionamento e rilascio della branca iliaca ipsilaterale 147
14.1.4 Posizionamento e rilascio della branca iliaca controlaterale 148
14.2 Risoluzione dei problemi relativi al rilascio dello stent soprarenale 148
14.2.1 Rilascio dell'estremità prossimale (superiore) del corpo principale 148
14.2.2 Innesto della calotta superiore 148
14.2.3 Posizionamento e rilascio della branca iliaca ipsilaterale 148
14.2.4 Posizionamento e rilascio della branca iliaca controlaterale 148

NEDERLANDS

INHOUD

Afbeeldingen 10-21

1 BESCHRIJVING VAN HET HULPMIDDEL 149
1.1 Componenten voor main body in de aorta en voor iliacale poten 149
1.2 Introductiesysteem van de main body 149
1.3 Introductiesysteem van de iliacale poot 149
1.4 Zenith® hulpcomponenten voor de AAA endovasculaire prothese 149
2 INDICATIES VOOR GEBRUIK 149
3 CONTRA-INDICATIES 149
4 WAARSCHUWINGEN EN VOORZORGSMAATREGELEN 149
4.1 Algemeen 149
4.2 Selectie, behandeling en controle van de patiënt 149
4.3 Preprocedurele meettechnieken en beeldvorming 149
4.4 Selectie van het hulpmiddel 150
4.5 De implantatieprocedure 150
4.6 Gebruik van de modelleerballon 150
4.7 MRI-informatie 150
5 ONGEWENSTE VOORVALLEN 150
5.1 Waargenomen ongewenste voorvallen 150
Tabel 5.1.1 Overlijden en ruptuur bij klinische studie 151
Tabel 5.1.2 Ongewenste voorvallen in klinische studie 151
5.2 Mogelijke ongewenste voorvallen 151
Melding van prothesegerelateerde ongewenste voorvallen 151
6 SAMENVATTING VAN KLINISCHE STUDIES 151
6.1 Doelstellingen 151
6.2 Opzet van de studie 152
Tabel 6.2.1 Patiëntcontrole en controleerbaarheid 152
6.3 Demografische patiëntgegevens 152
Tabel 6.3.1 Vergelijking van kenmerken van proefpersonen 152
Tabel 6.3.2 Verdeling diameter aneurysma 153
6.4 Resultaten 153
Tabel 6.4.1 Gebruikte implantaten 153
Tabel 6.4.2 Primaire resultaten 153
Tabel 6.4.3 Resultaatmetingen 154
Tabel 6.4.4 Abdominale radiografische bevindingen – Integriteit van de prothese 154
Tabel 6.4.5 CT-bevindingen – Afwezigheid van obstructies in prothese 155
Tabel 6.4.6 CT-bevindingen – Migratie van main body 155
Tabel 6.4.7 Abdominale radiografische bevindingen – losraken van de stompen 155
6.5 Behandeling van endolekkages 155
Tabel 6.5.1 Endolekkages (alle typen, nieuw en persistent) 155
Tabel 6.5.2 Eerste voorkomen van endolekkage bij patiënten met standaardrisico 155
Tabel 6.5.3 Eerste voorkomen van endolekkage bij patiënten met hoog risico 155
Tabel 6.5.4 Eerste voorkomen van endolekkage bij oefenpatiënten 155
6.6 Veranderingen van het aneurysma 156
Tabel 6.6.1 Verandering van de maximale diameter van het aneurysma per interval 156
Tabel 6.6.2 Veranderingen in afmeting van het aneurysma en de endolekkage na 12 maanden 156
Tabel 6.6.3 Veranderingen in afmeting van het aneurysma en de endolekkage na 24 maanden 156
6.7 AAA-gerelateerde secundaire interventies 156
Tabel 6.7.1 Secundaire interventies (tot 12 maanden) 156
Tabel 6.7.2 Secundaire interventies (> 12 tot 24 maanden) 156
6.8 Metingen secundaire resultaten 157
Tabel 6.8.1 Secundaire resultaten per behandelgroep 157
7 SELECTIE EN BEHANDELING VAN DE PATIËNT 157
7.1 Individualisering van de behandeling 157
8 INFORMATIE VOOR DE PATIËNT 157
9 WIJZE VAN LEVERING 157
10 INFORMATIE OVER HET KLINISCHE GEBRUIK 157
10.1 Opleiding van de arts 157
10.2 Inspectie voorafgaand aan gebruik 157
10.3 Benodigde materialen 157
10.4 Aanbevolen materialen 157
10.5 Richtlijnen voor het bepalen van de maat van het hulpmiddel 158
Tabel 10.5.1 Handleiding voor het bepalen van de maat van de main body 158
Tabel 10.5.2 Handleiding voor het bepalen van de maat van de iliacale poot 158
11 GEBRUIKSAANWIJZING 158
Anatomische vereisten 158
Algemene gebruiksinformatie 158
Bepalende factoren vóór de implantatie 158
Voorbereiding van de patiënt 158
11.1 Bifurcatiesysteem 158
11.1.1 Voorbereiding/spoelen van de main body met bifurcatie 158
11.1.2 Voorbereiding/spoelen van de contralaterale iliacale poot 158
11.1.3 Voorbereiding/spoelen van de ipsilaterale iliacale poot 158
11.1.4 Vasculaire introductie en angiografie 158
11.1.5 Plaatsing van de main body 158
11.1.6 Plaatsing van de contralaterale iliacale voerdraad 159
11.1.7 Ontplooiing van het proximale deel (top) van de main body 159
11.1.8 Plaatsing en ontplooiing van de contralaterale iliacale poot 159
11.1.9 Ontplooiing van het distale deel (onderkant) van de main body 159
11.1.10 Koppelen van de topkap 159
11.1.11 Plaatsing en ontplooiing van de ipsilaterale iliacale poot 159
11.1.12 Introductie van de modelleerballon 159
Afrondend angiogram 160
12 RICHTLIJNEN VOOR BEELDVORMEND ONDERZOEK EN POSTOPERATIEVE CONTROLE 160
12.1 Algemeen 160
Tabel 12.1.1 Aanbevolen schema voor beeldvorming bij patiënten met een endovasculaire prothese 160
12.2 Aanbevelingen voor CT-onderzoek met en zonder contrastmiddel 160
Tabel 12.2.1 Geaccepteerde beeldvormingsprotocollen 160
12.3 Röntgenfoto's van de buik 160
12.4 Echografie 160
12.5 MRI-informatie 161
12.6 Extra controle en behandeling 161
13 INFORMATIE PATIËNTVOLGSYSTEEM 161
14 OPLOSSEN VAN PROBLEMEN 161
14.1 Problemen met de ontkoppeling van de trigger wire oplossen 161
14.1.1 Ontplooiing van het proximale deel (top) van de main body 161
14.1.2 Koppelen van de topkap 161
14.1.3 Plaatsing en ontplooiing van de ipsilaterale iliacale poot 161
14.1.4 Plaatsing en ontplooiing van de contralaterale iliacale poot 161
14.2 Problemen met de ontplooiing van de suprarenale stent oplossen 162
14.2.1 Ontplooiing van het proximale deel (top) van de main body 162
14.2.2 Koppelen van de topkap 162
14.2.3 Plaatsing en ontplooiing van de ipsilaterale iliacale poot 162
14.2.4 Plaatsing en ontplooiing van de contralaterale iliacale poot 162

NORSK

INNHOLDSFORTEGNELSE

Illustrasjoner....10-21

1 BESKRIVELSE AV ANORDNINGEN....163
1.1 Aortisk hoveddel og iliaca-benkomponenter....163
1.2 Hoveddelens innføringssystem....163
1.3 Iliaca-ben innføringssystem....163
1.4 Hjelpekomponenter for Zenith® AAA endovaskulært implantat....163
2 BRUKSOMRÅDER....163
3 KONTRAINDIKASJONER....163
4 ADVARSLER OG FORHOLDSREGLER....163
4.1 Generelt....163
4.2 Pasientutvelgelse, behandling og oppfølging....163
4.3 Målingsteknikker og avbildning før prosedyren....163
4.4 Valg av anordning....164
4.5 Implantasjon....164
4.6 Bruk av formingsballong....164
4.7 MR-informasjon....164
5 UØNSKEDE HENDELSER....164
5.1 Observerte uønskede hendelser....164
Tabell 5.1.1 Død og ruptur fra klinisk studie....165
Tabell 5.1.2 Uønskede hendelser i klinisk studie....165
5.2 Mulige uønskede hendelser....165
Rapportering av anordningsrelaterte uønskede hendelser....165
6 OVERSIKT OVER KLINISKE STUDIER....166
6.1 Målsetninger....166
6.2 Studiedesign....166
Tabell 6.2.1 Pasientoppfølging og ansvarlighet....166
6.3 Pasientbefolkningsstatistikk....166
Tabell 6.3.1 Sammenligning av forsøkspersoners karakteristika....166
Tabell 6.3.2 Distribusjon av aneurismens diameter....167
6.4 Resultater....167
Tabell 6.4.1 Implanterte anordninger....167
Tabell 6.4.2 Primære resultater....167
Tabell 6.4.3 Suksessmål....168
Tabell 6.4.4 Funn under abdominal røntgen – anordningens integritet....168
Tabell 6.4.5 CT-funn – implantatpatens....169
Tabell 6.4.6 CT-funn – implantat (hoveddel)-vandring....169
Tabell 6.4.7 Funn under abdominal røntgen – løsning av lem....169
6.5 Behandling av endolekkasje....169
Tabell 6.5.1 Endolekkasjer (alle typer, nye og persistente)....169
Tabell 6.5.2 Første tilfelle av endolekkasje for standardrisikopasienter....169
Tabell 6.5.3 Første tilfelle av endolekkasje for høyrisikopasienter....169
Tabell 6.5.4 Første tilfelle av endolekkasje for innlæringspasienter....169
6.6 Aneurismeendringer....170
Tabell 6.6.1 Aneurismens maksimale diameterendring pr. intervall....170
Tabell 6.6.2 Endring i aneurismens størrelse og endolekkasje ved 12 måneder....170
Tabell 6.6.3 Endring i aneurismens størrelse og endolekkasje ved 24 måneder....170
6.7 AAA-relaterte sekundære intervensjoner....170
Tabell 6.7.1 Sekundære intervensjoner (opp til 12 måneder)....170
Tabell 6.7.2 Sekundære intervensjoner (>12 til 24 måneder)....170
6.8 Måltall for sekundære resultater....171
Tabell 6.8.1 Sekundære resultater pr. behandlingsgruppe....171
7 PASIENTUTVELGELSE OG BEHANDLING....171
7.1 Individualisering av behandlingen....171
8 INFORMASJON OM PASIENTRÅDGIVNING....171
9 LEVERINGSFORM....171
10 INFORMASJON OM KLINISK ANVENDELSE....171
10.1 Legeopplæring....171
10.2 Inspeksjon før bruk....171
10.3 Nødvendige materialer....171
10.4 Anbefalte materialer....171
10.5 Veiledning for valg av anordningsstørrelse....172
Tabell 10.5.1 Veiledning for valg av størrelse på hoveddelimplantat....172
Tabell 10.5.2 Veiledning for valg av størrelse på iliaca-benimplantat....172
11 BRUKSVEILEDNING....172
Anatomiske krav....172
Generell bruksinformasjon....172
Avgjørende faktorer før implantasjonen....172
Klargjøring av pasienten....172
11.1 Bifurkert system....172
11.1.1 Forberedelse/skylling av bifurkert hoveddel....172
11.1.2 Forberedelse/skylling av kontralateralt iliaca-ben....172
11.1.3 Forberedelse/skylling av ipsilateralt iliaca-ben....172
11.1.4 Vaskulær tilgang og angiografi....172
11.1.5 Plassering av hoveddel....172
11.1.6 Plassering av kontralateral iliaca-ledevaier....173
11.1.7 Proksimal (topp) anleggelse av hoveddel....173
11.1.8 Plassering og anleggelse av kontralateralt iliaca-ben....173
11.1.9 Distal (bunn) anleggelse av hoveddel....173
11.1.10 Sammenkobling av topphetten....173
11.1.11 Plassering og anleggelse av ipsilateralt iliaca-ben....173
11.1.12 Innføring av formingsballong....173
Sluttangiogram....173
12 RETNINGSLINJER FOR AVBILDNING OG POSTOPERATIV OPPFØLGING....174
12.1 Generelt....174
Tabell 12.1.1 Anbefalt avbildningsprogram for pasienter med endoimplantat....174
12.2 Anbefalinger for CT med og uten kontrastmiddel....174
Tabell 12.2.1 Godkjente avbildningsprotokoller....174
12.3 Abdominale røntgenbilder....174
12.4 Ultralyd....174
12.5 MR-informasjon....174
12.6 Ytterligere kontroll og behandling....175
13 INFORMASJON FOR SPORING AV PASIENT....175
14 FEILSØKING....175
14.1 Feilsøking for vaierutløsningsmekanisme....175
14.1.1 Proksimal (topp) anleggelse av hoveddel....175
14.1.2 Sammenkobling av topphetten....175
14.1.3 Plassering og anleggelse av ipsilateralt iliaca-ben....175
14.1.4 Plassering og anleggelse av kontralateralt iliaca-ben....175
14.2 Feilsøking for anleggelse av suprarenal stent....175
14.2.1 Proksimal (topp) anleggelse av hoveddel....175
14.2.2 Sammenkobling av topphetten....175
14.2.3 Plassering og anleggelse av ipsilateralt iliaca-ben....176
14.2.4 Plassering og anleggelse av kontralateralt iliaca-ben....176

POLSKI

SPIS TREŚCI

Ilustracje....10-21

1 OPIS URZĄDZENIA....177
1.1 Główny trzon aortalny i odnogi biodrowe....177
1.2 System podawania głównego trzonu....177
1.3 System podawania odnogi biodrowej....177
1.4 Elementy pomocnicze do stent-graftu wewnątrznaczyniowego Zenith® AAA....177
2 WSKAZANIA DO STOSOWANIA....177
3 PRZECIWWSKAZANIA....177
4 OSTRZEŻENIA I ŚRODKI OSTROŻNOŚCI....177
4.1 Ogólne....177
4.2 Wybór pacjentów, leczenie i kontrola po zabiegu....177
4.3 Techniki pomiarów przedoperacyjnych i obrazowanie....177
4.4 Wybór urządzenia....178
4.5 Procedura wszczepiania....178
4.6 Użycie balonu kształtującego....178
4.7 Informacje dotyczące MRI....178
5 ZDARZENIA NIEPOŻĄDANE....178
5.1 Obserwowane zdarzenia niepożądane....178
Tabela 5.1.1 Zgon i pęknięcie – dane z badania klinicznego....179
Tabela 5.1.2 Zdarzenia niepożądane w badaniu klinicznym....179
5.2 Potencjalne zdarzenia niepożądane....179
Zgłaszanie zdarzeń niepożądanych związanych z urządzeniem....180
6 STRESZCZENIE BADAŃ KLINICZNYCH....180
6.1 Cele....180
6.2 Schemat badania....180
Tabela 6.2.1 Kontrola i ewidencja pacjentów....180
6.3 Dane demograficzne pacjentów....180
Tabela 6.3.1 Porównanie charakterystyki pacjentów....180
Tabela 6.3.2 Rozkład średnic tętniaków....181
6.4 Wyniki....181
Tabela 6.4.1 Wszczepione urządzenia....181
Tabela 6.4.2 Wyniki pierwszorzędowe....181
Tabela 6.4.3 Wyniki oceny skuteczności....182
Tabela 6.4.4 Wyniki badania radiologicznego jamy brzusznej – integralność urządzenia....182
Tabela 6.4.5 Wyniki badania TK – drożność stent-graftu....183
Tabela 6.4.6 Wyniki badania TK – przemieszczenie stent-graftu (głównego trzonu)....183
Tabela 6.4.7 Wyniki badania rtg jamy brzusznej – oddzielenie odgałęzienia....183
6.5 Postępowanie w razie przecieku wewnętrznego....183
Tabela 6.5.1 Przecieki wewnętrzne (wszystkie typy, nowe i przetrwałe)....183
Tabela 6.5.2 Pierwszorzędowe wystąpienie przecieku wewnętrznego u pacjentów ze standardowym ryzykiem....183
Tabela 6.5.3 Pierwszorzędowe wystąpienie przecieku wewnętrznego u pacjentów z wysokim ryzykiem....183
Tabela 6.5.4 Pierwszorzędowe wystąpienie przecieku wewnętrznego u pacjentów z grupy próbnej....183
6.6 Zmiana w obrębie tętniaka....184
Tabela 6.6.1 Zmiana maksymalnej średnicy tętniaka w poszczególnych okresach badania....184
Tabela 6.6.2 Zmiana średnicy tętniaka i przeciek wewnętrzny w okresie 12 miesięcy....184
Tabela 6.6.3 Zmiana średnicy tętniaka i przeciek wewnętrzny w okresie 24 miesięcy....184
6.7 Interwencje wtórne związane z AAA....184
Tabela 6.7.1 Interwencje wtórne (do 12 miesięcy)....184
Tabela 6.7.2 Interwencje wtórne (>12 do 24 miesięcy)....184
6.8 Wskaźniki wyników drugorzędowych....185
Tabela 6.8.1 Wyniki drugorzędowe w poszczególnych grupach leczenia185
7 DOBÓR I LECZENIE PACJENTÓW....185
7.1 Indywidualizacja leczenia....185
8 INFORMACJE O PROWADZENIU PACJENTA....185
9 SPOSÓB DOSTARCZENIA....185
10 INFORMACJE DOTYCZĄCE ZASTOSOWANIA KLINICZNEGO....185
10.1 Szkolenie lekarza....185
10.2 Kontrola przed użyciem....185
10.3 Wymagane materiały....185
10.4 Materiały zalecane....185
10.5 Wskazówki doboru rozmiaru urządzenia....186
Tabela 10.5.1 Wskazówki doboru rozmiaru głównego trzonu stent-graftu....186
Tabela 10.5.2 Wskazówki doboru rozmiaru stent-graftu odnogi biodrowej....186
11 WSKAZÓWKI UŻYCIA....186
Wymagania anatomiczne....186
Ogólne informacje o stosowaniu....186
Przedimplantacyjne czynniki determinujące....186
Przygotowanie pacjenta....186
11.1 System rozwidlony....186
11.1.1 Przygotowanie/przepłukiwanie rozwidlonego trzonu głównego 186
11.1.2 Przygotowanie/przepłukiwanie przeciwstronnej odnogi biodrowej....186
11.1.3 Przygotowanie/przepłukiwanie tożsamostronnej odnogi biodrowej....186
11.1.4 Dostęp naczyniowy i angiografia....186
11.1.5 Umieszczanie głównego trzonu....186
11.1.6 Umieszczanie przeciwstronnego prowadnika biodrowego....187
11.1.7 Rozprężanie proksymalnej (górnej) części głównego trzonu....187
11.1.8 Umieszczanie i rozprężanie przeciwstronnej odnogi biodrowej....187
11.1.9 Rozprężanie dystalnej (dolnej) części głównego trzonu....187
11.1.10 Łączenie nasadki końcówki....187
11.1.11 Umieszczanie i rozprężanie tożsamostronnej odnogi biodrowej 187
11.1.12 Wprowadzenie balonu kształtującego....188
Angiogram końcowy....188
12 WSKAZÓWKI DOTYCZĄCE OBRAZOWANIA I KONTROLA PO ZABIEGU....188
12.1 Ogólne....188
Tabela 12.1.1 Zalecany harmonogram badań obrazowych dla pacjentów ze stent-graftami wewnątrznaczyniowymi....188
12.2 Zalecenia dotyczące badania TK z kontrastem i bez kontrastu....188
Tabela 12.2.1 Dopuszczalne protokoły obrazowania....188
12.3 Radiogramy jamy brzusznej....188
12.4 Badanie USG....189
12.5 Informacje dotyczące MRI....189
12.6 Dodatkowa obserwacja i leczenie pacjentów....189
13 INFORMACJE DOTYCZĄCE OBSERWACJI PACJENTÓW....189
14 ROZWIĄZYWANIE PROBLEMÓW....189
14.1 Rozwiązywanie problemów dotyczących uwalniania drutu zwalniającego....189
14.1.1 Rozprężanie proksymalnej (górnej) części głównego trzonu....189
14.1.2 Łączenie nasadki końcówki....189
14.1.3 Umieszczanie i rozprężanie tożsamostronnej odnogi biodrowej 189
14.1.4 Umieszczanie i rozprężanie przeciwstronnej odnogi biodrowej 190
14.2 Rozwiązywanie problemów dotyczących rozprężania stentu nadnerkowego....190
14.2.1 Rozprężanie proksymalnej (górnej) części głównego trzonu....190
14.2.2 Łączenie nasadki końcówki....190
14.2.3 Umieszczanie i rozprężanie tożsamostronnej odnogi biodrowej 190
14.2.4 Umieszczanie i rozprężanie przeciwstronnej odnogi biodrowej 190

PORTUGUÊS

ÍNDICE

Ilustrações ... 10-21

1 DESCRIÇÃO DO DISPOSITIVO ... 191
1.1 Componentes do corpo aórtico principal e extremidades ilíacas ... 191
1.2 Sistema de colocação do corpo principal ... 191
1.3 Sistema de colocação da extremidade ilíaca ... 191
1.4 Componentes auxiliares da prótese endovascular AAA Zenith® ... 191
2 INDICAÇÕES DE UTILIZAÇÃO ... 191
3 CONTRA-INDICAÇÕES ... 191
4 ADVERTÊNCIAS E PRECAUÇÕES ... 191
4.1 Geral ... 191
4.2 Selecção, tratamento e seguimento dos doentes ... 191
4.3 Técnicas de medição e imagiologia antes do procedimento ... 191
4.4 Escolha do dispositivo ... 192
4.5 Procedimento de implantação ... 192
4.6 Utilização do balão de moldagem ... 192
4.7 Informação sobre RMN ... 192
5 EFEITOS ADVERSOS ... 192
5.1 Efeitos adversos observados ... 192
Tabela 5.1.1 Morte e rotura ocorridas no estudo clínico ... 193
Tabela 5.1.2 Efeitos adversos no estudo clínico ... 193
5.2 Efeitos adversos potenciais ... 193
Relato de efeitos adversos relacionados com o dispositivo ... 193
6 SÍNTESE DOS ESTUDOS CLÍNICOS ... 194
6.1 Objectivos ... 194
6.2 Desenho do estudo ... 194
Tabela 6.2.1 Seguimento e responsabilidade dos doentes ... 194
6.3 Dados demográficos dos doentes ... 194
Tabela 6.3.1 Comparação das características dos sujeitos ... 194
Tabela 6.3.2 Distribuição dos diâmetros dos aneurismas ... 195
6.4 Resultados ... 195
Tabela 6.4.1 Dispositivos implantados ... 195
Tabela 6.4.2 Resultados primários ... 195
Tabela 6.4.3 Avaliações do sucesso ... 196
Tabela 6.4.4 Achados radiográficos abdominais – integridade do dispositivo ... 196
Tabela 6.4.5 Achados da TAC – permeabilidade da prótese ... 197
Tabela 6.4.6 Achados da TAC – migração da prótese (corpo principal) ... 197
Tabela 6.4.7 Achados radiográficos abdominais – separação dos ramos ... 197
6.5 Tratamento de fugas intra-aneurismais ... 197
Tabela 6.5.1 Fugas intra-aneurismais (todos os tipos, novas e persistentes) ... 197
Tabela 6.5.2 Primeira ocorrência de fugas intra-aneurismais para doentes de risco normal ... 197
Tabela 6.5.3 Primeira ocorrência de fugas intra-aneurismais para doentes de alto risco ... 197
Tabela 6.5.4 Primeira ocorrência de fugas intra-aneurismais para doentes não permanentes ... 197
6.6 Alterações do aneurisma ... 198
Tabela 6.6.1 Alterações nos diâmetros máximos dos aneurismas por intervalo ... 198
Tabela 6.6.2 Alterações no tamanho do aneurisma e fugas intra-aneurismais aos 12 meses ... 198
Tabela 6.6.3 Alterações no tamanho do aneurisma e fugas intra-aneurismais aos 24 meses ... 198
6.7 Intervenções secundárias relacionadas com AAA ... 198
Tabela 6.7.1 Intervenções secundárias (aos 12 meses) ... 198
Tabela 6.7.2 Intervenções secundárias (>12 aos 24 meses) ... 198
6.8 Avaliações dos resultados secundários ... 199
Tabela 6.8.1 Resultados secundários por grupo de tratamento ... 199
7 SELECÇÃO E TRATAMENTO DE DOENTES ... 199
7.1 Individualização do tratamento ... 199
8 INFORMAÇÃO DE ACONSELHAMENTO AOS DOENTES ... 199
9 APRESENTAÇÃO ... 199
10 INFORMAÇÃO PARA UTILIZAÇÃO CLÍNICA ... 199
10.1 Formação de médicos ... 199
10.2 Inspecção antes da utilização ... 199
10.3 Materiais necessários ... 199
10.4 Materiais recomendados ... 199
10.5 Orientações para escolha do tamanho do dispositivo ... 200
Tabela 10.5.1 Guia para escolha do tamanho/diâmetro do corpo principal da prótese ... 200
Tabela 10.5.2 Guia para escolha do tamanho/diâmetro da extremidade ilíaca da prótese ... 200
11 INSTRUÇÕES DE UTILIZAÇÃO ... 200
Requisitos anatómicos ... 200
Informação geral sobre a utilização ... 200
Factores determinantes antes da implantação ... 200
Preparação do doente ... 200
11.1 Sistema bifurcado ... 200
11.1.1 Preparação/irrigação do corpo principal bifurcado ... 200
11.1.2 Preparação/irrigação da extremidade ilíaca contralateral ... 200
11.1.3 Preparação/irrigação da extremidade ilíaca ipsilateral ... 200
11.1.4 Acesso vascular e angiografia ... 200
11.1.5 Colocação do corpo principal ... 200
11.1.6 Colocação do fio guia ilíaco contralateral ... 201
11.1.7 Expansão da parte proximal (topo) do corpo principal ... 201
11.1.8 Colocação e expansão da extremidade ilíaca contralateral ... 201
11.1.9 Expansão da parte distal (inferior) do corpo principal ... 201
11.1.10 Acoplagem da tampa superior ... 201
11.1.11 Colocação e expansão da extremidade ilíaca ipsilateral ... 201
11.1.12 Inserção do balão de moldagem ... 201
Angiograma final ... 202
12 ORIENTAÇÕES RELATIVAS À IMAGIOLOGIA E AO SEGUIMENTO PÓS-OPERATÓRIO ... 202
12.1 Geral ... 202
Tabela 12.1.1 Plano de exames imagiológicos recomendado para doentes com próteses endovasculares ... 202
12.2 Recomendações para TAC com e sem contraste ... 202
Tabela 12.2.1 Protocolos de imagiologia aceitáveis ... 202
12.3 Radiografias abdominais ... 202
12.4 Ultra-som ... 202
12.5 Informação sobre RMN ... 202
12.6 Vigilância e tratamento adicionais ... 203
13 INFORMAÇÃO SOBRE A LOCALIZAÇÃO DE DOENTES ... 203
14 RESOLUÇÃO DE PROBLEMAS ... 203
14.1 Resoluções de problemas relativos ao mecanismo de libertação com fio de comando ... 203
14.1.1 Expansão da parte proximal (topo) do corpo principal ... 203
14.1.2 Acoplagem da tampa superior ... 203
14.1.3 Colocação e expansão da extremidade ilíaca ipsilateral ... 203
14.1.4 Colocação e expansão da extremidade ilíaca contralateral ... 203
14.2 Resolução de problemas relativos à expansão do stent supra-renal ... 204
14.2.1 Expansão da parte proximal (topo) do corpo principal ... 204
14.2.2 Acoplagem da tampa superior ... 204
14.2.3 Colocação e expansão da extremidade ilíaca ipsilateral ... 204
14.2.4 Colocação e expansão da extremidade ilíaca contralateral ... 204

SVENSKA

INNEHÅLLSFÖRTECKNING

Illustrationer ... 10-21

1 PRODUKTBESKRIVNING ... 205
1.1 Aortahuvudstomme och komponenter för iliakaliskt graftben ... 205
1.2 Införingssystem för huvudstommen ... 205
1.3 Det iliakaliska graftbenets införingssystem ... 205
1.4 Zenith® AAA tillbehörskomponenter för endovaskulärt graft ... 205
2 AVSEDD ANVÄNDNING ... 205
3 KONTRAINDIKATIONER ... 205
4 VARNINGAR OCH FÖRSIKTIGHETSÅTGÄRDER ... 205
4.1 Allmänt ... 205
4.2 Patienturval, behandling och uppföljning ... 205
4.3 Mättekniker och bildtagning före proceduren ... 205
4.4 Val av anordning ... 206
4.5 Implantationsförfarande ... 206
4.6 Användning av formningsballong ... 206
4.7 MRT-information ... 206
5 BIVERKNINGAR ... 206
5.1 Observerade biverkningar ... 206
Tabell 5.1.1 Dödsfall och ruptur från den kliniska studien ... 207
Tabell 5.1.2 Biverkningar i klinisk studie ... 207
5.2 Eventuella biverkningar ... 207
Rapportering av biverkningar som har samband med anordningen ... 207
6 SAMMANFATTNING AV KLINISKA STUDIER ... 208
6.1 Syfte ... 208
6.2 Studiedesign ... 208
Tabell 6.2.1 Patientuppföljning och redovisning ... 208
6.3 Patientstatistik ... 208
Tabell 6.3.1 Jämförelse av patientkarakteristika ... 208
Tabell 6.3.2 Fördelning av aneurysmdiameter ... 209
6.4 Resultat ... 209
Tabell 6.4.1 Implanterade anordningar ... 209
Tabell 6.4.2 Primära resultat ... 209
Tabell 6.4.3 Mått på framgång ... 210
Tabell 6.4.4 Fynd vid radiografi av buken – anordningens integritet ... 210
Tabell 6.4.5 DT-fynd – graftets öppenhet ... 211
Tabell 6.4.6 DT-fynd – migration av graftet (huvudstommen) ... 211
Tabell 6.4.7 Fynd vid radiografi av buken – separation av lem ... 211
6.5 Hantering av endoläckage ... 211
Tabell 6.5.1 Endoläckage (alla typer, nya och ihållande) ... 211
Tabell 6.5.2 Första förekomst av endoläckage för standardriskpatienter ... 211
Tabell 6.5.3 Första förekomst av endoläckage för högriskpatienter ... 211
Tabell 6.5.4 Första förekomst av endoläckage för prekliniska patienter ... 211
6.6 Förändring av aneurysm ... 212
Tabell 6.6.1 Förändring av maximal aneurysmdiameter per intervall ... 212
Tabell 6.6.2 Förändring av aneurysmstorlek och endoläckage vid 12 månader ... 212
Tabell 6.6.3 Förändring av aneurysmstorlek och endoläckage vid 24 månader ... 212
6.7 AAA-relaterade sekundära ingrepp ... 212
Tabell 6.7.1 Sekundära ingrepp (till 12 månader) ... 212
Tabell 6.7.2 Sekundära ingrepp (>12 till 24 månader) ... 212
6.8 Sekundära resultatmått ... 213
Tabell 6.8.1 Sekundära resultat enligt behandlingsgrupp ... 213
7 PATIENTURVAL OCH BEHANDLING ... 213
7.1 Individualisering av behandlingen ... 213
8 PATIENTRÅDGIVNING ... 213
9 LEVERANSFORM ... 213
10 INFORMATION OM KLINISK ANVÄNDNING ... 213
10.1 Läkarens utbildning ... 213
10.2 Besiktning före användning ... 213
10.3 Material som behövs ... 213
10.4 Rekommenderat material ... 213
10.5 Storleksbestämningsriktlinjer ... 214
Tabell 10.5.1 Storleksbestämningsguide för huvudstomgraft ... 214
Tabell 10.5.2 Storleksbestämningsguide för iliakaliskt graftben ... 214
11 BRUKSANVISNING ... 214
Anatomiska krav ... 214
Allmän information ... 214
Avgöranden före implantation ... 214
Förberedelse av patienten ... 214
11.1 Bifurkerat system ... 214
11.1.1 Förberedelse/spolning av bifurkerad huvudstomme ... 214
11.1.2 Förberedning/spolning av kontralateralt iliakaliskt graftben ... 214
11.1.3 Förberedning/spolning av ipsilateralt iliakaliskt graftben ... 214
11.1.4 Kärlåtkomst och angiografi ... 214
11.1.5 Placering av huvudstomme ... 214
11.1.6 Placering av den kontralaterala iliakaliska ledaren ... 215
11.1.7 Proximal (hög) utplacering av huvudstomme ... 215
11.1.8 Placering och utplacering av det kontralaterala iliakaliska graftbenet ... 215
11.1.9 Distal (botten) insättning av huvudstomme ... 215
11.1.10 Inkoppling av det övre skyddet ... 215
11.1.11 Placering och utplacering av det ipsilaterala iliakaliska graftbenet ... 215
11.1.12 Införing av formningsballong ... 215
Slutligt angiogram ... 216
12 RIKTLINJER FÖR BILDFRAMSTÄLLNING OCH POSTOPERATIV UPPFÖLJNING ... 216
12.1 Allmänt ... 216
Tabell 12.1.1 Rekommenderat bildtagningsschema för patienter med endovaskulära implantat ... 216
12.2 Rekommendationer avseende DT med och utan kontrast ... 216
Tabell 12.2.1 Godkända bildframställningsprotokoll ... 216
12.3 Abdominala röntgenbilder ... 216
12.4 Ultraljud ... 216
12.5 MRT-information ... 216
12.6 Ytterligare övervakning och behandling ... 217
13 PATIENTSPÅRNINGSINFORMATION ... 217
14 FELSÖKNING ... 217
14.1 Felsökning av frigöring av utlösningsstråden ... 217
14.1.1 Proximal (hög) utplacering av huvudstomme ... 217
14.1.2 Inkoppling av det övre skyddet ... 217
14.1.3 Placering och utplacering av det ipsilaterala iliakaliska graftbenet ... 217
14.1.4 Placering och utplacering av det kontralaterala iliakaliska graftbenet ... 217
14.2 Felsökning av utplacering av den suprarenala stenten ... 217
14.2.1 Proximal (hög) utplacering av huvudstomme ... 217
14.2.2 Inkoppling av det övre skyddet ... 218
14.2.3 Placering och utplacering av det ipsilaterala iliakaliska graftbenet ... 218
14.2.4 Placering och utplacering av det kontralaterala iliakaliska graftbenet ... 218

NOTE: The images in this section do not necessarily depict the actual sequence of procedures required to deploy this device. Please be sure to reference the step-by-step instructions listed in **Section 11 DIRECTIONS FOR USE** and **Section 14 TROUBLESHOOTING.** • **POZNÁMKA:** Obrázky v této části nemusí nezbytně zobrazovat skutečné pořadí postupů vyžadovaných k rozvinutí tohoto zařízení. Prostudujte si laskavě podrobné pokyny uvedené v **části 11 NÁVOD K POUŽITÍ** a v **části 14 ŘEŠENÍ PROBLÉMŮ**. • **BEMÆRK:** Billederne i dette afsnit afbilder ikke nødvendigvis den faktiske rækkefølge af de påkrævede procedurer til anlæggelse af dette produkt. Sørg for at henvise til trin-for-trin anvisningerne angivet i **Afsnit 11 VEJLEDNING** og **Afsnit 14 FEJLSØGNING**. • **HINWEIS:** Die Bilder in diesem Abschnitt stellen nicht notwendigerweise die tatsächliche Reihenfolge der Verfahrensschritte dar, die zur Entfaltung dieser Vorrichtung erforderlich sind. Die in **Abschnitt 11 „Gebrauchsanweisung“** und in **Abschnitt 14 „Fehlerbehebung“** aufgeführten Schritt-für-Schritt-Anleitungen müssen beachtet werden. • **ΣΗΜΕΙΩΣΗ:** Οι εικόνες που παρουσιάζονται σε αυτή την ενότητα δεν απεικονίζουν απαραίτητα την πραγματική αλληλουχία των διαδικασιών που απαιτούνται για την απελευθέρωση αυτής της συσκευής. Φροντίστε να ανατρέχετε στις οδηγίες βήμα-βήμα στην **ενότητα 11 «ΟΔΗΓΙΕΣ ΧΡΗΣΗΣ»** και στην **ενότητα 14 «ΑΝΤΙΜΕΤΩΠΙΣΗ ΠΡΟΒΛΗΜΑΤΩΝ»**. • **NOTA:** Las imágenes de este apartado no necesariamente ilustran la secuencia real de los procedimientos requeridos para desplegar este dispositivo. Asegúrese de consultar las instrucciones paso a paso indicadas en el **apartado 11, MODO DE EMPLEO**, y el **apartado 14, SOLUCIÓN DE PROBLEMAS**. • **REMARQUE :** Les images dans cette section ne représentent pas nécessairement la séquence réelle des procédures requises pour déployer ce dispositif. Veiller à consulter les instructions étape par étape indiquées dans la **Section 11 DIRECTIVES D'UTILISATION** et la **Section 14 DÉPANNAGE**. • **MEGJEGYZÉS:** A jelen szakaszban szereplő képek nem feltétlenül az eszköz kinyitásához szükséges eljárások tényleges sorrendjét ábrázolják. Mindenképpen tekintse át a **„11., HASZNÁLATI ÚTMUTATÓ”** és a **„14., HIBAKERESÉS” c. szakasz** lépésenkénti utasításait. • **NOTA -** Le immagini in questa sezione non illustrano necessariamente la sequenza effettiva delle procedure richieste per il rilascio di questo dispositivo. Fare riferimento alle istruzioni passo-passo elencate nella **Sezione 11 ISTRUZIONI PER L'USO** e nella **Sezione 14 GUIDA ALLA RISOLUZIONE DEI PROBLEMI**. • **NB:** De afbeeldingen in dit hoofdstuk geven niet per se de feitelijke volgorde van de procedures weer die nodig zijn om dit hulpmiddel te ontplooien. Raadpleeg de stapsgewijze instructies in **hoofdstuk 11, GEBRUIKSAANWIJZING**, en **hoofdstuk 14, OPLOSSEN VAN PROBLEMEN**. • **MERKNAD:** Bildene i dette avsnittet viser ikke nødvendigvis den faktiske sekvensen i prosedyrene som kreves for å anlegge denne anordningen. Sørg for å se trinn for trinn-instruksjonene i **avsnitt 11, BRUKSANVISNING**, og **avsnitt 14, FEILSØKING**. • **UWAGA:** Ilustracje w tym rozdziale niekoniecznie przedstawiają rzeczywistą kolejność procedur wymaganych do rozprężenia tego urządzenia. Należy koniecznie sprawdzić kolejne instrukcje wyszczególnione w **rozdziale 11, WSKAZANIA**, i **rozdziale 14, ROZWIĄZYWANIE PROBLEMÓW**. • **NOTA:** As imagens desta secção não ilustram necessariamente a sequência real de procedimentos necessários para a expansão do dispositivo. Certifique-se de que consulta as instruções passo a passo na **Secção 11 INDICAÇÕES DE UTILIZAÇÃO** e na **Secção 14 RESOLUÇÃO DE PROBLEMAS**. • **OBS!** Bilderna i detta avsnitt återger inte nödvändigtvis den faktiska procedursekvens som krävs för att utplacera anordningen. Använd de stegvisa anvisningarna i **avsnitt 11, BRUKSANVISNING**, och **avsnitt 14, FELSÖKNING**, som referens.

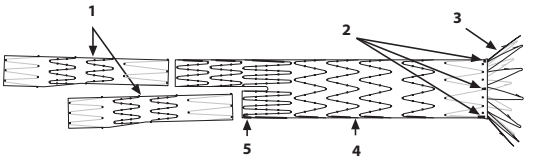

Fig. 1

1. Iliac Legs
2. Gold Radiopaque Markers (4)
3. Suprarenal Stent
4. Main Body
5. Gold Radiopaque Marker

1. Iliakální ramena
2. Zlaté rentgenokontrastní značky (4)
3. Suprarenální stent
4. Hlavní tělo
5. Zlatá rentgenkontrastní značka

1. Iliaca-ben
2. Røntgenfaste guldmarkører (4)
3. Suprarenal stent
4. Hovedprotese
5. Røntgenfast guldmarkør

1. Iliakale Schenkel
2. Röntgendichte Goldmarkierungen (4)
3. Suprarenaler Stent
4. Hauptkörper
5. Röntgendichte Goldmarkierung

1. Λαγόνια σκέλη
2. Χρυσοί ακτινοσκιεροί δείκτες (4)
3. Υπερνεφρική ενδοπρόσθεση
4. Κύριο σώμα
5. Χρυσός ακτινοσκιερός δείκτης

1. Ramas ilíacas
2. Marcadores radiopacos de oro (4)
3. Stent suprarrenal
4. Cuerpo principal
5. Marcador radiopaco de oro

1. Jambages iliaques
2. Marqueurs radio-opaques en or (4)
3. Stent supraréna l
4. Corps principal
5. Marqueur radio-opaque en or

1. Iliacaszárak
2. Arany sugárfogó markerek (4)
3. Suprarenalis sztent
4. Fő grafttörzs
5. Arany sugárfogó marker

1. Branche iliache
2. Marker radiopachi d'oro (4)
3. Stent soprarenale
4. Corpo principale
5. Marker radiopaco in oro

1. Iliacale poten
2. Gouden radiopake markeringen (4)
3. Suprarenale stent
4. Main body
5. Gouden radiopake markering

1. Iliaca-ben
2. Radioopake gullmarkører (4)
3. Suprarenal stent
4. Hoveddel
5. Radioopak gullmarkør

1. Odnogi biodrowe
2. Złote znaczniki cieniodajne (4)
3. Stent nadnerkowy
4. Główny trzon
5. Złoty znacznik cieniodajny

1. Extremidades ilíacas
2. Marcadores de ouro radiopacos (4)
3. Stent supra-renal
4. Corpo principal
5. Marcador de ouro radiopaco

1. Iliakaliska graftben
2. Röntgentäta markeringar av guld (4)
3. Suprarenal stent
4. Huvudstomme
5. Röntgentät markering av guld

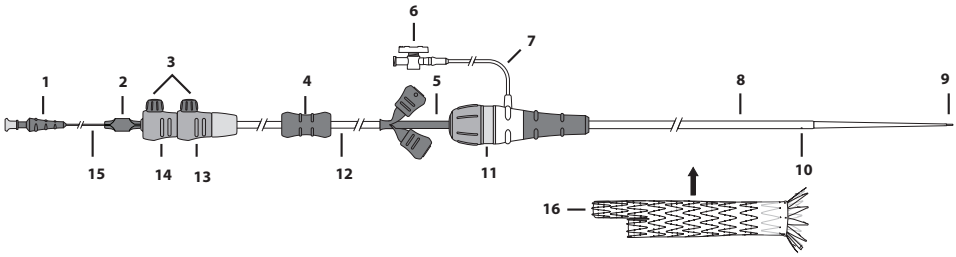

Fig. 2

1. Hub
2. Pin Vise
3. Safety Locks
4. Gripper
5. Peel-Away® Sheath
6. Stopcock
7. Connecting Tube
8. Flexor® Introducer Sheath
9. Dilator Tip
10. Sheath Sideport
11. Captor® Hemostatic Valve
12. Gray Positioner
13. Ipsilateral Limb Trigger-Wire Release Mechanism
14. Top Stent Trigger-Wire Release Mechanism
15. Top Cap Inner Cannula
16. Main Body Graft

1. Ústí
2. Svěrka
3. Bezpečnostní západky
4. Držák
5. Sheath Peel-Away®
6. Uzavírací kohout
7. Spojovací hadička
8. Zaváděcí sheath Flexor®
9. Hrot dilatátoru
10. Boční port sheathu
11. Hemostatický ventil Captor®
12. Šedý polohovač
13. Spoušť uvolňovacího drátu ipsilaterální větve
14. Spoušť uvolňovacího drátu horního stentu
15. Vnitřní kanyla horní čepičky
16. Hlavní tělo graftu

1. Muffe
2. Pin vise
3. Sikkerhedslåse
4. Gribeanordning
5. Peel-Away® sheath
6. Hane
7. Tilslutningsslange
8. Flexor® indføringssheath
9. Dilatatorspids
10. Sheath sideport
11. Captor® hæmostatisk ventil
12. Grå positioneringsanordning
13. Udløsermekanisme for udløser-wiren for den ipsilaterale kant
14. Udløsermekanisme for udløser-wiren for topstenten
15. Tophættens indre kanyle
16. Hovedprotese

1. Ansatz
2. Klemmschraube
3. Sicherheitssperren
4. Greifer
5. Peel-Away®-Schleuse
6. Absperrhahn
7. Verbindungsschlauch
8. Flexor®-Einführschleuse
9. Dilatatorspitze
10. Seitenloch der Schleuse
11. Captor®-Hämostaseventil
12. Grauer Positionierer
13. Auslösedrahtmechanismus für ipsilateralen Ansatz
14. Auslösedrahtmechanismus für oberen Stent
15. Innere Kanüle der oberen Kappe
16. Prothesenhauptkörper

1. Ομφαλός
2. Μέγγενη ακίδας
3. Ασφάλειες
4. Συσκευή σύλληψης
5. Θηκάρι Peel-Away®
6. Στρόφιγγα
7. Συνδετικός σωλήνας
8. Θηκάρι εισαγωγής Flexor®
9. Άκρο διαστολέα
10. Πλευρική θύρα θηκαριού
11. Αιμοστατική βαλβίδα Captor®
12. Γκρι διάταξη τοποθέτησης
13. Μηχανισμός απελευθέρωσης σύρματος ενεργοποίησης σύστοιχου μέλους
14. Μηχανισμός απελευθέρωσης σύρματος ενεργοποίησης άνω ενδοπρόσθεσης
15. Εσωτερική κάνουλα άνω πώματος
16. Μόσχευμα κύριου σώματος

1. Conector
2. Manguito
3. Seguros
4. Agarrador
5. Vaina Peel-Away®
6. Llave de paso
7. Tubo conector
8. Vaina introductora Flexor®
9. Punta del dilatador
10. Orificio lateral de la vaina
11. Válvula hemostática Captor®
12. Posicionador gris
13. Mecanismo de liberación mediante alambre disparador de la ramificación ipsilateral
14. Mecanismo de liberación mediante alambre disparador del stent superior
15. Cánula interior de la cápsula superior
16. Cuerpo principal de la endoprótesis vascular

1. Embase
2. Vis à broche
3. Verrous de sécurité
4. Repose-doigt
5. Gaine Peel-Away®
6. Robinet
7. Tube connecteur
8. Gaine d'introduction Flexor®
9. Extrémité du dilatateur
10. Orifice latéral de la gaine
11. Valve hémostatique Captor®
12. Positionneur gris
13. Mécanisme de largage des fils de sécurité du membre homolatéral
14. Mécanisme de largage des fils de sécurité du stent supérieur
15. Canule interne du capuchon supérieur
16. Corps principal

1. Kónusz
2. Rögzítőelem
3. Biztosítózárak
4. Markoló
5. Peel-Away® hüvely
6. Elzárócsap
7. Összekötőcső
8. Flexor® bevezetőhüvely
9. Dilatátor csúcsa
10. Hüvely oldalnyílása
11. Captor® vérzéscsillapító szelep
12. Szürke pozicionáló
13. Az ipsilateralis ág elsütődrótjának kioldó mechanizmusa
14. A csúcsi sztent elsütődrótjának kioldó mechanizmusa
15. Csúcsi sapka belső kanülje
16. Fő grafttörzs

1. Connettore
2. Morsetto
3. Meccanismi di sicurezza
4. Elemento di presa
5. Guaina Peel-Away®
6. Rubinetto
7. Tubo connettore
8. Guaina di introduzione Flexor®
9. Punta del dilatatore
10. Foro laterale della guaina
11. Valvola emostatica Captor®
12. Posizionatore grigio
13. Meccanismo di rilascio a filo di sicurezza dell'estremità ipsilaterale
14. Meccanismo di rilascio a filo di sicurezza dello stent superiore
15. Cannula interna della calotta superiore
16. Corpo principale della protesi

1. Aanzetstuk
2. Borgschroef
3. Veiligheidsvergrendelingen
4. Grijper
5. Peel-Away® sheath
6. Afsluitkraan
7. Verbindingsslang
8. Flexor® introducer sheath
9. Dilatatortip
10. Zijopening voor sheath
11. Captor® hemostaseklep
12. Grijze pusher
13. Vrijgavemechanisme met trigger wire voor ipsilaterale stomp
14. Vrijgavemechanisme met trigger wire voor bovenste stent
15. Binnencanule van topkap
16. Main body

1. Kanylefeste
2. Klemmeskrue
3. Sikkerhetslåser
4. Gripestykke
5. Peel-Away®-hylse
6. Stoppekran
7. Tilkoblingsslange
8. Flexor®-innføringshylse
9. Dilatatorspiss
10. Hylsens sideport
11. Captor®-hemostaseventil
12. Grå posisjoneringsenhet
13. Ipsilateral-lemmets vaierutløsningsmekanisme
14. Toppstentens vaierutløsningsmekanisme
15. Topphettens indre kanyle
16. Hoveddelimplantat

1. Złączka
2. Imadło sztyftowe
3. Blokady
4. Chwytak
5. Koszulka Peel-Away®
6. Kranik odcinający
7. Rurka łącząca
8. Koszulka wprowadzająca Flexor®
9. Końcówka rozszerzacza
10. Otwór boczny koszulki
11. Zastawka hemostatyczna Captor®
12. Szary pozycjoner
13. Mechanizm uwalniający drut zwalniający odgałęzienia tożsamostronnego
14. Mechanizm uwalniający drut zwalniający stentu górnego
15. Kaniula wewnętrzna nasadki końcówki
16. Główny trzon stent-graftu

1. Conector
2. Pino de fixação
3. Dispositivos de segurança
4. Zona de preensão
5. Bainha Peel-Away®
6. Torneira de passagem
7. Tubo de ligação
8. Bainha introdutora Flexor®
9. Ponta dilatadora
10. Orifício lateral da bainha
11. Válvula hemostática Captor®
12. Posicionador cinzento
13. Mecanismo de libertação do ramo ipsilateral com fio de comando
14. Mecanismo de libertação do stent superior com fio de comando
15. Cânula interior da tampa superior
16. Corpo principal da prótese

1. Fattning
2. Skruvstycke
3. Säkerhetslås
4. Gripare
5. Peel-Away®-hylsa
6. Infusionskran
7. Kopplingsslang
8. Flexor® införarhylsa
9. Dilatatorspets
10. Hylsans sidoport
11. Captor® hemostasventil
12. Grå lägeställare
13. Frigöringsmekanism med utlösningstråd för ipsilateral lem
14. Frigöringsmekanism med utlösningstråd för övre stent
15. Övre skyddets inre kanyl
16. Huvudstomgraft

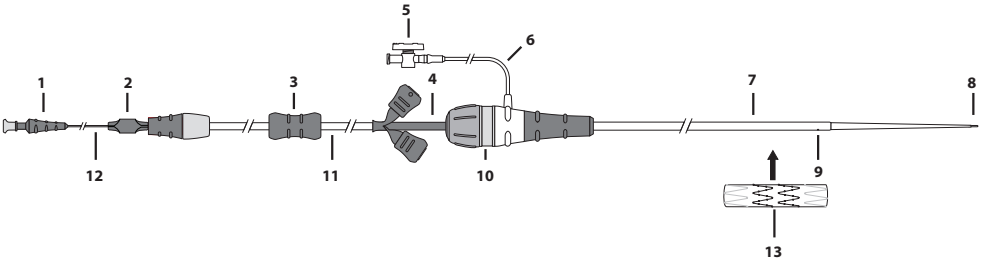

Fig. 3

1. Hub
2. Pin Vise
3. Gripper
4. Peel-Away Sheath
5. Stopcock
6. Connecting Tube
7. Sheath
8. Dilator Tip
9. Sheath Sideport
10. Captor Hemostatic Valve
11. Gray Positioner
12. Inner Cannula
13. Iliac Leg Graft

1. Ústí
2. Svěrka
3. Držák
4. Sheath Peel-Away
5. Uzavírací kohout
6. Spojovací hadička
7. Sheath
8. Hrot dilatátoru
9. Boční port sheathu
10. Hemostatický ventil Captor
11. Šedý polohovač
12. Vnitřní kanyla
13. Iliakální rameno graftu

1. Muffe
2. Pin vise
3. Gribeanordning
4. Peel-Away sheath
5. Hane
6. Tilslutningsslange
7. Sheath
8. Dilatatorspids
9. Sheath sideport
10. Captor hæmostatisk ventil
11. Grå positioneringsanordning
12. Indre kanyle
13. Iliaca-ben

1. Ansatz
2. Klemmschraube
3. Greifer
4. Peel-Away-Schleuse
5. Absperrhahn
6. Verbindungsschlauch
7. Schleuse
8. Dilatatorspitze
9. Seitenloch der Schleuse
10. Captor-Hämostaseventil
11. Grauer Positionierer
12. Innere Kanüle
13. Iliakaler Prothesenschenkel

1. Ομφαλός
2. Μέγγενη ακίδας
3. Συσκευή σύλληψης
4. Θηκάρι Peel-Away
5. Στρόφιγγα
6. Συνδετικός σωλήνας
7. Θηκάρι
8. Άκρο διαστολέα
9. Πλευρική θύρα θηκαριού
10. Αιμοστατική βαλβίδα Captor
11. Γκρι διάταξη τοποθέτησης
12. Εσωτερική κάνουλα
13. Μόσχευμα λαγόνιου σκέλους

1. Conector
2. Manguito
3. Agarrador
4. Vaina Peel-Away
5. Llave de paso
6. Tubo conector
7. Vaina
8. Punta del dilatador
9. Orificio lateral de la vaina
10. Válvula hemostática Captor
11. Posicionador gris
12. Cánula interior
13. Rama ilíaca de la endoprótesis vascular

1. Embase
2. Vis à broche
3. Repose-doigt
4. Gaine Peel-Away
5. Robinet
6. Tube connecteur
7. Gaine
8. Extrémité du dilatateur
9. Orifice latéral de la gaine
10. Valve hémostatique Captor
11. Positionneur gris
12. Canule interne
13. Jambage iliaque

1. Kónusz
2. Rögzítőelem
3. Markoló
4. Peel-Away hüvely
5. Elzárócsap
6. Összekötőcső
7. Hüvely
8. Dilatátor csúcsa
9. Hüvely oldalnyílása
10. Captor vérzéscsillapító szelep
11. Szürke pozicionáló
12. Belső kanül
13. Iliacaszár graft

1. Connettore
2. Morsetto
3. Elemento di presa
4. Guaina Peel-Away
5. Rubinetto
6. Tubo connettore
7. Guaina
8. Punta del dilatatore
9. Foro laterale della guaina
10. Valvola emostatica Captor
11. Posizionatore grigio
12. Cannula interna
13. Branca iliaca della protesi

1. Aanzetstuk
2. Borgschroef
3. Grijper
4. Peel-Away sheath
5. Afsluitkraan
6. Verbindingsslang
7. Sheath
8. Dilatatortip
9. Zijopening voor sheath
10. Captor hemostaseklep
11. Grijze pusher
12. Binnencanule
13. Iliacale poot

1. Kanylefeste
2. Klemmeskrue
3. Gripestykke
4. Peel-Away-hylse
5. Stoppekran
6. Tilkoblingsslange
7. Hylse
8. Dilatatorspiss
9. Hylsens sideport
10. Captor-hemostaseventil
11. Grå posisjoneringsenhet
12. Indre kanyle
13. Iliaca-benimplantat

1. Złączka
2. Imadło sztyftowe
3. Chwytak
4. Koszulka Peel-Away
5. Kranik odcinający
6. Rurka łącząca
7. Koszulka
8. Końcówka rozszerzacza
9. Otwór boczny koszulki
10. Zastawka hemostatyczna Captor
11. Szary pozycjoner
12. Kaniula wewnętrzna
13. Stent-graft odnogi biodrowej

1. Conector
2. Pino de fixação
3. Zona de preensão
4. Bainha Peel-Away
5. Torneira de passagem
6. Tubo de ligação
7. Bainha
8. Ponta dilatadora
9. Orifício lateral da bainha
10. Válvula hemostática Captor
11. Posicionador cinzento
12. Cânula interior
13. Extremidade ilíaca da prótese

1. Fattning
2. Skruvstycke
3. Gripare
4. Peel-Away-hylsa
5. Infusionskran
6. Kopplingsslang
7. Hylsa
8. Dilatatorspets
9. Hylsans sidoport
10. Captor hemostasventil
11. Grå lägeställare
12. Inre kanyl
13. Iliakaliskt graftben

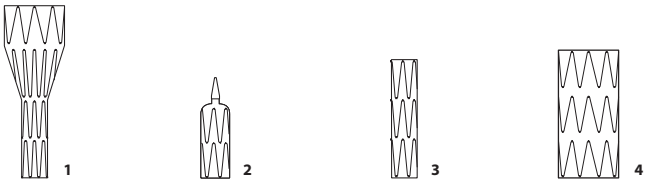

Fig. 4

1. Converter
2. Iliac Plug
3. Iliac Leg Extension
4. Main Body Extension

1. Přechodový díl
2. Iliakální zátka
3. Extenze iliakálního ramena
4. Extenze hlavního těla

1. Konverteringsenhed
2. Iliaca-prop
3. Iliaca-benforlænger
4. Hovedproteseforlænger

1. Konverter
2. Iliakales Verschluss-Segment
3. Iliakale Schenkelverlängerung
4. Hauptkörperverlängerung

1. Μετατροπέας
2. Λαγόνιο βύσμα
3. Προέκταση λαγόνιου σκέλους
4. Προέκταση κύριου σώματος

1. Convertidor
2. Tapón ilíaco
3. Extensión de rama ilíaca
4. Extensión de cuerpo principal

1. Convertisseur
2. Obturateur iliaque
3. Extension de jambage iliaque
4. Extension de corps principal

1. Konverter
2. Iliacadugó
3. Iliacaszár toldaléka
4. Fő grafttörzs toldalék

1. Convertitore
2. Dispositivo di occlusione iliaca
3. Estensione della branca iliaca
4. Estensione del corpo principale

1. Converteerder
2. Iliacale plug
3. Verlengstuk voor iliacale poot
4. Verlengstuk voor main body

1. Konverteringsenhet
2. Iliaca-propp
3. Iliaca-benforlengelse
4. Hoveddelforlengelse

1. Konwerter
2. Wtyk biodrowy
3. Przedłużenie odnogi biodrowej
4. Przedłużenie głównego trzonu

1. Conversor
2. Tampão ilíaco
3. Extensão da extremidade ilíaca
4. Extensão do corpo principal

1. Konverterare
2. Iliakalisk plugg
3. Förlängning för iliakaliskt graftben
4. Förlängning för huvudstomme

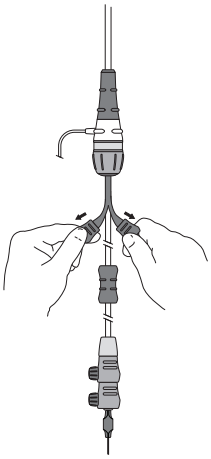

Fig. 5

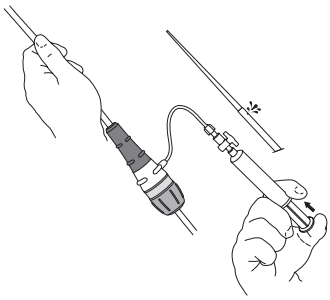

Fig. 6

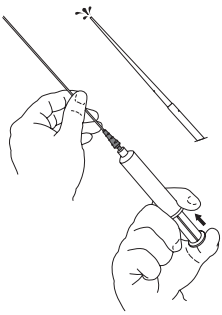

Fig. 7

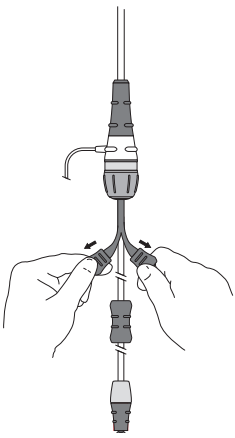

Fig. 8

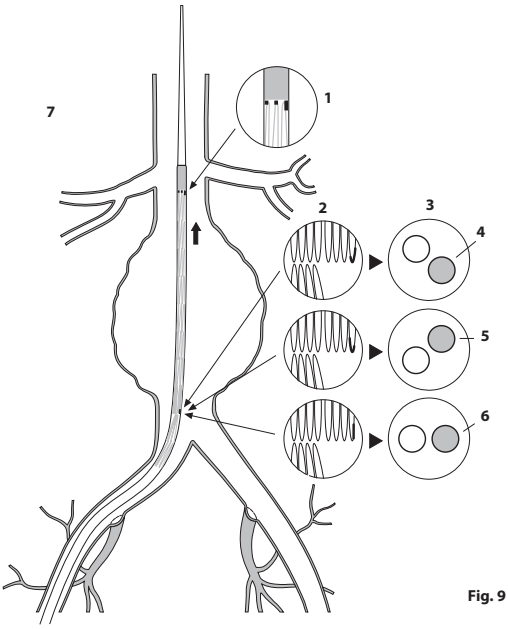

Fig. 9

1. Small radiopaque markers provide top (proximal) orientation of graft material. Long radiopaque marker aligns with contralateral limb.
2. Fluoroscopic Image
3. Top View Cross-Section
4. Anterior Contralateral Limb Orientation
5. Posterior Contralateral Limb Orientation
6. Lateral Contralateral Limb Orientation
7. Graft Positioning - Right Side Introduction

1. Malé rentgenokontrastní značky zajišťují horní (proximální) orientaci materiálu graftu. Dlouhá rentgenokontrastní značka se zarovná s kontralaterální větví.
2. Skiaskopický obraz
3. Průřez při pohledu shora
4. Přední orientace kontralaterální větve
5. Zadní orientace kontralaterální větve
6. Postranní orientace kontralaterální větve
7. Umístění graftu – zavádění z pravé strany

1. Små røntgenfaste markører giver top (proksimal) retning af protesemateriale. Lange røntgenfaste markører sidder ud for den kontralaterale gren.
2. Fluoroskopisk billede
3. Visning fra oven af tværsnit
4. Retning af anteriore kontralaterale kant
5. Retning af posteriore kontralaterale kant
6. Retning af laterale kontralaterale kant
7. Proteseposition - indføring fra højre side

1. Die kurzen röntgendichten Markierungen geben die obere (proximale) Ausrichtung des Prothesenmaterials an. Die lange röntgendichte Markierung bildet eine Linie mit dem kontralateralen Ansatz.
2. Fluoroskopische Ansicht
3. Draufsicht Querschnitt
4. Anteriore Ausrichtung des kontralateralen Ansatzes
5. Posteriore Ausrichtung des kontralateralen Ansatzes
6. Laterale Ausrichtung des kontralateralen Ansatzes
7. Positionierung der Prothese – Einführung von rechts

1. Μικροί ακτινοσκιεροί δείκτες παρέχουν άνω (εγγύς) προσανατολισμό του υλικού μοσχεύματος. Ακτινοσκιερός δείκτης μεγάλου μήκους ευθυγραμμίζεται με ετερόπλευρο μέλος.
2. Ακτινοσκοπική εικόνα
3. Τομή σε κάτοψη
4. Πρόσθιος προσανατολισμός ετερόπλευρου μέλους
5. Οπίσθιος προσανατολισμός ετερόπλευρου μέλους
6. Πλάγιος προσανατολισμός ετερόπλευρου μέλους
7. Τοποθέτηση μοσχεύματος - Εισαγωγή στη δεξιά πλευρά

1. Los marcadores radiopacos pequeños indican la orientación superior (proximal) del material de la endoprótesis vascular. El marcador radiopaco largo se alinea con la ramificación contralateral.
2. Imagen fluoroscópica
3. Sección transversal de la vista superior
4. Orientación anterior de la ramificación contralateral
5. Orientación posterior de la ramificación contralateral
6. Orientación lateral de la ramificación contralateral
7. Colocación de la endoprótesis vascular: introducción por el lado derecho

1. Les petits marqueurs radio-opaques indiquent l'orientation supérieure proximale de l'endoprothèse. Le marqueur radio-opaque long est aligné sur le membre controlatéral.
2. Image radioscopique
3. Coupe transversale (vue de dessus)
4. Orientation du membre controlatéral antérieur
5. Orientation du membre controlatéral postérieur
6. Orientation du membre controlatéral latéral
7. Position de l'endoprothèse – Introduction du côté droit

1. A kis sugárfogó markerek lehetővé teszik a graft anyagának csúcsi (proximális) orientációját. A hosszú sugárfogó marker egy vonalba kerül a kontralaterális ággal.
2. Fluoroszkópos kép
3. Felülnézeti keresztmetszet
4. Kontralaterális ág anterior orientációja
5. Kontralaterális ág posterior orientációja
6. Kontralaterális ág lateralis orientációja
7. A graft pozicionálása – jobb oldali felvezetés

1. Piccoli marker radiopachi consentono di rilevare l'orientamento della parte superiore (prossimale) del materiale di rivestimento dell'endoprotesi. Il marker radiopaco lungo si allinea con l'estremità controlaterale.
2. Immagine fluoroscopica
3. Sezione trasversale della vista dall'alto
4. Orientamento anteriore dell'estremità controlaterale
5. Orientamento posteriore dell'estremità controlaterale
6. Orientamento laterale dell'estremità controlaterale
7. Posizionamento della protesi - Inserimento dal lato destro

1. Kleine radiopake markeringen worden gebruikt voor oriëntatie van de (proximale) bovenkant van het prothesemateriaal. De lange radiopake markering ligt in één lijn met de contralaterale stomp.
2. Fluoroscopisch beeld
3. Bovenaanzicht dwarsdoorsnede
4. Anterieure oriëntatie contralaterale stomp
5. Posterieure oriëntatie contralaterale stomp
6. Laterale oriëntatie contralaterale stomp
7. Positionering van prothese – Introductie via rechterzijde

1. Små radioopake markører viser den øverste (proksimale) orienteringen til implantatmaterialet. Lang radioopak markør stilles på linje med kontralateralt lem.
2. Fluoroskopisk bilde
3. Tverrsnitt sett ovenifra
4. Anterior orientering av kontralateralt lem
5. Posterior orientering av kontralateralt lem
6. Lateral orientering av kontralateralt lem
7. Implantatplassering – Innføring høyre side

1. Małe znaczniki cieniodajne zapewniają identyfikację górnej (proksymalnej) części tworzywa stent-graftu. Długi znacznik cieniodajny ustawia się w jednej linii z przeciwstronnym odgałęzieniem.
2. Obraz fluoroskopowy
3. Przekrój widoku z góry
4. Położenie przednie przeciwstronnego odgałęzienia
5. Położenie tylne przeciwstronnego odgałęzienia
6. Położenie boczne przeciwstronnego odgałęzienia
7. Ustawianie stent-graftu — wprowadzenie z prawej strony

1. Pequenos marcadores radiopacos fornecem a orientação do topo (proximal) do material da prótese. Marcador radiopaco longo alinha-se com o ramo contralateral.
2. Imagem fluoroscópica
3. Vista transversal da parte superior
4. Orientação anterior do ramo contralateral
5. Orientação posterior do ramo contralateral
6. Orientação lateral do ramo contralateral
7. Posicionamento da prótese - Introdução do lado direito

1. Små röntgentäta markeringar anger toppläget (proximalt) för graftmaterialet. Den långa röntgentäta markeringen riktas in efter den kontralaterala lemmen.
2. Fluoroskopibild
3. Tvärsnitt ovanifrån
4. Anterior kontralateral leminriktning
5. Posterior kontralateral leminriktning
6. Lateral kontralateral leminriktning
7. Graftplacering – högersidig införing

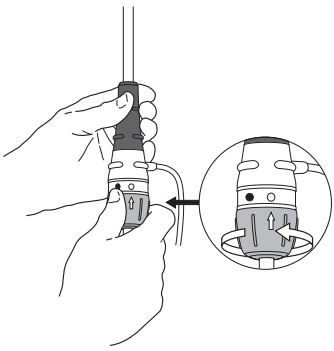

Fig. 10

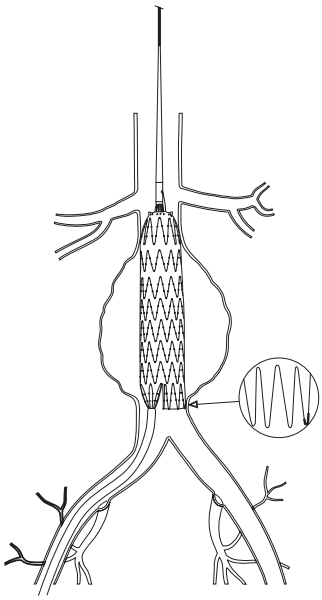

Fig. 11

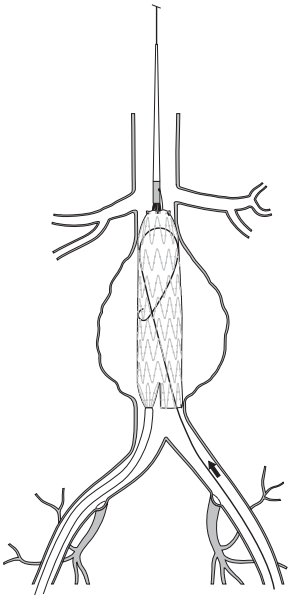

Fig. 12

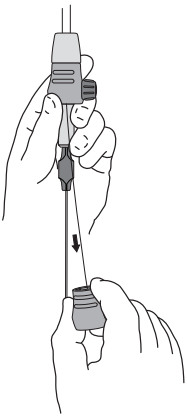

Fig. 13

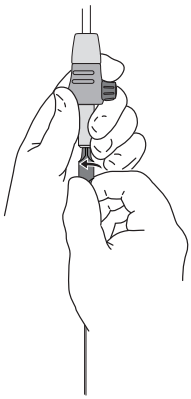

Fig. 14

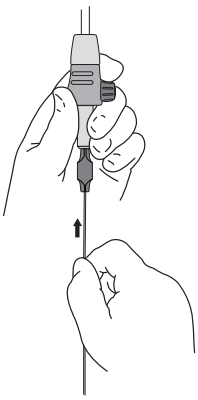

Fig. 15

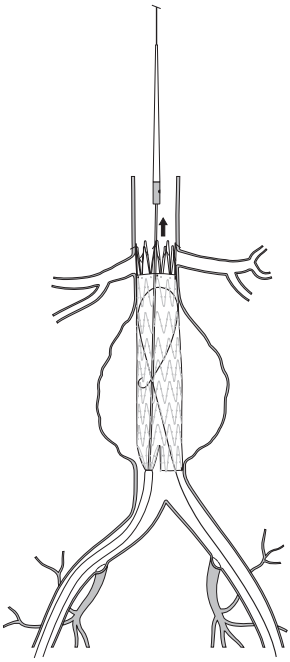

Fig. 16

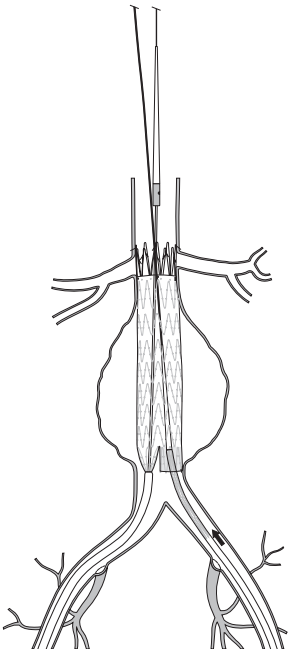

Fig. 17

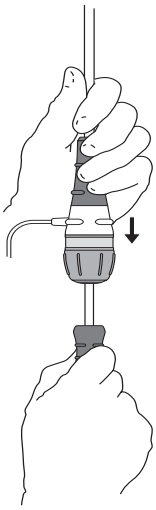

Fig. 18

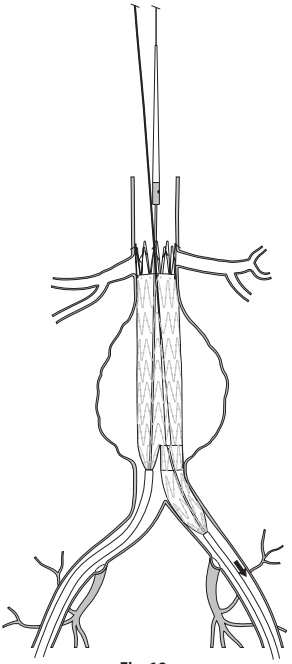

Fig. 19

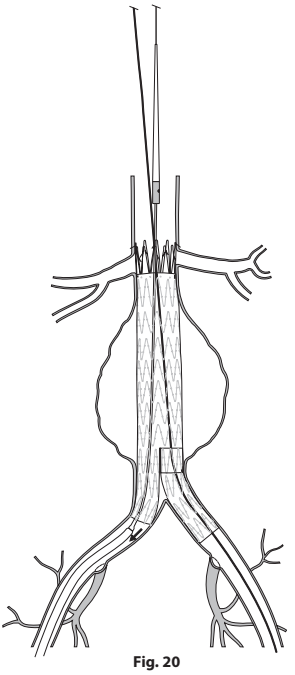

Fig. 20

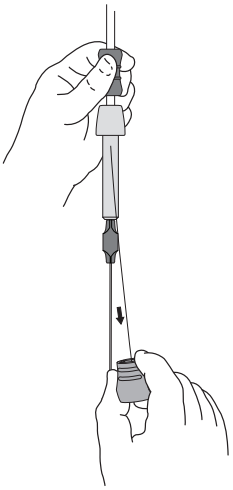

Fig. 21

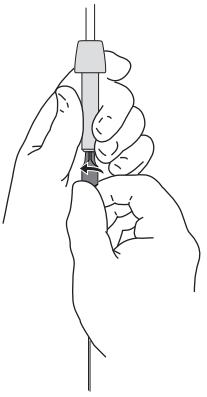

Fig. 22

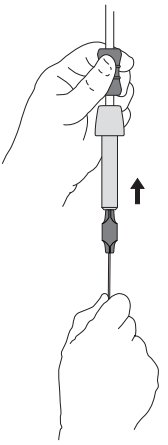

Fig. 23

Fig. 24

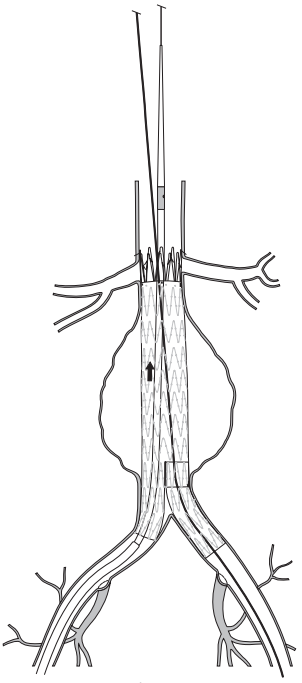

Fig. 25

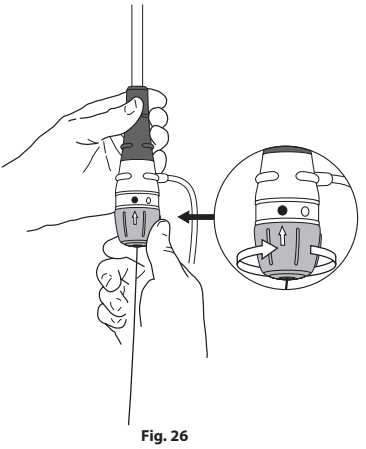

Fig. 26

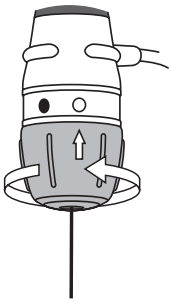

Fig. 27

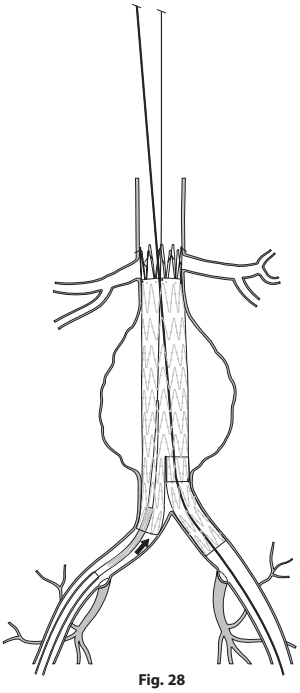

Fig. 28

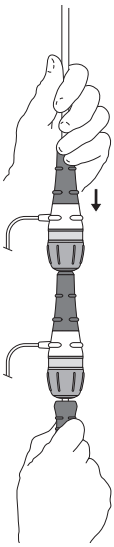

Fig. 29

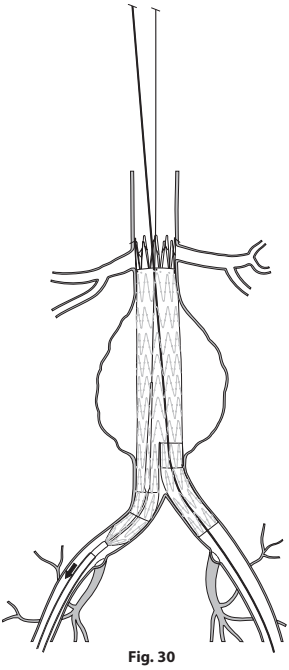

Fig. 30

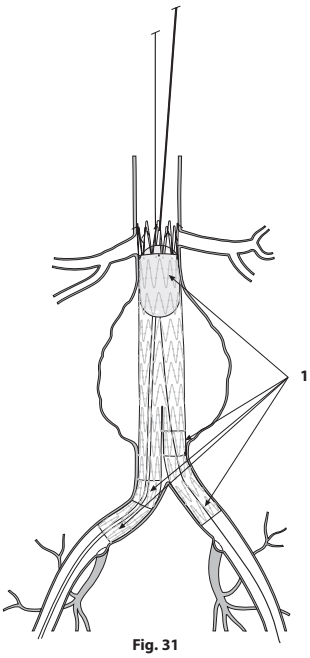

Fig. 31

1. Balloon Expansion/Graft Sealing Sites
1. Expanze balónku/místa utěsnění graftu
1. Ballonekspansion/proteseforseglingssteder
1. Ballonaufweitungs-/Prothesendichtungsstellen
1. Θέσεις διαστολής μπαλονιού/στεγανοποίησης μοσχεύματος
1. Lugares de hinchado del balón y sellado de la endoprótesis vascular
1. Sites de gonflage du ballonnet et d'étanchéité de l'endoprothèse
1. Ballon feltöltés/graft tapadási helyei
1. Siti di dilatazione del palloncino/fissaggio dell'endoprotesi
1. Plaatsen voor ballonexpansie/protheseafdichting
1. Ballongekspansjons-/implantatforseglingssteder
1. Miejsca rozprężania balonu/uszczelniania stent-graftu
1. Locais de expansão do balão/selagem da prótese
1. Ballongexpansion/graftets tätningsställen

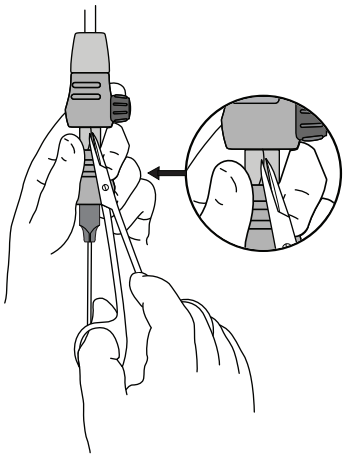

Fig. 32

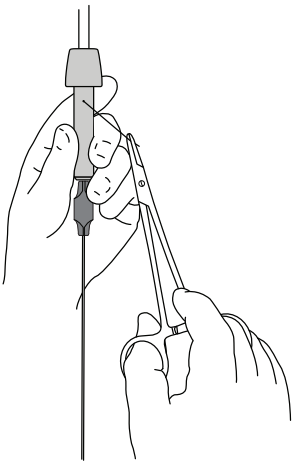

Fig. 33

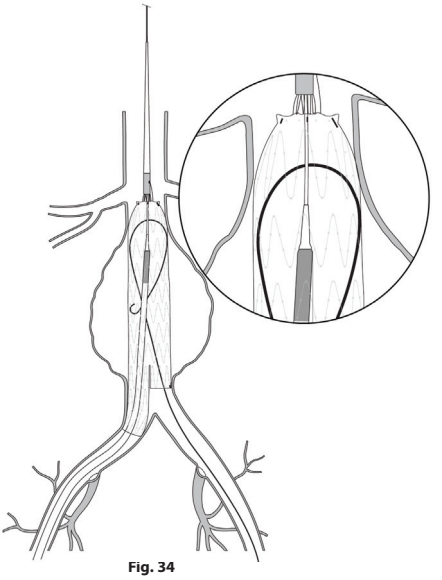

Fig. 34

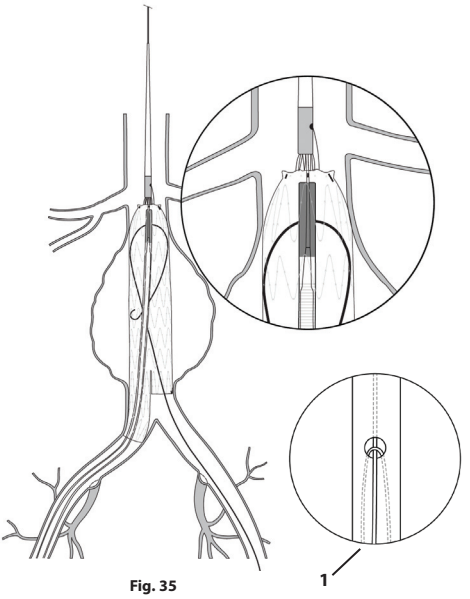

Fig. 35

1. View of trigger-wire under tension
1. Pohled na napjatý uvolňovací drát
1. Visning af udløser-wiren under spænding
1. Ansicht des Auslösedrahts unter Zugspannung
1. Άποψη του σύρματος ενεργοποίησης υπό τάση
1. Vista del alambre disparador tenso
1. Vue des fils de sécurité sous tension
1. A megfeszített elsütődrót képe
1. Vista del filo di sicurezza teso
1. Aanzicht van trigger wire onder spanning
1. Visning av stram utløservaier
1. Widok naprężonego drutu zwalniającego
1. Vista do fio de comando sob tensão
1. Bild av sträckt utlösningstråd

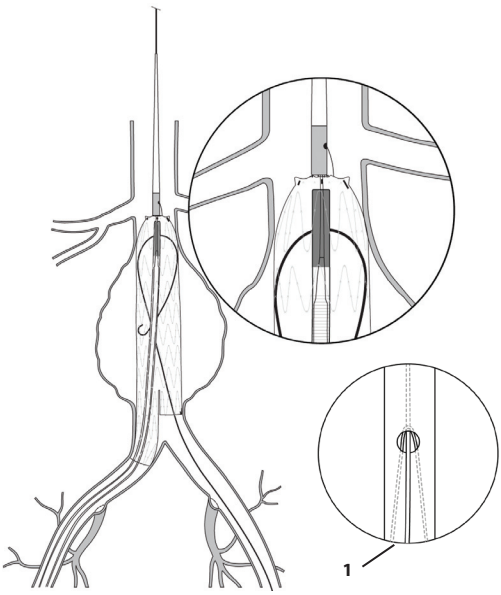

Fig. 36

1. View of trigger-wire with inner cannula retracted, releasing tension
1. Pohled na uvolňovací drát s vnitřní kanylou staženou zpět, což uvolňuje napětí
1. Visning af udløser-wiren med den indre kanyle trukket tilbage, mens den frigør spænding
1. Ansicht des entspannten Auslösedrahts bei zurückgezogener innerer Kanüle
1. Άποψη του σύρματος ενεργοποίησης με αποσυρμένη την εσωτερική κάνουλα, εκτόνωση τάσης
1. Vista del alambre disparador con la cánula interior retraída, lo que destensa el alambre disparador
1. Vue des fils de sécurité avec la canule interne tirée vers l'arrière pour relâcher la tension
1. Az elsütődrót képe a feszítést megszüntető visszahúzott belső kanüllel
1. Vista del filo di sicurezza con la cannula interna retratta; il filo è allentato
1. Aanzicht van trigger wire met binnenste canule teruggetrokken om spanning te verminderen
1. Visning av slakk utløservaier med indre kanyle trukket tilbake
1. Widok drutu zwalniającego z wycofaną kaniulą wewnętrzną, przy zwolnionym naprężeniu
1. Vista do fio de comando com cânula interior recuada, aliviando a tensão
1. Bild av utlösningstråd med tillbakadragen inre kanyl, vilket ger minskad sträckning

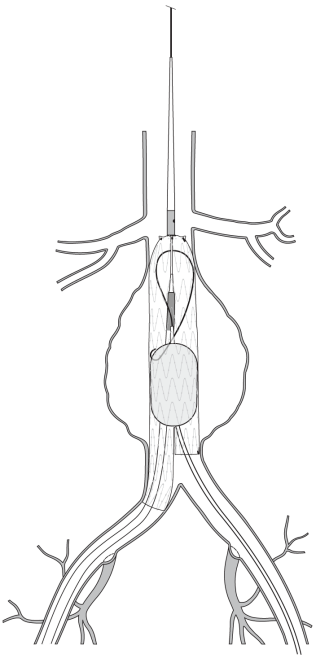

Fig. 37

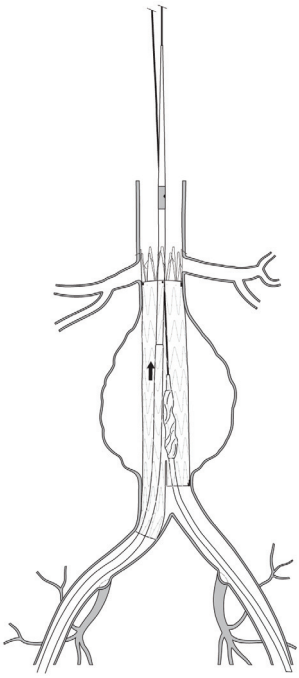

Fig. 38

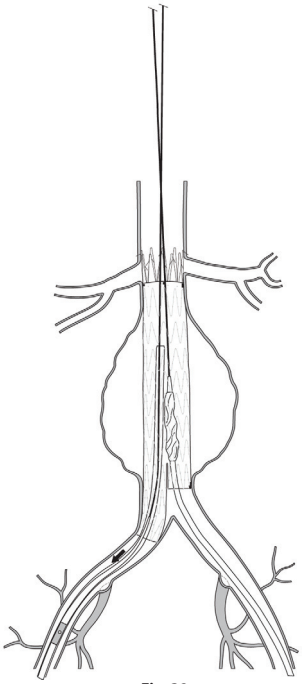

Fig. 39

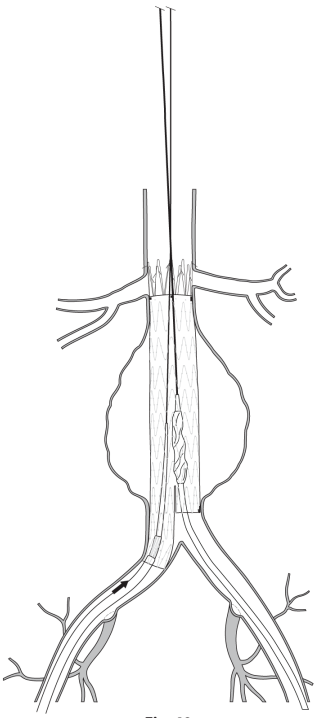

Fig. 40

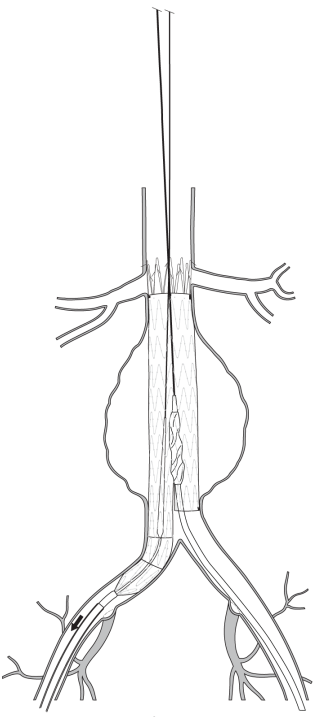

Fig. 41

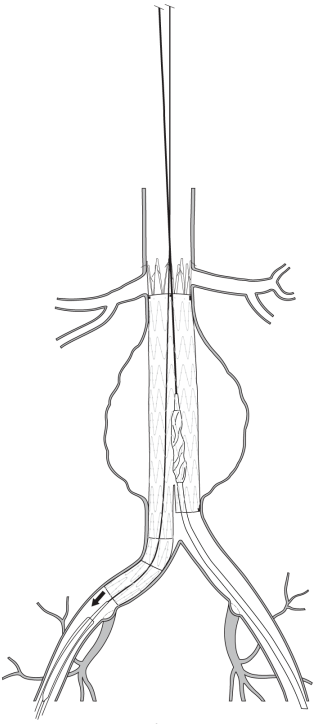

Fig. 42

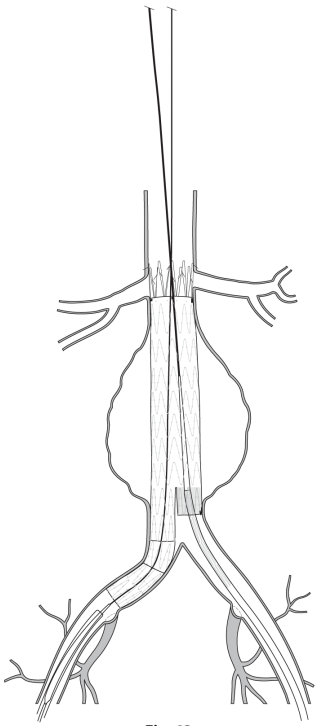

Fig. 43

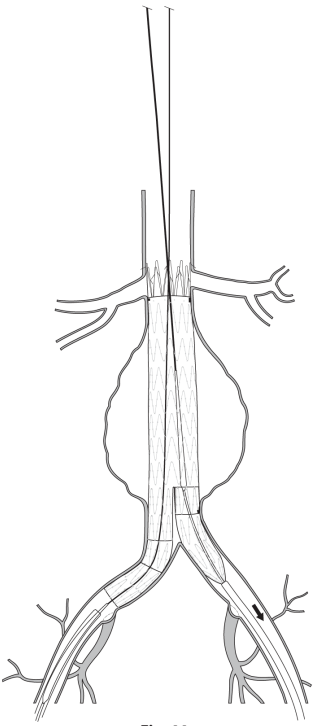

Fig. 44

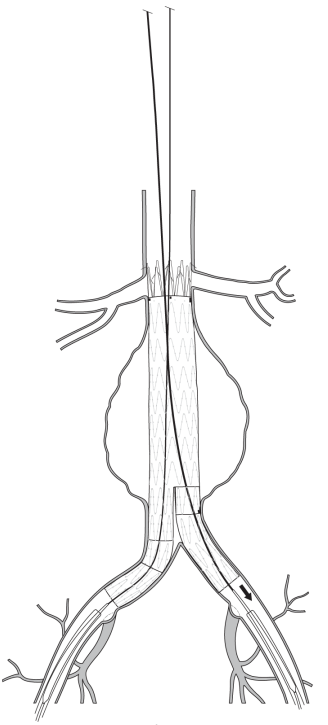

Fig. 45

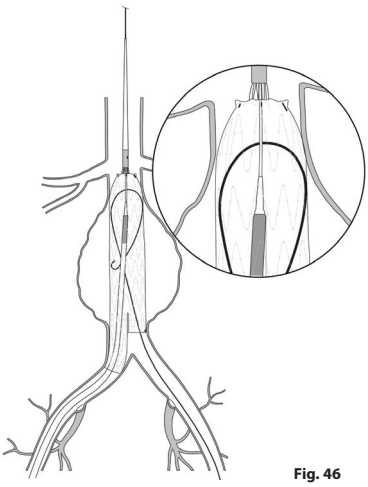

Fig. 46

ENGLISH

ZENITH FLEX® AAA ENDOVASCULAR GRAFT WITH THE Z-TRAK™ INTRODUCTION SYSTEM

Read all instructions carefully. Failure to properly follow the instructions, warnings and precautions may lead to serious surgical consequences or injury to the patient.

CAUTION: Federal (U.S.A.) law restricts this device to sale by or on the order of a physician.

CAUTION: All contents of the outer pouch (including the introduction system and the endovascular grafts) are supplied sterile, for single use only.

For the Zenith product line there are four applicable Suggested Instructions for Use (IFU). This IFU describes the Suggested Instructions for Use for the Zenith Flex AAA Endovascular Graft (main body and iliac legs). For information on other Zenith components, please refer to the following Suggested Instructions for Use:

- Zenith AAA Endovascular Graft (Zenith AAA Endovascular Graft main body, iliac legs and occluder);
- Zenith AAA Endovascular Graft Ancillary Components (main body extension, iliac leg extension, converter and iliac plug);
- Zenith Renu® AAA Ancillary Graft (main body extension and converter configurations); and
- Coda® Balloon Catheter.

1 DEVICE DESCRIPTION

1.1 Aortic Main Body and Iliac Leg Components

The Zenith Flex AAA Endovascular Graft is a modular system consisting of three components, a bifurcated aortic main body and two iliac legs. **(Fig. 1)** The graft modules are constructed of full-thickness woven polyester fabric sewn to self-expanding stainless steel Cook-Z® stents with braided polyester and monofilament polypropylene suture. The modules are fully stented to provide stability and the expansile force necessary to open the lumen of the graft during deployment. Additionally, the Cook-Z stents provide the necessary attachment and seal of the graft to the vessel wall.

The bare suprarenal stent at the proximal end of the graft contains barbs that are placed at 3 mm increments for additional fixation of the device. To facilitate fluoroscopic visualization of the stent graft, gold radiopaque markers are positioned as follows: one on the lateral aspect of the most distal stent on the contralateral limb of the bifurcated section of the main body and four in a circumferential orientation within 2 mm of the most superior aspect of the graft material.

1.2 Main Body Delivery System

The Zenith Flex AAA Endovascular Graft main body is shipped preloaded onto the Z-Trak Introduction System. **(Fig. 2)** It has a sequential deployment method with built-in features to provide continuous control of the endovascular graft throughout the deployment procedure. The Z-Trak Introduction System is designed for precise positioning and allows readjustment of the final graft position before deployment of the barbed suprarenal stent.

The main body graft delivery system uses an 18, 20 or 22 French Z-Trak Introduction System. Dual trigger-wire release mechanisms lock the endovascular graft onto the delivery system until released by the physician. All systems are compatible with a .035 inch wire guide.

For added hemostasis, the Captor® Hemostatic Valve can be loosened or tightened for the introduction and/or removal of ancillary devices into and out of the sheath. The main body delivery systems feature a Flexor® introducer sheath which resists kinking and is hydrophilically coated. Both features are intended to enhance trackability in the iliac arteries and abdominal aorta.

1.3 Iliac Leg Delivery System

The Zenith Flex AAA Endovascular Graft iliac legs are shipped preloaded onto the Z-Trak Introduction System. **(Fig. 3)** The delivery system is designed for ease of use with minimal preparation. The iliac leg delivery system uses a 14 French or 16 French Z-Trak Introduction System. All systems are compatible with a .035 inch wire guide.

For added hemostasis, the Captor Hemostatic Valve can be loosened or tightened for the introduction and/or removal of ancillary devices into and out of the sheath.

1.4 Zenith AAA Endovascular Graft Ancillary Components

Additional ancillary endovascular components (main body extensions, iliac leg extensions, converters and iliac plugs) are available. **(Fig. 4)** Refer to the Zenith AAA Endovascular Graft Ancillary Components Instructions for Use for more information.

2 INDICATIONS FOR USE

The Zenith Flex AAA Endovascular Graft with the Z-Trak Introduction System is indicated for the endovascular treatment of patients with abdominal aortic or aortoiliac aneurysms having morphology suitable for endovascular repair, including:

- Adequate iliac/femoral access compatible with the required introduction systems,
- Non-aneurysmal infrarenal aortic segment (neck) proximal to the aneurysm:
  - with a length of at least 15 mm,
  - with a diameter measured outer wall to outer wall of no greater than 32 mm and no less than 18 mm,
  - with an angle less than 60 degrees relative to the long axis of the aneurysm, and
  - with an angle less than 45 degrees relative to the axis of the suprarenal aorta.
- Iliac artery distal fixation site greater than 10 mm in length and 7.5-20 mm in diameter (measured outer wall to outer wall).

3 CONTRAINDICATIONS

The Zenith Flex AAA Endovascular Graft with the Z-Trak Introduction System is contraindicated in:

- Patients with known sensitivities or allergies to stainless steel, polyester, solder (tin, silver), polypropylene, or gold.
- Patients with a systemic infection who may be at increased risk of endovascular graft infection.

4 WARNINGS AND PRECAUTIONS

4.1 General

- Read all instructions carefully. Failure to properly follow the instructions, warnings and precautions may lead to serious consequences or injury to the patient.
- Always have a qualified surgery team available during implantation or reintervention procedures in the event that conversion to open surgical repair is necessary.
- The Zenith Flex AAA Endovascular Graft with the Z-Trak Introduction Systems should only be used by physicians and teams trained in vascular interventional techniques (catheter-based and surgical) and in the use of these devices. Specific training expectations are described in **Section 10.1, Physician Training.**
- Additional endovascular interventions or conversion to standard open surgical repair following initial endovascular repair should be considered for patients experiencing an enlarging aneurysm, unacceptable decrease in fixation length (vessel and component overlap) and/or endoleak. An increase in aneurysm size and/or persistent endoleak or migration may lead to aneurysm rupture.
- Patients experiencing reduced blood flow through the graft limb and/or leaks may be required to undergo secondary interventions or surgical procedures.

4.2 Patient Selection, Treatment and Follow-Up

- The Zenith Flex AAA Endovascular Graft is designed to treat aortic neck diameters no smaller than 18 mm and no larger than 32 mm. The Zenith Flex AAA Endovascular Graft is designed to treat proximal aortic necks (distal to the lowest renal artery) of at least 15 mm in length. Iliac artery distal fixation site greater than 10 mm in length and 7.5 - 20 mm in diameter (measured outer wall to outer wall) is required. These sizing measurements are critical to the performance of the endovascular repair.
- Key anatomical elements that may affect successful exclusion of the aneurysm include severe proximal neck angulation (>60 degrees for infrarenal neck to axis of AAA or >45 degrees for suprarenal neck relative to the immediate infrarenal neck); short proximal aortic neck (<15 mm); an inverted funnel shape (greater than 10% increase in diameter over 15 mm of proximal aortic neck length); and circumferential thrombus and/or calcification at the arterial implantation sites, specifically the proximal aortic neck and distal iliac artery interface. In the presence of anatomical limitations, a longer neck may be required to obtain adequate sealing and fixation. Irregular calcification and/or plaque may compromise the attachment and sealing at the fixation sites. Necks exhibiting these key anatomical elements may be more conducive to graft migration or endoleak.
- Adequate iliac or femoral access is required to introduce the device into the vasculature. Access vessel diameter (measured inner wall to inner wall) and morphology (minimal tortuosity, occlusive disease and/or calcification) should be compatible with vascular access techniques and delivery systems of a 16 French to 22 French vascular introducer sheath. Vessels that are significantly calcified, occlusive, tortuous or thrombus-lined may preclude placement of the endovascular graft and/or may increase the risk of embolization. A vascular conduit technique may be necessary to achieve success in some patients.
- The Zenith Flex AAA Endovascular Graft with the Z-Trak Introduction System is not recommended in patients who cannot tolerate contrast agents necessary for intraoperative and postoperative follow-up imaging. All patients should be monitored closely and checked periodically for a change in the condition of their disease and the integrity of the endoprosthesis.
- The Zenith Flex AAA Endovascular Graft with the Z-Trak Introduction System is not recommended in patients exceeding weight and/or size limits which compromise or prevent the necessary imaging requirements.
- Inability to maintain patency of at least one internal iliac artery or occlusion of an indispensable inferior mesenteric artery may increase the risk of pelvic/bowel ischemia.
- Multiple large, patent lumbar arteries, mural thrombus and a patent inferior mesenteric artery may all predispose a patient to Type II endoleaks. Patients with uncorrectable coagulopathy may also have an increased risk of Type II endoleak or bleeding complications.
- The safety and effectiveness of the Zenith Flex AAA Endovascular Graft with the Z-Trak Introduction System has not been evaluated in the following patient populations:
  - traumatic aortic injury
  - leaking, pending rupture or ruptured aneurysms
  - mycotic aneurysms
  - pseudoaneurysms resulting from previous graft placement
  - revision of previously placed endovascular grafts
  - uncorrectable coagulopathy
  - indispensable mesenteric artery
  - genetic connective tissue disease (e.g., Marfans or Ehlers-Danlos Syndromes)
  - concomitant thoracic aortic or thoracoabdominal aneurysms
  - active systemic infections
  - pregnant or nursing females
  - morbidly obese patients
  - less than 18 years of age
  - patients with less than 15 mm in length or greater than 60 degrees angulation of the proximal aortic neck relative to the long axis of the aneurysm.
- Successful patient selection requires specific imaging and accurate measurements; please see **Section 4.3 Pre-Procedure Measurement Techniques and Imaging.**
- All lengths and diameters of the devices necessary to complete the procedure should be available to the physician, especially when preoperative case planning measurements (treatment diameters/lengths) are not certain. This approach allows for greater intraoperative flexibility to achieve optimal procedural outcomes.

4.3 Pre-Procedure Measurement Techniques and Imaging

- Lack of non-contrast CT imaging may result in failure to appreciate iliac or aortic calcification, which may preclude access or reliable device fixation and seal.
- Pre-procedure imaging reconstruction thicknesses >3 mm may result in sub-optimal device sizing, or in failure to appreciate focal stenoses from CT.
- Clinical experience indicates that contrast-enhanced spiral computed tomographic angiography (CTA) with 3-D reconstruction is the strongly recommended imaging modality to accurately assess patient anatomy prior to treatment with the Zenith Flex AAA Endovascular Graft. If contrast-enhanced spiral CTA with 3-D reconstruction is not available, the patient should be referred to a facility with these capabilities.
- Clinicians recommend positioning the x-ray C-arm during procedural angiography such that the origins of the renal arteries, and particularly the lowest patent renal artery, are well demonstrated prior to deployment of the proximal edge of the graft material (sealing stent) of the main body. Additionally, angiography should demonstrate the iliac artery bifurcations such that the distal common iliacs are well defined relative to the origin of the internal iliac arteries bilaterally, prior to deployment of the iliac leg components.

Diameters

Utilizing CT, diameter measurements should be determined from the outer wall to outer wall vessel diameter (not lumen measurement) to help with proper device sizing and device selection. The contrast-enhanced spiral CT scan must start 1 cm superior to the celiac axis and continue through the femoral heads at an axial thickness slice of 3 mm or less.

Lengths

Utilizing CT, length measurements should be determined to accurately assess infrarenal proximal neck length as well as planning main body sizes and leg components for the Zenith Flex AAA Endovascular Graft. These reconstructions should be performed in sagittal, coronal , and 3-D.

- **The long-term performance of endovascular grafts has not yet been established. All patients should be advised that endovascular treatment requires life-long, regular follow-up to assess their health and the performance of their endovascular graft.** Patients with specific clinical findings (e.g., endoleaks, enlarging aneurysm or changes in the structure or position of the endovascular graft) should receive enhanced follow-up. Specific follow-up guidelines are described in **Section 12, IMAGING GUIDELINES AND POSTOPERATIVE FOLLOW-UP.**
- The Zenith Flex AAA Endovascular Graft with the Z-Trak Introduction System is not recommended in patients unable to undergo, or who will not be compliant with, the necessary preoperative and postoperative imaging and implantation studies as described in **Section 12, IMAGING GUIDELINES AND POSTOPERATIVE FOLLOW-UP.**
- After endovascular graft placement, patients should be regularly monitored for perigraft flow, aneurysm growth or changes in the structure or position of the endovascular graft. At a minimum, annual imaging is required, including: 1) abdominal radiographs to examine device integrity (separation between components, stent fracture or barb separation) and 2) contrast and non-contrast CT to examine aneurysm changes, perigraft flow, patency, tortuosity and progressive disease. If renal complications or other factors preclude the use of image contrast media, abdominal radiographs and duplex ultrasound may provide similar information.

4.4 Device Selection

- Strict adherence to the Zenith Flex AAA Endovascular Graft IFU sizing guide is strongly recommended when selecting the appropriate device size (**Tables 10.5.1** through **10.5.2**). Appropriate device oversizing has been incorporated into the IFU sizing guide. Sizing outside of this range can result in endoleak, fracture, migration, device infolding or compression.

4.5 Implant Procedure

(Refer to **Section 11, DIRECTIONS FOR USE**)

- Appropriate procedural imaging is required to successfully position the Zenith Flex AAA Endovascular Graft and assure accurate apposition to the aortic wall.
- Do not bend or kink the delivery system. Doing so may cause damage to the delivery system and the Zenith Flex AAA Endovascular Graft.
- To avoid any twist in the endovascular graft, during any rotation of the delivery system, be careful to rotate all of the components of the system together (from outer sheath to inner cannula).
- Do not continue advancing any portion of the delivery system if resistance is felt during advancement of the wire guide or delivery system. Stop and assess the cause of resistance; vessel, catheter or graft damage may occur. Exercise particular care in areas of stenosis, intravascular thrombosis or in calcified or tortuous vessels.
- Inadvertent partial deployment or migration of the endoprosthesis may require surgical removal.
- Unless medically indicated, do not deploy the Zenith Flex AAA Endovascular Graft in a location that will occlude arteries necessary to supply blood flow to organs or extremities. Do not cover significant renal or mesenteric arteries (exception is the inferior mesenteric artery) with the endoprosthesis. Vessel occlusion may occur. During the clinical study, this device was not studied in patients with two occluded internal iliac arteries.
- Do not attempt to re-sheath the graft after partial or complete deployment.
- Repositioning the stent graft distally after partial deployment of the covered proximal stent may result in damage to the stent graft and/or vessel injury.
- Inaccurate placement and/or incomplete sealing of the Zenith Flex AAA Endovascular Graft within the vessel may result in increased risk of endoleak, migration or inadvertent occlusion of the renal or internal iliac arteries. Renal artery patency must be maintained to prevent/reduce the risk of renal failure and subsequent complications.
- Inadequate fixation of the Zenith Flex AAA Endovascular Graft may result in increased risk of migration of the stent graft. Incorrect deployment or migration of the endoprosthesis may require surgical intervention.
- Systemic anticoagulation should be used during the implantation procedure based on hospital and physician preferred protocol. If heparin is contraindicated, an alternative anticoagulant should be considered.
- To activate the hydrophilic coating on the outside of the Flexor introducer sheath, the surface must be wiped with sterile gauze pads soaked in saline solution. Always keep the sheath hydrated for optimal performance.
- Minimize handling of the constrained endoprosthesis during preparation and insertion to decrease the risk of endoprosthesis contamination and infection.
- Maintain wire guide position during delivery system insertion.
- Fluoroscopy should be used during introduction and deployment to confirm proper operation of the delivery system components, proper placement of the graft, and desired procedural outcome.
- The use of the Zenith Flex AAA Endovascular Graft with the Z-Trak Introduction Systems requires administration of intravascular contrast. Patients with pre-existing renal insufficiency may have an increased risk of renal failure postoperatively. Care should be taken to limit the amount of contrast media used during the procedure and to observe preventative methods of treatment to decrease renal compromise (e.g., adequate hydration).
- As the sheath and/or wire guide is withdrawn, anatomy and graft position may change. Constantly monitor graft position and perform angiography to check posistion as necessary.
- The Zenith Flex AAA Endovascular Graft incorporates a suprarenal stent with fixation barbs. Exercise extreme caution when manipulating interventional and angiographic devices in the region of the suprarenal stent.
- Use caution during manipulation of catheters, wires and sheaths within an aneurysm. Significant disturbances may dislodge fragments of thrombus, which can cause distal embolization or rupture of the aneurysm.
- Avoid damaging the graft or disturbing graft positioning after placement in the event reinstrumentation (secondary intervention) of the graft is necessary.
- Before deployment of the suprarenal stent, verify that the position of the access wire guide extends just distal to the aortic arch.
- Verify that the predetermined contralateral iliac leg is selected for insertion on the contralateral side of the patient before implantation.

4.6 Molding Balloon Use

- Do not inflate the balloon in vessel outside of the graft, as doing so may cause damage to the vessel. Use the balloon in accordance with its labeling.
- Use care in inflating the balloon within the graft in the presence of calcification, as excessive inflation may cause damage to the vessel.
- Confirm complete deflation of the balloon prior to repositioning.
- For added hemostasis, the Captor Hemostatic Valve can be loosened or tightened to accommodate the insertion and subsequent withdrawal of a molding balloon.

4.7 MRI Information

Non-clinical testing has demonstrated that the Zenith AAA Endovascular Graft is MR Conditional. A patient with this endovascular graft can be scanned safely immediately after placement under the following conditions:

Static Magnetic Field

- Static magnetic field of 3.0 Tesla or less.
- Highest spatial magnetic gradient field of 720 Gauss/cm

Non-clinical evaluation was conducted in a 3 Tesla MR system (General Electric Excite) with a maximum spatial magnetic gradient field of 720 Gauss/cm as measured with a gaussmeter in the position of the static magnetic field pertinent to the patient (i.e., outside of scanner covering, accessible to a patient or individual).

MRI-Related Heating

1.5 Tesla Systems:

- Static magnetic field of 1.5 Tesla
- Maximum whole-body-averaged specific absorption rate (SAR) of 2 W/kg for 15 minutes of scanning (i.e., per scanning sequence)

In non-clinical testing, the Zenith AAA Endovascular Graft produced a temperature rise of less than or equal to 1.4 °C at a MR system reported whole-body-averaged specific absorption rate (SAR) of 2.8 W/kg, for 15 minutes of MR scanning in a 1.5 Tesla Magnetom, Siemens Medical Magnetom, Numaris/4 Software, Version Syngo MR 2002B DHHS MR Scanner. The maximum whole-body-averaged specific absorption rate (SAR) was 2.8 W/kg, which corresponds to a calorimetry measured value of 1.5 W/kg.

3.0 Tesla Systems:

- Static magnetic field of 3.0 Tesla
- Maximum whole-body-averaged specific absorption rate (SAR) of 2 W/kg for 15 minutes of scanning (i.e., per scanning sequence)

In non-clinical testing, the Zenith AAA Endovascular Graft produced a temperature rise of less than or equal to 1.9 °C at a MR system reported whole-body-averaged specific absorption rate (SAR) of 3.0 W/kg, for 15 minutes of MR scanning in a 3.0 Tesla Excite, GE Electric Healthcare, G3.0-052B Software, MR Scanner. The maximum whole-body-averaged specific absorption rate (SAR) was 3.0 W/kg, which corresponds to a calorimetry measured value of 2.8 W/kg.

Image Artifact

The image artifact extends throughout the anatomical region containing the device, obscuring the view of immediately adjacent anatomical structures within approximately 20 cm of the device, as well as the entire device and its lumen, when scanned in nonclinical testing using the sequence: Fast spin echo, in a 3.0 Tesla, Excite, GE Electric Healthcare, with G3.0-052B Software, MR system with body radiofrequency coil.

For all scanners, the image artifact dissipates as the distance from the device to the area of interest increases. MR scans of the head and neck and lower extremities may be obtained without image artifact. Image artifact may be present in scans of the abdominal region and upper extremities, depending on distance from the device to the area of interest.

Clinical information is available for seventeen patients who received MRI scans after stent-graft implantation. There have been no reported adverse events or device problems in any of these patients as a result of having received an MRI. Additionally, there have been well over 100,000 Zenith AAA Endovascular Grafts implanted worldwide, in which there have been no reported adverse events or device problems as a result of MRI.

Cook recommends that the patient register the MR conditions disclosed in this IFU with the MedicAlert Foundation. The MedicAlert Foundation can be contacted in the following manners.

Mail:	MedicAlert Foundation International
	2323 Colorado Avenue
	Turlock, CA 95382
Phone:	888-633-4298 (toll free)
	209-668-3333 from outside the US
Fax:	209-669-2450
Web:	www.medicalert.org

5 ADVERSE EVENTS

5.1 Observed Adverse Events

A U.S. multicenter, prospective study of a previous version of the device (Zenith AAA Endovascular Graft) conducted at 15 centers which included 352 endovascular patients (200 standard risk, 100 high risk and 52 roll-in) and 80 control patients provides the basis of the observed adverse event rates in **Table 5.1.1.** Patients were enrolled in the standard risk arm if they were physiologically capable of withstanding an open or endovascular repair and had anatomy suitable for treatment with the Zenith AAA Endovascular Graft with the H&L-B One-Shot™ Introduction System (a previous version of the introduction system). Patients with suitable anatomy, but at higher risk of morbidity or mortality with open repair were enrolled into the high risk arm. Initial patients treated in the study were enrolled in the roll-in arm. The control group included patients whose vascular anatomy may not have been suitable for endovascular AAA repair.

Table 5.1.1 Death and Rupture from Clinical Study

Death and Rupture	Zenith Standard Risk[1]		Surgical Standard Risk		*P* value	Zenith High Risk		Zenith Roll-in	
All death									
(0-30 days)[2]	0.5%	(1/199)	2.5%	(2/80)	.20	2.0%	(2/100)	1.9%	(1/52)
(31-365 days)[3]	3.0%	(6/198)	1.3%	(1/78)	.68	7.1%	(7/98)	9.8%	(5/51)
AAA-related	0.0%	(0/198)	1.3%	(1/78)	.29	3.1%	(3/98)	0.0%	(0/51)
Non-AAA-related	3.0%	(6/198)	0.0%	(0/78)	.19	4.1%	(4/98)	9.8%	(5/51)
(0-365 days)[2,3,4]	3.5%	(7/199)	3.8%	(3/80)	>.99	9.0%	(9/100)	11.5%	(6/52)
AAA-related	0.5%	(1/199)	3.8%	(3/80)	.07	5.0%	(5/100)	1.9%	(1/52)
Non-AAA-related	3.0%	(6/199)	0.0%	(0/80)	.19	4.0%	(4/100)	9.6%	(5/52)
Rupture									
(0-30 days)	0.0%	(0/199)	n/a		n/a	0.0%	(0/100)	0.0%	(0/52)
(31-365 days)	0.0%	(0/198)	n/a		n/a	1.0%	(1/98)	0.0%	(0/51)
(0-365 days)	0.0%	(0/199)	n/a		n/a	1.0%	(1/100)	0.0%	(0/52)

[1]Denominator of 199 because one standard risk patient did not receive a device.

[2]All deaths (0-30 days) were considered AAA and procedure related.

[3]Of the deaths (31-365 days), four were considered AAA related: 1 surgical (septic shock from ischemic colitis) and 3 high risk (pancreatitis with renal failure and sepsis, hemorrhage from upper abdominal aneurysm [not treated AAA] and multiple system failure).

[4]Of the deaths (0-365 days), ten were considered AAA related: 1 standard risk (cardiac failure), 3 surgical (massive hemorrhage, mesenteric ischemia and septic shock from ischemic colitis), 5 high risk (respiratory failure, cardiac failure with pulmonary embolism, pancreatitis with renal failure and sepsis, hemorrhage from upper abdominal aneurysm [not treated AAA] and multiple system failure) and 1 roll-in (suspected cardiac failure).

Table 5.1.2 Adverse Events[1] in Clinical Study

	Zenith Standard Risk		Surgical Standard Risk		*P* value	Zenith High Risk		Zenith Roll-in	
Freedom from Morbidity									
(0-30 days)	80%	(160/200)	58%	(46/80)	<.001	68%	(68/100)	73%	(38/52)
Cardiovascular[2]	3.0%	(6/200)	11%	(9/80)	.02	14%	(14/100)	1.9%	(1/52)
Pulmonary[3]	1.0%	(2/200)	15%	(12/80)	<.001	2.0%	(2/100)	0.0%	(0/52)
Renal[4, 9]	2.5%	(5/200)	10%	(8/80)	.01	6.0%	(6/100)	5.8%	(3/52)
Bowel[5]	1.0%	(2/200)	3.8%	(3/80)	.14	1.0%	(1/100)	1.9%	(1/52)
Wound[6]	4.5%	(9/200)	7.5%	(6/80)	.38	2.0%	(2/100)	3.8%	(2/52)
Neurologic[7]	0.0%	(0/200)	2.5%	(2/80)	.08	0.0%	(0/100)	0.0%	(0/52)
Vascular[8,11]	11%	(21/200)	31%	(25/80)	<.001	20%	(20/100)	19%	(10/52)
Freedom from Morbidity									
(31-365 days)	91%	(181/198)	86%	(67/78)	.25	79%	(77/98)	86%	(44/51)
Cardiovascular[2]	2.5%	(5/198)	3.8%	(3/78)	.69	5.1%	(5/98)	2.0%	(1/51)
Pulmonary[3]	0.5%	(1/198)	1.3%	(1/78)	.49	4.1%	(4/98)	0.0%	(0/51)
Renal[4,10]	0.5%	(1/198)	0.0%	(0/78)	>.99	3.1%	(3/98)	0.0%	(0/51)
Bowel[5]	0.5%	(1/198)	1.3%	(1/78)	.49	0.0%	(0/98)	0.0%	(0/51)
Wound[6]	2.0%	(4/198)	5.1%	(4/78)	.23	3.1%	(3/98)	2.0%	(1/51)
Neurologic[7]	1.0%	(2/198)	0.0%	(0/78)	>.99	1.0%	(1/98)	3.9%	(2/51)
Vascular[8]	3.0%	(6/198)	3.8%	(3/78)	.72	8.2%	(8/98)	5.9%	(3/51)
Freedom from Morbidity									
(0-365 days)	76%	(151/200)	49%	(39/80)	<.001	55%	(55/100)	62%	(32/52)
Cardiovascular[2]	5.0%	(10/200)	14%	(11/80)	.02	19%	(19/100)	3.8%	(2/52)
Pulmonary[3]	1.5%	(3/200)	16%	(13/80)	<.001	6.0%	(6/100)	0.0%	(0/52)
Renal[4,9,10]	2.5%	(5/200)	10%	(8/80)	.01	9.0%	(9/100)	5.8%	(3/52)
Bowel[5]	1.5%	(3/200)	3.8%	(3/80)	.36	1.0%	(1/100)	1.9%	(1/52)
Wound[6]	5.5%	(11/200)	13%	(10/80)	.08	5.0%	(5/100)	5.8%	(3/52)
Neurologic[7]	1.0%	(2/200)	2.5%	(2/80)	.32	1.0%	(1/100)	3.8%	(2/52)
Vascular[8,11]	12%	(24/200)	33%	(26/80)	<.001	25%	(25/100)	23%	(12/52)

[1]From the morbidity index.

[2]Cardiovascular included: Q-wave and non-Q-wave myocardial infarctions, congestive heart failure, arrhythmias requiring new medication or treatment, cardiac ischemia requiring intervention, inotropic support, medically intractable hypertension.

[3]Pulmonary included: reintubation or ventilation >24 hours, pneumonia requiring antibiotics, supplemental oxygen at discharge.

[4]Renal included: dialysis in patients with normal preoperative renal function, creatinine rise >30% from baseline on two or more follow-up tests.

[5]Bowel included: bowel obstruction, bowel ischemia, aorto-enteric fistula, paralytic ileus >4 days.

[6]Wound included: infection requiring antibiotic treatment, hernia, lymph fistula, dehiscence, necrosis requiring debridement.

[7]Neurologic included: stroke, TIA, spinal cord ischemia/paralysis.

[8]Vascular included: limb thrombosis, distal embolization resulting in tissue loss or requiring intervention, transfusion post-procedure (resulting from pseudoaneurysm, vascular injury, aneurysm leak or other procedure-related causes), pseudoaneurysm, vascular injury (such as inadvertent occlusion, dissection or other procedure related causes), aneurysm leak or rupture, increase in aneurysm size by more than 0.5 cm relative to the smallest of any prior measurement.

[9]Investigators reported one additional high risk patient to have occlusion of an accessory renal artery and one additional high risk patient to have chronic renal insufficiency as "other" adverse events.

[10]Investigators reported one additional roll-in patient to have renal insufficiency and one additional surgical patient to have renal insufficiency as "other" adverse events.

[11]Investigators reported one additional roll-in patient to have experienced intraoperative aortic plaque rupture resulting in renal artery occlusion as an "other" adverse event.

5.2 Potential Adverse Events

Adverse events that may occur and/or require intervention include, but are not limited to:

- Amputation
- Anesthetic complications and subsequent attendant problems (e.g., aspiration)
- Aneurysm enlargement
- Aneurysm rupture and death
- Aortic damage, including perforation, dissection, bleeding, rupture and death
- Arterial or venous thrombosis and/or pseudoaneurysm
- Arteriovenous fistula
- Bleeding, hematoma or coagulopathy
- Bowel complications (e.g., ileus, transient ischemia, infarction, necrosis)
- Cardiac complications and subsequent attendant problems (e.g., arrhythmia, myocardial infarction, congestive heart failure, hypotension, hypertension)
- Claudication (e.g., buttock, lower limb)
- Death
- Edema
- Embolization (micro and macro) with transient or permanent ischemia or infarction
- Endoleak
- Endoprosthesis: improper component placement; incomplete component deployment; component migration; suture break; occlusion; infection; stent fracture; graft material wear; dilatation; erosion; puncture; perigraft flow; barb separation and corrosion
- Fever and localized inflammation
- Genitourinary complications and subsequent attendant problems (e.g., ischemia, erosion, fistula, incontinence, hematuria, infection)
- Graft or native vessel occlusion
- Hepatic failure
- Impotence
- Infection of the aneurysm, device or access site, including abscess formation, transient fever and pain
- Lymphatic complications and subsequent attendant problems (e.g., lymph fistula)
- Neurologic local or systemic complications and subsequent attendant problems (e.g., stroke, transient ischemic attack, paraplegia, paraparesis, paralysis)
- Pulmonary/respiratory complications and subsequent attendant problems (e.g., pneumonia, respiratory failure, prolonged intubation)
- Renal complications and subsequent attendant problems (e.g., artery occlusion, contrast toxicity, insufficiency, failure)
- Surgical conversion to open repair
- Vascular access site complications, including infection, pain, hematoma, pseudoaneurysm, arteriovenous fistula
- Vessel damage
- Wound complications and subsequent attendant problems (e.g., dehiscence, infection)
- Vascular spasm or vascular trauma (e.g., iliofemoral vessel dissection, bleeding, rupture, death)

Device-Related Adverse Event Reporting

Any adverse event (clinical incident) involving the Zenith Flex AAA Endovascular Graft should be reported to COOK immediately. For customers in the United States, to report an incident, call the Customer Relations Department at 1-800-457-4500 (24 hour) or 1-812-339-2235. For customers outside the United States, please call your distributor.

6 SUMMARY OF CLINICAL STUDIES

6.1 Objectives

The primary objective of the clinical study was to evaluate the safety and effectiveness of a previous version of the device (Zenith AAA Endovascular Graft) as an alternative to open surgical repair in the primary treatment of infrarenal abdominal aortic aneurysms. Study hypotheses examined whether standard risk patients experienced less 30-day morbidity, non-inferior 30-day survival rates, non-inferior 12-month survival rates, non-inferior 12-month treatment success and improved clinical utility measures compared to surgical control patients. Safety was determined by evaluating whether the Zenith AAA Endovascular Graft subjects would have reduced 30-day morbidity, non-inferior 30-day and 12-month survival and non-inferior 12-month treatment success compared to the subjects treated with open surgical treatment. Effectiveness was based on exclusion of the aneurysm including the absence of any endoleak, the absence of aneurysm enlargement (≥5 mm) and the absence of major device adverse events evaluated through one year follow-up. Secondary objectives included an assessment of clinical benefit and quality-of-life measures.

6.2 Study Design

The U.S. clinical study was a multicenter, non-randomized study comparing standard medical risk patients who received an endovascular graft to an open surgical control. There were two additional study arms for high medical risk and roll-in treatment groups. Fifteen centers enrolled 200 standard risk, 80 surgical control, 100 high risk and 52 roll-in patients. The control group included patients whose vascular anatomy may not have been suitable for endovascular AAA repair. Follow-up evaluations were scheduled for pre-discharge, 1 month, 6 months, 12 months and 24 months. Patient follow-up and accountability at 1 month, 12 months and 24 months are presented in **Table 6.2.1**, as these were the primary data analysis time points. Imaging data provided in this summary are based on findings from an independent centralized image analysis laboratory (Core Lab), which reviewed CT scans and abdominal X-rays to assess aneurysm diameter changes, device and relative component migration, device integrity (wire and graft) and the presence and type of endoleaks. Clinical events were adjudicated by an independent clinical events committee, and safety was monitored by a data safety monitoring committee.

Surgical and Zenith standard risk patients met identical pathophysiologic risk criteria. The endovascular groups excluded circumferential thrombus in the proximal neck, proximal neck less than 15 mm in length, outer wall to outer wall proximal neck diameter less than 18 mm or greater than 28 mm, severe proximal neck angulation, outer wall to outer wall iliac artery diameter less than 7.5 mm or greater than 20 mm at distal fixation site or iliac artery distal fixation site less than 10 mm in length.

Patients were considered at higher risk for surgical repair if they had age greater than 80, baseline creatinine >2.0 mg/dl, home oxygen therapy, FEV_1 <1 liter, ejection fraction <25%, disabling COPD, New York Heart Classification 3 or 4, hostile abdomen, dialysis, MI within last 6 months, medically intractable hypertension, previous stroke with residual deficit, cultural objection to receipt of blood or blood products, previous renal bypass surgery or inflammatory aneurysm.

Before enrolling patients into the pivotal trial, centers without Zenith AAA Endovascular Graft experience were required to treat initial patients under the supervision of a proctor. These roll-in patients were a combination of standard and high risk patients and were followed according to the same schedule as the patients in the pivotal trial.

Table 6.2.1 Patient Follow-Up and Accountability[1]

Treatment	Zenith Standard Risk			Surgical Standard Risk		
Interval	**1 mo.**	**12 mo.**	**24 mo.**	**1 mo.**	**12 mo.**	**24 mo.**
No device	1	1[2]	1[2]	0	0	n/a
Conversion to open repair	0	2[2]	2[2]	n/a	n/a	n/a
Expired	1	7	17	2	3	n/a
Withdrawn/lost to follow-up	0	0	2	0	4	n/a
Available	198	190	178	78	73	n/a
Site CT imaging	191	168	110	69	58	n/a
Core lab CT imaging	190	165	99	69	59	n/a
Site KUB imaging	179	153	108	n/a	n/a	n/a
Core lab KUB imaging	178	149	93	n/a	n/a	n/a
Site evaluated for endoleak	187	163	107	n/a	n/a	n/a
Core lab evaluated for endoleak	161	148	92	n/a	n/a	n/a
Site evaluated for aneurysm enlargement	n/a	149	104	n/a	n/a	n/a
Core lab evaluated for aneurysm enlargement	n/a	151	94	n/a	n/a	n/a

[1]Data analysis sample size varies for each of the time points above and in the following tables. This variability is due to patient availability for follow-up, as well as quantity and quality of images available from specific time points for evaluation. For example, the number and quality of images available for evaluation of endoleak at 12 months is different than the number and quality of images available at 24 months due to variation in the number of image exams performed, the number of images provided from the clinical site to the Core Lab and/or the number of images with acceptable evaluation quality. Totals at time points are not cumulative, unless otherwise noted.

[2]Totals at time points are cumulative.

6.3 Patient Demographics

Tables 6.3.1 and **6.3.2** compare the subject characteristics and initial aneurysm diameter of the Zenith AAA Endovascular Graft and open surgical population, respectively.

Table 6.3.1 Comparison of Subject Characteristics

Item	Zenith Standard Risk		Surgical Standard Risk		*P* value	Zenith High Risk		Zenith Roll-in	
Age (years)	71 ± 7		69 ± 7		.03	77 ± 7		74 ± 8	
Gender male	94%	(187/200)	89%	(71/80)	.22	92%	(92/100)	90%	(47/52)
Current medical conditions									
Peripheral vascular disease	16%	(31/195)	25%	(19/76)	.12	24%	(23/96)	9.6%	(5/52)
Hypertension	64%	(127/200)	83%	(65/78)	.001	68%	(67/99)	67%	(35/52)
Renal failure	0.0%	(0/197)	0.0%	(0/79)	>.99	5.2%	(5/97)	1.9%	(1/52)
COPD	20%	(39/199)	18%	(14/78)	.87	34%	(33/98)	22%	(11/51)
Thromboembolic event	4.5%	(9/199)	7.7%	(6/78)	.38	7.1%	(7/99)	1.9%	(1/52)
Liver disease	2.1%	(4/192)	5.1%	(4/79)	.24	1.0%	(1/99)	1.9%	(1/52)
Diabetes mellitus	12%	(24/199)	15%	(12/79)	.55	17%	(17/99)	14%	(7/51)
Insulin-dependent	17%	(4/24)	8.3%	(1/12)	.65	24%	(4/17)	43%	(3/7)
Previous medical conditions									
MI	39%	(74/192)	29%	(23/80)	.13	35%	(34/98)	35%	(18/52)
Congestive heart failure	5.0%	(10/199)	12%	(9/78)	.07	16%	(16/100)	10%	(5/50)
Angina	49%	(98/198)	39%	(31/79)	.14	45%	(44/98)	44%	(23/52)
Arrhythmia	20%	(40/197)	22%	(17/78)	.87	28%	(27/98)	24%	(12/51)
Cerebrovascular disease	9.5%	(19/199)	16%	(13/79)	.14	20%	(20/99)	9.8%	(5/51)
Systemic infection	1.0%	(2/196)	0.0%	(0/78)	>.99	3.1%	(3/97)	0.0%	(0/49)
Cancer	22%	(43/200)	19%	(15/80)	.74	31%	(31/99)	29%	(15/51)
Family history of aneurysmal disease	16%	(24/150)	27%	(17/63)	.09	14%	(11/77)	26%	(10/38)
Previous surgery at site	10%	(20/200)	15%	(12/79)	.22	10%	(10/99)	14%	(7/51)
Previous radiation at site	0.5%	(1/197)	0.0%	(0/79)	>.99	2.0%	(2/100)	2.0%	(1/51)
Excessive alcohol use	3.6%	(7/193)	10%	(8/77)	.04	3.1%	(3/96)	4.0%	(2/50)
Tobacco use									
Never smoked	10%	(20/193)	5.0%	(4/80)		14%	(13/96)	24%	(12/49)
Past smoker	69%	(133/193)	60%	(48/80)	.03	69%	(66/96)	57%	(28/49)
Still smokes	21%	(40/193)	35%	(28/80)		18%	(17/96)	18%	(9/49)

Due to inclusion criteria, high risk patients were older (*P*<.001), had more renal failure (*P*=.004), COPD (*P*=.01), congestive heart failure (*P*=.004) and cerebrovascular disease (*P*=.02) than standard risk patients.

Table 6.3.2 Aneurysm Diameter Distribution

Diameter Range	Zenith Standard Risk		Surgical Standard Risk		Zenith High Risk		Zenith Roll-in	
<30 mm	0.0%	(0/199)	0.0%	(0/78)	0.0%	(0/100)	0.0%	(0/52)
30-39 mm	0.5%	(1/199)	0.0%	(0/78)	1.0%	(1/100)	0.0%	(0/52)
40-49 mm	23%	(45/199)	7.7%	(6/78)	15%	(15/100)	13%	(7/52)
50-59 mm	48%	(95/199)	33%	(26/78)	47%	(47/100)	40%	(21/52)
60-69 mm	24%	(47/199)	29%	(23/78)	27%	(27/100)	42%	(22/52)
70-79 mm	3.0%	(6/199)	21%	(16/78)	5.0%	(5/100)	1.9%	(1/52)
80-89 mm	2.5%	(5/199)	6.4%	(5/78)	1.0%	(1/100)	0.0%	(0/52)
≥90 mm	0.0%	(0/199)	2.6%	(2/78)	1.0%	(1/100)	0.0%	(0/52)

Aneurysm diameter distribution was not assessed in three high-risk and one roll-in patient.

6.4 Results

Data gathered in **Tables 6.4.1** through **6.4.3** were collected by the clinical study sites and Core Lab. Where available, 24-month data are provided. Control patients were not followed beyond 12 months and some data have not yet been adjudicated beyond 12 months. Therefore, some results are presented to 12 months while other results are presented to 24 months in this section. **Table 6.4.1** describes the devices implanted in clinical study patients. **Table 6.4.2** describes the primary results from the clinical study. **Figs. 6.4.1** and **6.4.2** are the Kaplan-Meier plots of all-cause and AAA-related survival to 24 months, respectively. An independent clinical events committee adjudicated all deaths for possible relationship to aneurysm repair. All early deaths (0-30 days) were considered AAA-related. Deaths after 30 days were considered AAA-related if AAA disease or device involvement was confirmed. **Table 6.4.3** presents Success Measures and **Fig. 6.4.3** is the Kaplan-Meier plot of Freedom from Morbidity.

Table 6.4.1 Devices Implanted

Item	Zenith Standard Risk		Zenith High Risk		Zenith Roll-in	
Main body and legs	99.5%	(199/200)*	100%	(100/100)[1]	100%	(52/52)
Main body extension[2]	1.5%	(3/199)	1.0%	(1/100)	5.8%	(3/52)
Ipsilateral iliac leg extension[3,5]	9.5%	(19/199)	11%	(11/100)	0.0%	(0/52)
Contralateral iliac leg extension[4,5]	11%	(21/199)	11%	(11/100)	13.5%	(7/52)
Converter	0.5%	(1/199)**	0.0%	(0/100)	0.0%	(0/52)
Occluder	0.0%	(0/199)	0.0%	(0/100)	0.0%	(0/52)

*One standard risk patient did not receive a device due to tortuosity and calcification of the access vessel.

**Converter was used without occluder.

[1]One device was custom.

[2]Two standard risk and one high risk patient received main body extensions post-procedure; one standard risk patient received two main body extensions.

[3]Two standard risk and one high risk patient received ipsilateral leg extensions post-procedure.

[4]Four standard risk, two high risk and one roll-in patient received contralateral leg extensions post-procedure.

[5]Three standard risk and three high risk patients received both ipsilateral and contralateral extensions during the procedure; one standard risk received both ipsilateral and contralateral extensions post-procedure.

Table 6.4.2 Primary Results

Item	Zenith Standard Risk[1]		Surgical Standard Risk		*P* value	Zenith High Risk		Zenith Roll-in	
All death (0-30 days)[2]	0.5%	(1/199)	2.5%	(2/80)	.20	2.0%	(2/100)	1.9%	(1/52)
All death									
(31-365 days)[2, 3]	3.0%	(6/199)	1.3%	(1/80)	.68	7.0%	(7/100)	9.6%	(5/52)
AAA-related	0.0%	(0/199)	1.3%	(1/80)	.29	3.0%	(3/100)	0.0%	(0/52)
Non-AAA-related	3.0%	(6/199)	0.0%	(0/80)	.19	4.0%	(4/100)	9.6%	(5/52)
All death									
(0-365 days)[2,3,4]	3.5%	(7/199)	3.8%	(3/80)	>.99	9.0%	(9/100)	11.5%	(6/52)
AAA-related	0.5%	(1/199)	3.8%	(3/80)	.07	5.0%	(5/100)	1.9%	(1/52)
Non-AAA-related	3.0%	(6/199)	0.0%	(0/80)	.19	4.0%	(4/100)	9.6%	(5/52)
Rupture									
(0-30 days)	0.0%	(0/199)	n/a		n/a	0.0%	(0/100)	0.0%	(0/52)
(31-365 days)	0.0%	(0/199)	n/a		n/a	1.0%	(1/100)	0.0%	(0/52)
(0-365 days)	0.0%	(0/199)	n/a		n/a	1.0%	(1/100)	0.0%	(0/52)
Conversion									
(0-30 days)	0.0%	(0/199)	n/a		n/a	0.0%	(0/100)	0.0%	(0/52)
(31-365 days)[5]	1.0%	(2/199)	n/a		n/a	1.0%	(1/100)	0.0%	(0/52)
(0-365 days)[5]	1.0%	(2/199)	n/a		n/a	1.0%	(1/100)	0.0%	(0/52)
Adverse events									
(0-30 days)[6]	20%	(40/200)	43%	(34/80)	<.001	32%	(32/100)	27%	(14/52)
(31-365 days)[6]	8.6%	(17/199)	14%	(11/78)	.25	21%	(21/98)	14%	(7/51)
(0-365 days)[6]	25%	(49/200)	51%	(41/80)	<.001	45%	(45/100)	38%	(20/52)

[1]Denominator of 199 because one standard risk patient did not receive a device.

[2]All deaths (0-30 days) were considered AAA and procedure related.

[3]Of the deaths (31-365 days), four were considered AAA related: 1 surgical (septic shock from ischemic colitis) and 3 high risk (pancreatitis with renal failure and sepsis, hemorrhage from upper abdominal aneurysm [not treated AAA] and multiple system failure).

[4]Of the deaths (0-365 days), ten were considered AAA related: 1 standard risk (cardiac failure), 3 surgical (massive hemorrhage, mesenteric ischemia and septic shock from ischemic colitis), 5 high risk (respiratory failure, cardiac failure with pulmonary embolism, pancreatitis with renal failure and sepsis, hemorrhage from upper abdominal aneurysm [not treated AAA] and multiple system failure) and 1 roll-in (suspected cardiac failure).

[5]Standard risk patients underwent conversions due to a persistent, proximal Type I endoleak and a new suprarenal aortic aneurysm. Three surgical patients had massive hemorrhages, of which 2 required re-operation and one died.

[6]Adverse events included in the morbidity index.

Zenith AAA Endovascular Graft patients exhibited no significant differences between males and females for survival and freedom from major adverse events. (Error bars in **Figs. 6.4.1, 6.4.2** and **6.4.3** represent 95% confidence limits.) **Fig. 6.4.1** presents all-cause survival to 24 months. The accompanying table presents the Kaplan-Meier analysis at 1, 6, 12 and 24 months.

Fig. 6.4.1 Survival at 24 Months

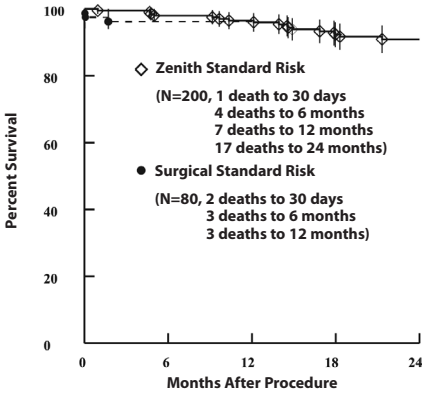

	1 month		6 months		12 months		24 months	
	n	% survival	n	% survival	n	% survival	n	% survival
Zenith standard risk	198*	99.5	194	98.0	190	96.5	97	90.9
Surgical standard risk	78	97.5	73	96.2	67	96.2	n/a	n/a

n = Patients alive and available for follow-up at the end of the interval

P = .81

*One patient expired before 1 month and one patient did not receive a device.

Fig. 6.4.2 presents AAA-related survival (determined by Clinical Events Committee) to 24 months. The accompanying table presents the Kaplan-Meier analysis at 1, 6, 12 and 24 months.

Fig. 6.4.2 AAA-Related Survival at 24 Months

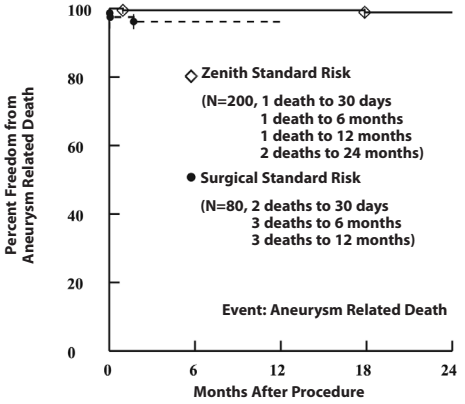

	1 month		6 months		12 months		24 months	
	n	% survival	n	% survival	n	% survival	n	% survival
Zenith standard risk	198*	99.5	194	99.5	190	99.5	97	99.0
Surgical standard risk	78	97.5	73	96.2	67	96.2	n/a	n/a

n = Patients alive and available for follow-up at the end of the interval

P = .04

*One patient expired before 1 month and one patient did not receive a device.

Table 6.4.3 Success Measures

Item	Zenith Standard Risk		Surgical Standard Risk		Zenith High Risk		Zenith Roll-in	
Technical success[1]	99.5%	(199/200)	98.8%	(79/80)	100%	(100/100)	100%	(52/52)
Procedural success at 30 days[2]	95.1%	(155/163)	88%	(60/68)	86%	(70/81)	91%	(30/33)
Treatment success at 12 months[3]	89%	(122/137)	85%	(52/61)	70%	(44/63)	87%	(26/30)

[1]Patent graft following deployment.

[2]Technical success with no major complications, patent graft and no Type I or Type III endoleaks at 30 days.

[3]Procedural success extended to 12 months with no aneurysm enlargement (>5 mm).

Fig. 6.4.3 presents freedom from morbidity (events in the morbidity index) to 12 months. The accompanying table presents the Kaplan-Meier analysis at 1, 6 and 12 months.

Fig. 6.4.3 Freedom from Morbidity (0-365 days)

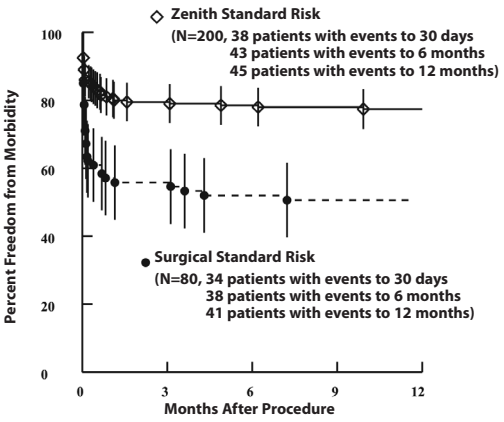

	1 month		6 months		12 months	
	n	%	n	%	n	%
Zenith standard risk	162	81.0	154	78.5	133	77.4
Surgical standard risk	45	57.1	39	52.0	33	47.8

n = Patients alive and free of morbidity at the end of the interval

P = <.001

Tables 6.4.4 through **6.4.7** describe results of the Zenith AAA Endovascular Graft subjects as reported by the Core Lab. Device performance factors analyzed by the Core Lab include device integrity **(Table 6.4.4)**, device patency **(Table 6.4.5)**, migration **(Table 6.4.6)** and limb separation **(Table 6.4.7)**.

Table 6.4.4 Abdominal Radiographic Findings – Device Integrity

Item	Zenith Standard Risk		Zenith High Risk		Zenith Roll-in	
Stent Fractures[1]						
Pre-discharge	0.0%	(0/172)	0.0%	(0/81)	0.0%	(0/39)
30 day	0.0%	(0/172)	0.0%	(0/83)	0.0%	(0/43)
6 month	0.0%	(0/166)	0.0%	(0/78)	0.0%	(0/35)
12 month	0.0%	(0/148)	0.0%	(0/60)	0.0%	(0/28)
24 month	0.0%	(0/93)	0.0%	(0/42)	0.0%	(0/19)
Barb Separation[2]						
Pre-discharge	0.0%	(0/176)	0.0%	(0/86)	0.0%	(0/39)
30 day	0.0%	(0/178)	0.0%	(0/86)	0.0%	(0/43)
6 month	1.2%	(2/167)	2.5%	(2/80)	0.0%	(0/35)
12 month	2.0%	(3/149)	1.7%	(1/60)	0.0%	(0/28)
24 month	1.1%	(1/93)	0.0%	(0/42)	0.0%	(0/19)
Graft material rupture						
Pre-discharge	0.0%	(0/176)	0.0%	(0/86)	0.0%	(0/39)
30 day	0.0%	(0/178)	0.0%	(0/86)	0.0%	(0/43)
6 month	0.0%	(0/167)	0.0%	(0/80)	0.0%	(0/35)
12 month	0.0%	(0/149)	0.0%	(0/60)	0.0%	(0/28)
24 month	0.0%	(0/93)	0.0%	(0/42)	0.0%	(0/19)

[1]Stent fracture percentages are for main body. There were also no right iliac leg, left iliac leg, occluder, converter, left iliac extension, right iliac extension or main body extension fractures observed by the Core Lab.

[2]Patients with separation of 1 or 2 barbs (of 10 or 12 total); no adverse clinical sequelae.

Table 6.4.5 CT Findings – Graft Patency

Item	Zenith Standard Risk		Zenith High Risk		Zenith Roll-in	
Graft patency						
30 day	100%	(185/185)	99%	(85/86)	100%	(47/47)
6 month	99%	(183/184)	100%	(74/74)	100%	(39/39)
12 month	99%	(153/155)	100%	(62/62)	100%	(30/30)
24 month	100%	(96/96)	100%	(33/33)	100%	(25/25)

Table 6.4.6 CT Findings – Graft (Main Body) Migration

Item	Zenith Standard Risk		Zenith High Risk		Zenith Roll-in	
Graft migration (>5 mm) at 12 months						
with clinical sequelae[1] or intervention	0.0%	(0/162)	0.0%	(0/71)	0.0%	(0/34)
without clinical sequelae[1] or intervention	2.5%	(4/162)	2.8%	(2/71)	0.0%	(0/34)
Graft migration (>10 mm)	0.0%	(0/162)	0.0%	(0/71)	0.0%	(0/34)

[1]Migration with clinical sequelae would include endoleak, conversion, rupture or AAA-related death.

Table 6.4.7 Abdominal Radiograph Findings – Limb Separation

Item	Zenith Standard Risk		Zenith High Risk		Zenith Roll-in	
Limb separation						
Pre-discharge	0.0%	(0/176)	0.0%	(0/86)	0.0%	(0/39)
30 day	0.0%	(0/178)	0.0%	(0/86)	0.0%	(0/43)
6 month	0.0%	(0/167)	0.0%	(0/80)	0.0%	(0/35)
12 month	0.0%	(0/149)	0.0%	(0/60)	0.0%	(0/28)
24 month	0.0%	(0/93)	0.0%	(0/42)	0.0%	(0/19)

6.5 Endoleak Management

During the clinical study Type I endoleaks were treated during the initial procedure by use of additional balloon seating or if unsuccessful, additional prostheses. Type II endoleaks were observed for a period of one to six months to determine if they would spontaneously thrombose, or in the absence of enlarging aneurysms, they were treated with endovascular techniques at the discretion of the practicing physician. If the aneurysm enlarged, treatment by embolization or ligation was considered and, in some cases, performed. Type III endoleaks caused by graft defects, inadequate seal or disconnection of the modular components were treated with additional ballooning or prostheses. As reported by the angiographic core lab, there were no Type IV endoleaks during the U.S. clinical study. The graft material used to manufacture the Zenith AAA Endovascular Graft is of standard thickness and is the same material used in open surgical procedures. **Table 6.5.1** presents the incidence of endoleaks by evaluation interval, as identified by the Core Lab for the standard risk, high risk and roll-in patients, respectively.

Table 6.5.1 Endoleaks (All Types, New and Persistent)

Item	Zenith Standard Risk		Zenith High Risk		Zenith Roll-in	
Endoleaks						
Pre-discharge	15%	(23/153)	14%	(11/78)	12%	(3/26)
30 day[1]	9.9%	(16/161)	12%	(9/75)	6.3%	(2/32)
6 month[1]	8.7%	(15/172)	11%	(8/70)	8.6%	(3/35)
12 month[1]	7.4%	(11/148)	8.8%	(5/57)	3.4%	(1/29)

[1]Includes both persistent endoleaks and new observations.

Tables 6.5.2 – 6.5.4 present the incidence of first occurrence of an endoleak according to evaluation interval, as identified by the Core Lab at or before the 30-day, 6-month and 12-month exams for the standard risk, high risk and roll-in patients, respectively. The number of patients who are leak-free thereafter is also given.

Table 6.5.2 First Occurrence of Endoleak[1] for Standard Risk Patients

	One-Month Exam N=179			Six-Month Exam N=172			Twelve-Month Exam[3] N=148		
Item	%	Endoleak[1]	Leak-free Thereafter[2]	%	Endoleak[1]	Leak-free Thereafter[2]	%	Endoleak[1]	Leak-free Thereafter[2]
Endoleaks	17	31	17	2.3	4	3	3.4	5	2
Proximal Type I	2.8	5	4	0.0	0	0	0.0	0	0
Distal									
Type I	1.7	3	1	0.0	0	0	0.7	1	1
Type II	9.5	17	9	2.3	4	3	1.4	2	1
Type III	1.1	2	2	0.0	0	0	0.7	1	0
Type IV	0.0	0	0	0.0	0	0	0.0	0	0
Multiple	1.1	2	1	0.0	0	0	0.0	0	0
Unknown	1.1	2	0	0.0	0	0	0.7	1	0

[1]Identified by Core Lab.

[2]Subsequent endoleaks may have been of different type than original.

[3]Only 2 patients had new endoleaks after 12 months; follow-up after 24 months not available.

Table 6.5.3 First Occurrence of Endoleak[1] for High Risk Patients

	One-Month Exam N=88			Six-Month Exam N=70			Twelve-Month Exam[3] N=57		
Item	%	Endoleak[1]	Leak-free Thereafter[2]	%	Endoleak[1]	Leak-free Thereafter[2]	%	Endoleak[1]	Leak-free Thereafter[2]
Endoleaks	18	16	6	2.9	2	0	3.5	2	1
Proximal Type I	2.3	2	1	0.0	0	0	0.0	0	0
Distal									
Type I	1.1	1	1	0.0	0	0	0.0	0	0
Type II	9.1	8	3	1.4	1	0	1.8	1	0
Type III	0.0	0	0	1.4	1	0	1.8	1	1
Type IV	0.0	0	0	0.0	0	0	0.0	0	0
Multiple	4.5	4	0	0.0	0	0	0.0	0	0
Unknown	1.1	1	1	0.0	0	0	0.0	0	0

[1]Identified by Core Lab.

[2]Subsequent endoleaks may have been of different type than original.

[3]No endoleaks after 12 months; follow-up after 24 months not available.

Table 6.5.4 First Occurrence of Endoleak[1] for Roll-In Patients

	One-Month Exam N=36			Six-Month Exam N=35			Twelve-Month Exam[3] N=29		
Item	%	Endoleak[1]	Leak-free Thereafter[2]	%	Endoleak[1]	Leak-free Thereafter[2]	%	Endoleak[1]	Leak-free Thereafter[2]
Endoleaks	11	4	2	2.9	1	0	0.0	0	0
Proximal Type I	0.0	0	0	0.0	0	0	0.0	0	0
Distal									
Type I	0.0	0	0	0.0	0	0	0.0	0	0
Type II	5.6	2	1	2.9	1	0	0.0	0	0
Type III	2.8	1	0	0.0	0	0	0.0	0	0
Type IV	0.0	0	0	0.0	0	0	0.0	0	0
Multiple	0.0	0	0	0.0	0	0	0.0	0	0
Unknown	2.8	1	1	0.0	0	0	0.0	0	0

[1]Identified by Core Lab.

[2]Subsequent endoleaks may have been of different type than original.

[3]No endoleaks after 12 months; follow-up after 24 months not available.

6.6 Aneurysm Change

Tables 6.6.1 - 6.6.3 present the change in aneurysm diameter for the endovascular patients, as identified by the Core Lab. **Table 6.6.1** presents maximum aneurysm diameter change by interval. **Tables 6.6.2** and **6.6.3** present aneurysm change and endoleak at 12 and 24 months, respectively.

Table 6.6.1 Change in Maximum Aneurysm Diameter by Interval*

Item	Zenith Standard Risk		Zenith High Risk		Zenith Roll-in	
From pre-discharge 30-day						
Decrease >5 mm	1.7%	(3/180)	4.8%	(4/84)	0.0%	(0/40)
Unchanged	97%	(174/180)	94%	(79/84)	97.5%	(39/40)
Increase >5 mm	1.7%	(3/180)	1.2%	(1/84)	2.5%	(1/40)
Change from pre-discharge 6-month						
Decrease >5 mm	36%	(63/173)	41%	(30/73)	49%	(18/37)
Unchanged	62%	(108/173)	59%	(43/73)	51%	(19/37)
Increase >5 mm	1.2%	(2/173)	0.0%	(0/73)	0.0%	(0/37)
Change from pre-discharge 12-month						
Decrease >5 mm	68%	(102/151)	63%	(39/62)	67%	(20/30)
Unchanged	31%	(47/151)	35%	(22/62)	33%	(10/30)
Increase >5 mm	1.3%	(2/151)	1.6%	(1/62)	0.0%	(0/30)
Change from pre-discharge 24-month						
Decrease >5 mm	78%	(74/94)	75%	(27/36)	71%	(17/24)
Unchanged	19%	(18/94)	25%	(9/36)	25%	(6/24)
Increase >5 mm	2.1%	(2/94)	0.0%	(0/36)	4.2%	(1/24)

*Only includes subjects with interpretable films and measurements of aneurysm change from 1 to 24 months.

Table 6.6.2 Change in Aneurysm Size and Endoleak at 12 Months

	Zenith Standard Risk N=140			Zenith High Risk N=53			Zenith Roll-in N=27		
		Endoleak			Endoleak			Endoleak	
Item	N	n	%	N	n	%	N	n	%
Aneurysm size change from pre-discharge to 12 months									
Decrease >5 mm	96	3	3.0	35	3	9.0	20	0	0.0
Unchanged	42	8	19	17	2	12	7	1	14
Increase >5 mm	2	0	0.0	1	0	0.0	0	0	0.0

Table 6.6.3 Change in Aneurysm Size and Endoleak at 24 Months

	Zenith Standard Risk N=90			Zenith High Risk N=31			Zenith Roll-in N=21		
		Endoleak			Endoleak			Endoleak	
Item	N	n	%	N	n	%	N	n	%
Aneurysm size change from pre-discharge to 24 months									
Decrease >5 mm	71	3	4.0	24	1	4.0	16	0	0.0
Unchanged	18	1	6.0	7	3	43	5	0	0.0
Increase >5 mm	1	1	100	0	0	0.0	0	0	0.0

6.7 AAA-Related Secondary Interventions

AAA-related secondary interventions within the first year were performed in 11% of the Zenith standard risk, 13% Zenith high risk and 5.8% Zenith roll-in subjects as shown in **Table 6.7.1**. Greater than 50% of the secondary interventions involved catheterization to treat an endoleak. AAA-related secondary interventions within the second year were performed in 4.2% of the Zenith standard risk, 2.2% Zenith high risk and 2.3% Zenith roll-in subjects as shown in **Table 6.7.2**.

Table 6.7.1 Secondary Interventions (to 12 Months)

	Zenith Standard Risk N=199		Zenith High Risk N=100		Zenith Roll-in N=52	
Intervention	n	%	n	%	n	%
Conversion to open repair	2	1.0	1	1.0	0	0.0
Subjects with ≥1 intervention	21	11	13	13	3	5.8
Treat an endoleak						
Embolization	5	2.5	3	3.0	1	2.0
Ancillary component	6	3.0	4	4.0	1	2.0
Stent	1	0.5	0	0.0	0	0.0
Angioplasty	0	0.0	1	1.0	0	0.0
Treat an aneurysm increase						
Embolization	0	0.0	0	0.0	0	0.0
Treat a limb occlusion	1	0.5	3	3.0	1	2.0
Treat a limb stenosis	1	0.5	0	0.0	0	0.0
Treat a renal artery	5	2.5	0	0.0	0	0.0
Treat infra-inguinal ischemia	1	0.5	1	1.0	0	0.0
Treat multiple events	1	0.5	1	1.0	0	0.0

Table 6.7.2 Secondary Interventions (>12 to 24 Months)

	Zenith Standard Risk N=190		Zenith High Risk N=90		Zenith Roll-in N=44	
Intervention	n	%	n	%	n	%
Conversion to open repair	1	0.5	1	1.1	0	0.0
Subjects with ≥1 intervention	8	4.2	2	2.2	1	2.3
Treat an endoleak						
Embolization	3[1]	1.6	0	0.0	1[2]	2.3
Ancillary component	1	0.5	0	0.0	0	0.0
Stent	0	0.0	1	1.1	0	0.0
Angioplasty	0	0.0	0	0.0	0	0.0
Treat an aneurysm increase						
Embolization	1	0.5	0	0.0	1[2]	2.3
Treat a limb occlusion	1	0.5	0	0.0	0	0.0
Treat a limb stenosis	0	0.0	0	0.0	0	0.0
Treat a renal artery	0	0.0	1	1.1	0	0.0
Treat infra-inguinal ischemia	1	0.5	0	0.0	0	0.0
Treat multiple events	1	0.5	0	0.0	0	0.0

[1] Patient also received ancillary component.

[2] Patient underwent intervention to treat aneurysm increase and endoleak.

6.8 Secondary Outcome Measures

As described in **Table 6.8.1**, treatment of AAA with the Zenith AAA Endovascular Graft compared to the surgical control group demonstrated significant benefits in recovery and quality of life measures.

Table 6.8.1 Secondary Outcomes by Treatment Group

Item	Zenith Standard Risk	Surgical Standard Risk	*P* value	Zenith High Risk	Zenith Roll-in
Anesthesia time (min)	221.6 ± 67.3	304.5 ± 102.7	<.001	218.9 ± 69.6	213.9 ± 57.7
Procedure time (min)	153.2 ± 56.3	238.7 ± 92.2	<.001	153.5 ± 58.6	155.9 ± 43.2
Blood bank products received	5.0% (10/200)	84% (67/80)	<.001	12% (12/100)	3.8% (2/52)
Blood loss (cc)	299 ± 324	1676 ± 1676	<.001	356 ± 514	265 ± 226
Days in ICU	0.4 ± 0.9	3.4 ± 4.6	<.001	0.5 ± 1.2	0.5 ± 0.9
Days to discharge	2.6 ± 1.7	8.8 ± 5.6	<.001	3.0 ± 2.8	2.7 ± 1.5
Days to oral fluids	0.5 ± 0.8	3.9 ± 2.5	<.001	0.5 ± 0.6	0.7 ± 0.5
Days to normal diet	1.3 ± 1.2	6.6 ± 4.9	<.001	1.3 ± 0.8	1.1 ± 0.7
Days to normal bowel function	2.6 ± 1.4	4.2 ± 2.1	<.001	2.6 ± 1.5	2.0 ± 1.2
Days to ambulation	1.2 ± 0.7	3.5 ± 3.4	<.001	1.2 ± 0.7	1.2 ± 0.6
Hours of intubation	1.9 ± 2.2	11.7 ± 13.6	<.001	1.2 ± 1.7	2.6 ± 4.6
Maximum temperature	101.1 ± 1.3	100.7 ± 1.2	.06	100.8 ± 1.1	101.0 ± 1.2

7 PATIENT SELECTION AND TREATMENT

(See **Section 4, WARNINGS AND PRECAUTIONS**)

7.1 Individualization of Treatment

Cook recommends that the Zenith Flex AAA Endovascular Graft component diameters be selected as described in **Tables 10.5.1** and **10.5.2**. The length of the Zenith Flex AAA Endovascular Graft should extend from the lowest renal artery to just above the internal iliac (hypogastric) artery bifurcation. All lengths and diameters of the devices necessary to complete the procedure should be available to the physician, especially when preoperative case planning measurements (treatment diameters/lengths) are not certain. This approach allows for greater intraoperative flexibility to achieve optimal procedural outcomes. The risks and benefits previously described in **Section 6, SUMMARY OF CLINICAL STUDIES** should be carefully considered for each patient before use of the Zenith Flex AAA Endovascular Graft. Additional considerations for patient selection include but are not limited to:

- Patient's age and life expectancy
- Co-morbidities (e.g., cardiac, pulmonary or renal insufficiency prior to surgery, morbid obesity)
- Patient's suitability for open surgical repair
- Patient's anatomical suitability for endovascular repair
- The risk of aneurysm rupture compared to the risk of treatment with the Zenith Flex AAA Endovascular Graft
- Ability to tolerate general, regional or local anesthesia
- Iliofemoral access vessel size and morphology (minimal thrombus, calcium and/or tortuosity) should be compatible with vascular access techniques and accessories of the delivery profile of a 16 French to 22 French vascular introducer sheath
- Non-aneurysmal infrarenal aortic segment (neck) proximal to the aneurysm:
  - with a length of at least 15 mm,
  - with a diameter measured outer wall to outer wall of no greater than 32 mm and no less than 18 mm,
  - with an angle less than 60 degrees relative to the long axis of the aneurysm, and
  - with an angle less than 45 degrees relative to the axis of the suprarenal aorta
- Iliac artery distal fixation site greater than 10 mm in length and 7.5 to 20 mm in diameter (measured outer wall to outer wall)
- Freedom from significant femoral/iliac artery occlusive disease that would impede flow through the endovascular graft

The final treatment decision is at the discretion of the physician and patient.

8 PATIENT COUNSELING INFORMATION

The physician and patient (and/or family members) should review the risks and benefits when discussing this endovascular device and procedure, including:

- Risks and differences between endovascular repair and surgical repair
- Potential advantages of traditional open surgical repair
- Potential advantages of endovascular repair
- The possibility that subsequent interventional or open surgical repair of the aneurysm may be required after initial endovascular repair

In addition to the risks and benefits of an endovascular repair, the physician should assess the patient's commitment and compliance to postoperative follow-up as necessary to ensure continuing safe and effective results. Listed below are additional topics to discuss with the patient as to expectations after an endovascular repair:

- **The long-term performance of endovascular grafts has not yet been established. All patients should be advised that endovascular treatment requires lifelong, regular follow-up to assess their health and the performance of their endovascular graft.** Patients with specific clinical findings (e.g., endoleaks, enlarging aneurysms or changes in the structure or position of the endovascular graft) should receive enhanced follow-up. Specific follow-up guidelines are described in **Section 12, IMAGING GUIDELINES AND POSTOPERATIVE FOLLOW-UP**.
- Patients should be counseled on the importance of adhering to the follow-up schedule, both during the first year and at yearly intervals thereafter. Patients should be told that regular and consistent follow-up is a critical part of ensuring the ongoing safety and effectiveness of endovascular treatment of AAAs. At a minimum, annual imaging and adherence to routine postoperative follow-up requirements are required and should be considered a lifelong commitment to the patient's health and well-being.
- The patient should be told that successful aneurysm repair does not arrest the disease process. It is still possible to have associated degeneration of vessels.
- Physicians must advise each patient that it is important to seek prompt medical attention if they experience signs of limb occlusion, aneurysm enlargement or rupture. Signs of graft limb occlusion include pain in the hip(s) or leg(s) during walking or at rest or discoloration or coolness of the leg. Aneurysm rupture may be asymptomatic, but usually presents as: pain; numbness; weakness in the legs; any back, chest, abdominal or groin pain; dizziness; fainting; rapid heartbeat or sudden weakness.
- Due to the imaging required for successful placement and follow-up of endovascular devices, the risks of radiation exposure to developing tissue should be discussed with women who are or suspect they are pregnant. Men who undergo endovascular or open surgical repair may experience impotence.

Physicians should refer patients to the *Patient Guide* regarding risks occurring during or after implantation of the device. Procedure-related risks include cardiac, pulmonary, neurologic, bowel and bleeding complications. Device-related risks include occlusion, endoleak, aneurysm enlargement, fracture, potential for reintervention and open surgical conversion, rupture and death (see **Section 5.1, Observed Adverse Events** and **Section 5.2, Potential Adverse Events**). The physician should complete the *Patient I.D. Card* and give it to the patient so that he/she can carry it with him/her at all times. The patient should refer to the card anytime he/she visits additional health practitioners, particularly for any additional diagnostic procedures (e.g., MRI).

9 HOW SUPPLIED

- The Zenith Flex AAA Endovascular Graft with the Z-Trak Introduction System is sterilized by ethylene oxide gas and pre-loaded in peel-open packages.
- The device is intended for single use only. Do not re-sterilize the device.
- The product is sterile if the package is unopened or undamaged. Inspect the device and packaging to verify that no damage has occurred as a result of shipping. Do not use this device if damage has occurred or if the sterilization barrier has been damaged or broken. If damage has occurred, do not use the product and return to COOK.
- Prior to use, verify correct devices (quantity and size) have been supplied for the patient by matching the device to the order prescribed by the physician for that particular patient.
- The main body device is loaded onto an 18, 20 or 22 French Flexor introducer sheath. The sheath's surface is treated with a hydrophilic coating that, when hydrated, enhances trackability. To activate the hydrophilic coating, the surface must be wiped with a sterile gauze pad soaked in saline solution.
- Do not use after the "USE BY" (expiration) date printed on the label.
- Store in a cool, dry place.

10 CLINICAL USE INFORMATION

10.1 Physician Training

CAUTION: Always have a qualified surgery team available during implantation or re-intervention procedures in the event that conversion to open surgical repair is necessary.

CAUTION: The Zenith Flex AAA Endovascular Graft with the Z-Trak Introduction System should only be used by physicians and teams trained in vascular interventional techniques and in the use of this device. The recommended skill/knowledge requirements for physicians using the Zenith Flex AAA Endovascular Graft with the Z-Trak Introduction System are outlined below:

Patient Selection:

- Knowledge of the natural history of abdominal aortic aneurysms (AAA) and co-morbidities associated with AAA repair.
- Knowledge of radiographic image interpretation, device selection, planning and sizing.

A multidisciplinary team that has combined procedural experience with:

- Femoral cutdown, arteriotomy and repair
- Percutaneous access and closure techniques
- Non-selective and selective wire guide and catheter techniques
- Fluoroscopic and angiographic image interpretation
- Embolization
- Angioplasty
- Endovascular stent placement
- Snare techniques
- Appropriate use of radiographic contrast material
- Techniques to minimize radiation exposure
- Expertise in necessary patient follow-up modalities

10.2 Inspection Prior to Use

Inspect the device and packaging to verify that no damage has occurred as a result of shipping. Do not use this device if damage has occurred or if the sterilization barrier has been damaged or broken. If damage has occurred, do not use the product and return to COOK. Prior to use, verify correct devices (quantity and size) have been supplied for the patient by matching the device to the order prescribed by the physician for that particular patient.

10.3 Materials Required

(Not included in 3-piece modular system)

- Zenith AAA Endovascular Graft Ancillary Kit
- Fluoroscope with digital angiography capabilities (C-arm or fixed unit)
- Contrast media
- Syringe
- Heparinized saline solution
- Sterile gauze pads

10.4 Materials Recommended

(Not included in 3-piece modular system)

The following products are recommended for implantation of any component in the Zenith product line. For information on the use of these products, refer to the individual product's *Suggested Instructions for Use*.

- .035 inch (0.89 mm) extra stiff wire guide, 260 cm; for example:
  - Cook Lunderquist Extra Stiff Wire Guides (LES)
- .035 inch (0.89 mm) standard wire guide; for example:
  - Cook .035 inch wire guides
  - Cook Nimble™ Wire Guides
- Molding Balloons; for example:
  - Cook Coda Balloon Catheter
- Introducer sets; for example:
  - Cook Check-Flo® Introducer Sets
  - Cook Extra Large Check-Flo Introducer Sets
  - Cook Flexor Balkin Up & Over® Contralateral Introducers
- Sizing catheter; for example:
  - Cook Aurous® Centimeter Sizing Catheters
- Angiographic radiopaque tip catheters; for example:
  - Cook Beacon® Tip Angiographic Catheters
  - Cook Beacon Tip Royal Flush Catheters
- Entry needles; for example:
  - Cook single wall entry needles
- Endovascular Dilators; for example:
  - Cook Endovascular Dilator Sets

10.5 Device Sizing Guidelines

The choice of diameter should be determined from the outer wall to outer wall vessel diameter and **not** the lumen diameter. Undersizing or oversizing may result in incomplete sealing or compromised flow.

Table 10.5.1 Main Body Graft Sizing Guide*

Intended Aortic Vessel Diameter[1,2] (mm)	Main Body Diameter[3] (mm)	Overall Length to Contralateral Limb/ Overall Length to Ipsilateral Limb (mm)	Introducer Sheath (Fr)
18-19	22	82/112, 96/126, 111/141, 125/155, 140/170	18
20-21	24	82/112, 96/126, 111/141, 125/155, 140/170	18
22	26	82/112, 96/126, 111/141, 125/155, 140/170	18
23-24	28	82/112, 96/126, 111/141, 125/155, 140/170	20
25-26	30	82/112, 96/126, 111/141, 125/155, 140/170	20
27-28	32	82/112, 96/126, 111/141, 125/155, 140/170	20
29-32	36	95/125, 113/143, 131/161, 149/179	22

[1]Maximum diameter along the proximal fixation site.

[2]Round measured aortic diameter to nearest mm.

[3]Additional considerations may affect choice of diameter.

*All dimensions are nominal.

Table 10.5.2 Iliac Leg Graft Sizing Guide*

Intended Iliac Vessel Diameter[1,2] (mm)	Iliac Leg Diameter[3] (mm)	Iliac Leg Working Length[4] (mm)	Introducer Sheath (Fr)
<8	8	37, 54, 71, 88, 105, 122	14
8-9	10	37, 54, 71, 88, 105, 122	14
10-11	12	39, 56, 73, 90, 107, 124	16
12-13	14	39, 56, 73, 90, 107, 124	16
14-15	16	39, 56, 73, 90	16
16-17	18	39, 56, 73, 90	16
18	20	39, 56, 73, 90	16
19	22	39, 56, 73, 90	16
20	24	39, 56, 73, 90	16

[1]Maximum diameter along the distal fixation site.

[2]Round measured iliac diameter to nearest mm.

[3]Additional considerations may affect choice of diameter.

[4]Overall leg length = working length + 22 mm docking stent.

*All dimensions are nominal.

11 DIRECTIONS FOR USE

Anatomical Requirements

- Iliofemoral access vessel size and morphology (minimal thrombus, calcium and/or tortuosity) should be compatible with vascular access techniques and accessories. Arterial conduit techniques may be required.
- Proximal aortic neck lengths should be a minimum of 15 mm with a diameter measured outer wall to outer wall of 18 – 32 mm.
- Iliac artery distal fixation site should be greater than 10 mm in length and 7.5 – 20 mm in diameter (measured outer wall to outer wall).

Prior to use of the Zenith Flex AAA Endovascular Graft with the Z-Trak Introduction System, review this *Suggested Instructions for Use* booklet. The following instructions embody a basic guideline for device placement. Variations in the following procedures may be necessary. These instructions are intended to help guide the physician and do not take the place of physician judgment.

General Use Information

Standard techniques for placement of arterial access sheaths, guiding catheters, angiographic catheters and wire guides should be employed during use of the Zenith Flex AAA Endovascular Graft with the Z-Trak Introduction System. The Zenith Flex AAA Endovascular Graft with the Z-Trak Introduction System is compatible with .035 inch diameter wire guides.

Endovascular stent grafting is a surgical procedure, and blood loss from various causes may occur, infrequently requiring intervention (including transfusion) to prevent adverse outcomes. It is important to monitor blood loss from the hemostatic valve throughout the procedure, but is specifically relevant during and after manipulation of the gray positioner. After the gray positioner has been removed, if blood loss is excessive, consider placing an uninflated molding balloon or an introduction system dilator within the valve, restricting flow.

Pre-Implant Determinants

Verify from pre-implant planning that the correct device has been selected. Determinants include:

1. Femoral artery selection for introduction of the main body system (i.e., define respective contralateral and ipsilateral iliac arteries).
2. Angulation of aortic neck, aneurysm and iliac arteries.
3. Quality of the aortic neck.
4. Diameters of infrarenal aortic neck and distal iliac arteries.
5. Distance from renal arteries to the aortic bifurcation.
6. Length from the aortic bifurcation to the internal iliac arteries/attachment site(s).
7. Aneurysm(s) extending into the iliac arteries may require special consideration in selecting a suitable graft/artery interface site.
8. Consider the degree of vascular calcification.

Patient Preparation

1. Refer to institutional protocols relating to anesthesia, anticoagulation and monitoring of vital signs.
2. Position patient on imaging table allowing fluoroscopic visualization from the aortic arch to the femoral bifurcations.
3. Expose both common femoral arteries using standard surgical technique.
4. Establish adequate proximal and distal vascular control of both femoral vessels.

11.1 Bifurcated System (Figs. 2 and 3)

11.1.1 Bifurcated Main Body Preparation/Flush

1. Remove gray-hubbed shipping stylet (from the inner cannula) and dilator tip protector (from the dilator tip). Remove Peel-Away® sheath from back of hemostatic valve. **(Fig. 5)** Elevate distal tip of system and flush through the stopcock on the hemostatic valve until fluid emerges from the sideport near the tip of the introducer sheath. **(Fig. 6)** Continue to inject a full 20 cc of flushing solution through the device. Discontinue injection and close stopcock on connecting tube.

NOTE: Graft flushing solution of heparinized saline is often used.

2. Attach syringe with heparinized saline to the hub on the inner cannula. Flush until fluid exits the dilator tip. **(Fig. 7)**

NOTE: When flushing system, elevate distal end of system to facilitate removal of air.

3. Soak sterile gauze pads in saline solution and use to wipe Flexor introducer sheath to activate the hydrophilic coating. Hydrate both sheath and dilator liberally.

11.1.2 Contralateral Iliac Leg Preparation/Flush

1. Remove gray-hubbed shipping stylet (from the inner cannula) and dilator tip protector (from the dilator tip). Remove Peel-Away sheath from back of the hemostatic valve. **(Fig. 8)** Elevate distal tip of system and flush through the stopcock on the hemostatic valve until fluid emerges from the sideport near the tip of the introducer sheath. **(Fig. 6)** Continue to inject a full 20 cc of flushing solution through the device. Discontinue injection and close stopcock on connecting tube.

NOTE: Graft flushing solution of heparinized saline is often used.

2. Attach syringe with heparinized saline to the hub on the inner cannula. Flush until fluid exits the dilator tip. **(Fig. 7)**

NOTE: When flushing system, elevate distal end of system to facilitate removal of air.

11.1.3 Ipsilateral Iliac Leg Preparation/Flush

Follow the previous **Section 11.1.2, Contralateral Iliac Leg Preparation/ Flush** instructions to ensure proper flushing of the ipsilateral iliac leg graft.

11.1.4 Vascular Access and Angiography

1. Puncture the selected common femoral arteries using standard technique with an 18 or 19 UT gage arterial needle. Upon vessel entry, insert:
   - Wire guides — standard .035 inch diameter, 145 cm long, J tip or Bentson Wire Guide
   - Appropriate size sheaths (e.g., 6 or 8 French)
   - Flush catheter (often radiopaque sizing catheters – e.g., Centimeter Sizing Catheter or straight flush catheter)
2. Perform angiography to identify level(s) of renals, aortic bifurcation and iliac bifurcations.

NOTE: If fluoroscope angulation is used with an angulated neck, it may be necessary to perform angiograms using various projections.

11.1.5 Main Body Placement

1. Ensure the delivery system has been flushed with heparinized saline and that all air is removed from the system.
2. Give systemic heparin and check flushing solutions. Flush after each catheter and/or wire guide exchange.

NOTE: Monitor the patient's coagulation status throughout the procedure.

3. On ipsilateral side, replace J wire with stiff wire guide (LES) .035 inch, 260 cm long, and advance through catheter and up to the thoracic aorta. Remove flush catheter and sheath. Maintain wire guide position.
4. Before insertion, position main body delivery system on patient's abdomen under fluoroscopy to determine the orientation of the contralateral limb radiopaque marker. The sidearm of the hemostatic valve may serve as an external reference to the contralateral limb radiopaque marker.
5. Insert main body delivery system over the wire, into the femoral artery with attention to sidearm reference.

CAUTION: Maintain wire guide position during delivery system insertion.

CAUTION: To avoid any twist in the endovascular graft, during any rotation of the delivery system, be careful to rotate all of the components of the system together (from outer sheath to inner cannula).

6. Advance delivery system until the four gold radiopaque markers (which are positioned 2 mm from the most proximal segment of the graft material) **(Fig. 9, Illustration 1)** are just inferior to the most inferior renal orifice.
7. Verify position of wire guide in the thoracic aorta. Ensure the graft system is oriented such that the contralateral limb is positioned above and anterior to the origin of the contralateral iliac. If the contralateral limb radiopaque marker is not properly aligned, rotate the entire system until it is correctly positioned halfway between a lateral and an anterior position on the contralateral side.
   - A marker formation of a ✓ indicates an anterior position of the short (contralateral) limb. **(Fig. 9, Illustration 4)**
   - A marker formation of a ↘ indicates a posterior position of the short (contralateral) limb. **(Fig. 9, Illustration 5)**
   - A marker formation of a | indicates a lateral position of the short (contralateral) limb. **(Fig. 9, Illustration 6)**

NOTE: Radiopaque cannula on each stent between the renal arteries and the contralateral limb align with the contralateral limb radiopaque marker.

8. Repeat the angiogram to verify the four gold radiopaque markers are 2 mm or more below the most inferior renal orifice.
9. Ensure the Captor Hemostatic Valve on the Flexor introducer sheath is turned to the open position. **(Fig. 10)**
10. Use the gripper to stabilize the gray positioner (the shaft of the delivery system) while withdrawing the sheath. Deploy the first two covered stents by withdrawing the sheath while monitoring device location. **(Fig. 18)**
11. Without moving the table, decrease magnification to check position of the contralateral limb radiopaque marker and location of renal arteries. Proceed with deployment until the contralateral limb is fully deployed. **(Fig. 11)** Stop withdrawing sheath.

NOTE: Verify contralateral limb is at least 5 mm above the aortic bifurcation and in desired location for cannulation.

11.1.6 Contralateral Iliac Wire Guide Placement

1. Manipulate catheter and wire guide through open end of contralateral limb into body of the graft. Advance the wire guide until it curves inside the body of the graft. AP and oblique fluoroscopic views can aid in verification of device cannulation.
2. After cannulation, advance the angiographic catheter over the wire into the body of the endovascular graft. Remove wire and perform angiography to confirm position. Advance wire guide until it curves inside the body of the graft. **(Fig. 12)** Remove angiographic catheter.

11.1.7 Main Body Proximal (Top) Deployment

1. Perform angiography through an angiographic catheter to verify position of the endovascular graft with respect to the renal arteries. If necessary, carefully reposition the covered portion of the endovascular graft with respect to the renal arteries. (Repositioning can only take place over a small range of distance at this stage.)

NOTE: Ensure patency of renal arteries by confirming that the proximal graft markers are 2 mm or more below the lowest patent renal artery.

CAUTION: During proximal trigger-wire removal, top cap advancement, and subsequent suprarenal stent deployment, verify that the position of the main body wire guide extends just distal to the aortic arch and that support of the system is maximized.

2. Remove the safety lock from the top stent trigger-wire release mechanism. Under fluoroscopy, withdraw and remove the trigger-wire by sliding the top stent trigger-wire release mechanism off the handle and then remove via its slot over the inner cannula. **(Fig. 13)**

If resistance is felt or system bowing is noticed, the trigger-wire is under tension. Excessive force may cause the graft position to be altered. If excessive resistance or delivery system movement is noted, stop and assess the situation. If unable to remove the top stent trigger-wire release mechanism from the top cap, perform the following steps under fluoroscopy:

a. Remove tension on the trigger-wire by loosening the pin vise and slightly **pulling** the inner cannula to move the top cap down over the suprarenal stent. Avoid compressing the Zenith Flex main body.
b. Retighten the pin vise.
c. Remove the top stent trigger-wire release mechanism.
d. Continue with Step 3 in **Section 11.1.7, Main Body Proximal (Top) Deployment**.

NOTE: If still unable to remove the top stent trigger-wire release mechanism from the top cap, see **Section 14.1, Trigger-Wire Release Troubleshooting**.

3. Loosen the pin vise. **(Fig. 14)** Control the position of the graft by stabilizing the gray positioner of the introducer.
4. Deploy the suprarenal stent by advancing the top cap inner cannula 1 to 2 mm at a time while controlling the position of the main body until the top stent is fully deployed. **(Figs. 15** and **16)** Advance the top cap cannula an additional 1 to 2 cm and then retighten the pin vise to avoid contact with the deployed suprarenal stent.

NOTE: If unable to fully deploy suprarenal stent by advancing the top cap inner cannula, see **Section 14.2, Suprarenal Stent Deployment Troubleshooting.**

NOTE: Once the barbed suprarenal stent has been deployed, futher attempts to reposition the graft are not recommended.

WARNING: The Zenith Flex AAA Endovascular Graft incorporates a suprarenal stent with fixation barbs. Exercise extreme caution when manipulating interventional devices in the region of the suprarenal stent.

5. Advance the contralateral wire guide into the thoracic aorta.

11.1.8 Contralateral Iliac Leg Placement and Deployment

CAUTION: Verify that the predetermined contralateral iliac leg is selected for insertion on the contralateral side of the patient before implantation.

1. Position the image intensifier to show both the contralateral internal iliac artery and contralateral common iliac artery.
2. Prior to the introduction of the contralateral iliac leg delivery system, inject contrast through the contralateral femoral sheath to locate the contralateral internal iliac artery.
3. Introduce the contralateral iliac leg delivery system into the artery. Advance slowly until the iliac leg graft overlaps at least one full iliac leg stent (i.e., proximal stent of iliac leg graft) inside the contralateral limb of the main body. **(Fig. 17)** If there is any tendency for the main body graft to move during this maneuver, hold it in position by stabilizing the gray positioner on the ipsilateral side.

NOTE: If difficulty is encountered advancing the iliac leg delivery system, exchange to a more supportive wire guide. In tortuous vessels the anatomy may alter significantly with the introduction of the rigid wires and sheath systems.

4. Confirm position of distal end of the iliac leg graft. Reposition the iliac leg graft if necessary to ensure both internal iliac patency and a minimum overlap of one full iliac leg stent (i.e., proximal stent of iliac leg graft, maximum overlap of 1.5 stents) within the main body endovascular graft.

NOTE: Ensure Captor Hemostatic Valve on the iliac leg introducer sheath is turned to the open position. **(Fig. 10)**

5. To deploy, hold the iliac leg graft in position with the gripper on the gray positioner while withdrawing the sheath. **(Figs. 18** and **19)** Ensure one stent overlap is maintained.
6. Stop withdrawing the sheath as soon as the distal end of the iliac leg graft is released.
7. Under fluoroscopy and after verification of iliac leg graft position, loosen pin vise and retract inner cannula to dock tapered dilator to gray positioner. Tighten pin vise. Maintain sheath position while withdrawing gray positioner with secured inner cannula.
8. Close the Captor Hemostatic Valve on the iliac leg introducer sheath by turning it in a clockwise direction until it stops. **(Fig. 26)**
9. Re-check the position of the wire guide.

11.1.9 Main Body Distal (Bottom) Deployment

1. Return to the ipsilateral side.
2. Fully deploy the ipsilateral limb of the main body by withdrawing the sheath until the most distal stent has expanded. **(Figs. 18** and **20)** Stop withdrawing sheath.

NOTE: The distal stent is still secured by the trigger-wire.

3. Remove the safety lock from the ipsilateral limb trigger-wire release mechanism. Withdraw and remove the trigger-wire by sliding the ipsilateral limb trigger-wire release mechanism off the handle and then remove via its slot over the inner cannula. **(Fig. 21)**

11.1.10 Docking of Top Cap

1. Loosen the pin vise. **(Fig. 22)**
2. Secure sheath and inner cannula to avoid any movement of these components.
3. Advance the gray positioner over the inner cannula until it docks with the top cap. **(Figs. 23, 24** and **25)**

NOTE: If resistance occurs, slightly rotate gray positioner and continue to gently advance.

4. Retighten the pin vise and withdraw the entire top cap and gray positioner through the graft and through the sheath by pulling on the inner cannula. Leave the sheath and wire guide in place.

NOTE: Maintain position of sheath and wire guide.

5. Close the Captor Hemostatic Valve on the main body introducer sheath by turning it in a clockwise direction until it stops. **(Fig. 26)**

11.1.11 Ipsilateral Iliac Leg Placement and Deployment

NOTE: Ensure the Captor Hemostatic Valve on the main body introducer sheath is turned to the open position. **(Fig. 27)**

1. Utilize the main body graft wire and sheath assembly to introduce the ipsilateral iliac leg graft. Advance dilator and sheath assembly into the main body sheath.

NOTE: In tortuous vessels, the position of the internal iliac arteries may alter significantly with the introduction of the rigid wires and sheath systems.

2. Advance slowly until the ipsilateral iliac leg graft overlaps a minimum of one full iliac leg stent (i.e., proximal stent of iliac leg graft) inside the ipsilateral limb of the main body. **(Fig. 28)**

NOTE: If an overlap of greater than three iliac leg stents is required (greater than two iliac leg stents for 37, 39, 54, and 56 mm leg lengths), it may be necessary to consider use of a leg extension in the bifurcation area of the opposite side.

3. Confirm position of distal end of the iliac leg graft. Reposition the iliac leg graft if necessary to ensure internal iliac patency.

NOTE: Ensure the Captor Hemostatic Valve on the iliac leg introducer sheath is turned to the open position. **(Fig. 10)**

4. To deploy, stabilize the iliac leg graft with the gripper on the gray positioner while withdrawing the iliac leg sheath. **(Figs. 29** and **30)** If necessary, withdraw the main body sheath.
5. Under fluoroscopy and after verification of iliac leg graft position, loosen pin vise, and retract inner cannula to dock tapered dilator to gray positioner. Tighten pin vise. Maintain main body sheath position while withdrawing iliac leg sheath and gray positioner with secured inner cannula.
6. Close the Captor Hemostatic Valve on the main body introducer sheath by turning it in a clockwise direction until it stops.
7. Re-check the position of the wire guides. Leave sheath and wire guides in place.

11.1.12 Molding Balloon Insertion

1. Prepare molding balloon as follows:
   - Flush wire lumen with heparinized saline.
   - Remove all air from balloon.
2. In preparation for the insertion of the molding balloon, open the Captor Hemostatic Valve by turning counter-clockwise.
3. Advance the molding balloon over the wire guide and through the Captor Hemostatic Valve of the main body introduction system to the level of the renal arteries. Maintain proper sheath position.
4. Tighten the Captor Hemostatic Valve around the molding balloon with gentle pressure by turning it clockwise.

CAUTION: Do not inflate balloon in vessel outside of graft.

5. Expand the molding balloon with diluted contrast media (as directed by the manufacturer) in the area of the most proximal covered stent and the infrarenal neck, starting proximally and working in the distal direction. **(Fig. 31)**

CAUTION: Confirm complete deflation of balloon prior to repositioning.

CAUTION: Captor Hemostatic Valve must be open prior to repositioning of molding balloon.

6. Withdraw the molding balloon to the ipsilateral limb overlap and expand.

CAUTION: Captor Hemostatic Valve must be open prior to repositioning of molding balloon.

7. Withdraw the molding balloon to the ipsilateral distal fixation site and expand.

CAUTION: Do not inflate balloon in vessel outside of graft.

CAUTION: Captor Hemostatic Valve must be open prior to repositioning of molding balloon.

8. Deflate and remove molding balloon. Transfer the molding balloon onto the contralateral wire guide and into the contralateral iliac leg introduction system. Advance molding balloon to the contralateral limb overlap and expand.

CAUTION: Confirm complete deflation of balloon prior to repositioning.

CAUTION: Captor Hemostatic Valve must be open prior to repositioning of molding balloon.

9. Withdraw the molding balloon to the contralateral iliac leg/vessel distal fixation and expand. (**Fig. 31**)

CAUTION: Do not inflate balloon in vessel outside of graft.

10. Remove molding ballon and replace it with an angiographic catheter to perform completion angiograms.
11. Remove or replace all stiff wire guides to allow iliac arteries to resume their natural position.

Final Angiogram

1. Position angiographic catheter just above the level of the renal arteries. Perform angiography to verify that the renal arteries are patent and that there are no endoleaks. Verify patency of internal iliac arteries.
2. Confirm there are no endoleaks or kinks and verify position of proximal gold radiopaque markers. Remove the sheaths, wires and catheters.

NOTE: If endoleaks or other problems are observed, refer to the *Suggested Instructions for Use* for the Zenith AAA Endovascular Graft Ancillary Components.

3. Repair vessels and close in standard surgical fashion.

12 IMAGING GUIDELINES AND POSTOPERATIVE FOLLOW-UP

12.1 General

- **The long-term performance of endovascular grafts has not yet been established. All patients should be advised that endovascular treatment requires lifelong, regular follow-up to assess their health and performance of their endovascular graft.** Patients with specific clinical findings (e.g., endoleaks, enlarging aneurysms or changes in the structure or position of the endovascular graft) should receive additional follow-up. Patients should be counseled on the importance of adhering to the follow-up schedule, both during the first year and at yearly intervals thereafter. Patients should be told that regular and consistent follow-up is a critical part of ensuring the ongoing safety and effectiveness of endovascular treatment of AAAs.
- Physicians should evaluate patients on an individual basis and prescribe their follow-up relative to the needs and circumstances of each individual patient. The recommended imaging schedule is presented in **Table 12.1.1**. This schedule was used in the pivotal trial, and is recommended even in the absence of clinical symptoms (e.g., pain, numbness, weakness). Patients with specific clinical findings (e.g., endoleaks, enlarging aneurysms or changes in the structure or position of the stent graft) should receive follow-up at more frequent intervals.
- Annual imaging follow-up should include abdominal radiographs and both contrast and non-contrast CT examinations. If renal complications or other factors preclude the use of image contrast media, abdominal radiographs, non-contrast CT and duplex ultrasound may be used.
- The combination of contrast and non-contrast CT imaging provides information on aneurysm diameter change, endoleak, patency, tortuosity, progressive disease, fixation length and other morphological changes.
- The abdominal radiographs provide information on device integrity (separation between components, stent fracture and barb separation).
- Duplex ultrasound imaging may provide information on aneurysm diameter change, endoleak, patency, tortuosity and progressive disease. In this circumstance, a non-contrast CT should be performed to use in conjunction with the ultrasound. Ultrasound may be a less reliable and sensitive diagnostic method compared to CT.

Table 12.1.1 lists the minimum imaging follow-up for patients with the Zenith Flex AAA Endovascular Graft. Patients requiring enhanced follow-up should have interim evaluations.

Table 12.1.1 Recommended Imaging Schedule for Endograft Patients

	Angiogram	CT (Contrast and non-contrast)	Abdominal Radiographs
Pre-procedure	X[1]	X[1]	
Procedural	X		
Pre-discharge (within 7 days)		X[2,3,4]	X
1 month		X[2,3,4]	X
3 month		X[2,4,5]	
6 month		X[2,4]	X
12 month (annually thereafter)		X[2,4]	X

[1]Imaging should be performed within 6 months before the procedure.

[2]Duplex ultrasound may be used for those patients experiencing renal failure or who are otherwise unable to undergo contrast enhanced CT scan. With ultrasound, non-contrast CT is still recommended.

[3]Either pre-discharge or 1 month CT recommended.

[4]If Type I or III endoleak, prompt intervention and additional follow-up post-intervention recommended. See **Section 12.6, Additional Surveillance and Treatment**.

[5]Recommended if endoleak reported at pre-discharge or 1 month.

12.2 Contrast and Non-Contrast CT Recommendations

- Film sets should include all sequential images at lowest possible slice thickness (≤3 mm). DO NOT perform large slice thickness (>3 mm) and/or omit consecutive CT images/film sets, as it prevents precise anatomical and device comparisons over time.
- All images should include a scale for each film/image. Images should be arranged no smaller than 20:1 images on 14 inch x 17 inch sheets if film is used.
- Both non-contrast and contrast runs are required, with matching or corresponding table positions.
- Pre-contrast and contrast run slice thickness and interval must match.
- DO NOT change patient orientation or re-landmark patient between non-contrast and contrast runs.

Non-contrast and contrast enhanced baseline and follow-up imaging are important for optimal patient surveillance. It is important to follow acceptable imaging protocols during the CT exam. **Table 12.2.1** lists examples of acceptable imaging protocols.

Table 12.2.1 Acceptable Imaging Protocols

	Non-Contrast	Contrast
IV contrast	No	Yes
Acceptable machines	Spiral CT or high performance MDCT capable of >40 seconds	Spiral CT or high performance MDCT capable of >40 seconds
Injection volume	n/a	Per institutional protocol
Injection rate	n/a	>2.5 cc/sec
Injection mode	n/a	Power
Bolus timing	n/a	Test bolus: SmartPrep, C.A.R.E. or equivalent
Coverage - start	Diaphragm	1 cm superior to celiac axis
Coverage - finish	Proximal femur	Profunda femoris origin
Collimation	<3 mm	<3 mm
Reconstruction	2.5 mm throughout – soft algorithm	2.5 mm throughout – soft algorithm
Axial DFOV	32 cm	32 cm
Post-injection runs	None	None

12.3 Abdominal Radiographs

The following views are required:

- Four films: supine-frontal (AP), cross-table lateral, 30 degree LPO and 30 degree RPO views centered on umbilicus.
- Record the table-to-film distance and use the same distance at each subsequent examination.

Ensure entire device is captured on each single image format lengthwise.

If there is any concern about the device integrity (e.g., kinking, stent breaks, barb separation, relative component migration), it is recommended to use magnified views. The attending physician should evaluate films for device integrity (entire device length including components) using 2-4X magnification visual aid.

12.4 Ultrasound

Ultrasound imaging may be performed in place of contrast CT when patient factors preclude the use of image contrast media. Ultrasound may be paired with non-contrast CT. A complete aortic duplex is to be videotaped for maximum aneurysm diameter, endoleaks, stent patency and stenosis. Included on the videotape should be the following information as outlined below:

- Transverse and longitudinal imaging should be obtained from the level of the proximal aorta demonstrating mesenteric and renal arteries to the iliac bifurcations to determine if endoleaks are present utilizing color flow and color power angiography (if accessible).
- Spectral analysis confirmation should be performed for any suspected endoleaks.
- Transverse and longitudinal imaging of the maximum aneurysm should be obtained.

12.5 MRI Information

Non-clinical testing has demonstrated that the Zenith AAA Endovascular Graft is MR Conditional. A patient with this endovascular graft can be scanned safely immediately after placement under the following conditions:

Static Magnetic Field

- Static magnetic field of 3.0 Tesla or less.
- Highest spatial magnetic gradient field of 720 Gauss/cm

Non-clinical evaluation was conducted in a 3 Tesla MR system (General Electric Excite) with a maximum spatial magnetic gradient field of 720 Gauss/cm as measured with a gaussmeter in the position of the static magnetic field pertinent to the patient (i.e., outside of scanner covering, accessible to a patient or individual).

MRI-Related Heating

1.5 Tesla Systems:

- Static magnetic field of 1.5 Tesla
- Maximum whole-body-averaged specific absorption rate (SAR) of 2 W/kg for 15 minutes of scanning (i.e., per scanning sequence)

In non-clinical testing, the Zenith AAA Endovascular Graft produced a temperature rise of less than or equal to 1.4 °C at a MR system reported whole-body-averaged specific absorption rate (SAR) of 2.8 W/kg, for 15 minutes of MR scanning in a 1.5 Tesla Magnetom, Siemens Medical Magnetom, Numaris/4 Software, Version Syngo MR 2002B DHHS MR Scanner. The maximum whole-body-averaged specific absorption rate (SAR) was 2.8 W/kg, which corresponds to a calorimetry measured value of 1.5 W/kg.

3.0 Tesla Systems:

- Static magnetic field of 3.0 Tesla
- Maximum whole-body-averaged specific absorption rate (SAR) of 2 W/kg for 15 minutes of scanning (i.e., per scanning sequence)

In non-clinical testing, the Zenith AAA Endovascular Graft produced a temperature rise of less than or equal to 1.9 °C at a MR system reported whole-body-averaged specific absorption rate (SAR) of 3.0 W/kg, for 15 minutes of MR scanning in a 3.0 Tesla Excite, GE Electric Healthcare, G3.0-052B Software, MR Scanner. The maximum whole-body-averaged specific absorption rate (SAR) was 3.0 W/kg, which corresponds to a calorimetry measured value of 2.8 W/kg.

Image Artifact

The image artifact extends throughout the anatomical region containing the device, obscuring the view of immediately adjacent anatomical structures within approximately 20 cm of the device, as well as the entire device and its lumen, when scanned in non-clinical testing using the sequence: Fast spin echo, in a 3.0 Tesla, Excite, GE Electric Healthcare, with G3.0-052B Software, MR system with body radiofrequency coil.

For all scanners, the image artifact dissipates as the distance from the device to the area of interest increases. MR scans of the head and neck and lower extremities may be obtained without image artifact. Image artifact may be present in scans of the abdominal region and upper extremities, depending on distance from the device to the area of interest.

Clinical information is available for seventeen patients who received MRI scans after stent-graft implantation. There have been no reported adverse events or device problems in any of these patients as a result of having received an MRI. Additionally, there have been well over 100,000 Zenith AAA Endovascular Grafts implanted worldwide, in which there have been no reported adverse events or device problems as a result of MRI.

Cook recommends that the patient register the MR conditions disclosed in this IFU with the MedicAlert Foundation. The MedicAlert Foundation can be contacted in the following manners.

Mail:	MedicAlert Foundation International
	2323 Colorado Avenue
	Turlock, CA 95382
Phone:	888-633-4298 (toll free)
	209-668-3333 from outside the US
Fax:	209-669-2450
Web:	www.medicalert.org

12.6 Additional Surveillance and Treatment

Additional surveillance and possible treatment is recommended for:

- Aneurysms with Type I endoleak
- Aneurysms with Type III endoleak
- Aneurysm enlargement, ≥5 mm of maximum diameter (regardless of endoleak status)
- Migration
- Inadequate seal length

Consideration for reintervention or conversion to open repair should include the attending physician's assessment of an individual patient's co-morbidities, life expectancy and the patient's personal choices. Patients should be counseled that subsequent reinterventions including catheter based and open surgical conversion are possible following endograft placement.

13 PATIENT TRACKING INFORMATION

In addition to these *Instructions for Use*, the Zenith Flex AAA Endovascular Graft with the Z-Trak Introduction System is packaged with a *Device Tracking Form* which the hospital staff is required to complete and forward to COOK for the purposes of tracking all patients who receive the Zenith Flex AAA Endovascular Graft (as required by U.S. Federal Regulation).

14 TROUBLESHOOTING

NOTE: Technical assistance from a Cook product specialist may be obtained by contacting your local Cook representative.

14.1 Trigger Wire Release Troubleshooting

CAUTION: The following steps should be performed only if unable to remove the proximal trigger-wire as described in Section 11.1.7.

14.1.1 Main Body Proximal (Top) Deployment

1. If the top stent trigger-wire release mechanism cannot be removed from the handle, cut the wire adjacent to the release mechanism **(Fig. 32)** and remove the release mechanism from the handle.
2. Stabilize the gray positioner while withdrawing the sheath to fully deploy the ipsilateral limb.
3. Remove the safety lock from the ipsilateral limb trigger-wire release mechanism.
4. Withdraw and remove the trigger-wire by sliding the ipsilateral limb trigger-wire release mechanism off the handle, and then remove via its slot over the device inner cannula.
5. Using locking forceps, clamp and secure the cut end of the top cap trigger-wire. **(Fig. 33)**
6. Loosen the pin vise and, while maintaining inner cannula and trigger-wire position, advance the gray positioner and sheath into the graft until the tip of the gray positioner is approximately 2 cm from the gold markers. **(Fig. 34)** The advanced gray positioner provides added support to the inner cannula.

NOTE: Maintain gentle tension on the trigger-wire to remove any slack in the wire as the gray positioner and sheath are being advanced.

NOTE: Ensure that the tip of the gray positioner is *not* advanced into the top cap.

7. Lock the pin vise. Confirm that the trigger-wire is secured to the forceps.
8. Stabilize the gray positioner and slowly advance the sheath until the sheath tip is 2 mm from the gold markers. **(Fig. 35)**

NOTE: Take care not to advance the graft itself during sheath advancement.

9. Stabilize the sheath and retract the gray positioner with inner cannula to draw the top cap over the suprarenal stent. **(Fig. 36)**
10. Verify position of the gold markers inferior to the renal arteries.
11. Remove the trigger-wire.
12. Withdraw the sheath until the tapered tip of the gray positioner is exposed.
13. Advance a molding balloon through the contralateral limb of the main body and position it just superior to the graft bifurcation.
14. Inflate the balloon to the full diameter of the graft. **(Fig. 37)**
15. Loosen the pin vise.
16. Stabilize the gray positioner and balloon catheter, and advance the inner cannula to deploy the top cap.
17. Tighten the pin vise.
18. Deflate the balloon and advance the contralateral wire guide into the thoracic aorta.

NOTE: Due to early ipsilateral leg deployment and trigger-wire release, it is suggested to leave the molding balloon in or just above the contralateral limb for graft stabilization during placement of the ipsilateral limb.

14.1.2 Docking of Top Cap

1. Loosen the pin vise. **(Fig. 22)**
2. Secure sheath and inner cannula to avoid any movement of these components.
3. Advance the gray positioner over the inner cannula until it docks with the top cap. **(Figs. 23, 24** and **38)**

NOTE: If resistance occurs, slightly rotate gray positioner and continue to gently advance.

4. Retighten the pin vise and withdraw the entire top cap and gray positioner through the graft and through the sheath by pulling on the inner cannula. **(Fig. 39)** Leave the sheath and wire guide in place.
5. Close the Captor Hemostatic Valve on the Flexor introducer sheath by turning it in a clockwise direction until it stops. **(Fig. 26)**

14.1.3 Ipsilateral Iliac Leg Placement and Deployment

NOTE: Ensure that the Captor Hemostatic Valve on the introducer sheath is turned to the open position. **(Fig. 27)**

1. Utilize the main body graft wire and sheath assembly to introduce the ipsilateral leg graft.

NOTE: Due to top cap release modification, the main body sheath assembly must be withdrawn to a point 1-2 cm inside the proximal ipsilateral limb. Advance the dilator sheath assembly of the ipsilateral limb into the main body sheath.

NOTE: The molding balloon may be inflated in the contralateral limb of the main body graft if additional graft stabilization is necessary.

CAUTION: Do not inflate the balloon outside of the graft.

NOTE: In tortuous vessels, the position of the internal iliac arteries may alter significantly with the introduction of the rigid wires and sheath systems.

2. Advance slowly until the ipsilateral iliac leg graft overlaps a minimum of one full iliac leg stent (i.e., proximal stent of iliac leg graft) inside the ipsilateral limb of the main body. **(Fig. 40)**

NOTE: If an overlap of greater than three iliac leg stents is required (greater than two iliac leg stents for 37, 39, 54 and 56 mm leg lengths), it may be necessary to consider use of a leg extension in the bifurcation area of the opposite side.

3. Confirm position of distal end of the iliac leg graft. Reposition the iliac leg graft if necessary to ensure internal iliac patency.
4. To deploy, stabilize the iliac leg graft with the gray positioner while withdrawing the iliac leg sheath and main body sheath together. **(Figs. 29** and **41)** If necessary, withdraw the main body sheath.
5. Under fluoroscopy and after verification of iliac leg graft position, loosen the pin vise, and retract the inner cannula to dock the tapered dilator to the gray positioner. Tighten pin vise. Maintain sheath position while withdrawing gray positioner with secured inner cannula. **(Fig. 42)**
6. Close the Captor Hemostatic Valve on the Flexor introducer sheath by turning it in a clockwise direction until it stops.
7. Re-check the position of the wire guides. Leave sheath and wire guides in place.
8. Remove deflated balloon from contralateral side.

14.1.4 Contralateral Iliac Leg Placement and Deployment

CAUTION: Verify the predetermined contralateral iliac leg is selected for insertion on the contralateral side of the patient before implantation.

1. Position the image intensifier to show both the contralateral internal iliac artery and contralateral common iliac artery.
2. Prior to introduction of contralateral iliac leg delivery system, inject contrast through the contralateral femoral sheath to locate the contralateral internal iliac artery.
3. Introduce the contralateral iliac leg delivery system into the artery. Advance slowly until the iliac leg graft overlaps at least one full iliac leg stent (i.e., proximal stent of iliac leg graft) inside the contralateral limb of the main body. **(Fig. 43)**

NOTE: If difficulty is encountered advancing the iliac leg delivery system, exchange to a more supportive wire guide. In tortuous vessels, the anatomy may alter significantly with the introduction of the rigid wires and sheath systems.

4. Confirm position of distal end of the iliac leg graft. Reposition the iliac leg graft if necessary to ensure both internal iliac patency and a minimum overlap of one full iliac leg stent (i.e., proximal stent of iliac leg graft, maximum overlap of 1.5 stents) within the main body endovascular graft.
5. To deploy, hold the iliac leg graft in position with the gray positioner while withdrawing the sheath. **(Figs. 18** and **44)** Ensure one stent overlap is maintained.
6. Stop withdrawing the sheath as soon as the distal end of the iliac leg graft is released.
7. Under fluoroscopy and after verification of the iliac leg graft position, loosen the pin vise, and retract the inner cannula to dock the tapered dilator to the gray positioner. Tighten pin vise. Maintain sheath position while withdrawing gray positioner with secured inner cannula. **(Fig. 45)**
8. Re-check the position of the wire guides.
9. Perform molding balloon insertion and final angiogram as described in **Section 11.1.12, Molding Balloon Insertion.**

14.2 Suprarenal Stent Deployment Troubleshooting

CAUTION: The following steps should be performed only if unable to deploy the suprarenal stent as described in Section 11.1.7.

14.2.1 Main Body Proximal (Top) Deployment

1. If the suprarenal stent cannot be fully deployed by advancing the top cap inner cannula, advance a molding balloon through the contralateral limb of the main body and position it just superior to the bifurcation of the stent graft.
2. To add support to the inner cannula, inflate the balloon to the full diameter of the graft.
3. Loosen the pin vise. **(Fig. 14)**
4. Stabilize the gray positioner and balloon catheter, and advance the inner cannula to deploy the suprarenal stent.

If the suprarenal stent is fully deployed:

5. Tighten the pin vise; deflate and withdraw the balloon.
6. Advance the contralateral wire guide into the thoracic aorta and return to the appropriate step in the Instructions for Use to complete the procedure.

If still unable to fully deploy the suprarenal stent:

5. Tighten the pin vise and deflate the balloon. While maintaining balloon position, stabilize the gray positioner and withdraw the sheath to fully deploy the ipsilateral limb.
6. Remove the safety lock from the ipsilateral limb trigger-wire release mechanism.
7. Withdraw and remove the trigger-wire by sliding the ipsilateral limb trigger-wire release mechanism off the handle, and remove via its slot over the device inner cannula.
8. Loosen the pin vise **(Fig. 22)** and, while maintaining inner cannula position, advance the gray positioner and sheath into the graft until the tip of the gray positioner is approximately 2 cm inferior to the proximal gold markers. **(Fig. 46)** The advanced gray positioner provides added support to the inner cannula.
   NOTE: Take care not to advance the graft during gray positioner and sheath advancement.
   NOTE: Ensure that the tip of the gray positioner is not advanced into the top cap.
9. Lock the pin vise.
10. Verify position of the gold markers inferior to the renal arteries.
11. Reposition molding balloon so that it is seated against the bifurcation.
12. Inflate the balloon to the full diameter of the graft. **(Fig. 37)**
13. Loosen the pin vise.
14. Stabilize the gray positioner and balloon catheter, and advance the inner cannula to deploy the suprarenal stent.
15. Tighten the pin vise.

16. Deflate the balloon and advance the contralateral wire guide into the thoracic aorta.
    NOTE: Due to early ipsilateral leg deployment and trigger-wire release, it is suggested to leave the molding balloon in or just above the contralateral limb for use in graft stabilization during placement of the ipsilateral limb.

14.2.2 Docking of Top Cap

1. Loosen the pin vise. **(Fig. 22)**
2. Secure sheath and inner cannula to avoid any movement of these components.
3. Advance the gray positioner over the inner cannula until it docks with the top cap. **(Figs. 23, 24** and **38)**
   NOTE: If resistance occurs, slightly rotate gray positioner and continue to gently advance.
4. Retighten the pin vise and withdraw the entire top cap and gray positioner through the graft and through the sheath by pulling on the inner cannula. **(Fig. 39)** Leave the sheath and wire guide in place.
5. Close the Captor Hemostatic Valve on the Flexor introducer sheath by turning it in a clockwise direction until it stops. **(Fig. 26)**

14.2.3 Ipsilateral Iliac Leg Placement and Deployment

NOTE: Ensure that the Captor Hemostatic Valve on the introducer sheath is turned to the open position. **(Fig. 27)**

1. Position the image intensifier to show both the ipsilateral internal iliac artery and ipsilateral common iliac artery.
2. After the introduction of the ipsilateral iliac leg delivery system, inject contrast through the main body sheath to locate the ipsilateral internal iliac artery.
3. Utilize the main body graft wire and sheath assembly to introduce the ipsilateral leg graft.
   NOTE: Due to top cap release modification, the main body sheath assembly must be withdrawn to a point 1-2 cm inside the proximal ipsilateral limb. Advance the dilator sheath assembly of the ipsilateral limb into the main body sheath.
   NOTE: The molding balloon may be inflated in the contralateral limb of the main body graft if additional graft stabilization is necessary.
   CAUTION: Do not inflate the balloon outside of the graft.
   NOTE: In tortuous vessels, the position of the internal iliac arteries may alter significantly with the introduction of the rigid wires and sheath systems.
4. Advance the ipsilateral iliac leg delivery system slowly until the ipsilateral iliac leg graft overlaps a minimum of one full iliac leg stent (i.e., proximal stent of iliac leg graft) inside the ipsilateral limb of the main body. **(Fig. 40)**
   NOTE: If an overlap of greater than three iliac leg stents is required (greater than two iliac leg stents for 37, 39, 54 and 56 mm leg lengths), it may be necessary to consider use of a leg extension into the bifurcation area of the opposite side.
5. Confirm position of distal end of the iliac leg graft. Reposition the iliac leg graft if necessary to ensure internal iliac patency.
6. To deploy, stabilize the iliac leg graft with the gray positioner while withdrawing the iliac leg sheath and main body sheath together. **(Figs. 29** and **41)**
7. Under fluoroscopy and after verification of iliac leg graft position, loosen the pin vise, and retract the inner cannula to dock the tapered dilator to the gray positioner. Tighten pin vise. Maintain sheath position while withdrawing gray positioner with secured inner cannula. **(Fig. 42)**
8. Close the Captor Hemostatic Valve on the Flexor introducer sheath by turning it in a clockwise direction until it stops.
9. Re-check the position of the wire guides. Leave sheath and wire guides in place.
10. Remove deflated balloon from contralateral side.

14.2.4 Contralateral Iliac Leg Placement and Deployment

CAUTION: Verify the predetermined contralateral iliac leg is selected for insertion on the contralateral side of the patient before implantation.

1. Position the image intensifier to show both the contralateral internal iliac artery and contralateral common iliac artery.
2. Prior to introduction of contralateral iliac leg delivery system, inject contrast through the contralateral femoral sheath to locate the contralateral internal iliac artery.
3. Introduce the contralateral iliac leg delivery system into the artery. Advance slowly until the iliac leg graft overlaps at least one full iliac leg stent (i.e., proximal stent of iliac leg graft) inside the contralateral limb of the main body. **(Fig. 43)**
   NOTE: If using a Spiral-Z Iliac Leg, a radiopaque marker is positioned 30 mm from the proximal end of the iliac leg graft to identify the maximum amount of overlap. To position this graft, advance slowly until the iliac leg graft overlaps at least one stent and not past the radiopaque marker band.
   NOTE: If difficulty is encountered advancing the iliac leg delivery system, exchange to a more supportive wire guide. In tortuous vessels, the anatomy may alter significantly with the introduction of the rigid wires and sheath systems.
4. Confirm position of distal end of the iliac leg graft. Reposition the iliac leg graft if necessary to ensure both internal iliac patency and a minimum overlap of one full iliac leg stent (i.e., proximal stent of iliac leg graft, maximum overlap of 1.5 stents) within the main body endovascular graft.
5. To deploy, hold the iliac leg graft in position with the gray positioner while withdrawing the sheath. **(Figs. 18** and **44)** Ensure one stent overlap is maintained.
6. Stop withdrawing the sheath as soon as the distal end of the iliac leg graft is released.
7. Under fluoroscopy and after verification of the iliac leg graft position, loosen the pin vise, retract the inner cannula to dock the tapered dilator to the gray positioner. Tighten pin vise. Maintain sheath position while withdrawing gray positioner with secured inner cannula. **(Fig. 45)**
8. Re-check the position of the wire guides.
9. Perform molding balloon insertion and final angiogram as described in the **Molding Balloon Insertion** section of the product's Instructions for Use.

ČESKY

ENDOVASKULÁRNÍ GRAFT ZENITH FLEX® AAA SE ZAVÁDĚCÍM SYSTÉMEM Z-TRAK™

Pečlivě si přečtěte všechny pokyny. Pokud nebudete postupovat přesně podle pokynů, varování a upozornění, může to mít vážné chirurgické následky nebo může dojít k poranění pacienta.

POZOR: Podle federálních zákonů USA je prodej tohoto prostředku povolen pouze lékařům nebo na lékařský předpis.

POZOR: Veškerý obsah vnějšího sáčku (včetně zaváděcího systému a endovaskulárních graftů) se dodává sterilní a je určen pouze na jedno použití.

K výrobkům řady Zenith se vztahují čtyři relevantní doporučené návody k použití. Návod k použití obsahuje popis doporučeného použití endovaskulárního graftu Zenith Flex AAA (hlavního těla a iliakálních ramen). Informace o dalších komponentách systému Zenith najdete v doporučeném příslušném návodu k použití:

- endovaskulárního graftu Zenith AAA (hlavního těla endovaskulárního graftu Zenith AAA, iliakálních ramen a okluzoru);
- přídavných pomocných zařízení endovaskulárního graftu Zenith AAA (extenze hlavního těla graftu, extenze iliakálních ramen, přechodového dílu a uzávěru iliakální větve);
- přídavného graftu Zenith Renu® AAA (konfigurace extenze hlavního těla a přechodového dílu); a
- balónkového katetru Coda®.

1 POPIS ZAŘÍZENÍ

1.1 Komponenty aortálního hlavního těla a iliakálního ramena

Endovaskulární graft Zenith Flex AAA je modulární systém skládající se ze tří součástí: z hlavního aortálního těla graftu s bifurkací a ze dvou iliakálních ramen. **(Obr. 1)** Moduly graftu jsou vyrobeny z plnostěnné polyesterové tkaniny přišité k samoexpandujícím stentům z nerez oceli Cook-Z® nití splétanou z polyesteru a jednovláknového polypropylénu. Moduly jsou plně vyztuženy stenty, aby získaly stabilitu a expanzní sílu nezbytnou k otevření lumen graftu při jeho rozvinutí. Navíc stenty Cook-Z zabezpečují nezbytné přichycení a přilehnutí graftu ke stěně cévy.

Nezakrytý suprarenální stent na proximálním konci graftu je opatřen kotvičkami umístěnými 3 mm od sebe, aby se zajistila další fixace zařízení. K usnadnění rentgenového sledování stentgraftu jsou na zařízení rozmístěny zlaté rentgenokontrastní značky, a to následujícím způsobem: jedna na laterální straně nejdistálnějšího stentu na kontralaterální větvi bifurkované části hlavního těla a čtyři rozmístěné po obvodu do 2 mm od nejvyšší strany materiálu graftu.

1.2 Aplikační systém hlavního těla

Hlavní tělo endovaskulárního graftu Zenith Flex AAA se dodává předinstalované na zaváděcím systému Z-Trak. **(Obr. 2)** Zavádí se postupnou metodou a má integrované funkce k provádění nepřetržité kontroly endovaskulárního graftu během celého procesu rozvinutí. Zaváděcí systém Z-Trak je určen pro přesné umístění graftu a umožňuje konečnou úpravu polohy před rozvinutím suprarenálního stentu s kotvičkami.

Aplikační systém hlavního těla graftu používá zaváděcí systém Z-Trak o velikosti 18, 20 nebo 22 French. Endovaskulární graft je aretován na aplikačním systému dvojitou spouští uvolňovacího drátu, dokud jej lékař neuvolní. Všechny systémy jsou kompatibilní s vodicím drátem o velikosti 0,035 palce (0,89 mm).

Krvácení lze omezovat utahováním a uvolňováním hemostatického ventilu Captor® při zavádění pomocných zařízení do sheathu a/nebo vytahování z něj. Aplikační systémy hlavního těla obsahují zaváděcí sheath Flexor®, který je odolný proti zasmyčkování a má hydrofilní povlak. Obě tyto vlastnosti slouží k zlepšení možnosti manévrování v iliakálních artériích a v břišní aortě.

1.3 Aplikační systém pro iliakální rameno

Iliakální ramena endovaskulárního graftu Zenith Flex AAA se dodávají předinstalovaná na zaváděcím systému Z-Trak. **(Obr. 3)** Aplikační systém je konstruován k snadnému použití s minimální přípravou. Aplikační systém iliakálního ramena používá zaváděcí systém Z-Trak o velikosti 14 French nebo 16 French. Všechny systémy jsou kompatibilní s vodicím drátem o velikosti 0,035 palce (0,89 mm).

Krvácení lze omezovat utahováním a uvolňováním hemostatického ventilu Captor při zavádění přídavných zařízení do sheathu a/nebo vytahování z něj.

1.4 Přídavné komponenty endovaskulárního graftu Zenith AAA

K dispozici jsou přídavá pomocná endovaskulární zařízení (extenze hlavního těla graftu, extenze iliakálního ramena, přechodové díly a iliakální zátky). **(Obr. 4)** Více informací najdete v návodu k použití pomocných komponent endovaskulárního graftu Zenith AAA.

2 URČENÉ POUŽITÍ

Endovaskulární graft Zenith Flex AAA se zaváděcím systémem Z-Trak je indikován pro endovaskulární léčbu pacientů s abdominálními aortálními nebo aortoiliakálními aneuryzmaty, jejichž morfologie je vhodná pro endovaskulární reparaci, včetně:

- adekvátní cévy pro iliakální nebo femorální přístup, kompatibilní s potřebnými zaváděcími systémy;
- infrarenálního segmentu aorty bez aneuryzmatu (krček) proximálně k aneuryzmatu s následujícími parametry:
  - délka nejméně 15 mm;
  - průměr při měření od vnější stěny k vnější stěně v rozsahu max. 32 mm do min. 18 mm;
  - úhel vzhledem k dlouhé ose aneuryzmatu menší než 60 stupňů; a
  - úhel vzhledem k ose suprarenální aorty menší než 45 stupňů.
- místo distální fixace v iliakální artérii větší než 10 mm (délka) a o průměru 7,5-20 mm (měřeno od vnější stěny k vnější stěně).

3 KONTRAINDIKACE

Endovaskulární graft Zenith Flex AAA se zaváděcím systémem Z-Trak je kontraindikován:

- u pacientů, o nichž je známo, že trpí přecitlivělostí nebo alergií na nerez ocel, polyester, pájecí materiál (cín, stříbro), polypropylén nebo zlato.
- u pacientů s celkovou infekcí, u kterých může být zvýšené riziko infekce endovaskulárního graftu.

4 VAROVÁNÍ A UPOZORNĚNÍ

4.1 Obecně

- Pečlivě si přečtěte všechny pokyny. Pokud nebudete postupovat přesně podle pokynů, varování a upozornění, může to mít vážné následky nebo může dojít k poranění pacienta.
- Během implantace nebo reintervence musí být v pohotovosti kvalifikovaný operační tým pro případ nutnosti přechodu na otevřenou chirurgickou operaci.
- Endovaskulární graft Zenith Flex AAA se zaváděcím systémem Z-Trak smí používat výhradně lékaři a operační týmy s odpovídající kvalifikací pro cévní intervenční výkony (katetrizační i chirurgické) a pro použití tohoto zařízení. Specifické požadavky na školení jsou popsány v **části 10.1, Školení lékařů**.
- Možnost provedení další endovaskulární intervence nebo přechodu na standardní otevřenou chirurgickou operaci po primární endovaskulární operaci je třeba zvážit u pacientů, u nichž se vyskytne zvětšující se aneuryzma, neakceptovatelné zkrácení délky fixace (překrytí cévy nebo komponenty) a (nebo) endoleak. Zvětšení aneuryzmatu a (nebo) přetrvávající endoleak nebo migrace mohou být příčinou prasknutí aneuryzmatu.
- U pacientů s nižším průtokem krve větví graftu a (nebo) s netěsnostmi může být nezbytné provedení sekundární intervence nebo chirurgické operace.

4.2 Výběr, léčba a následné kontroly pacienta

- Endovaskulární graft Zenith Flex AAA je určen k léčbě při průměru aortálního krčku min. 18 mm a max. 32 mm. Endovaskulární graft Zenith Flex AAA je určen k léčbě při délce proximálního aortálního krčku (distálně k nejnižší renální artérii) min. 15 mm. Je nutné místo distální fixace v iliakální artérii větší než 10 mm (délka) a o průměru 7,5-20 mm (měřeno od vnější stěny k vnější stěně). Měření velikosti je kriticky důležité pro úspěšnost endovaskulární reparace.
- Mezi klíčové anatomické prvky, které mohou ovlivnit úspěšné ošetření aneuryzmatu, patří závažná angulace proximálního krčku (>60 stupňů u infrarenálního krčku vůči ose AAA nebo >45 stupňů u suprarenálního krčku vzhledem k nejbližšímu infrarenálnímu krčku); krátký proximální krček aorty (<15 mm); tvar obráceného trychtýře (zvětšení průměru proximálního krčku aorty na délce 15 mm o více než 10 %); cirkumferenční trombus a/nebo kalcifikace v místě arteriální implantace, zejména na rozhraní proximálního krčku aorty a distální iliakální artérie. Při anatomickém omezení může být nutný delší krček, aby se docílilo adekvátního přilehnutí a fixace. Nepravidelná kalcifikace a (nebo) plak mohou ohrozit připojení a utěsnění v místech fixace. U ohybů cév s těmito klíčovými anatomickými znaky lze také očekávat větší náchylnost k migraci graftu nebo endoleaku.
- Pro zavedení prostředku do cévního systému je nutné zajistit adekvátní iliakální nebo femorální přístup. Průměr přístupové cévy (měřený od vnitřní stěny k vnitřní stěně) a její morfologie (minimální vinutost, okluzívní onemocnění a/nebo kalcifikace) musí vyhovovat kritériím pro použití metod cévního přístupu a zaváděcích systémů s cévním zaváděcím sheathem o velikosti 16 French až 22 French. Cévy se závažným stupněm kalcifikace, okludované, silně vinuté nebo pokryté tromby mohou znemožnit umístění endovaskulárního graftu a (nebo) mohou zvyšovat riziko embolizace. U některých pacientů může být úspěšnost výkonu podmíněna použitím cévního bypassu.
- Endovaskulární graft Zenith Flex AAA se zaváděcím systémem Z-Trak se nedoporučuje používat u pacientů, kteří nesnášejí kontrastní látky nezbytné pro zobrazení při operaci a kontrolní zobrazení po ní. Všechny pacienty je nutno pečlivě sledovat a pravidelně kontrolovat případné změny jejich zdravotního stavu a integritu endoprotézy.
- Endovaskulární graft Zenith Flex AAA se zaváděcím systémem Z-Trak se nedoporučuje používat u pacientů, jejichž hmotnost nebo rozměry překračují limity nutné k provedení nezbytného snímkování v požadované kvalitě.
- Neschopnost udržet průchodnost nejméně jedné vnitřní iliakální artérie nebo uzávěr nepostradatelné a. mesenterica inferior může zvýšit riziko ischémie pánve nebo střev.
- Mnohočetné velké artérie o velkém průměru v bederní krajině, murální trombus a průchozí a. mesenterica inferior mohou predisponovat pacienta k endoleakům typu II. U pacientů s nekorigovatelnou koagulopatií může být také zvýšené riziko endoleaku typu II nebo krvácivých komplikací.
- Bezpečnost a účinnost endovaskulárního graftu Zenith Flex AAA se zaváděcím systémem Z-Trak nebyla dosud zjištěna u skupin pacientů s následujícími stavy:
  - trauma aorty;
  - aneuryzma s únikem, s hrozící rupturou nebo prasklé;
  - mykotické aneuryzma;
  - pseudoaneuryzma sekundárně po předchozí implantaci graftu;
  - revize dříve implantovaného endovaskulárního graftu;
  - nekorigovatelná koagulopatie;
  - nepostradatelná a. mesenterica;
  - dědičné onemocnění pojivové tkáně (např. Marfanův nebo Ehlers-Danlosův syndrom);
  - současně se vyskytující aneuryzmata hrudní nebo thorakoabdominální aorty;
  - aktivní systémové infekce;
  - těhotné nebo kojící ženy;
  - pacienti s morbidní obezitou;
  - pacienti mladší 18 let;
  - pacienti, u nichž je proximální krček aorty kratší než 15 mm nebo je pod úhlem vzhledem k dlouhé ose aneuryzmatu větším než 60 stupňů.
- Úspěšný výběr pacienta vyžaduje specifické zobrazování a přesná měření; viz **část 4.3, Měřicí techniky a zobrazování před výkonem**.
- Lékař musí mít k dispozici všechny délky a průměry zařízení, nezbytných k provedení výkonu, zejména pokud ještě nejsou k dispozici výsledky předoperačních plánovacích měření (hodnoty průměrů a délek). Tento přístup zaručuje větší peroperační flexibilitu k dosažení optimálních výsledků.

4.3 Měřicí techniky a zobrazování před výkonem

- Pokud není k dispozici nekontrastní CT vyšetření, může dojít k nesprávnému vyhodnocení kalcifikace v iliakální nebo aortální oblasti, která může znemožnit přístup nebo spolehlivou fixaci a utěsnění zařízení.
- Rekonstrukční tloušťka vrstvy před výkonem > 3 mm může mít za následek suboptimální volbu velikosti zařízení nebo neschopnost vyhodnotit fokální stenózy z CT.
- Na základě klinických zkušeností se k přesnému vyhodnocení anatomie pacienta před ošetřením za použití endovaskulárního graftu Zenith Flex AAA důrazně doporučuje použít zobrazovací metodu spirální CT angiografie s kontrastní látkou a s 3D rekonstrukcí. Pokud kontrastní spirální CTA s 3D rekonstrukcí není k dispozici, pacienta je nutno odeslat do zařízení, které tyto možnosti má.
- Podle doporučení lékařů se má C rameno rentgenu během peroperační angiografie umístit tak, aby byly před zahájením rozvinutí proximálního okraje hlavního těla graftu (těsnicího stentu) dobře viditelné odstupy renálních artérií a zejména nejnižší průchodná renální artérie. Kromě toho musí být angiograficky potvrzeny bifurkace iliakální artérie tak, aby byly před rozvinutím iliakálních ramen na obou stranách dobře definovány distální společné iliakální artérie vzhledem k odstupům vnitřních iliakálních artérií.

Průměry

Pomocí CT je třeba změřit průměr od vnější stěny k vnější stěně cévy (nikoli jako průměr lumenu – světlost); tyto hodnoty jsou pomůckou při správné volbě velikosti a typu prostředku. Kontrastní spirální CT musí začínat 1 cm nad a. celiaca a pokračovat přes hlavice femurů při axiální tloušťce řezu 3 mm nebo méně.

Délky

Pomocí CT je nutno stanovit délky k přesnému vyhodnocení délky infrarenálního proximálního krčku a k výběru velikosti hlavního těla a ramen endovaskulárního graftu Zenith Flex AAA. Tyto rekonstrukce je nutno provést v sagitální, koronální a 3D projekci.

- **Funkčnost endovaskulárních graftů z dlouhodobého hlediska nebyla zatím zjištěna. Všichni pacienti musí být poučeni, že endovaskulární léčba vyžaduje celoživotní pravidelná kontrolní vyšetření ke zjištění jejich zdravotního stavu a funkčnosti jejich endovaskulárního graftu.** Pacienti se specifickými klinickými nálezy (např. endoleaky, zvětšujícím se aneuryzmatem nebo se změnami struktury nebo polohy endovaskulárního graftu) se musí podrobit důkladnějším kontrolním vyšetřením. Konkrétní pokyny ke kontrolním vyšetřením jsou uvedeny v **části 12, POKYNY PRO SNÍMKOVÁNÍ A POOPERAČNÍ KONTROLU**.
- Endovaskulární graft Zenith Flex AAA se zaváděcím systémem Z-Trak se nedoporučuje používat u pacientů, kteří nejsou schopni nebo ochotni podstoupit nezbytné předoperační a pooperační snímkování a implantační studie; popis viz **část 12, POKYNY PRO SNÍMKOVÁNÍ A POOPERAČNÍ KONTROLU**.
- Po implantaci endovaskulárního graftu se u pacientů musí pravidelně kontrolovat prosakování kolem graftu, zvětšování aneuryzmatu a změny struktury nebo polohy endovaskulárního graftu. Je nutné provést snímkování nejméně jednou ročně, mimo jiné: 1) radiogram břicha ke kontrole integrity implantátu (zda se neoddělily jeho komponenty nebo kotvičky a zda nepraskl stent) a 2) kontrastní a nekontrastní CT k vyšetření změn aneuryzmatu, prosakování kolem graftu, průchodnosti, vinutosti a vývoje onemocnění. Pokud není možné použít kontrastní látku vzhledem k renálním komplikacím nebo jiným faktorům, mohou podobné informace poskytnout radiogramy břicha a duplexní ultrasonografie.

4.4 Volba zařízení

- Při výběru správné velikosti prostředku se důrazně doporučuje přísně dodržovat pokyny pro výběr velikosti endovaskulárního graftu Zenith Flex AAA uvedené v návodu k jeho použití **(tabulky 10.5.1** a **10.5.2)**. Pokyny pro výběr velikosti v návodu k použití nyní obsahují informace o výběru příslušné větší velikosti zařízení. Výběr velikosti mimo tento rozsah může způsobit endoleak, prasknutí, migraci a kolaps nebo kompresi zařízení.

4.5 Postup implantace

(Viz **část 11, POKYNY K POUŽITÍ**)

- K úspěšnému umístění endovaskulárního graftu Zenith Flex AAA a k dosažení jeho přesného přilehnutí na aortální stěnu je nutné vhodné peroperační zobrazování.
- Aplikační systém neohýbejte ani nezasmyčkujte. Mohlo by dojít k poškození aplikačního systému a endovaskulárního graftu Zenith Flex AAA.
- Pro vyloučení zkroucení endovaskulárního graftu při rotaci aplikačního systému otáčejte všemi komponentami systému najednou (od vnějšího sheathu po vnitřní kanylu).
- Pokud ucítíte odpor při posouvání vodicího drátu nebo aplikačního systému, nikdy nepokračujte v zasouvání jakékoli části aplikačního systému. Zastavte výkon a zjistěte příčinu odporu – mohlo by dojít k poranění cévy a poškození katetru nebo graftu. Zvlášť opatrně postupujte v oblastech se stenózami a s intravaskulárními tromby a v kalcifikovaných a silně vinutých cévách.
- Neúmyslné částečné rozvinutí endoprotézy nebo její migrace může vyžadovat chirurgické odstranění.
- Pokud to není indikováno z lékařských důvodů, neimplantujte endovaskulární graft Zenith Flex AAA v místě, kde by došlo k okluzi artérií zásobujících orgány nebo končetiny. Endoprotézou nezakrývejte důležité renální nebo mesenterické artérie (výjimkou může být a. mesenterica inferior). Může dojít k okluzi cévy. Během klinické studie nebylo toto zařízení testováno u pacientů se dvěma okludovanými vnitřními iliakálními artériemi.
- Nepokoušejte se graft po částečném nebo úplném rozvinutí zatáhnout zpět do sheathu.
- Repozice stentgraftu distálně po částečném rozvinutí krytého proximálního stentu může způsobit poškození stentgraftu a (nebo) poranění cévy.
- Nepřesné umístění a/nebo neúplné přilehnutí endovaskulárního graftu Zenith Flex AAA v cévě může vést ke zvýšenému riziku vzniku endoleaku, migrace nebo nežádoucí okluze renální nebo vnitřní iliakální artérie. Průchodnost renální artérie musí být zachována, aby se omezilo nebo eliminovalo riziko selhání ledvin a následných komplikací.
- Neadekvátní fixace endovaskulárního graftu Zenith Flex AAA může mít za následek zvýšené riziko migrace stentgraftu. Nesprávné rozvinutí endoprotézy nebo její migrace může vyžadovat chirurgický zásah.
- V průběhu implantace je třeba používat celkovou antikoagulační léčbu podle protokolů předepsaných zdravotnickým zařízením nebo zvolených lékařem. Je-li kontraindikován heparin, je nutno zvážit možnost použití jiného antikoagulačního přípravku.
- K aktivaci hydrofilního povlaku na vnějším povrchu zaváděcího sheathu Flexor je třeba povrch otřít sterilními gázovými polštářky, navlhčenými fyziologickým roztokem. Sheath vždy udržujte v hydratovaném stavu, abyste dosáhli jeho optimální funkce.
- Během přípravy a zavádění omezte manipulaci se složenou endoprotézou, aby se snížilo riziko kontaminace a infekce endoprotézy.
- Při vkládání aplikačního systému udržujte polohu vodicího drátu.
- Při zavádění a rozvinutí se k potvrzení správné funkce komponent aplikačního systému, správného umístění graftu a požadovaného výsledku zákroku musí používat skiaskopie.
- Použití endovaskulárního graftu Zenith Flex AAA se zaváděcím systémem Z-Trak vyžaduje podání intravaskulární kontrastní látky. U pacientů s existující renální nedostatečností může existovat zvýšené riziko pooperačního selhání ledvin. Kvůli snížení rizika poškození ledvin je třeba pečlivě minimalizovat množství kontrastní látky použité při výkonu a dodržovat preventivní metody léčby (např. dostatečnou hydrataci).
- Jakmile je sheath a (nebo) vodicí drát stažen zpět, může dojít ke změně anatomických poměrů a polohy graftu. Neustále kontrolujte polohu graftu a podle potřeby proveďte kontrolní angiografii.
- Endovaskulární graft Zenith Flex AAA obsahuje suprarenální stent s fixačními kotvičkami. Při manipulaci s intervenčními a angiografickými zařízeními v blízkosti suprarenálního stentu postupujte s extrémní opatrností.
- Při manipulaci s katetry, dráty a sheathy uvnitř aneuryzmatu postupujte opatrně. Velké narušení může uvolnit fragmenty trombu, které mohou způsobit embolizaci v distálních částech těla nebo rupturu aneuryzmatu.
- Pokud je po umístění nezbytné znovuzavedení nástrojů (sekundární intervence), nesmí dojít k poškození graftu nebo ke změně jeho polohy.
- Před rozvinutím suprarenálního stentu ověřte, že vodicí drát zasahuje bezprostředně distálně za aortální oblouk.
- Zkontrolujte, zda je k zavedení na kontralaterální straně pacienta vybráno kontralaterální iliakální rameno určené před implantací.

4.6 Použití tvarovacího balónku

- Nenaplňujte balónek v cévě, pokud není uvnitř graftu, neboť takový postup může způsobit zranění cévy. Balónek používejte v souladu s informacemi uvedenými na štítku a v jakékoliv další doprovodné dokumentaci.
- Při plnění balónku v graftu za přítomnosti kalcifikace postupujte opatrně, neboť nadměrné naplnění může způsobit poškození cévy.
- Před repozicí zkontrolujte, zda je balónek úplně vyprázdněný.
- Krvácení lze dále eliminovat utahováním a uvolňováním hemostatického ventilu Captor tak, aby se přizpůsobil zavádění a následnému vytahování tvarovacího balónku.

4.7 Informace o vyšetření MRI

Neklinické testy prokázaly, že endovaskulární graft Zenith AAA je podmínečně bezpečný při vyšetření MRI (MR Conditional). Pacienti s tímto endovaskulárním graftem mohou být okamžitě po implantaci bezpečně snímkováni za následujících podmínek:

Statické magnetické pole

- Statické magnetické pole o síle 3,0 tesla nebo menší.
- Nejvyšší hodnota prostorového gradientu magnetického pole 720 gaussů/cm.

Bylo provedeno neklinické hodnocení v MRI systému o 3 tesla (General Electric Excite) s maximálním prostorovým gradientem magnetického pole 720 gaussů/cm měřeným magnetometrem v poloze ve statickém magnetickém poli, kde se nachází tělo pacienta (tj. mimo kryt MRI zařízení, přístupné pacientovi nebo jiným osobám).

Záhřev způsobený snímkováním MRI

Systémy 1,5 tesla:

- Statické magnetické pole 1,5 tesla.
- Maximální hodnota měrného absorbovaného výkonu přepočteného na celé tělo (SAR) 2 W/kg za 15 minut snímkování (tj. na jednu snímkovací sekvenci).

Při neklinickém testování došlo u endovaskulárního graftu Zenith AAA ke zvýšení teploty maximálně o 1,4 °C při měrném absorbovaném výkonu přepočteném na celé tělo (SAR), uváděném systémem MR, o hodnotě 2,8 W/kg po dobu 15 minut snímkování MR scannerem (Siemens Medical Magnetom, software Numaris/4, verze Syngo MR 2002B DHHS) s magnetickým polem 1,5 tesla. Maximální průměrná hodnota měrného absorbovaného výkonu přepočteného na celé tělo (SAR) byla 2,8 W/kg, což odpovídá kalorimetricky změřené hodnotě 1,5 W/kg.

Systémy 3,0 tesla:

- Statické magnetické pole 3,0 tesla
- Maximální hodnota měrného absorbovaného výkonu přepočteného na celé tělo (SAR) 2 W/kg za 15 minut snímkování (tj. na jednu snímkovací sekvenci).

Při neklinickém testování došlo u endovaskulárního graftu Zenith AAA ke zvýšení teploty maximálně o 1,9 °C při měrném absorbovaném výkonu přepočteném na celé tělo (SAR), uváděném systémem MR, o hodnotě 3,0 W/kg po dobu 15 minut snímkování MR scannerem Excite (GE Healthcare, software G3.0-052B) s magnetickým polem 3,0 tesla. Maximální hodnota měrného absorbovaného výkonu přepočteného na celé tělo (SAR) byla 3,0 W/kg, což odpovídá kalorimetricky změřené hodnotě 2,8 W/kg.

Artefakt obrazu

Při snímkování v neklinických testech artefakt obrazu zasahuje do anatomické oblasti, která obsahuje prostředek, a zakrývá pohled na anatomické struktury v těsné blízkosti až do vzdálenosti přibližně 20 cm od prostředku a také celý prostředek včetně lumenu. V těchto testech byla použita následující sekvence: fast spin echo na MRI zařízení Excite, GE Healthcare s 3,0 tesla, se softwarem G3.0-052B a s VF tělovou cívkou.

U všech skenerů se obrazové artefakty rozptýlily při zvětšující se vzdálenosti oblasti zájmu od implantátu. Snímky MR hlavy a krku a dolních končetin lze pořídit bez obrazových artefaktů. Obrazový artefakt může být přítomen u skenů břišní oblasti a horních končetin, v závislosti na vzdálenosti mezi implantátem a oblastí zájmu.

Jsou k dispozici klinické údaje o sedmnácti pacientech, kteří podstoupili MR vyšetření po implantaci stentgraftu. U žádného z těchto pacientů nebyla hlášena žádná nežádoucí příhoda ani problémy s implantátem vzniklé v souvislosti s podstoupením MRI. Kromě toho bylo na celém světě implantováno více než 100 000 endovaskulárních graftů Zenith AAA, u nichž nebyly hlášeny žádné nežádoucí příhody ani problémy s implantátem způsobené MRI.

Společnost Cook doporučuje, aby pacienti zaregistrovali podmínky pro MRI snímkování popsané v tomto návodu u nadace MedicAlert. Nadaci MedicAlert lze kontaktovat následujícími způsoby.

Poštou:	MedicAlert Foundation International
	2323 Colorado Avenue
	Turlock, CA 95382, USA
Telefon:	888-633-4298, bez poplatku
	Mimo území USA: 209-668-3333
Fax:	209-669-2450
Web:	www.medicalert.org

5 NEŽÁDOUCÍ PŘÍHODY

5.1 Zaznamenané nežádoucí příhody

Zaznamenané nežádoucí příhody, uvedené v **tabulce 5.1.1**, byly založeny na datech získaných z multicentrické prospektivní studie předchozí verze zařízení (endovaskulárního graftu Zenith AAA), provedené na 15 pracovištích v USA, do níž bylo zahrnuto 352 pacientů po endovaskulárním výkonu (200 se standardním rizikem, 100 vysoce rizikových a 52 roll-in pacientů) a 80 kontrolních pacientů. Pacienti byli zařazeni do větve se standardním rizikem, pokud byli fyziologicky schopni podstoupit otevřenou nebo endovaskulární reparaci a pokud byly jejich anatomické poměry vhodné pro léčbu pomocí endovaskulárního graftu Zenith AAA se zaváděcím systémem H&L-B One-Shot™ (předchozí verze zaváděcího systému). Do vysoce rizikové větve byli zařazeni pacienti s vhodnými anatomickými poměry, ale s vyšším rizikem morbidity nebo mortality u otevřené reparace. Pacienti léčení na začátku studie byli zařazeni do roll-in větve. Skupina kontrolních pacientů zahrnovala pacienty, jejichž cévní anatomie nemusela být vhodná pro endovaskulární reparaci AAA.

Tabulka 5.1.1 Úmrtí a ruptura v klinické studii

Úmrtí a ruptura	Zenith – větev se standardním rizikem[1]		Chirurgicky – větev se standardním rizikem		Hodnota *P*	Zenith – vysoce riziková větev		Zenith – roll-in větev	
Všechna úmrtí									
(0-30 dnů)[2]	0,5%	(1/199)	2,5%	(2/80)	0,20	2,0%	(2/100)	1,9%	(1/52)
(31-365 dnů)[3]	3,0%	(6/198)	1,3%	(1/78)	0,68	7,1%	(7/98)	9,8%	(5/51)
Související s AAA	0,0%	(0/198)	1,3%	(1/78)	0,29	3,1%	(3/98)	0,0%	(0/51)
Nesouvisející s AAA	3,0%	(6/198)	0,0%	(0/78)	0,19	4,1%	(4/98)	9,8%	(5/51)
(0-365 dnů)[2,3,4]	3,5%	(7/199)	3,8%	(3/80)	>0,99	9,0%	(9/100)	11,5%	(6/52)
Související s AAA	0,5%	(1/199)	3,8%	(3/80)	0,07	5,0%	(5/100)	1,9%	(1/52)
Nesouvisející s AAA	3,0%	(6/199)	0,0%	(0/80)	0,19	4,0%	(4/100)	9,6%	(5/52)
Ruptura									
(0-30 dnů)	0,0%	(0/199)	–		–	0,0%	(0/100)	0,0%	(0/52)
(31-365 dnů)	0,0%	(0/198)	–		–	1,0%	(1/98)	0,0%	(0/51)
(0-365 dnů)	0,0%	(0/199)	–		–	1,0%	(1/100)	0,0%	(0/52)

[1]Denominátor je 199, protože jednomu pacientovi se standardním rizikem nebylo zařízení implantováno.

[2]Všechna úmrtí (0-30 dnů) byla shledána jako související s AAA a s výkonem.

[3]Čtyři z úmrtí (31-365 dnů) byla shledána jako související s AAA: 1 chirurgicky léčený pacient (septický šok z ischemické kolitidy) a 3 vysoce rizikoví pacienti (pankreatitida se selháním ledvin a sepsí, krvácení z aneuryzmatu v horní břišní aortě [neléčené AAA] a multiorgánové selhání).

[4]Deset z úmrtí (0-365 dnů) bylo shledáno jako související s AAA: 1 pacient se standardním rizikem (srdeční selhání) a 3 chirurgicky léčení pacienti (masivní krvácení, mesenterická ischémie a septický šok z ischemické kolitidy), 5 vysoce rizikových pacientů (selhání dýchacího systému, srdeční selhání s plicní embolií, pankreatitida se selháním ledvin a sepsí, krvácení z aneuryzmatu v horní břišní aortě [neléčené AAA] a multiorgánové selhání) a 1 roll-in pacient (podezření na srdeční selhání).

Tabulka 5.1.2 Nežádoucí příhody[1] v klinické studii

	Zenith – větev se standardním rizikem		Chirurgicky – větev se standardním rizikem		Hodnota *P*	Zenith – vysoce riziková větev		Zenith – roll-in větev	
Bez onemocnění									
(0-30 dnů)	80%	(160/200)	58%	(46/80)	<0,001	68%	(68/100)	73%	(38/52)
Kardiovaskulární[2]	3,0%	(6/200)	11%	(9/80)	0,02	14%	(14/100)	1,9%	(1/52)
Pulmonální[3]	1,0%	(2/200)	15%	(12/80)	<0,001	2,0%	(2/100)	0,0%	(0/52)
Renální[4,9]	2,5%	(5/200)	10%	(8/80)	0,01	6,0%	(6/100)	5,8%	(3/52)
Střevní[5]	1,0%	(2/200)	3,8%	(3/80)	0,14	1,0%	(1/100)	1,9%	(1/52)
Rána[6]	4,5%	(9/200)	7,5%	(6/80)	0,38	2,0%	(2/100)	3,8%	(2/52)
Neurologické[7]	0,0%	(0/200)	2,5%	(2/80)	0,08	0,0%	(0/100)	0,0%	(0/52)
Cévní[8,11]	11%	(21/200)	31%	(25/80)	<0,001	20%	(20/100)	19%	(10/52)
Bez onemocnění									
(31-365 dnů)	91%	(181/198)	86%	(67/78)	0,25	79%	(77/98)	86%	(44/51)
Kardiovaskulární[2]	2,5%	(5/198)	3,8%	(3/78)	0,69	5,1%	(5/98)	2,0%	(1/51)
Pulmonální[3]	0,5%	(1/198)	1,3%	(1/78)	0,49	4,1%	(4/98)	0,0%	(0/51)
Renální[4,10]	0,5%	(1/198)	0,0%	(0/78)	>0,99	3,1%	(3/98)	0,0%	(0/51)
Střevní[5]	0,5%	(1/198)	1,3%	(1/78)	0,49	0,0%	(0/98)	0,0%	(0/51)
Rána[6]	2,0%	(4/198)	5,1%	(4/78)	0,23	3,1%	(3/98)	2,0%	(1/51)
Neurologické[7]	1,0%	(2/198)	0,0%	(0/78)	>0,99	1,0%	(1/98)	3,9%	(2/51)
Cévní[8]	3,0%	(6/198)	3,8%	(3/78)	0,72	8,2%	(8/98)	5,9%	(3/51)
Bez onemocnění									
(0-365 dnů)	76%	(151/200)	49%	(39/80)	<0,001	55%	(55/100)	62%	(32/52)
Kardiovaskulární[2]	5,0%	(10/200)	14%	(11/80)	0,02	19%	(19/100)	3,8%	(2/52)
Pulmonální[3]	1,5%	(3/200)	16%	(13/80)	<0,001	6,0%	(6/100)	0,0%	(0/52)
Renální[4,9,10]	2,5%	(5/200)	10%	(8/80)	0,01	9,0%	(9/100)	5,8%	(3/52)
Střevní[5]	1,5%	(3/200)	3,8%	(3/80)	0,36	1,0%	(1/100)	1,9%	(1/52)
Rána[6]	5,5%	(11/200)	13%	(10/80)	0,08	5,0%	(5/100)	5,8%	(3/52)
Neurologické[7]	1,0%	(2/200)	2,5%	(2/80)	0,32	1,0%	(1/100)	3,8%	(2/52)
Cévní[8,11]	12%	(24/200)	33%	(26/80)	<0,001	25%	(25/100)	23%	(12/52)

[1]Z indexu nemocnosti.

[2]Položka „kardiovaskulární" obsahovala následující: infarkt myokardu s Q vlnou a bez Q vlny, městnavé srdeční selhání, arytmie vyžadující novou medikaci nebo léčbu, srdeční ischémie vyžadující intervenci, inotropickou léčbu, medikamentózně nezvladatelná hypertenze.

[3]Položka „pulmonální" obsahovala následující: reintubace nebo ventilace >24 hodin, pneumonie vyžadující antibiotickou léčbu, kyslíkovou suplementaci při propuštění.

[4]Položka „renální" obsahovala následující: dialýzu u pacientů s normální funkcí ledvin před operací, vzestup hladiny kreatininu o více než 30 % oproti počáteční hodnotě při dvou nebo více kontrolních testech.

[5]Položka „střevní" obsahovala následující: obstrukci střeva, ischémii střeva, aortoenterickou píštěl, paralytický ileus >4 dny.

[6]Položka „rána" obsahovala následující: infekci vyžadující antibiotickou léčbu, hernii, mízní píštěl, dehiscenci, nekrózu vyžadující seškrabání.

[7]Položka „neurologické" obsahovala následující: mrtvici, TIA, ischémii nebo paralýzu míchy.

[8]Položka „cévní" obsahovala následující: trombózu větve, distální embolizaci s následnou ztrátou tkáně nebo nutnou intervencí, pooperační transfuzi (z důvodu pseudoaneuryzmatu, poranění cévy, prosakování z aneuryzmatu nebo z jiných příčin souvisejících s výkonem), pseudoaneuryzma, poranění cévy (neúmyslnou okluzi, disekci nebo jiné příčiny související s výkonem), prosakování nebo prasknutí aneuryzmatu, zvětšení aneuryzmatu o více než 0,5 cm oproti nejmenší dříve naměřené velikosti.

[9]Zkoušející zaznamenali okluzi renální artérie u jednoho dalšího vysoce rizikového pacienta a chronickou renální insuficienci u jednoho dalšího vysoce rizikového pacienta do kategorie nežádoucích příhod „jiné".

[10]Zkoušející zaznamenali renální insuficienci u jednoho dalšího roll-in pacienta a renální insuficienci u jednoho dalšího pacienta podstupujícího chirurgický zásah do kategorie nežádoucích příhod „jiné".

[11]Zkoušející zaznamenali prasknutí plátu v aortě při operaci s následnou okluzí renální artérie u jednoho dalšího roll-in pacienta do kategorie nežádoucích příhod „jiné".

5.2 Potenciální nežádoucí příhody

Mezi další nežádoucí příhody, ke kterým může dojít nebo které mohou vyžadovat intervenci, mimo jiné patří:

- Amputace
- Arteriovenózní píštěl
- Edém
- Embolizace (mikro a makro) s transientní nebo trvalou ischémií nebo infarktem
- Endoleak
- Endoprotéza: nesprávné umístění komponent, neúplné rozvinutí komponent, migrace komponent, prasknutí stehů, okluze, infekce, prasknutí stentu, opotřebení materiálu graftu, dilatace, eroze, propíchnutí, prosakování kolem graftu, separace kotviček a koroze
- Horečka a lokalizovaný zánět
- Impotence
- Infekce v místě aneuryzmatu, implantátu nebo místa vstupu, včetně abscesu, transientní horečky a bolesti
- Klaudikace (např. v hýždi nebo v lýtku)
- Komplikace močového a pohlavního systému s následnými doprovodnými potížemi (např. ischémie, eroze, píštěl, inkontinence, hematurie, infekce)
- Komplikace související s anestézií a následné doprovodné problémy (například aspirace)
- Komplikace v lymfatickém systému a následné doprovodné problémy (například mízní píštěl)
- Komplikace v místě cévního vstupu včetně infekce, bolesti, hematomu, pseudoaneuryzmatu a arteriovenózní píštěle
- Komplikace v oblasti ledvin s následnými doprovodnými potížemi (např. okluze artérie, toxicita kontrastní látky, renální nedostatečnost nebo selhání)
- Komplikace v oblasti plic a dýchacích cest s následnými doprovodnými potížemi (např. pneumonie, selhání respiračního systému, prolongovaná intubace)
- Komplikace v ráně a následné doprovodné problémy (například dehiscence, infekce)
- Krvácení, hematom nebo koagulopatie
- Neurologické lokální nebo celkové komplikace s následnými doprovodnými potížemi (např. mrtvice, transientní ischemická ataka, paraplegie, paraparéza, paralýza)
- Okluze graftu nebo nativní cévy
- Poranění aorty včetně perforace, disekce, krvácení, ruptury a úmrtí
- Poranění cévy
- Prasknutí aneuryzmatu a úmrtí
- Přechod na otevřenou chirurgickou operaci
- Selhání jater
- Spasmus nebo trauma cévy (např. disekce iliofemorální cévy, krvácení, ruptura, úmrtí)
- Srdeční komplikace s následnými doprovodnými potížemi (např. arytmie, infarkt myokardu, městnavé srdeční selhání, hypotenze, hypertenze)
- Střevní komplikace (například ileus, transientní ischémie, infarkt, nekróza)
- Trombóza tepny nebo žíly nebo pseudoaneuryzma
- Úmrtí
- Zvětšení aneuryzmatu

Hlášení nežádoucích příhod souvisejících se zařízením

Všechny nežádoucí příhody (klinické události) související s endovaskulárním graftem Zenith Flex AAA se musí neodkladně hlásit společnosti COOK. Zákazníci ve Spojených státech mohou ohlašovat incidenty na telefonních číslech oddělení pro vztahy se zákazníky, a to buď na 1-800-457-4500 (24 hodin), nebo na 1-812-339-2235. Pro zákazníky mimo USA: Obraťte se prosím na svého distributora.

6 SOUHRN KLINICKÝCH STUDIÍ

6.1 Cíle

Primárním cílem klinické studie bylo vyhodnotit bezpečnost a účinnost předchozí verze zařízení (endovaskulárního graftu Zenith AAA) jako alternativy otevřeného chirurgického zásahu při primární léčbě infrarenálních aneuryzmat břišní aorty. Hypotéza studie zkoumala, zda u skupiny pacientů se standardní mírou rizika došlo ke snížení morbidity do 30 dnů, non-inferiorní 30denní míry přežití, non-inferiorní 12měsíční míry přežití, non-inferiorní 12měsíční úspěšnosti léčby a ke zvýšení míry klinické úspěšnosti v porovnání s kontrolní skupinou pacientů, která podstoupila chirurgický zásah. Bezpečnost byla zjišťována hodnocením, zda se u pacientů s endovaskulárním graftem Zenith AAA vyskytuje snížená míra 30denní morbidity, non-inferiorní 30denní a 12měsíční míra přežití a non-inferiorní 12měsíční úspěšnost léčby v porovnání s léčbou otevřeným chirurgickým zásahem. Hodnocení účinnosti bylo založeno na vyloučení aneuryzmatu s absencí veškerých endoleaků, bez jakéhokoli zvětšení aneuryzmatu (≥5 mm) a bez závažnějších nežádoucích příhod souvisejících se zařízením po dobu následujícího jednoho roku. Mezi sekundární cíle patřilo hodnocení klinického přínosu a přispění ke kvalitě života.

6.2 Uspořádání studie

V USA byla provedena multicentrická, nerandomizovaná klinická studie porovnávající pacienty se standardním medicínským rizikem, kterým byl implantován endovaskulární graft, s kontrolní skupinou pacientů léčenou otevřeným chirurgickým zásahem. Studie obsahovala dvě další větve, a sice skupinu vysoce rizikových pacientů a skupinu roll-in pacientů z počáteční fáze použití léčby. Na patnácti pracovištích bylo do studie zahrnuto 200 pacientů se standardní mírou rizika, 80 kontrolních pacientů, kteří podstoupili chirurgickou operaci, 100 pacientů s vysokou mírou rizika a 52 roll-in pacientů. Skupina kontrolních pacientů zahrnovala pacienty, jejichž cévní anatomie nemusela být vhodná pro endovaskulární reparaci AAA. Kontrolní vyhodnocení byla naplánována takto: před propuštěním, po 1 měsíci, po 6 měsících, po 12 měsících a po 24 měsících. Kontrolní vyšetření a dostupnost pacientů po 1 měsíci, po 12 měsících a po 24 měsících ukazuje **tabulka 6.2.1**, jelikož se jednalo o časové body primární datové analýzy. Údaje ze zobrazovacích vyšetření, uvedené v tomto souhrnu, jsou založeny na nálezech nezávislé laboratoře pro centralizované analýzy snímků (centrální laboratoře), která prověřovala CT snímky a rentgeny břicha pro zjištění změn průměru aneuryzmatu, migrace zařízení a relativního pohybu komponent, integrity zařízení (drátu a graftu) a přítomnosti a typu endoleaku. Klinické události byly posuzovány nezávislým výborem pro klinické události a bezpečnost monitoroval výbor pro bezpečnost dat.

Pacienti se standardní mírou rizika, podstupující léčbu pomocí zařízení Zenith, a pacienti léčení pomocí standardní chirurgické operace splňovali identická kritéria patofyziologických rizik. U skupin pacientů léčených endovaskulárně byl vyloučen cirkumferenční trombus proximálního krčku, proximální krček kratší než 15 mm, průměr proximálního krčku od vnější stěny k vnější stěně menší než 18 mm nebo větší než 28 mm, závažný stupeň angulace proximálního krčku, průměr iliakální artérie od vnější stěny k vnější stěně menší než 7,5 mm nebo větší než 20 mm v místě distální fixace nebo délka místa distální fixace v iliakální artérii menší než 10 mm.

Riziko při podstoupení chirurgické operace bylo považováno za zvýšené u pacientů starších 80 let, u pacientů s počáteční hladinou kreatininu >2,0 mg/dl, s domácí kyslíkovou suplementací, s FEV_1 (usilovná sekundová vitální kapacita) <1 litr, s ejekční frakcí <25 %, s invalidizující CHOPN, s klasifikací NYHA 3 nebo 4, s nepříznivým stavem břišní krajiny („hostile abdomen"), u pacientů podstupujících dialýzu, u pacientů s IM v posledních 6 měsících, u pacientů s medikamentózně nezvladatelnou hypertenzí, u pacientů s mrtvicí v anamnéze s reziduálním deficitem, u pacientů, jejichž kulturní přesvědčení zakazuje příjem krve nebo krevních produktů, u pacientů s operací bypassu renální cévy v anamnéze a u pacientů se zánětlivým aneuryzmatem.

Před zahrnutím pacientů do pilotní studie byla pracoviště bez předchozí praxe v implantaci endovaskulárního graftu Zenith AAA požádána, aby provedla léčbu prvních pacientů pod supervizí dohlížejícího. Tito tzv. roll-in pacienti měli jak standardní, tak vysokou míru rizika a byli sledováni podle stejného plánu kontrol jako pacienti zahrnutí do pilotní studie.

Tabulka 6.2.1 Kontrolní vyšetření a dostupnost pacienta[1]

Léčba	**Zenith – větev se standardním rizikem**			**Chirurgicky – větev se standardním rizikem**		
Interval	**1 měsíc**	**12 měsíců**	**24 měsíců**	**1 měsíc**	**12 měsíců**	**24 měsíců**
Bez zařízení	1	1[2]	1[2]	0	0	–
Přechod na otevřenou chirurgickou operaci	0	2[2]	2[2]	–	–	–
Zemřel/a	1	7	17	2	3	–
Zrušil/a účast nebo se nedostavil/a na kontrolu	0	0	2	0	4	–
K dispozici	198	190	178	78	73	–
CT snímek na místě	191	168	110	69	58	–
CT snímek v centrální laboratoři	190	165	99	69	59	–
Zobrazovací vyšetření močového systému na místě	179	153	108	–	–	–
Zobrazovací vyšetření močového systému v centrální laboratoři	178	149	93	–	–	–
Vyhodnocení endoleaku na místě	187	163	107	–	–	–
Vyhodnocení endoleaku v centrální laboratoři	161	148	92	–	–	–
Vyhodnocení zvětšení aneuryzmatu na místě	–	149	104	–	–	–
Vyhodnocení zvětšení aneuryzmatu v centrální laboratoři	–	151	94	–	–	–

[1]Velikost vzorku pro datovou analýzu byla různá u jednotlivých výše uvedených časových bodů a u níže uvedených tabulek. Tato variabilita je způsobena nedostupností pacienta pro následné kontroly a množstvím a kvalitou snímků dostupných v určitých časových bodech pro vyhodnocení. Například počet a kvalita snímků dostupných k vyhodnocení endoleaku po 12 měsících je jiná než počet a kvalita snímků po 24 měsících kvůli různému počtu provedených zobrazovacích vyšetření, počtu snímků poskytnutému klinickým pracovištěm centrální laboratoři a/nebo počtu snímků s kvalitou akceptovatelnou pro vyhodnocení. Celkové počty v časových bodech nejsou kumulativní, pokud není uvedeno jinak.

[2]Celkové počty v časových bodech jsou kumulativní.

6.3 Data o pacientech

Tabulka 6.3.1 a **tabulka 6.3.2** porovnávají charakteristiky subjektů a počáteční průměr aneuryzmatu u pacientů léčených pomocí endovaskulárního graftu Zenith AAA a u pacientů léčených standardní chirurgickou operací.

Tabulka 6.3.1 Porovnání charakteristik subjektů

Položka	**Zenith – větev se standardním rizikem**		**Chirurgicky – větev se standardním rizikem**		**Hodnota *P***	**Zenith – vysoce riziková větev**		**Zenith – roll-in větev**	
Věk (let)	71 ± 7		69 ± 7		0,03	77 ± 7		74 ± 8	
Pohlaví mužské	94%	(187/200)	89%	(71/80)	0,22	92%	(92/100)	90%	(47/52)
Aktuální zdravotní stav									
Onemocnění periferních cév	16%	(31/195)	25%	(19/76)	0,12	24%	(23/96)	9,6%	(5/52)
Hypertenze	64%	(127/200)	83%	(65/78)	0,001	68%	(67/99)	67%	(35/52)
Selhání ledvin	0,0%	(0/197)	0,0%	(0/79)	>0,99	5,2%	(5/97)	1,9%	(1/52)
CHOPN	20%	(39/199)	18%	(14/78)	0,87	34%	(33/98)	22%	(11/51)
Tromboembolická příhoda	4,5%	(9/199)	7,7%	(6/78)	0,38	7,1%	(7/99)	1,9%	(1/52)
Onemocnění jater	2,1%	(4/192)	5,1%	(4/79)	0,24	1,0%	(1/99)	1,9%	(1/52)
Diabetes mellitus	12%	(24/199)	15%	(12/79)	0,55	17%	(17/99)	14%	(7/51)
Závislost na inzulinu	17%	(4/24)	8,3%	(1/12)	0,65	24%	(4/17)	43%	(3/7)
Předchozí zdravotní stav									
IM	39%	(74/192)	29%	(23/80)	0,13	35%	(34/98)	35%	(18/52)
Městnavé srdeční selhání	5,0%	(10/199)	12%	(9/78)	0,07	16%	(16/100)	10%	(5/50)
Angina pectoris	49%	(98/198)	39%	(31/79)	0,14	45%	(44/98)	44%	(23/52)
Arytmie	20%	(40/197)	22%	(17/78)	0,87	28%	(27/98)	24%	(12/51)
Cerebrovaskulární onemocnění	9,5%	(19/199)	16%	(13/79)	0,14	20%	(20/99)	9,8%	(5/51)
Celková infekce	1,0%	(2/196)	0,0%	(0/78)	>0,99	3,1%	(3/97)	0,0%	(0/49)
Rakovina	22%	(43/200)	19%	(15/80)	0,74	31%	(31/99)	29%	(15/51)
Aneuryzma v rodinné anamnéze	16%	(24/150)	27%	(17/63)	0,09	14%	(11/77)	26%	(10/38)
Chirurgický zásah v místě onemocnění v anamnéze	10%	(20/200)	15%	(12/79)	0,22	10%	(10/99)	14%	(7/51)
Ozařování v místě onemocnění v anamnéze	0,5%	(1/197)	0,0%	(0/79)	>0,99	2,0%	(2/100)	2,0%	(1/51)
Nadměrné požívání alkoholu	3,6%	(7/193)	10%	(8/77)	0,04	3,1%	(3/96)	4,0%	(2/50)
Kuřáctví									
Nikdy nekouřil/a	10%	(20/193)	5,0%	(4/80)		14%	(13/96)	24%	(12/49)
Kouřil/a v minulosti	69%	(133/193)	60%	(48/80)	0,03	69%	(66/96)	57%	(28/49)
Stále kouří	21%	(40/193)	35%	(28/80)		18%	(17/96)	18%	(9/49)

V důsledku vstupních kritérií byli vysoce rizikoví pacienti starší (*P*<0,001), s vyšším výskytem renálního selhání (*P*=0,004), CHOPN (*P*=0,01), městnavého srdečního selhání (*P*=0,004) a cerebrovaskulárních onemocnění (*P*=0,02) oproti pacientům se standardním rizikem.

Tabulka 6.3.2 Distribuce průměru aneuryzmatu

Rozsah průměru	Zenith – větev se standardním rizikem		Chirurgicky – větev se standardním rizikem		Zenith – vysoce riziková větev		Zenith – roll-in větev	
<30 mm	0,0%	(0/199)	0,0%	(0/78)	0,0%	(0/100)	0,0%	(0/52)
30-39 mm	0,5%	(1/199)	0,0%	(0/78)	1,0%	(1/100)	0,0%	(0/52)
40-49 mm	23%	(45/199)	7,7%	(6/78)	15%	(15/100)	13%	(7/52)
50-59 mm	48%	(95/199)	33%	(26/78)	47%	(47/100)	40%	(21/52)
60-69 mm	24%	(47/199)	29%	(23/78)	27%	(27/100)	42%	(22/52)
70-79 mm	3,0%	(6/199)	21%	(16/78)	5,0%	(5/100)	1,9%	(1/52)
80-89 mm	2,5%	(5/199)	6,4%	(5/78)	1,0%	(1/100)	0,0%	(0/52)
≥90 mm	0,0%	(0/199)	2,6%	(2/78)	1,0%	(1/100)	0,0%	(0/52)

Do distribuce průměru aneuryzmatu nebyli zahrnuti tři vysoce rizikoví pacienti a jeden roll-in pacient.

6.4 Výsledky

Data shromážděná v **tabulkách 6.4.1** až **6.4.3** byla shromážděna na pracovištích klinické studie a v centrální laboratoři. Jsou uvedena data za 24 měsíců, pokud byla k dispozici. Kontrolní pacienti nebyli po uplynutí 12 měsíců dále sledováni a některá data starší 12 měsíců nebyla ještě posuzována. Proto jsou v této části uvedeny některé výsledky po 12 měsících a některé po 24 měsících. **Tabulka 6.4.1** popisuje zařízení implantovaná pacientům zahrnutým do klinické studie. **Tabulka 6.4.2** popisuje primární výsledky klinické studie. **Obrázky 6.4.1** a **6.4.2** jsou Kaplan-Meierovy grafy přežití ze všech příčin a v souvislosti s AAA po dobu 24 měsíců. U všech úmrtí posuzoval nezávislý výbor pro klinické události případnou souvislost s reparací aneuryzmatu. Všechna časná úmrtí (0-30 dnů) byla shledána jako související s AAA. Úmrtí po 30 dnech byla shledána jako související s AAA, pokud bylo potvrzen vztah k onemocnění AAA nebo k zařízení. **Tabulka 6.4.3** uvádí měřítka úspěšnosti a **Obrázek 6.4.3** je Kaplan-Meierův graf nepřítomnosti onemocnění.

Tabulka 6.4.1 Implantované zařízení

Položka	Zenith – větev se standardním rizikem		Zenith – vysoce riziková větev		Zenith – roll-in větev	
Hlavní tělo a ramena	99,5%	(199/200)*	100%	(100/100)[1]	100%	(52/52)
Extenze hlavního těla[2]	1,5%	(3/199)	1,0%	(1/100)	5,8%	(3/52)
Extenze ipsilaterálního iliakálního ramena[3,5]	9,5%	(19/199)	11%	(11/100)	0,0%	(0/52)
Extenze kontralaterálního iliakálního ramena[4,5]	11%	(21/199)	11%	(11/100)	13,5%	(7/52)
Přechodový díl	0,5%	(1/199)**	0,0%	(0/100)	0,0%	(0/52)
Okluzor	0,0%	(0/199)	0,0%	(0/100)	0,0%	(0/52)

*Jeden pacient se standardním rizikem neobdržel zařízení kvůli vinutosti a kalcifikaci přístupové cévy.
**Přechodový díl byl použit bez okluzoru.
[1]Jedno zařízení bylo individuálně upravené.
[2]Dvěma pacientům se standardním rizikem a jednomu vysoce rizikovému pacientovi byla implantována extenze hlavního těla sekundárně; jednomu pacientovi se standardním rizikem byly implantovány dvě extenze hlavního těla.
[3]Dvěma pacientům se standardním rizikem a jednomu vysoce rizikovému pacientovi byly sekundárně implantovány extenze ipsilaterálního ramena.
[4]Čtyřem pacientům se standardním rizikem, dvěma vysoce rizikovým pacientům a jednomu roll-in pacientovi byly sekundárně implantovány extenze kontralaterálního ramena.
[5]Tři pacienti se standardním rizikem a tři vysoce rizikoví pacienti obdrželi primárně ipsilaterální i kontralaterální extenzi; jeden pacient se standardním rizikem obdržel ipsilaterální i kontralaterální extenzi sekundárně.

Tabulka 6.4.2 Primární výsledky

Položka	Zenith – větev se standardním rizikem[1]		Chirurgicky – větev se standardním rizikem		Hodnota *P*	Zenith – vysoce riziková větev		Zenith – roll-in větev	
Všechna úmrtí (0-30 dnů)[2]	0,5%	(1/199)	2,5%	(2/80)	0,20	2,0%	(2/100)	1,9%	(1/52)
Všechna úmrtí									
(31-365 dnů)[2,3]	3,0%	(6/199)	1,3%	(1/80)	0,68	7,0%	(7/100)	9,6%	(5/52)
Související s AAA	0,0%	(0/199)	1,3%	(1/80)	0,29	3,0%	(3/100)	0,0%	(0/52)
Nesouvisející s AAA	3,0%	(6/199)	0,0%	(0/80)	0,19	4,0%	(4/100)	9,6%	(5/52)
Všechna úmrtí									
(0-365 dnů)[2,3,4]	3,5%	(7/199)	3,8%	(3/80)	>0,99	9,0%	(9/100)	11,5%	(6/52)
Související s AAA	0,5%	(1/199)	3,8%	(3/80)	0,07	5,0%	(5/100)	1,9%	(1/52)
Nesouvisející s AAA	3,0%	(6/199)	0,0%	(0/80)	0,19	4,0%	(4/100)	9,6%	(5/52)
Ruptura									
(0-30 dnů)	0,0%	(0/199)	–		–	0,0%	(0/100)	0,0%	(0/52)
(31-365 dnů)	0,0%	(0/199)	–		–	1,0%	(1/100)	0,0%	(0/52)
(0-365 dnů)	0,0%	(0/199)	–		–	1,0%	(1/100)	0,0%	(0/52)
Konverze									
(0-30 dnů)	0,0%	(0/199)	–		–	0,0%	(0/100)	0,0%	(0/52)
(31-365 dnů)[5]	1,0%	(2/199)	–		–	1,0%	(1/100)	0,0%	(0/52)
(0-365 dnů)[5]	1,0%	(2/199)	–		–	1,0%	(1/100)	0,0%	(0/52)
Nežádoucí příhody									
(0-30 dnů)[6]	20%	(40/200)	43%	(34/80)	<0,001	32%	(32/100)	27%	(14/52)
(31-365 dnů)[6]	8,6%	(17/199)	14%	(11/78)	0,25	21%	(21/98)	14%	(7/51)
(0-365 dnů)[6]	25%	(49/200)	51%	(41/80)	<0,001	45%	(45/100)	38%	(20/52)

[1]Denominátor je 199, protože jednomu pacientovi se standardním rizikem nebylo zařízení implantováno.
[2]Všechna úmrtí (0-30 dnů) byla shledána jako související s AAA a s výkonem.
[3]Čtyři z úmrtí (31-365 dnů) byla shledána jako související s AAA: 1 chirurgicky léčený pacient (septický šok z ischemické kolitidy) a 3 vysoce rizikoví pacienti (pankreatitida se selháním ledvin a sepsí, krvácení z aneuryzmatu v horní břišní aortě [neléčené AAA] a multiorgánové selhání).
[4]Deset z úmrtí (0-365 dnů) bylo shledáno jako související s AAA: 1 pacient se standardním rizikem (srdeční selhání) a 3 chirurgicky léčení pacienti (masivní krvácení, mesenterická ischémie a septický šok z ischemické kolitidy), 5 vysoce rizikových pacientů (selhání dýchacího systému, srdeční selhání s plicní embolií, pankreatitida se selháním ledvin a sepsí, krvácení z aneuryzmatu v horní břišní aortě [neléčené AAA] a multiorgánové selhání) a 1 roll-in pacient (podezření na srdeční selhání).
[5]Příčinou konverze u pacientů se standardním rizikem byl perzistující proximální endoleak I. typu a nové suprarenální aortální aneuryzma. U třech pacientů, jimž byl proveden chirurgický zásah, došlo k masivnímu krvácení; u 2 byla nutná revize a jeden zemřel.
[6]Nežádoucí příhody zahrnuté do indexu morbidity.

U pacientů s endovaskulárním graftem Zenith AAA nebyly z hlediska přežití a nepřítomnosti závažnějších nežádoucích příhod žádné signifikantní rozdíly mezi muži a ženami. (Chybové pruhy, které uk a zují **Obrázky 6.4.1, 6.4.2** a **6.4.3**, reprezentují limity 95 % spolehlivosti.) **Obrázek 6.4.1** představuje 24měsíční přežití ze všech příčin. Doprovodná tabulka představuje Kaplan-Meierovu analýzu po 1, 6, 12 a 24 měsících.

Obr. 6.4.1 24 měsíční přežití

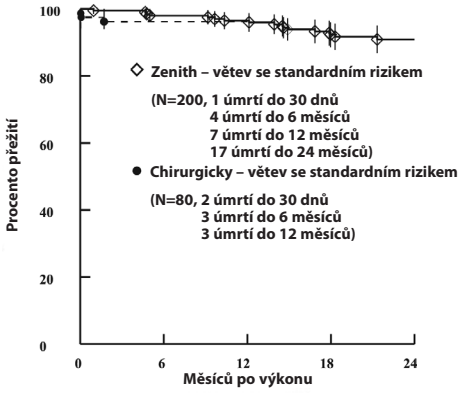

	Po 1 měsíci		Po 6 měsících		Po 12 měsících		Po 24 měsících	
	n	% přežití	n	% přežití	n	% přežití	n	% přežití
Zenith – větev se standardním rizikem	198*	99,5	194	98,0	190	96,5	97	90,9
Chirurgicky – větev se standardním rizikem	78	97,5	73	96,2	67	96,2	–	–

n = živí pacienti schopní kontrolního vyšetření na konci intervalu
P = 0,81
*Jeden pacient zemřel před uplynutím 1 měsíce a jednomu pacientovi nebylo zařízení implantováno.

Obrázek 6.4.2 představuje 24měsíční přežití související s AAA (určeno výborem pro klinické události). Doprovodná tabulka představuje Kaplan-Meierovu analýzu po 1, 6, 12 a 24 měsících.

Obr. 6.4.2 24 měsíční přežití související s AAA

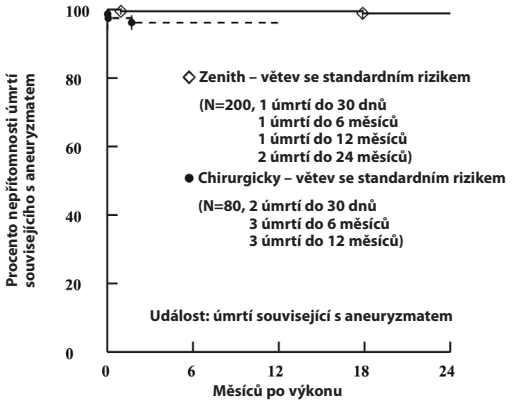

	Po 1 měsíci		Po 6 měsících		Po 12 měsících		Po 24 měsících	
	n	% přežití	n	% přežití	n	% přežití	n	% přežití
Zenith – větev se standardním rizikem	198*	99,5	194	99,5	190	99,5	97	99,0
Chirurgicky – větev se standardním rizikem	78	97,5	73	96,2	67	96,2	–	–

n = živí pacienti schopní kontrolního vyšetření na konci intervalu

P = 0,04

*Jeden pacient zemřel před uplynutím 1 měsíce a jednomu pacientovi nebylo zařízení implantováno.

Tabulka 6.4.3 Měřítka úspěšnosti

Položka	Zenith – větev se standardním rizikem		Chirurgicky – větev se standardním rizikem		Zenith – vysoce riziková větev		Zenith – roll-in větev	
Technická úspěšnost[1]	99,5%	(199/200)	98,8%	(79/80)	100%	(100/100)	100%	(52/52)
Úspěšnost výkonu po 30 dnech[2]	95,1%	(155/163)	88%	(60/68)	86%	(70/81)	91%	(30/33)
Úspěšnost léčby po 12 měsících[3]	89%	(122/137)	85%	(52/61)	70%	(44/63)	87%	(26/30)

[1]Průchodný graft po rozvinutí.

[2]Technická úspěšnost bez závažnějších komplikací, průchodný graft a nepřítomnost endoleaku I. nebo III. typu po 30 dnech.

[3]Úspěšnost výkonu po 12 měsících bez zvětšení aneuryzmatu (>5 mm).

Obrázek 6.4.3 představuje 12měsíční nepřítomnost onemocnění (událostí v indexu morbidity). Doprovodná tabulka představuje Kaplan-Meierovu analýzu po 1, 6 a 12 měsících.

Obr. 6.4.3 Bez onemocnění (0-365 dnů)

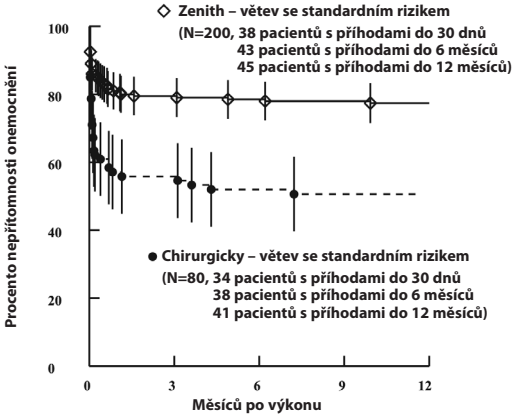

	Po 1 měsíci		Po 6 měsících		Po 12 měsících	
	n	%	n	%	n	%
Zenith – větev se standardním rizikem	162	81,0	154	78,5	133	77,4
Chirurgicky – větev se standardním rizikem	45	57,1	39	52,0	33	47,8

n = živí pacienti bez onemocnění na konci intervalu

P = <0,001

Tabulky 6.4.4 až **6.4.7** popisují výsledky léčby subjektů pomocí endovaskulárního graftu Zenith AAA podle hlášení centrální laboratoře. Mezi výkonnostní faktory zařízení, analyzované centrální laboratoří, patřila integrita zařízení **(tabulka 6.4.4)**, průchodnost zařízení **(tabulka 6.4.5)**, migrace **(tabulka 6.4.6)** a separace větve **(tabulka 6.4.7)**.

Tabulka 6.4.4 Radiografické nálezy v břišní oblasti – integrita zařízení

Položka	Zenith – větev se standardním rizikem		Zenith – vysoce riziková větev		Zenith – roll-in větev	
Prasknutí stentu[1]						
Před propuštěním	0,0%	(0/172)	0,0%	(0/81)	0,0%	(0/39)
Po 30 dnech	0,0%	(0/172)	0,0%	(0/83)	0,0%	(0/43)
Po 6 měsících	0,0%	(0/166)	0,0%	(0/78)	0,0%	(0/35)
Po 12 měsících	0,0%	(0/148)	0,0%	(0/60)	0,0%	(0/28)
Po 24 měsících	0,0%	(0/93)	0,0%	(0/42)	0,0%	(0/19)
Separace kotviček[2]						
Před propuštěním	0,0%	(0/176)	0,0%	(0/86)	0,0%	(0/39)
Po 30 dnech	0,0%	(0/178)	0,0%	(0/86)	0,0%	(0/43)
Po 6 měsících	1,2%	(2/167)	2,5%	(2/80)	0,0%	(0/35)
Po 12 měsících	2,0%	(3/149)	1,7%	(1/60)	0,0%	(0/28)
Po 24 měsících	1,1%	(1/93)	0,0%	(0/42)	0,0%	(0/19)
Prasknutí materiálu graftu						
Před propuštěním	0,0%	(0/176)	0,0%	(0/86)	0,0%	(0/39)
Po 30 dnech	0,0%	(0/178)	0,0%	(0/86)	0,0%	(0/43)
Po 6 měsících	0,0%	(0/167)	0,0%	(0/80)	0,0%	(0/35)
Po 12 měsících	0,0%	(0/149)	0,0%	(0/60)	0,0%	(0/28)
Po 24 měsících	0,0%	(0/93)	0,0%	(0/42)	0,0%	(0/19)

[1]Procento prasknutí stentu je uvedeno pro hlavní tělo. Centrální laboratoří také nebyly pozorovány žádné případy prasknutí pravého iliakálního ramena, levého iliakálního ramena, okluzoru, přechodového dílu, levé iliakální extenze, pravé iliakální extenze nebo extenze hlavního těla.

[2]Pacienti se separací 1 nebo 2 kotviček (z celkového počtu 10 nebo 12); bez nežádoucích klinických následků.

Tabulka 6.4.5 Nálezy na CT – průchodnost graftu

Položka	Zenith – větev se standardním rizikem		Zenith – vysoce riziková větev		Zenith – roll-in větev	
Průchodnost graftu						
Po 30 dnech	100%	(185/185)	99%	(85/86)	100%	(47/47)
Po 6 měsících	99%	(183/184)	100%	(74/74)	100%	(39/39)
Po 12 měsících	99%	(153/155)	100%	(62/62)	100%	(30/30)
Po 24 měsících	100%	(96/96)	100%	(33/33)	100%	(25/25)

Tabulka 6.4.6 Nálezy na CT – migrace graftu (hlavního těla)

Položka	Zenith – větev se standardním rizikem		Zenith – vysoce riziková větev		Zenith – roll-in větev	
Migrace graftu (>5 mm) po 12 měsících						
s klinickými následky[1] nebo intervencí	0,0%	(0/162)	0,0%	(0/71)	0,0%	(0/34)
bez klinických následků[1] nebo intervence	2,5%	(4/162)	2,8%	(2/71)	0,0%	(0/34)
Migrace graftu (>10 mm)	0,0%	(0/162)	0,0%	(0/71)	0,0%	(0/34)

[1]Migrace s klinickými následky by zahrnovala endoleak, konverzi, rupturu nebo úmrtí související s AAA.

Tabulka 6.4.7 Radiografické nálezy v břišní oblasti – separace větve

Položka	Zenith – větev se standardním rizikem		Zenith – vysoce riziková větev		Zenith – roll-in větev	
Separace větve						
Před propuštěním	0,0%	(0/176)	0,0%	(0/86)	0,0%	(0/39)
Po 30 dnech	0,0%	(0/178)	0,0%	(0/86)	0,0%	(0/43)
Po 6 měsících	0,0%	(0/167)	0,0%	(0/80)	0,0%	(0/35)
Po 12 měsících	0,0%	(0/149)	0,0%	(0/60)	0,0%	(0/28)
Po 24 měsících	0,0%	(0/93)	0,0%	(0/42)	0,0%	(0/19)

6.5 Léčba endoleaku

V klinické studii byly endoleaky typu I léčeny při primárním výkonu pomocí dalšího balónku nebo usazením dalších protéz, pokud reparace balónkem nebyla úspěšná. Endoleaky typu II byly pozorovány po dobu jednoho až šesti měsíců, aby se zjistilo, zda se spontánně tromboticky uzavřou; v případě, že se aneuryzmata nezvětšovala, byly endoleaky léčeny endovaskulárními technikami podle rozhodnutí ošetřujícího lékaře. Pokud se aneuryzma zvětšovalo, byla zvážena léčba embolizací nebo ligací a v některých případech byla i realizována. Endoleaky typu III, způsobené defekty graftu, neadekvátním utěsněním nebo odpojením modulárních komponent, byly léčeny dalšími balónky nebo protézami. Podle hlášení centrální angiografické laboratoře se v klinické studii v USA nevyskytovaly endoleaky typu IV. Materiál, použitý k výrobě endovaskulárního graftu Zenith AAA, má standardní tloušťku a je stejný jako materiál používaný při otevřených chirurgických postupech. **Tabulka 6.5.1** ukazuje výskyt endoleaků podle intervalu hodnocení, jak byl zjištěn centrální laboratoří u pacientů se standardním rizikem, u pacientů s vysokým rizikem a u roll-in pacientů.

Tabulka 6.5.1 Endoleaky (všechny typy, nové a perzistující)

Položka	Zenith – větev se standardním rizikem		Zenith – vysoce riziková větev		Zenith – roll-in větev	
Endoleaky						
Před propuštěním	15%	(23/153)	14%	(11/78)	12%	(3/26)
Po 30 dnech[1]	9,9%	(16/161)	12%	(9/75)	6,3%	(2/32)
Po 6 měsících[1]	8,7%	(15/172)	11%	(8/70)	8,6%	(3/35)
Po 12 měsících[1]	7,4%	(11/148)	8,8%	(5/57)	3,4%	(1/29)

[1]Zahrnuje jak přetrvávající endoleaky, tak nové nálezy.

Tabulky 6.5.2 až **6.5.4** ukazují incidenci prvního výskytu endoleaku podle intervalu hodnocení tak, jak byl zjištěn centrální laboratoří při kontrolním vyšetření po 30 dnech, 6 měsících nebo 12 měsících (nebo před tímto kontrolním vyšetřením), u pacientů se standardním rizikem, u pacientů s vysokým rizikem a u roll-in pacientů. Je také uveden počet pacientů bez endoleaku po této době.

Tabulka 6.5.2 První výskyt endoleaku[1] u pacientů se standardním rizikem

	Vyšetření po 1 měsíci N=179			Vyšetření po 6 měsících N=172			Vyšetření po 12 měsících[3] N=148		
Položka	%	Endoleak[1]	Bez endoleaku později[2]	%	Endoleak[1]	Bez endoleaku později[2]	%	Endoleak[1]	Bez endoleaku později[2]
Endoleaky	17	31	17	2,3	4	3	3,4	5	2
Proximální, typ I	2,8	5	4	0,0	0	0	0,0	0	0
Distální									
Typ I	1,7	3	1	0,0	0	0	0,7	1	1
Typ II	9,5	17	9	2,3	4	3	1,4	2	1
Typ III	1,1	2	2	0,0	0	0	0,7	1	0
Typ IV	0,0	0	0	0,0	0	0	0,0	0	0
Vícečetný	1,1	2	1	0,0	0	0	0,0	0	0
Neznámý	1,1	2	0	0,0	0	0	0,7	1	0

[1]Zjištěno centrální laboratoří.

[2]Následné endoleaky mohou být odlišného typu než původní.

[3]Pouze 2 pacienti měli nové endoleaky po 12 měsících; kontrola po 24 měsících nebyla k dispozici.

Tabulka 6.5.3 První výskyt endoleaku[1] u pacientů s vysokým rizikem

	Vyšetření po 1 měsíci N=88			Vyšetření po 6 měsících N=70			Vyšetření po 12 měsících[3] N=57		
Položka	%	Endoleak[1]	Bez endoleaku později[2]	%	Endoleak[1]	Bez endoleaku později[2]	%	Endoleak[1]	Bez endoleaku později[2]
Endoleaky	18	16	6	2,9	2	0	3,5	2	1
Proximální, typ I	2,3	2	1	0,0	0	0	0,0	0	0
Distální									
Typ I	1,1	1	1	0,0	0	0	0,0	0	0
Typ II	9,1	8	3	1,4	1	0	1,8	1	0
Typ III	0,0	0	0	1,4	1	0	1,8	1	1
Typ IV	0,0	0	0	0,0	0	0	0,0	0	0
Vícečetný	4,5	4	0	0,0	0	0	0,0	0	0
Neznámý	1,1	1	1	0,0	0	0	0,0	0	0

[1]Zjištěno centrální laboratoří.

[2]Následné endoleaky mohou být odlišného typu než původní.

[3]Bez endoleaků po 12 měsících; kontrola po 24 měsících nebyla k dispozici.

Tabulka 6.5.4 První výskyt endoleaku[1] u roll-in pacientů

	Vyšetření po 1 měsíci N=36			Vyšetření po 6 měsících N=35			Vyšetření po 12 měsících[3] N=29		
Položka	%	Endoleak[1]	Bez endoleaku později[2]	%	Endoleak[1]	Bez endoleaku později[2]	%	Endoleak[1]	Bez endoleaku později[2]
Endoleaky	11	4	2	2,9	1	0	0,0	0	0
Proximální, typ I	0,0	0	0	0,0	0	0	0,0	0	0
Distální									
Typ I	0,0	0	0	0,0	0	0	0,0	0	0
Typ II	5,6	2	1	2,9	1	0	0,0	0	0
Typ III	2,8	1	0	0,0	0	0	0,0	0	0
Typ IV	0,0	0	0	0,0	0	0	0,0	0	0
Vícečetný	0,0	0	0	0,0	0	0	0,0	0	0
Neznámý	2,8	1	1	0,0	0	0	0,0	0	0

[1]Zjištěno centrální laboratoří.

[2]Následné endoleaky mohou být odlišného typu než původní.

[3]Bez endoleaků po 12 měsících; kontrola po 24 měsících nebyla k dispozici.

6.6 Změna aneuryzmatu

Tabulky 6.6.1 až **6.6.3** uvádějí změny průměru aneuryzmat u pacientů léčených pomocí endovaskulárního graftu podle zjištění centrální laboratoře. **Tabulka 6.6.1** uvádí maximální změnu průměru aneuryzmatu v časovém intervalu. **Tabulky 6.6.2** a **6.6.3** uvádějí změnu aneuryzmatu a endoleak po 12 a 24 měsících.

Tabulka 6.6.1 Změna maximálního průměru aneuryzmatu podle časového intervalu*

Položka	Zenith – větev se standardním rizikem		Zenith – vysoce riziková větev		Zenith – roll-in větev	
Změna po 30 dnech oproti stavu před propuštěním						
Zmenšení >5 mm	1,7%	(3/180)	4,8%	(4/84)	0,0%	(0/40)
Beze změny	97%	(174/180)	94%	(79/84)	97,5%	(39/40)
Zvětšení >5 mm	1,7%	(3/180)	1,2%	(1/84)	2,5%	(1/40)
Změna po 6 měsících oproti stavu před propuštěním						
Zmenšení >5 mm	36%	(63/173)	41%	(30/73)	49%	(18/37)
Beze změny	62%	(108/173)	59%	(43/73)	51%	(19/37)
Zvětšení >5 mm	1,2%	(2/173)	0,0%	(0/73)	0,0%	(0/37)
Změna po 12 měsících oproti stavu před propuštěním						
Zmenšení >5 mm	68%	(102/151)	63%	(39/62)	67%	(20/30)
Beze změny	31%	(47/151)	35%	(22/62)	33%	(10/30)
Zvětšení >5 mm	1,3%	(2/151)	1,6%	(1/62)	0,0%	(0/30)
Změna po 24 měsících oproti stavu před propuštěním						
Zmenšení >5 mm	78%	(74/94)	75%	(27/36)	71%	(17/24)
Beze změny	19%	(18/94)	25%	(9/36)	25%	(6/24)
Zvětšení >5 mm	2,1%	(2/94)	0,0%	(0/36)	4,2%	(1/24)

*Jsou zahrnuty pouze subjekty s interpretovatelnými snímky a měřeními změn aneuryzmatu v době od 1 do 24 měsíců.

Tabulka 6.6.2 Změna velikosti aneuryzmatu a endoleaku po 12 měsících

	Zenith – větev se standardním rizikem N=140			Zenith – vysoce riziková větev N=53			Zenith – roll-in větev N=27		
		Endoleak			Endoleak			Endoleak	
Položka	**N**	**n**	**%**	**N**	**n**	**%**	**N**	**n**	**%**
Změna velikosti aneuryzmatu po 12 měsících oproti stavu před propuštěním									
Zmenšení >5 mm	96	3	3,0	35	3	9,0	20	0	0,0
Beze změny	42	8	19	17	2	12	7	1	14
Zvětšení >5 mm	2	0	0,0	1	0	0,0	0	0	0,0

Tabulka 6.6.3 Změna velikosti aneuryzmatu a endoleaku po 24 měsících

	Zenith – větev se standardním rizikem N=90			Zenith – vysoce riziková větev N=31			Zenith – roll-in větev N=21		
		Endoleak			Endoleak			Endoleak	
Položka	**N**	**n**	**%**	**N**	**n**	**%**	**N**	**n**	**%**
Změna velikosti aneuryzmatu po 24 měsících oproti stavu před propuštěním									
Zmenšení >5 mm	71	3	4,0	24	1	4,0	16	0	0,0
Beze změny	18	1	6,0	7	3	43	5	0	0,0
Zvětšení >5 mm	1	1	100	0	0	0,0	0	0	0,0

6.7 Sekundární intervence související s AAA

Sekundární intervence související s AAA v prvním roce byly provedeny u 11 % pacientů se standardním rizikem, léčených pomocí zařízení Zenith, u 13 % pacientů s vysokým rizikem, léčených pomocí zařízení Zenith, a u 5,8 % roll-in subjektů léčených pomocí zařízení Zenith, jak uvádí **tabulka 6.7.1**. Více než 50 % sekundárních intervencí zahrnovalo katetrizaci k léčbě endoleaku. Sekundární intervence související s AAA v druhém roce byly provedeny u 4,2 % pacientů se standardním rizikem, léčených pomocí zařízení Zenith, u 2,2 % pacientů s vysokým rizikem, léčených pomocí zařízení Zenith, a u 2,3 % roll-in subjektů léčených pomocí zařízení Zenith, jak uvádí **tabulka 6.7.2**.

Tabulka 6.7.1 Sekundární intervence (do 12 měsíců)

	Zenith – větev se standardním rizikem N=199		Zenith – vysoce riziková větev N=100		Zenith – roll-in větev N=52	
Intervence	**n**	**%**	**n**	**%**	**n**	**%**
Přechod na otevřenou chirurgickou operaci	2	1,0	1	1,0	0	0,0
Subjekty s ≥1 intervencí	21	11	13	13	3	5,8
Léčba endoleaku						
Embolizace	5	2,5	3	3,0	1	2,0
Pomocná komponenta	6	3,0	4	4,0	1	2,0
Stent	1	0,5	0	0,0	0	0,0
Angioplastika	0	0,0	1	1,0	0	0,0
Léčba zvětšujícího se aneuryzmatu						
Embolizace	0	0,0	0	0,0	0	0,0
Léčba okluze větve	1	0,5	3	3,0	1	2,0
Léčba stenózy větve	1	0,5	0	0,0	0	0,0
Léčba renální artérie	5	2,5	0	0,0	0	0,0
Léčba infrainguinální ischémie	1	0,5	1	1,0	0	0,0
Léčba více příhod	1	0,5	1	1,0	0	0,0

Tabulka 6.7.2 Sekundární intervence (>12 až 24 měsíců)

	Zenith – větev se standardním rizikem N=190		Zenith – vysoce riziková větev N=90		Zenith – roll-in větev N=44	
Intervence	**n**	**%**	**n**	**%**	**n**	**%**
Přechod na otevřenou chirurgickou operaci	1	0,5	1	1,1	0	0,0
Subjekty s ≥1 intervencí	8	4,2	2	2,2	1	2,3
Léčba endoleaku						
Embolizace	3[1]	1,6	0	0,0	1[2]	2,3
Pomocná komponenta	1	0,5	0	0,0	0	0,0
Stent	0	0,0	1	1,1	0	0,0
Angioplastika	0	0,0	0	0,0	0	0,0
Léčba zvětšujícího se aneuryzmatu						
Embolizace	1	0,5	0	0,0	1[2]	2,3
Léčba okluze větve	1	0,5	0	0,0	0	0,0
Léčba stenózy větve	0	0,0	0	0,0	0	0,0
Léčba renální artérie	0	0,0	1	1,1	0	0,0
Léčba infrainguinální ischémie	1	0,5	0	0,0	0	0,0
Léčba více příhod	1	0,5	0	0,0	0	0,0

[1] Pacient obdržel také pomocnou komponentu.

[2] Pacient podstoupil intervenci k léčbě zvětšení aneuryzmatu a endoleaku.

6.8 Měření sekundárních výsledků

Jak ukazuje **tabulka 6.8.1**, léčba AAA pomocí endovaskulárního graftu Zenith AAA v porovnání s kontrolní skupinou léčenou chirurgicky prokázala značně lepší výsledky v ukazatelích sledujících rekonvalescenci a kvalitu života.

Tabulka 6.8.1 Sekundární výsledky podle léčených skupin

Položka	Zenith – větev se standardním rizikem	Chirurgicky – větev se standardním rizikem	Hodnota *P*	Zenith – vysoce riziková větev	Zenith – roll-in větev
Trvání anestézie (min)	221,6 ± 67,3	304,5 ± 102,7	<0,001	218,9 ± 69,6	213,9 ± 57,7
Trvání výkonu (min)	153,2 ± 56,3	238,7 ± 92,2	<0,001	153,5 ± 58,6	155,9 ± 43,2
Podané produkty z krevní banky	5,0% (10/200)	84% (67/80)	<0,001	12% (12/100)	3,8% (2/52)
Ztráta krve (ml)	299 ± 324	1676 ± 1676	<0,001	356 ± 514	265 ± 226
Počet dnů na JIP	0,4 ± 0,9	3,4 ± 4,6	<0,001	0,5 ± 1,2	0,5 ± 0,9
Počet dnů do propuštění	2,6 ± 1,7	8,8 ± 5,6	<0,001	3,0 ± 2,8	2,7 ± 1,5
Počet dnů do příjmu tekutin ústy	0,5 ± 0,8	3,9 ± 2,5	<0,001	0,5 ± 0,6	0,7 ± 0,5
Počet dnů do normální stravy	1,3 ± 1,2	6,6 ± 4,9	<0,001	1,3 ± 0,8	1,1 ± 0,7
Počet dnů do normálního vyprazdňování střev	2,6 ± 1,4	4,2 ± 2,1	<0,001	2,6 ± 1,5	2,0 ± 1,2
Počet dnů do chůze	1,2 ± 0,7	3,5 ± 3,4	<0,001	1,2 ± 0,7	1,2 ± 0,6
Trvání intubace (h)	1,9 ± 2,2	11,7 ± 13,6	<0,001	1,2 ± 1,7	2,6 ± 4,6
Maximální teplota	101,1 ± 1,3	100,7 ± 1,2	0,06	100,8 ± 1,1	101,0 ± 1,2

7 VÝBĚR A LÉČBA PACIENTA

(Viz **část 4, VAROVÁNÍ A UPOZORNĚNÍ**)

7.1 Individualizace léčby

Společnost Cook doporučuje provést výběr průměrů komponent endovaskulárního graftu Zenith Flex AAA tak, jak uvádí **tabulky 10.5.1** a **10.5.2**. Délka endovaskulárního graftu Zenith Flex AAA musí být taková, aby graft zasahoval od nejnižší renální artérie přesně nad bifurkaci vnitřní iliakální (hypograstrické) artérie. Lékař musí mít k dispozici všechny délky a průměry zařízení, nezbytných k provedení výkonu, zejména pokud ještě nejsou k dispozici výsledky předoperačních plánovacích měření (hodnoty průměrů a délek). Tento přístup zaručuje větší operační flexibilitu k dosažení optimálních výsledků.
U každého pacienta je nutno před použitím endovaskulárního graftu Zenith Flex AAA pečlivě posoudit rizika a přínosy popsané v **části 6, SOUHRN KLINICKÝCH STUDIÍ**. K dalším aspektům pro posouzení vhodnosti pacienta mimo jiné patří:

- Pacientův věk a očekávaná doba života
- Doprovodná onemocnění (např. srdeční, plicní nebo renální nedostatečnost před operací, morbidní obezita)
- Vhodnost pacienta pro otevřenou chirurgickou operaci
- Vhodnost anatomických poměrů pacienta pro endovaskulární reparaci
- Riziko prasknutí aneuryzmatu v porovnání s riziky vyplývajícími z léčby za použití endovaskulárního graftu Zenith Flex AAA
- Schopnost tolerovat celkovou, svodovou nebo lokální anestézii
- Velikost a morfologie iliofemorální přístupové cévy (minimální trombus, kalcifikace nebo vinutost) musí vyhovovat kritériím pro použití metod cévního přístupu a příslušenství pro zaváděcí profil cévního zaváděcího sheathu o velikosti od 16 French do 22 French
- Infrarenálního segmentu aorty bez aneuryzmatu (krček) proximálně k aneuryzmatu s následujícími parametry:
  - délka nejméně 15 mm;
  - průměr při měření od vnější stěny k vnější stěně v rozsahu max. 32 mm do min. 18 mm;
  - úhel vzhledem k dlouhé ose aneuryzmatu menší než 60 stupňů; a
  - úhel vzhledem k ose suprarenální aorty menším než 45 stupňů
- Místo distální fixace v iliakální artérii delší než 10 mm a s průměrem 7,5-20 mm (měřeno od vnější stěny k vnější stěně)
- Nepřítomnost závažných forem okluzívních onemocnění femorálních/iliakálních artérií, které by omezily průtok endovaskulárním graftem

Konečné rozhodnutí o léčbě záleží na lékaři a pacientovi.

8 PORADENSTVÍ PRO PACIENTY

Při diskusi o tomto endovaskulárním zařízení a příslušném zákroku musí lékař a pacient (popřípadě také rodinní příslušníci) zvážit rizika a přínosy, zejména:

- Rizika endovaskulární reparace a otevřené chirurgické operace a rozdíly mezi nimi.
- Potenciální výhody tradiční otevřené chirurgické operace.
- Potenciální výhody endovaskulární reparace.
- Možnost, že po primární endovaskulární reparaci může být nutné provést další intervenci nebo otevřenou chirurgickou operaci aneuryzmatu.

Vedle posouzení rizik a přínosů endovaskulární reparace musí lékař zhodnotit pacientův postoj k následným kontrolám a k dodržování pooperační péče potřebné k zajištění dlouhodobých bezpečných a efektivních výsledků. Níže jsou uvedena další témata, která je vhodné prodiskutovat s pacientem a která se týkají jeho očekávání, co se týče výsledků endovaskulární reparace:

- **Funkčnost endovaskulárních graftů z dlouhodobého hlediska nebyla zatím zjištěna. Všichni pacienti musí být poučeni, že endovaskulární léčba vyžaduje celoživotní pravidelná kontrolní vyšetření ke zjištění jejich zdravotního stavu a funkčnosti endovaskulárního graftu.** Pacienti se specifickými klinickými nálezy (např. endoleaky, zvětšujícími se aneuryzmaty nebo se změnami struktury nebo polohy endovaskulárního graftu) se musí podrobit důkladnějším kontrolním vyšetřením. Konkrétní pokyny ke kontrolním vyšetřením jsou uvedeny v **části 12, POKYNY PRO SNÍMKOVÁNÍ A POOPERAČNÍ KONTROLU**.
- Pacienti musí být poučeni o důležitosti dodržování plánu kontrolních prohlídek, a to jak v prvním roce, tak později jednou ročně. Pacienti musí být informováni, že pravidelné a konzistentní kontroly jsou kriticky důležitou součástí zajištění trvale bezpečné a účinné endovaskulární léčby AAA. Jako minimum se vyžaduje podstoupení zobrazovacího vyšetření jednou ročně a docházení na pravidelné pooperační kontroly jako celoživotní závazek k zajištění pacientova dobrého zdravotního stavu.
- Pacient musí být poučen, že úspěšná oprava aneuryzmatu nezastavuje postup choroby. Stále trvá nebezpečí přidružené degenerace cév.
- Lékař musí každému pacientovi sdělit, že je důležité vyhledat rychlou lékařskou pomoc, pokud pocítí příznaky okluze větve a zvětšení nebo prasknutí aneuryzmatu. Mezi příznaky okluze větve graftu patří mimo jiné bolest jedné nebo obou kyčlí nebo nohou při chůzi nebo v klidu a zblednutí nebo chlad nohy. Prasknutí aneuryzmatu může být asymptomatické, obvykle se však prezentuje následujícími příznaky: bolest, znecitlivění, slabost nohou, bolest zad, hrudníku, břicha nebo třísel, závratě, mdloby, rychlý srdeční tep nebo náhlá slabost.
- Vzhledem k tomu, že pro úspěšnou implantaci a kontrolu endovaskulárních zařízení je nutno použít zobrazovací metody, je nutno s pacientkami ženského pohlaví, které jsou těhotné nebo mohou otěhotnět, prodiskutovat rizika spojená s expozicí vyvíjejících se tkání rentgenovému záření. U mužů, kteří podstoupí endovaskulární nebo standardní chirurgický výkon, může dojít k impotenci.

Lékař musí poučit pacienta, aby si přečetl *Příručku pacienta* a informoval se o rizicích objevujících se během implantace zařízení nebo po ní. Mezi rizika související s výkonem patří kardiologické, pulmonální, neurologické, střevní a krvácivé komplikace. Mezi rizika související se zařízením patří okluze, endoleak, zvětšení aneuryzmatu, prasknutí zařízení, riziko opakované intervence nebo konverze na otevřenou chirurgickou operaci, ruptura a úmrtí (viz **část 5.1, Zaznamenané nežádoucí příhody** a **část 5.2, Potenciální nežádoucí příhody**). Lékař má vyplnit *identifikační kartu pacienta* a předat ji pacientovi, aby ji pacient mohl neustále nosit u sebe. Pacient musí kartu předložit při každé návštěvě jiného lékaře, zejména při jakýchkoli dalších diagnostických výkonech (např. MRI).

9 STAV PŘI DODÁNÍ

- Endovaskulární graft Zenith Flex AAA se zaváděcím systémem Z-Trak je sterilizován plynným ethylenoxidem a je předinstalován v odtrhovacím obalu.
- Toto zařízení je určeno pouze pro jednorázové použití. Zařízení neresterilizujte.
- Výrobek je sterilní, pokud není obal otevřen nebo poškozen. Prohlédněte prostředek i jeho obal a zkontrolujte, zda při transportu nedošlo k jejich poškození. Nepoužívejte toto zařízení, pokud je poškozené nebo pokud je poškozena nebo zničena sterilní bariéra. Došlo-li k poškození, výrobek nepoužívejte a vraťte jej společnosti COOK.
- Před použitím zkontrolujte, zda bylo dodáno správné zařízení (množství a velikost) pro daného pacienta, a to srovnáním dodaného zařízení s předpisem lékaře pro konkrétního pacienta.
- Hlavní tělo zařízení je předinstalováno na zaváděcím sheathu Flexor o velikosti 18, 20 nebo 22 French. Povrch sheathu je ošetřen hydrofilním povlakem, který po hydratování zvyšuje jeho schopnost manévrování. K aktivaci hydrofilního povlaku je třeba otřít povrch sterilním gázovým polštářkem navlhčeným fyziologickým roztokem.
- Nepoužívejte po uplynutí data „USE BY" (data exspirace), vytištěného na štítku.
- Skladujte v suchu a chladu.

10 INFORMACE O KLINICKÉM POUŽITÍ

10.1 Školení lékařů

POZOR: Během implantace nebo reintervence musí být v pohotovosti kvalifikovaný operační tým pro případ nutnosti přechodu na otevřenou chirurgickou operaci.

POZOR: Endovaskulární graft Zenith Flex AAA se zaváděcím systémem Z-Trak smí používat výhradně lékaři a operační týmy s odpovídající kvalifikací pro vaskulární intervenční výkony a pro použití tohoto zařízení. Doporučené znalosti a zkušenosti lékařů používajících endovaskulární graft Zenith Flex AAA se zaváděcím systémem Z-Trak jsou uvedeny níže:

Výběr pacientů:

- Znalosti vzniku a vývoje aneuryzmatu abdominální aorty (AAA) a doprovodných onemocnění souvisejících s reparací AAA.
- Znalost interpretace radiologických obrazů a výběru, plánování a volby velikosti zařízení.

Souhrn operatérských zkušeností multidisciplinárního týmu:

- Femorální přístup, arteriotomie a reparace
- Techniky perkutánního přístupu a uzavření
- Ovládání neselektivních a selektivních vodicích drátů a katetrů
- Interpretace skiaskopických a angiografických snímků
- Embolizace
- Angioplastika
- Umístění endovaskulárního stentu
- Metody odstraňování cizího tělesa z cév
- Správné použití radiografické kontrastní látky
- Metody omezení expozice záření
- Zkušenost s variantami potřebné následné péče o pacienta

10.2 Kontrola před použitím

Prohlédněte prostředek i jeho obal a zkontrolujte, zda při transportu nedošlo k jejich poškození. Nepoužívejte toto zařízení, pokud je poškozené nebo pokud je poškozena nebo zničena sterilní bariéra. Došlo-li k poškození, výrobek nepoužívejte a vraťte jej společnosti COOK. Před použitím zkontrolujte, zda bylo dodáno správné zařízení (množství a velikost) pro daného pacienta, a to srovnáním dodaného zařízení s předpisem lékaře pro konkrétního pacienta.

10.3 Požadovaný materiál

(Není obsažen v 3dílném modulárním systému.)

- Souprava pomocných zařízení endovaskulárního graftu Zenith AAA
- Skiaskop s funkcemi pro digitální angiografii (rameno C nebo pevná jednotka)
- Kontrastní látka
- Stříkačka
- Heparinizovaný fyziologický roztok
- Sterilní gázové polštářky

10.4 Doporučený materiál

(Není obsažen v 3dílném modulárním systému.)

K implantaci jakékoli komponenty řady výrobků Zenith se doporučují následující výrobky. Informace o použití těchto výrobků najdete v příslušném návodu k použití příslušného výrobku.

- Extra tuhý vodicí drát 0,035 palce (0,89 mm) o délce 260 cm; například:
  - Extra tuhé vodicí dráty Cook Lunderquist (LES)
- Standardní vodicí drát 0,035 palce (0,89 mm); například:
  - Vodicí dráty Cook 0,035 palce (0,89 mm)
  - Vodicí dráty Cook Nimble™
- Tvarovací balónky; například:
  - Balónkový katetr Cook Coda
- Zaváděcí sady; například:
  - Zaváděcí sady Cook Check-Flo®
  - Extra velké zaváděcí sady Cook Check-Flo
  - Kontralaterální zavaděče Cook Flexor Balkin Up & Over®
- Měřicí katetr; například:
  - Centimetrové měřicí katetry Cook Aurous®
- Angiografické katetry s rentgenokontrastním hrotem; například:
  - Angiografické katetry Cook s hrotem Beacon®
  - Katetry Cook Royal Flush s hrotem Beacon
- Přístupové jehly; například:
  - Jehly Cook pro punkci jedné stěny cévy
- Endovaskulární dilatátory; například:
  - Endovaskulární dilatační soupravy Cook

10.5 Pokyny pro výběr velikosti zařízení

Výběr průměru se určuje podle průměru od vnější stěny k vnější stěně cévy, **nikoli** podle průměru lumenu. Volba příliš velké nebo naopak příliš malé velikosti může vést k netěsnostem nebo k omezení průtoku.

Tabulka 10.5.1 Pokyny pro výběr velikosti hlavního těla graftu*

Průměr aorty v místě implantace[1,2] (mm)	Průměr hlavního těla[3] (mm)	Celková délka ke kontralaterální větvi/ celková délka k ipsilaterální větvi (mm)	Zaváděcí sheath (French)
18-19	22	82/112, 96/126, 111/141, 125/155, 140/170	18
20-21	24	82/112, 96/126, 111/141, 125/155, 140/170	18
22	26	82/112, 96/126, 111/141, 125/155, 140/170	18
23-24	28	82/112, 96/126, 111/141, 125/155, 140/170	20
25-26	30	82/112, 96/126, 111/141, 125/155, 140/170	20
27-28	32	82/112, 96/126, 111/141, 125/155, 140/170	20
29-32	36	95/125, 113/143, 131/161, 149/179	22

[1]Maximální průměr podél místa proximální fixace.
[2]Změřený průměr aorty zaokrouhlete na nejbližší mm.
[3]Volbu průměru mohou ovlivňovat také další aspekty.
*Všechny rozměry jsou jmenovité.

Tabulka 10.5.2 Pokyny pro výběr velikosti iliakálního ramena graftu*

Průměr iliakální cévy v místě implantace[1,2] (mm)	Průměr iliakálního ramena[3] (mm)	Pracovní délka iliakálního ramena[4] (mm)	Zaváděcí sheath (French)
<8	8	37, 54, 71, 88, 105, 122	14
8-9	10	37, 54, 71, 88, 105, 122	14
10-11	12	39, 56, 73, 90, 107, 124	16
12-13	14	39, 56, 73, 90, 107, 124	16
14-15	16	39, 56, 73, 90	16
16-17	18	39, 56, 73, 90	16
18	20	39, 56, 73, 90	16
19	22	39, 56, 73, 90	16
20	24	39, 56, 73, 90	16

[1]Maximální průměr podél místa distální fixace.
[2]Změřený průměr iliakální artérie zaokrouhlete na nejbližší mm.
[3]Volbu průměru mohou ovlivňovat také další aspekty.
[4]Celková délka ramena = pracovní délka + 22 mm pro aretaci stentu.
*Všechny rozměry jsou jmenovité.

11 POKYNY K POUŽITÍ

Anatomické požadavky

- Velikost a morfologie iliofemorální přístupové cévy (minimální trombus, kalcifikace a vinutost) musí vyhovovat kritériím pro použití metod cévního přístupu a příslušenství. Je možné, že bude nutno použít techniky arteriálního bypassu.
- Délka proximálního aortálního krčku musí být minimálně 15 mm při průměru měřeném od vnější stěny k vnější stěně 18-32 mm.
- Místo distální fixace v iliakální artérii musí být delší než 10 mm a s průměrem 7,5-20 mm (měřeno od vnější stěny k vnější stěně).

Před použitím endovaskulárního graftu Zenith Flex AAA se zaváděcím systémem Z-Trak si přečtěte tuto příručku *Doporučený návod k použití*. Následující instrukce obsahují základní návod k umístění prostředku. Je možné, že v praxi bude nutno popsaný postup upravit. Tyto instrukce mají lékaři sloužit jako vodítko a nemají nahrazovat jeho úsudek.

Obecné informace o použití

Při použití endovaskulárního graftu Zenith Flex AAA se zaváděcím systémem Z-Trak se musí uplatňovat standardní metody zavádění sheathů pro arteriální přístup, vodicích katetrů, angiografických katetrů a vodicích drátů. Endovaskulární graft Zenith Flex AAA se zaváděcím systémem Z-Trak je kompatibilní s vodicími dráty o průměru 0,035 palce (0,89 mm).

Zavedení endovaskulárního stentgraftu je chirurgický zákrok, při kterém může z různých důvodů dojít ke ztrátě krve, což v nepříliš častých případech vyžaduje další intervenci (včetně transfuze) k zamezení nežádoucích následků. Je důležité monitorovat, zda při zákroku nedochází ke ztrátě krve přes hemostatický ventil. Toto je obzvláště relevantní při manipulaci se šedým polohovačem a po ní. Pokud po vyjmutí šedého polohovače dochází k nadměrné ztrátě krve, zvažte možnost zavedení nenaplněného tvarovacího balónku nebo dilatátoru zaváděcího systému do ventilu, což omezí průtok.

Rozhodující činitele před implantací

Podle předoperačního plánu zkontrolujte, zda bylo vybráno správné zařízení. Mezi rozhodující činitele patří:

1. Výběr femorální artérie k zavedení systému hlavního těla graftu (tj. určení příslušných kontralaterálních a ipsilaterálních iliakálních artérií).
2. Angulace krčku aorty, aneuryzmatu a iliakálních artérií.
3. Kvalita krčku aorty.
4. Průměry infrarenálního krčku aorty a distálních iliakálních artérií.
5. Vzdálenost od renálních artérií k bifurkaci aorty.
6. Vzdálenost od bifurkace aorty k vnitřním iliakálním artériím nebo k místu jejich odstupu.
7. Aneuryzmata zasahující do iliakálních artérií mohou vyžadovat zvláštní pozornost při výběru vhodného místa styku graftu a artérie.
8. Posuďte stupeň kalcifikace cévy.

Příprava pacienta

1. Při anestézii, antikoagulaci a monitorování vitálních známek postupujte podle protokolů zdravotnického zařízení.
2. Položte pacienta na snímkovací stůl umožňující skiaskopickou vizualizaci od aortálního oblouku po femorální bifurkace.
3. Standardní chirurgickou technikou obnažte obě společné femorální artérie.
4. Zaveďte adekvátní proximální a distální cévní kontrolu obou femorálních artérií.

11.1 Systém s bifurkací (Obr. 2 a 3)

11.1.1 Příprava a propláchnutí bifurkovaného hlavního těla

1. Odstraňte transportní stilet s šedým ústím (z vnitřní kanyly) a sejměte chránič hrotu dilatátoru (z hrotu dilatátoru). Ze zadní strany hemostatického ventilu odstraňte odlepovací sheath Peel-Away®. **(Obr. 5)** Zvedněte distální hrot systému a proplachujte systém přes uzavírací kohout na hemostatickém ventilu, až začne kapalina vytékat z bočního portu v blízkosti hrotu zaváděcího sheathu. **(Obr. 6)** Pokračujte v nástřiku celé dávky 20 ml proplachovacího roztoku do zařízení. Nástřik ukončete a zavřete uzavírací kohout na přípojné hadičce.

POZNÁMKA: Často používaným roztokem k proplachování graftu je heparinizovaný fyziologický roztok.

2. K ústí vnitřní kanyly připojte stříkačku s heparinizovaným fyziologickým roztokem. Proplachujte tak dlouho, až začne roztok vytékat z hrotu dilatátoru. **(Obr. 7)**

POZNÁMKA: Při proplachování systému zvedněte distální konec systému, aby se usnadnilo odstranění vzduchu.

3. Sterilní gázové polštářky navlhčete fyziologickým roztokem a otřete jimi zaváděcí sheath Flexor, aby se aktivoval hydrofilní povlak. Hojně hydratujte sheath i dilatátor.

11.1.2 Příprava a propláchnutí kontralaterálního iliakálního ramena

1. Odstraňte transportní stilet s šedým ústím (z vnitřní kanyly) a sejměte chránič hrotu dilatátoru (z hrotu dilatátoru). Ze zadní strany hemostatického ventilu odstraňte odlepovací sheath Peel-Away. **(Obr. 8)** Zvedněte distální hrot systému a proplachujte systém přes uzavírací kohout na hemostatickém ventilu, až začne kapalina vytékat z bočního portu v blízkosti hrotu zaváděcího sheathu. **(Obr. 6)** Pokračujte v nástřiku celé dávky 20 ml proplachovacího roztoku do zařízení. Nástřik ukončete a zavřete uzavírací kohout na přípojné hadičce.

POZNÁMKA: Často používaným roztokem k proplachování graftu je heparinizovaný fyziologický roztok.

2. K ústí vnitřní kanyly připojte stříkačku s heparinizovaným fyziologickým roztokem. Proplachujte tak dlouho, až začne roztok vytékat z hrotu dilatátoru. **(Obr. 7)**

POZNÁMKA: Při proplachování systému zvedněte distální konec systému, aby se usnadnilo odstranění vzduchu.

11.1.3 Příprava a propláchnutí ipsilaterálního iliakálního ramena

K zajištění správného propláchnutí ipsilaterálního iliakálního ramena graftu se řiďte podle výše uvedené **části 11.1.2, Příprava a propláchnutí kontralaterálního iliakálního ramena**.

11.1.4 Cévní přístup a angiografie

1. Standardní metodou napíchněte vybranou společnou femorální artérii za použití ultratenké arteriální jehly 18 UT nebo 19 UT gauge. Po vytvoření přístupu do cévy zaveďte:
   - vodicí dráty – standardní o průměru 0,035 palce (0,89 mm) a délce 145 cm, s hrotem J, nebo vodicí drát Bentson;
   - sheathy vhodné velikosti (např. 6 nebo 8 French);
   - proplachovací katetr (obvykle rentgenokontrastní měřicí katetr, např. katetr s centimetrovými značkami nebo přímý proplachovací katetr).
2. Proveďte angiografii k identifikaci renálních artérií, bifurkace aorty a iliakálních bifurkací.

POZNÁMKA: Používá-li se u zešikmeného krčku angulace skiaskopu, může být nutné provést angiogramy v různých projekcích.

11.1.5 Umístění hlavního těla

1. Zajistěte propláchnutí a naplnění aplikačního systému heparinizovaným fyziologickým roztokem a odstranění veškerého vzduchu ze systému.
2. Podávejte celkově heparin a kontrolujte proplachovací roztoky. Proplach provádějte po každé výměně katetru nebo vodicího drátu.

POZNÁMKA: Po celou dobu výkonu sledujte stav koagulace pacienta.

3. Na ipsilaterální straně nahraďte drát s hrotem J tuhým vodicím drátem (LES) o průměru 0,035 palce (0,89 mm) a délce 260 cm a posuňte jej přes katetr do hrudní aorty. Vyjměte proplachovací katetr a sheath. Udržujte polohu vodicího drátu.
4. Před zavedením umístěte aplikační systém hlavního těla graftu na břicho pacienta pod skiaskopickým naváděním, abyste si pomohli s orientací rentgenokontrastní značky kontralaterální větve. Postranní rameno hemostatického ventilu může sloužit jako externí reference pro rentgenokontrastní značku kontralaterální větve.
5. Zaveďte aplikační systém hlavního těla přes drát do femorální artérie a přitom věnujte pozornost referenčním značkám postranního ramena.

POZOR: Při vkládání aplikačního systému udržujte polohu vodicího drátu.

POZOR: Pro vyloučení zkroucení endovaskulárního graftu při rotaci aplikačního systému otáčejte všemi komponentami systému najednou (od vnějšího sheathu po vnitřní kanylu).

6. Posunujte aplikační systém, až se čtyři zlaté rentgenokontrastní značky (umístěné 2 mm od nejproximálnějšího segmentu materiálu graftu) **(Obr. 9, ilustrace 1)** dostanou těsně pod nejspodnější ústí renální artérie.
7. Zkontrolujte polohu vodicího drátu v hrudní aortě. Orientujte systém graftu tak, aby byla kontralaterální větev umístěna nad a před počátkem kontralaterální iliakální části. Není-li rentgenokontrastní značka kontralaterální větve správně zarovnána, otočte celý systém tak, aby byla značka správně umístěna v poloviční vzdálenosti mezi laterální a přední polohou na kontralaterální straně.
   - Značka tvaru ✓ indikuje přední pozici krátké (kontralaterální) větve. **(Obr. 9, ilustrace 4)**
   - Značka ve tvaru ↘ označuje zadní pozici krátké (kontralaterální) větve. **(Obr. 9, ilustrace 5)**
   - Značka tvaru | indikuje boční pozici krátké (kontralaterální) větve. **(Obr. 9, ilustrace 6)**

POZNÁMKA: Rentgenokontrastní kanyla na každém stentu mezi renálními artériemi a kontralaterální větví se srovná s rentgenokontrastní značkou na kontralaterální větvi.

8. Opakujte angiogram a ověřte, že čtyři rentgenokontrastní značky jsou 2 mm nebo více pod nejspodnějším ústím renální artérie.
9. Zkontrolujte, zda je hemostatický ventil Captor na zaváděcím sheathu Flexor v otevřené poloze. **(Obr. 10)**
10. Pomocí držáku stabilizujte šedý polohovač (tubus zaváděcího systému) a přitom začněte vytahovat sheath. Rozviňte první dva zakryté stenty stažením sheathu zpět a přitom monitorujte polohu zařízení. **(Obr. 18)**
11. Bez pohybu stolem zmenšete zvětšení, abyste mohli zkontrolovat polohu rentgenokontrastní značky kontralaterální větve a polohu renálních artérií. Pokračujte v rozvíjení, dokud není kontralaterální větev zcela rozvinuta. **(Obr. 11)** Zastavte vytahování sheathu.

POZNÁMKA: Zkontrolujte, zda je kontralaterální větev nejméně 5 mm nad bifurkací aorty a v požadované pozici pro kanylaci.

11.1.6 Umístění vodicího drátu kontralaterální iliakální větve

1. Veďte katetr a vodicí drát otevřeným koncem kontralaterální větve do těla graftu. Posunujte vodicí drát tak, až se zakřiví do těla graftu. K ověření kanylace zařízení napomohou AP a šikmé skiaskopické projekce.
2. Po kanylaci posuňte angiografický katetr po drátu vpřed do těla endovaskulárního graftu. Vyjměte drát a proveďte angiografii ke kontrole polohy. Posunujte vodicí drát tak, až se zakřiví do těla graftu. **(Obr. 12)** Vyjměte angiografický katetr.

11.1.7 Rozvinutí proximální (horní) části hlavního těla

1. Pomocí angiografického katetru proveďte angiografické potvrzení polohy endovaskulárního graftu vůči renálním artériím. Je-li třeba, opatrně posuňte krytou část endovaskulárního graftu vůči renálním artériím. (Posunutí se v této fázi může provádět pouze po malých vzdálenostech.)

POZNÁMKA: Zajistěte průchodnost renálních artérií potvrzením, že proximální značky graftu jsou nejméně 2 mm pod nejnižší průchodnou renální artérií.

POZOR: Při vyjímání proximálního uvolňovacího drátu, posunu horní čepičky vpřed a následném rozvinutí suprarenálního stentu ověřte, že vodicí drát hlavního těla zasahuje bezprostředně distálně za aortální oblouk, a že se systému dostává maximální podpory.

2. Odstraňte bezpečnostní západku ze spouště uvolňovacího drátu horního stentu. Pod skiaskopickou kontrolou vytáhněte a odstraňte uvolňovací drát vysunutím spouště uvolňovacího drátu horního stentu z rukojeti a pak vyjmutím přes příslušnou štěrbinu nad vnitřní kanylou. **(Obr. 13)**

Pokud pociťujete odpor nebo pokud se systém ohýbá, uvolňovací drát je příliš napjatý. Použití nadměrné síly může změnit polohu graftu. Pokud zjistíte nadměrný odpor nebo pohyb aplikačního systému, zastavte zákrok a zhodnoťte situaci. Pokud nelze spoušť uvolňovacího drátu horního stentu vyjmout z horní čepičky, pod skiaskopickou kontrolou proveďte následující kroky:

a. Uvolněte napětí uvolňovacího drátu uvolněním svěrky a lehkým **povytáhnutím** vnitřní kanyly, aby se horní čepička posunula dolů po suprarenálním stentu. Nedovolte, aby došlo ke stlačení hlavního těla Zenith Flex.
b. Znova svěrku utáhněte.
c. Vyjměte spoušť uvolňovacího drátu horního stentu.
d. Pokračujte krokem 3 v **části 11.1.7, Rozvinutí proximální (horní) části hlavního těla.**

POZNÁMKA: Pokud nadále nelze vyjmout spoušť uvolňovacího drátu horního stentu z horní čepičky, prostudujte **část 14.1, Řešení problémů s uvolňovacím drátem.**

3. Uvolněte svěrku. **(Obr. 14)** Pozici graftu kontrolujte stabilizováním šedého polohovače zaváděče.
4. Rozviňte suprarenální stent posouváním vnitřní kanyly horní čepičky o 1 až 2 mm najednou a přitom kontrolujte polohu hlavního těla, dokud horní stent není zcela rozvinutý. **(Obr. 15** a **16)** Posuňte kanylu horní čepičky o další 1 až 2 cm a pak znovu utáhněte svěrku, aby nedošlo ke kontaktu s rozvinutým suprarenálním stentem.

POZNÁMKA: Pokud suprarenální stent nelze plně rozvinout posunováním vnitřní kanyly horní čepičky, viz **část 14.2, Řešení problémů s rozvinováním suprarenálního stentu.**

POZNÁMKA: Po rozvinutí suprarenálního stentu s kotvičkami se již nedoporučuje provádět další pokusy o repozici graftu.

VAROVÁNÍ: Endovaskulární graft Zenith Flex AAA obsahuje suprarenální stent s fixačními kotvičkami. Při manipulaci s intervenčními zařízeními v blízkosti suprarenálního stentu postupujte s extrémní opatrností.

5. Kontralaterální vodicí drát posuňte do hrudní aorty.

11.1.8 Umístění a rozvinutí kontralaterálního iliakálního ramena

POZOR: Zkontrolujte, zda je k zavedení na kontralaterální straně pacienta vybráno kontralaterální iliakální rameno určené před implantací.

1. Umístěte zesilovač obrazu tak, aby ukazoval kontralaterální vnitřní iliakální artérii a kontralaterální společnou iliakální artérii.
2. Před zavedením aplikačního systému kontralaterálního iliakálního ramena injikujte kontrastní látku skrz kontralaterální femorální sheath, abyste lokalizovali kontralaterální vnitřní iliakální artérii.
3. Zaveďte aplikační systém kontralaterálního iliakálního ramena do artérie. Posunujte pomalu, až iliakální rameno graftu překryje nejméně jeden celý stent iliakálního ramena (tj. proximální stent iliakálního ramena graftu) uvnitř kontralaterální větve hlavního těla. **(Obr. 17)** Pokud má hlavní tělo graftu během tohoto manévru tendenci k pohybu, přidržte je v jeho pozici stabilizací šedého polohovače na ipsilaterální straně.

POZNÁMKA: Pokud narazíte na obtíže při posouvání aplikačního systému iliakálního ramena, použijte tužší vodicí drát. V silně vinutých cévách se mohou anatomické poměry po zavedení tuhých drátů a systémů sheathů podstatně změnit.

4. Potvrďte polohu distálního konce iliakálního ramena graftu. Podle potřeby upravte polohu iliakálního ramena graftu tak, aby byla zajištěna průchodnost vnitřní iliakální artérie a zároveň minimální překrytí o jeden úplný stent iliakálního ramena (tj. proximální stent iliakálního ramena graftu, maximální překrytí 1,5 stentu) v rámci hlavního těla endovaskulárního graftu.

POZNÁMKA: Zkontrolujte, zda je hemostatický ventil Captor na zaváděcím sheathu iliakálního ramena otočen do otevřené polohy. **(Obr. 10)**

5. Při rozvinování držte iliakální rameno graftu na místě držákem na šedém polohovači a současně vytahujte sheath. **(Obr. 18** a **19)** Zajistěte, aby bylo zachováno překrytí o jeden stent.
6. Zastavte vytahování sheathu, jakmile je uvolněn distální konec iliakálního ramena graftu.
7. Pod skiaskopickým naváděním a po ověření polohy iliakálního ramena graftu uvolněte svěrku a zatáhněte vnitřní kanylu tak, aby se zkosený dilatátor aretoval k šedému polohovači. Utáhněte svěrku. Udržujte sheath ve stejné poloze a současně vytahujte šedý polohovač se zajištěnou vnitřní kanylou.
8. Zavřete hemostatický ventil Captor na zaváděcím sheathu iliakálního ramena otočením po směru hodinových ručiček až na doraz. **(Obr. 26)**
9. Znovu ověřte polohu vodicího drátu.

11.1.9 Rozvinutí distální (dolní) části hlavního těla

1. Vraťte se k ipsilaterální straně.
2. Plně rozviňte ipsilaterální větev hlavního těla stažením sheathu zpět až do dosažení expanze nejvíce distálního stentu. **(Obr. 18** a **20)** Zastavte vytahování sheathu.

POZNÁMKA: Distální stent je stále zajištěn uvolňovacím drátem.

3. Odstraňte bezpečnostní západku ze spouště uvolňovacího drátu ipsilaterální větve. Vytáhněte a odstraňte uvolňovací drát vysunutím spouště uvolňovacího drátu ipsilaterální větve z rukojeti a pak vyjmutím přes štěrbinu nad vnitřní kanylou. **(Obr. 21)**

11.1.10 Aretace horní čepičky

1. Uvolněte svěrku. **(Obr. 22)**
2. Zajistěte sheath a vnitřní kanylu, aby se vyloučil jakýkoli pohyb těchto komponent.
3. Posuňte šedý polohovač přes vnitřní kanylu tak, až se aretuje k horní čepičce. **(Obr. 23, 24** a **25)**

POZNÁMKA: Narazíte-li na odpor, lehce pootočte šedým polohovačem a pokračujte v šetrném zavádění.

4. Opět utáhněte svěrku a vytáhněte celou horní čepičku a šedý polohovač přes graft a přes sheath tažením za vnitřní kanylu. Sheath a vodicí drát ponechte na místě.

POZNÁMKA: Udržujte polohu sheathu a vodicího drátu.

5. Zavřete hemostatický ventil Captor na zaváděcím sheathu hlavního těla otočením po směru hodinových ručiček až na doraz. **(Obr. 26)**

11.1.11 Umístění a rozvinutí ipsilaterálního iliakálního ramena

POZNÁMKA: Zajistěte otočení hemostatického ventilu Captor na zaváděcím sheathu hlavního těla do otevřené polohy. **(Obr. 27)**

1. Za použití sestavy drátu hlavního těla graftu a sheathu zaveďte ipsilaterální iliakální rameno graftu. Sestavu dilatátoru a sheathu posuňte do sheathu hlavního těla.

POZNÁMKA: V silně vinutých cévách se může po zavedení tuhých drátů a systémů sheathů podstatně změnit poloha vnitřních iliakálních artérií.

2. Posunujte pomalu, až ipsilaterální iliakální rameno graftu překryje nejméně jeden celý stent iliakálního ramena (tj. proximální stent iliakálního ramena graftu) uvnitř ipsilaterální větve hlavního těla. **(Obr. 28)**

POZNÁMKA: Je-li zapotřebí překrýt více než tři stenty iliakálního ramena (více než dva stenty iliakálního ramena při délce ramena 37, 39, 54 a 56 mm), může být nezbytné zvážit použití extenze ramena v místě bifurkace na protější straně.

3. Potvrďte polohu distálního konce iliakálního ramena graftu. Podle potřeby reponujte iliakální rameno graftu, abyste zajistili průchodnost vnitřní iliakální artérie.

POZNÁMKA: Zkontrolujte, zda je hemostatický ventil Captor na zaváděcím sheathu iliakálního ramena v otevřené poloze. **(Obr. 10)**

4. Při rozvinování držte iliakální rameno graftu na místě držákem na šedém polohovači a současně vytahujte sheath iliakálního ramena. **(Obr. 29** a **30)** Je-li to nutné, vytáhněte sheath hlavního těla.
5. Pod skiaskopickým naváděním a po ověření polohy iliakálního ramena graftu uvolněte svěrku a stáhněte zpět vnitřní kanylu tak, aby se zkosený dilatátor aretoval k šedému polohovači. Utáhněte svěrku. Udržujte sheath hlavního těla ve stejné poloze a současně vytahujte sheath iliakálního ramena a šedý polohovač se zajištěnou vnitřní kanylou.
6. Zavřete hemostatický ventil Captor na zaváděcím sheathu hlavního těla otočením po směru hodinových ručiček až na doraz.
7. Znovu ověřte polohu vodicích drátů. Sheath a vodicí dráty ponechte na místě.

11.1.12 Zavedení tvarovacího balónku

1. Připravte tvarovací balónek podle následujícího popisu:
   - Lumen vodicího drátu propláchněte heparinizovaným fyziologickým roztokem.
   - Odstraňte z balónku všechen vzduch.
2. Během přípravy k zavedení tvarovacího balónku otevřete hemostatický ventil Captor otočením proti směru hodinových ručiček.
3. Tvarovací balónek posuňte po vodicím drátu přes hemostatický ventil Captor zaváděcího systému hlavního těla do úrovně renálních artérií. Udržujte správnou polohu sheathu.
4. Utáhněte hemostatický ventil Captor kolem tvarovacího balónku otočením s jemným tlakem po směru hodinových ručiček.

POZOR: Balónek nenaplňujte v cévě, pokud není uvnitř graftu.

5. Expandujte tvarovací balónek zředěnou kontrastní látkou (podle pokynů výrobce) v oblasti nejproximálnějšího krytého stentu a infrarenálního krčku; začněte proximálně a pracujte v distálním směru. **(Obr. 31)**

POZOR: Před repozicí zkontrolujte, zda je balónek úplně vyprázdněný.

POZOR: Hemostatický ventil Captor se musí před repozicí tvarovacího balónku otevřít.

6. Stáhněte tvarovací balónek do místa překrytí ipsilaterální větve a expandujte jej.

POZOR: Hemostatický ventil Captor se musí před repozicí tvarovacího balónku otevřít.

7. Stáhněte tvarovací balónek zpět do místa ipsilaterální distální fixace a expandujte jej.

POZOR: Balónek nenaplňujte v cévě, pokud není uvnitř graftu.

POZOR: Hemostatický ventil Captor se musí před repozicí tvarovacího balónku otevřít.

8. Vyprázdněte tvarovací balónek a vyjměte jej. Tvarovací balónek přeneste na kontralaterální vodicí drát a do zaváděcího systému kontralaterálního iliakálního ramena. Posuňte tvarovací balónek k místu překrytí kontralaterální větve a expandujte jej.

POZOR: Před repozicí zkontrolujte, zda je balónek úplně vyprázdněný.

POZOR: Hemostatický ventil Captor se musí před repozicí tvarovacího balónku otevřít.

9. Vytáhněte tvarovací balónek k místu distální fixace kontralaterálního iliakálního ramena k cévě a expandujte jej. **(Obr. 31)**

POZOR: Balónek nenaplňujte v cévě, pokud není uvnitř graftu.

10. Vyjměte tvarovací balónek a nahraďte jej angiografickým katetrem k provedení závěrečných angiogramů.
11. Vyjměte všechny tuhé vodicí dráty nebo je nahraďte tak, aby se iliakální artérie mohly vrátit do přirozené polohy.

Finální angiogram

1. Angiografický katetr umístěte přímo nad úroveň renálních artérií. Angiograficky potvrďte průchodnost renálních artérií a nepřítomnost endoleaků. Ověřte průchodnost vnitřních iliakálních artérií.

2. Zkontrolujte, zda se nevytvořily endoleaky nebo smyčky, a ověřte polohu proximálních zlatých rentgenokontrastních značek. Vyjměte sheathy, dráty a katetry.

POZNÁMKA: Pokud zjistíte endoleaky nebo jiné problémy, přečtěte si *Doporučený návod k použití* pomocných komponent endovaskulárního graftu Zenith AAA.

3. Sešijte cévy a uzavřete pole standardními chirurgickými technikami.

12 POKYNY PRO SNÍMKOVÁNÍ A POOPERAČNÍ KONTROLU

12.1 Obecně

- **Funkčnost endovaskulárních graftů z dlouhodobého hlediska nebyla zatím zjištěna. Všichni pacienti mají být poučeni, že endovaskulární léčba vyžaduje celoživotní pravidelná kontrolní vyšetření ke zjištění jejich zdravotního stavu a funkčnosti jejich endovaskulárního graftu.** Pacienti se specifickými klinickými nálezy (např. endoleaky, zvětšujícími se aneuryzmaty nebo se změnami struktury nebo polohy endovaskulárního graftu) se musí podrobit dalším kontrolním vyšetřením. Pacienti musí být poučeni o důležitosti dodržování plánu kontrolních prohlídek, a to jak v prvním roce, tak později jednou ročně. Pacienti musí být informováni, že pravidelné a konzistentní kontroly jsou kriticky důležitou součástí zajištění trvale bezpečné a účinné endovaskulární léčby AAA.
- Lékař musí vyhodnotit každého pacienta individuálně a předepsat následné kontroly podle potřeb a okolností konkrétního pacienta. Doporučený plán kontrolních zobrazovacích vyšetření uvádí **tabulka 12.1.1**. Tento harmonogram byl použit v pilotní studii a je doporučen i v případě, kdy nejsou přítomny klinické příznaky (např. bolest, znecitlivění, slabost). Pacienti se specifickými klinickými nálezy (např. endoleaky, zvětšujícími se aneuryzmaty nebo se změnami struktury nebo polohy stentgraftu) se musí podrobit kontrolním vyšetřením v kratších intervalech.
- Každoroční snímkovací vyšetření musí zahrnovat radiogram břicha a kontrastní i nekontrastní CT vyšetření. Pokud není možné použít kontrastní látku vzhledem k renálním komplikacím nebo jiným faktorům, lze použít radiogramy břicha, nekontrastní CT a duplexní ultrasonografii.
- Kombinace kontrastního a nekontrastního CT poskytuje informace o změnách průměru aneuryzmatu, o endoleaku, průchodnosti, vinutosti, postupu choroby, délce fixace a dalších morfologických změnách.
- Radiogramy břicha poskytují informace o integritě zařízení (separaci komponent, prasknutí stentu a separaci kotviček).
- Zobrazení pomocí duplexní ultrasonografie může poskytnout informace o změnách průměru aneuryzmatu, o endoleaku, průchodnosti, vinutosti a postupu choroby. Za těchto okolností je třeba spolu s ultrazvukem provést nekontrastní CT. Ultrazvuk může být méně spolehlivou a citlivou diagnostickou metodou ve srovnání s CT.

Tabulka 12.1.1 uvádí minimální požadavky na kontrolní snímkování pacientů s endovaskulárním graftem Zenith Flex AAA. U pacientů, u kterých je nutná důkladnější kontrola, se musí provádět častější vyhodnocení.

Tabulka 12.1.1 Doporučený plán zobrazovacích vyšetření pro pacienty s endograftem

	Angiogram	CT (kontrastní a nekontrastní)	Abdominální radiogramy
Před výkonem	X[1]	X[1]	
V průběhu výkonu	X		
Před propuštěním (do 7 dnů)		X[2,3,4]	X
Po 1 měsíci		X[2,3,4]	X
Po 3 měsících		X[2,4,5]	
Po 6 měsících		X[2,4]	X
Po 12 měsících (později jednou ročně)		X[2,4]	X

[1]Snímkování je nutno provést do 6 měsíců před výkonem.

[2]Duplexní ultrasonografii lze použít u pacientů se selháváním ledvin nebo u těch, kteří nejsou schopni podstoupit kontrastní vyšetření CT. I při použití ultrazvuku se doporučuje použít nekontrastní CT.

[3]Doporučuje se CT před propuštěním nebo po 1 měsíci.

[4]V případě endoleaku typu I nebo III se doporučuje promptní intervence a po ní další kontrola. Viz **část 12.6, Další sledování a léčba**.

[5]Doporučeno při hlášeném endoleaku před propuštěním nebo po 1 měsíci.

12.2 Doporučení pro kontrastní a nekontrastní CT

- Sady filmů mají zahrnovat všechny sekvenční snímky s nejmenší možnou tloušťkou řezu (≤3 mm). NEPROVÁDĚJTE snímky s velkou tloušťkou vrstvy (>3 mm) ani nevynechávejte následné CT snímky nebo sady filmů, protože pak není možné přesné srovnání anatomických struktur a polohy implantátu.
- Všechny snímky musí obsahovat měřítko pro každý film/snímek. Pokud se používá film, musí být obrazy v měřítku min. 20:1 uspořádány na arších 35,5 cm x 43,2 cm (14 palců x 17 palců).
- Je zapotřebí pořídit snímky s použitím kontrastní látky i bez použití kontrastní látky, se shodnou nebo odpovídající polohou stolu.
- Tloušťka vrstvy a interval snímků bez kontrastní látky a po jejím podání musí být stejné.
- NEMĚŇTE orientaci pacienta ani referenčních bodů mezi nekontrastním a kontrastním vyšetřením.

Snímky s použitím kontrastní látky a bez použití kontrastní látky z počátku léčby a při následných kontrolách jsou důležité pro optimální sledování pacientova stavu. Při vyšetření CT je nutné postupovat podle akceptovatelných protokolů pro snímkování. **Tabulka 12.2.1** uvádí příklady akceptovatelných protokolů pro snímkování.

Tabulka 12.2.1 Přijatelné zobrazovací protokoly

	Bez kontrastní látky	S kontrastní látkou
IV kontrastní látka	Ne	Ano
Akceptovatelné přístroje	Spirální CT nebo vysoce výkonná MDCT s možností >40 s	Spirální CT nebo vysoce výkonná MDCT s možností >40 s
Objem injekce	–	Podle protokolu daného zdravotnického zařízení
Rychlost injekce	–	>2,5 ml/s
Režim injekce	–	Tlakový
Načasování bolusu	–	Testovací bolus: SmartPrep, C.A.R.E. nebo ekvivalent
Pokrytí – začátek	Bránice	1 cm nad a. celiaca
Pokrytí – konec	Proximální femur	Odstup a. profunda femoris
Kolimace	<3 mm	<3 mm
Rekonstrukce	2,5 mm v celém rozsahu – „měkký algoritmus“	2,5 mm v celém rozsahu – „měkký algoritmus“
Axiální DFOV (duální zorné pole)	32 cm	32 cm
Série po injekci	Není	Není

12.3 Abdominální radiogramy

Požadují se následující snímky:

- Čtyři filmy: projekce supinačně – frontální (AP), příčná laterální, LPO (levá zadní šikmá) 30 stupňů a RPO (pravá zadní šikmá) 30 stupňů, vycentrované na pupek.
- Zaznamenejte vzdálenost od stolu k filmu a použijte stejnou vzdálenost při každém dalším vyšetření.

Zajistěte, aby byl celý implantát zachycen na každém jednotlivém snímku v podélné orientaci.

Existují-li jakékoli pochybnosti ohledně integrity zařízení (např. zasmyčkování, zlomení stentu, oddělení kotviček, vzájemný pohyb komponent), doporučuje se použít zvětšené obrazy. Ošetřující lékař musí na snímcích vyhodnotit integritu implantátu (celou délku zařízení včetně komponent) za použití zvětšovacího skla s 2-4násobným zvětšením.

12.4 Ultrazvuk

Zobrazení ultrazvukem je možno provést místo kontrastního CT, pokud stav pacienta vylučuje použití kontrastní látky. Ultrazvukové vyšetření je možno doplnit nekontrastním CT. Je třeba pořídit videozáznam kompletního duplexního ultrasonografického vyšetření aorty, ze kterého lze určit maximální průměr aneuryzmatu, endoleaky, průchodnost stentu a stenózu. Videozáznam má obsahovat následující informace:

- Příčný a podélný obraz má být pořízen z úrovně proximální aorty a má demonstrovat mesenterické a renální artérie až k iliakální bifurkaci, aby bylo možné zjistit přítomnost endoleaků, a to pomocí color flow a color power angiografie (je-li tato technologie dostupná).
- V případě podezření na endoleak je nutno provést potvrzení spektrální analýzou.
- Je nutno pořídit příčný a podélný snímek celého aneuryzmatu.

12.5 Informace o vyšetření MRI

Neklinické testy prokázaly, že endovaskulární graft Zenith AAA je podmínečně bezpečný při vyšetření MRI (MR Conditional). Pacienti s tímto endovaskulárním graftem mohou být okamžitě po implantaci bezpečně snímkováni za následujících podmínek:

Statické magnetické pole

- Statické magnetické pole o síle 3,0 tesla nebo menší.
- Nejvyšší hodnota prostorového gradientu magnetického pole 720 gaussů/cm.

Bylo provedeno neklinické hodnocení v MRI systému o 3 tesla (General Electric Excite) s maximálním prostorovým gradientem magnetického pole 720 gaussů/cm měřeným magnetometrem v poloze ve statickém magnetickém poli, kde se nachází tělo pacienta (tj. mimo kryt MRI zařízení, přístupné pacientovi nebo jiným osobám).

Záhřev způsobený snímkováním MRI

Systémy 1,5 tesla:

- Statické magnetické pole 1,5 tesla.
- Maximální hodnota měrného absorbovaného výkonu přepočteného na celé tělo (SAR) 2 W/kg za 15 minut snímkování (tj. na jednu snímkovací sekvenci).

Při neklinickém testování došlo u endovaskulárního graftu Zenith AAA ke zvýšení teploty maximálně o 1,4 °C při měrném absorbovaném výkonu přepočteném na celé tělo (SAR), uváděném systémem MR, o hodnotě 2,8 W/kg po dobu 15 minut snímkování MR scannerem (Siemens Medical Magnetom, software Numaris/4, verze Syngo MR 2002B DHHS) s magnetickým polem 1,5 tesla. Maximální průměrná hodnota měrného absorbovaného výkonu přepočteného na celé tělo (SAR) byla 2,8 W/kg, což odpovídá kalorimetricky změřené hodnotě 1,5 W/kg.

Systémy 3,0 tesla:

- Statické magnetické pole 3,0 tesla.
- Maximální hodnota měrného absorbovaného výkonu přepočteného na celé tělo (SAR) 2 W/kg za 15 minut snímkování (tj. na jednu snímkovací sekvenci).

Při neklinickém testování došlo u endovaskulárního graftu Zenith AAA ke zvýšení teploty maximálně o 1,9 °C při měrném absorbovaném výkonu přepočteném na celé tělo (SAR), uváděném systémem MR, o hodnotě 3,0 W/kg po dobu 15 minut snímkování MR scannerem Excite (GE Healthcare, software G3.0-052B) s magnetickým polem 3,0 tesla. Maximální hodnota měrného absorbovaného výkonu přepočteného na celé tělo (SAR) byla 3,0 W/kg, což odpovídá kalorimetricky změřené hodnotě 2,8 W/kg.

Artefakt obrazu

Při snímkování v neklinických testech artefakt obrazu zasahuje do anatomické oblasti, která obsahuje prostředek, a zakrývá pohled na anatomické struktury v těsné blízkosti až do vzdálenosti přibližně 20 cm od prostředku a také celý prostředek včetně lumenu. V těchto testech byla použita následující sekvence: fast spin echo na MRI zařízení Excite, GE Healthcare se 3,0 tesla, se softwarem G3.0-052B a s VF tělovou cívkou.

U všech skenerů se obrazové artefakty rozptýlily při zvětšující se vzdálenosti oblasti zájmu od implantátu. Snímky MR hlavy a krku a dolních končetin lze pořídit bez obrazových artefaktů. Obrazový artefakt může být přítomen u skenů břišní oblasti a horních končetin, v závislosti na vzdálenosti mezi implantátem a oblastí zájmu.

Jsou k dispozici klinické údaje o sedmnácti pacientech, kteří podstoupili MR vyšetření po implantaci stentgraftu. U žádného z těchto pacientů nebyla hlášena žádná nežádoucí příhoda ani problémy s implantátem vzniklé v souvislosti s podstoupením MRI. Kromě toho bylo na celém světě implantováno více než 100 000 endovaskulárních graftů Zenith AAA, u nichž nebyly hlášeny žádné nežádoucí příhody ani problémy s implantátem způsobené MRI.

Společnost Cook doporučuje, aby pacienti zaregistrovali podmínky pro MRI snímkování popsané v tomto návodu u nadace MedicAlert. Nadaci MedicAlert lze kontaktovat následujícími způsoby.

Poštou:	MedicAlert Foundation International
	2323 Colorado Avenue
	Turlock, CA 95382, USA
Telefon:	888-633-4298, bez poplatku
	Mimo území USA: 209-668-3333
Fax:	209-669-2450
Web:	www.medicalert.org

12.6 Další sledování a léčba

Další sledování a potenciálně další léčba se doporučuje v následujících případech:

- Aneuryzma s endoleakem typu I
- Aneuryzma s endoleakem typu III
- Zvětšení aneuryzmatu maximální průměr ≥5 mm (bez ohledu na stav endoleaku)
- Migrace
- Nedostatečná délka přilehnutí

Při zvažování opakované intervence nebo přechodu na otevřenou chirurgickou reparaci musí lékař posoudit doprovodná onemocnění konkrétního pacienta, předpokládanou dobu jeho života a pacientovu osobní volbu. Pacienti mají být poučeni, že po implantaci endograftu může být nutný další intervenční zásah, a to buď endovaskulární, nebo chirurgický.

13 INFORMACE PRO SLEDOVÁNÍ PACIENTŮ

Kromě tohoto *návodu k použití* je k endovaskulárnímu graftu Zenith Flex AAA se zaváděcím systémem Z-Trak přibalen *formulář ke sledování zařízení*, který musí nemocniční personál vyplnit a odeslat společnosti COOK za účelem sledování všech pacientů s implantovaným endovaskulárním graftem Zenith Flex AAA (v souladu s požadavky federálních předpisů USA).

14 ŘEŠENÍ PROBLÉMŮ

POZNÁMKA: Kontaktujte místního zástupce společnosti Cook a požádejte o technickou pomoc, kterou může poskytnout specializovaný technik.

14.1 Řešení problémů s uvolňovacím drátem

POZOR: Následující kroky použijte, pouze pokud nelze proximální uvolňovací drát vyjmout postupem popsaným v části 11.1.7.

14.1.1 Rozvinutí proximální (horní) části hlavního těla

1. Pokud nelze spoušť uvolňovacího drátu horního stentu sejmout z rukojeti, ustřihněte drát u spouště **(Obr. 32)** a poté spoušť z rukojeti odstraňte.
2. Stabilizujte šedý polohovač a zároveň stahujte sheath zpět, a tak zcela rozviňte ipsilaterální větev.
3. Odstraňte bezpečnostní západku ze spouště uvolňovacího drátu ipsilaterální větve.
4. Vytáhněte a odstraňte uvolňovací drát vysunutím spouště uvolňovacího drátu ipsilaterální větve z rukojeti a pak vyjmutím přes štěrbinu nad vnitřní kanylou zařízení.
5. Fixačním peánem zajistěte zastřižený konec uvolňovacího drátu horní čepičky. **(Obr. 33)**
6. Uvolněte svěrku, udržujte vnitřní kanylu a uvolňovací drát ve stabilní poloze a zaveďte šedý polohovač a sheath do graftu, až hrot šedého polohovače dosáhne vzdálenosti přibližně 2 cm od zlatých značek. **(Obr. 34)** Zavedený šedý polohovač poskytuje dodatečnou podporu vnitřní kanyle.

POZNÁMKA: Uvolňovací drát udržujte lehce napnutý, aby se odstranil jeho případný průvěs a aby nebyl při zavádění šedého polohovače a sheathu volný.

POZNÁMKA: Zajistěte, aby hrot šedého polohovače *nebyl* zaveden do horní čepičky.

7. Zamkněte svěrku. Zkontrolujte, že je uvolňovací drát zajištěn peánem.
8. Stabilizujte šedý polohovač a pomalu posunujte sheath vpřed, až hrot sheathu dosáhne vzdálenosti 2 mm od zlatých značek. **(Obr. 35)**

POZNÁMKA: Dávejte pozor, aby při posouvání sheathu nedošlo k posunutí samotného graftu.

9. Stabilizujte sheath a stáhněte zpět šedý polohovač s vnitřní kanylou, aby se horní čepička posunula přes suprarenální stent. **(Obr. 36)**
10. Ověřte polohu zlatých značek pod renálními artériemi.
11. Odstraňte uvolňovací drát.
12. Stahujte sheath zpět, až se obnaží zkosený hrot šedého polohovače.
13. Zaveďte tvarovací balónek kontralaterální větví hlavního těla a umístěte jej těsně nad bifurkací graftu.
14. Naplňte balónek na celý průměr graftu. **(Obr. 37)**
15. Uvolněte svěrku.
16. Stabilizujte šedý polohovač a balónkový katetr a posuňte vpřed vnitřní kanylu, aby se rozvinula horní čepička.
17. Utáhněte svěrku.
18. Vyprázdněte balónek a zaveďte kontralaterální vodicí drát do hrudní aorty.

POZNÁMKA: Vzhledem k riziku předčasného rozvinutí ipsilaterálního ramena a uvolnění uvolňovacího drátu doporučujeme ponechat při umisťování ipsilaterální větve tvarovací balónek v kontralaterální větvi nebo těsně nad ní, aby se stabilizoval graft.

14.1.2 Aretace horní čepičky

1. Uvolněte svěrku. **(Obr. 22)**
2. Zajistěte sheath a vnitřní kanylu, aby se vyloučil jakýkoli pohyb těchto komponent.
3. Posuňte šedý polohovač přes vnitřní kanylu tak, až se aretuje k horní čepičce. **(Obr. 23, 24** a **38)**

POZNÁMKA: Narazíte-li na odpor, lehce pootočte šedým polohovačem a pokračujte v šetrném zavádění.

4. Opět utáhněte svěrku a vytáhněte celou horní čepičku a šedý polohovač přes graft a přes sheath taženim za vnitřní kanylu. **(Obr. 39)** Sheath a vodicí drát ponechte na místě.
5. Zavřete hemostatický ventil Captor na zaváděcím sheathu Flexor otočením po směru hodinových ručiček až na doraz. **(Obr. 26)**

14.1.3 Umístění a rozvinutí ipsilaterálního iliakálního ramena

POZNÁMKA: Zkontrolujte, zda je hemostatický ventil Captor na zaváděcím sheathu v otevřené poloze. **(Obr. 27)**

1. Pomocí sestavy drátu hlavního těla graftu a sheathu zaveďte ipsilaterální rameno graftu.

POZNÁMKA: Vzhledem ke změně v postupu uvolňování horní čepičky musí být sestava sheathu hlavního těla stažena zpět 1-2 cm proximálně dovnitř ipsilaterální větve. Zaveďte sestavu dilatátoru a sheathu ipsilaterální větve do sheathu hlavního těla.

POZNÁMKA: Tvarovací balónek lze naplnit v kontralaterální větvi hlavního těla graftu, pokud bude nutná dodatečná stabilizace graftu.

POZOR: Balónek nenaplňujte, pokud není uvnitř graftu.

POZNÁMKA: V silně vinutých cévách se může po zavedení tuhých drátů a systémů sheathů podstatně změnit poloha vnitřních iliakálních artérií.

2. Posunujte pomalu, až ipsilaterální iliakální rameno graftu překryje nejméně jeden celý stent iliakálního ramena (tj. proximální stent iliakálního ramena graftu) uvnitř ipsilaterální větve hlavního těla. **(Obr. 40)**

POZNÁMKA: Je-li zapotřebí překrytí o více než 3 stenty iliakálního ramena (více než 2 stenty iliakálního ramena při délce ramena 37, 39, 54 a 56 mm), může být nezbytné zvážit použití extenze ramena v místě bifurkace na protější straně.

3. Potvrďte polohu distálního konce iliakálního ramena graftu. Podle potřeby reponujte iliakální rameno graftu, abyste zajistili průchodnost vnitřní iliakální artérie.
4. Při rozvinování stabilizujte iliakální rameno graftu na místě šedým polohovačem a současně společně vytahujte sheath iliakálního ramena a sheath hlavního těla. **(Obr. 29** a **41)** Je-li to nutné, vytáhněte sheath hlavního těla.
5. Pod skiaskopickým naváděním a po ověření polohy iliakálního ramena graftu uvolněte svěrku a stáhněte zpět vnitřní kanylu tak, aby se zkosený dilatátor aretoval k šedému polohovači. Utáhněte svěrku. Udržujte sheath ve stejné poloze a současně vytahujte šedý polohovač se zajištěnou vnitřní kanylou. **(Obr. 42)**
6. Zavřete hemostatický ventil Captor na zaváděcím sheathu Flexor otočením po směru hodinových ručiček až na doraz.
7. Znovu ověřte polohu vodicích drátů. Sheath a vodicí dráty ponechte na místě.
8. Vyjměte vyprázdněný balónek z kontralaterální strany.

14.1.4 Umístění a rozvinutí kontralaterálního iliakálního ramena

POZOR: Před implantací zkontrolujte, zda je k zavedení na kontralaterální straně pacienta vybráno kontralaterální iliakální rameno určené dříve.

1. Umístěte zesilovač obrazu tak, aby ukazoval kontralaterální vnitřní iliakální artérii a kontralaterální společnou iliakální artérii.
2. Před zavedením aplikačního systému kontralaterálního iliakálního ramena injikujte kontrastní látku kontralaterálním femorálním sheathem a lokalizujte kontralaterální vnitřní iliakální artérii.
3. Zaveďte aplikační systém kontralaterálního iliakálního ramena do artérie. Posunujte pomalu, až iliakální rameno graftu překryje nejméně jeden celý stent iliakálního ramena (tj. proximální stent iliakálního ramena graftu) uvnitř kontralaterální větve hlavního těla. **(Obr. 43)**

POZNÁMKA: Pokud narazíte na obtíže při posouvání aplikačního systému iliakálního ramena, použijte tužší vodicí drát. V nadměrně vinutých cévách se mohou anatomické poměry po zavedení tuhých drátů a systémů sheathů podstatně změnit.

4. Potvrďte polohu distálního konce iliakálního ramena graftu. Podle potřeby upravte polohu iliakálního ramena graftu tak, aby byla zajištěna průchodnost vnitřní iliakální artérie a zároveň minimální překrytí o jeden úplný stent iliakálního ramena (tj. proximální stent iliakálního ramena graftu, maximální překrytí 1,5 stentu) v rámci hlavního těla endovaskulárního graftu.
5. Při rozvinování držte iliakální rameno graftu na místě šedým polohovačem a současně vytahujte sheath. **(Obr. 18** a **44)** Zajistěte, aby bylo zachováno překrytí o jeden stent.
6. Zastavte vytahování sheathu, jakmile je uvolněn distální konec iliakálního ramena graftu.
7. Pod skiaskopickou kontrolou a po ověření polohy iliakálního ramena graftu uvolněte svěrku a stáhněte zpět vnitřní kanylu tak, aby se zkosený dilatátor aretoval k šedému polohovači. Utáhněte svěrku. Udržujte sheath ve stejné poloze a současně vytahujte šedý polohovač se zajištěnou vnitřní kanylou. **(Obr. 45)**
8. Znovu ověřte polohu vodicích drátů.
9. Zaveďte tvarovací balónek a proveďte závěrečný angiogram, jak je popsáno v **části 11.1.12, Zavedení tvarovacího balónku**.

14.2 Řešení problémů s rozvinováním suprarenálního stentu

POZOR: Níže uvedené kroky je třeba provádět pouze tehdy, když není možné suprarenální stent rozvinout, jak je popsáno v části 11.1.7.

14.2.1 Rozvinutí proximální (horní) části hlavního těla

1. Pokud nelze suprarenální stent zcela rozvinout posunutím vnitřní kanyly horní čepičky vpřed, zaveďte kontralaterální větví hlavního těla tvarovací balónek a umístěte jej těsně nad bifurkaci stentgraftu.
2. K zajištění dodatečné podpory vnitřní kanyly naplňte balónek na rozměr celého průměru graftu.
3. Uvolněte svěrku. **(Obr. 14)**
4. Stabilizujte šedý polohovač a balónkový katetr a posuňte vnitřní kanylu vpřed, aby se rozvinul suprarenální stent.

Pokud je suprarenální stent zcela rozvinut:

5. Utáhněte svěrku a pak vyprázdněte a vytáhněte balónek.
6. Posuňte kontralaterální vodicí drát do hrudní aorty, vraťte se k příslušnému kroku v návodu k použití a zákrok dokončete.

Pokud nadále není možné suprarenální stent zcela rozvinout:

5. Utáhněte svěrku a vyprázdněte balónek. Udržujte balónek ve stabilní poloze, stabilizujte šedý polohovač a stáhněte zpět sheath, aby se zcela rozvinula ipsilaterální větev.
6. Odstraňte bezpečnostní západku ze spouště uvolňovacího drátu ipsilaterální větve.
7. Vytáhněte a odstraňte uvolňovací drát tak, že vysunete spoušť uvolňovacího drátu ipsilaterální větve z rukojeti a pak drát vyjmete skrz příslušnou štěrbinu po vnitřní kanyle zařízení.
8. Uvolněte svěrku **(Obr. 22)**, udržujte vnitřní kanylu ve stabilní poloze a přitom posunujte šedý polohovač a sheath do graftu, až hrot šedého polohovače dostoupí přibližně 2 cm pod proximální zlaté značky. **(Obr. 46)** Zavedený šedý polohovač poskytuje dodatečnou podporu vnitřní kanyle.
   POZNÁMKA: Postupujte opatrně, aby se při zavádění šedého polohovače a sheathu graft neposunul vpřed.
   POZNÁMKA: Zajistěte, aby hrot šedého polohovače nebyl zaveden do horní čepičky.
9. Zamkněte svěrku.
10. Ověřte polohu zlatých značek pod renálními artériemi.
11. Upravte polohu tvarovacího balónku tak, aby přisedl na bifurkaci.
12. Naplňte balónek na celý průměr graftu. **(Obr. 37)**
13. Uvolněte svěrku.
14. Stabilizujte šedý polohovač a balónkový katetr a posuňte vnitřní kanylu vpřed, aby se rozvinul suprarenální stent.
15. Utáhněte svěrku.
16. Vyprázdněte balónek a zaveďte kontralaterální vodicí drát do hrudní aorty.
    POZNÁMKA: Vzhledem k časnému rozvinutí ipsilaterálního ramena a spuštění uvolňovacího drátu se doporučuje ponechat tvarovací balónek v kontralaterální větvi nebo těsně nad ní, za účelem použití pro stabilizaci graftu při umisťování ipsilaterální větve.

14.2.2 Aretace horní čepičky

1. Uvolněte svěrku. **(Obr. 22)**
2. Zajistěte sheath a vnitřní kanylu, aby se vyloučil jakýkoli pohyb těchto komponent.
3. Posuňte šedý polohovač po vnitřní kanyle, až se aretuje k horní čepičce. **(Obr. 23, 24** a **38)**
   POZNÁMKA: Narazíte-li na odpor, lehce pootočte šedým polohovačem a pokračujte v šetrném zavádění.

4. Opět utáhněte svěrku a vytáhněte celou horní čepičku a šedý polohovač skrz graft a skrz sheath tažením za vnitřní kanylu. **(Obr. 39)** Sheath a vodicí drát ponechte na místě.
5. Zavřete hemostatický ventil Captor na zaváděcím sheathu Flexor otočením po směru hodinových ručiček až na doraz. **(Obr. 26)**

14.2.3 Umístění a rozvinutí ipsilaterálního iliakálního ramena

POZNÁMKA: Zkontrolujte, zda je hemostatický ventil Captor na zaváděcím sheathu v otevřené poloze. **(Obr. 27)**

1. Umístěte zesilovač obrazu tak, aby zobrazoval ipsilaterální vnitřní iliakální artérii a ipsilaterální společnou iliakální artérii.
2. Po zavedení aplikačního systému ipsilaterálního iliakálního ramena injikujte kontrastní látku skrz sheath hlavního těla, abyste lokalizovali ipsilaterální vnitřní iliakální artérii.
3. Pomocí sestavy drátu hlavního těla graftu a sheathu zaveďte ipsilaterální rameno graftu.
   POZNÁMKA: Vzhledem ke změně v postupu uvolňování horní čepičky musí být sestava sheathu hlavního těla stažena zpět 1-2 cm dovnitř proximální ipsilaterální větve. Zaveďte sestavu dilatátoru a sheathu ipsilaterální větve do sheathu hlavního těla.
   POZNÁMKA: Tvarovací balónek lze naplnit v kontralaterální větvi hlavního těla graftu, pokud bude nutná dodatečná stabilizace graftu.
   POZOR: Balónek nenaplňujte, pokud není uvnitř graftu.
   POZNÁMKA: V silně vinutých cévách se může po zavedení tuhých drátů a systémů sheathů podstatně změnit poloha vnitřních iliakálních artérií.
4. Pomalu zavádějte aplikační systém ipsilaterálního iliakálního ramena, až graft ipsilaterálního iliakálního ramena překryje nejméně jeden celý stent iliakálního ramena (tj. proximální stent iliakálního ramena graftu) uvnitř ipsilaterální větve hlavního těla. **(Obr. 40)**
   POZNÁMKA: Pokud bude nutné překrytí delší než tři délky stentu iliakálního ramena (delší než dvě délky stentu iliakálního ramena pro 37, 39, 54 a 56mm stenty), budete muset uvážit použití extenze ramena do oblasti bifurkace na protilehlé straně.
5. Potvrďte polohu distálního konce iliakálního ramena graftu. Podle potřeby reponujte iliakální rameno graftu, abyste zajistili průchodnost vnitřní iliakální artérie.
6. Při rozvinování držte iliakální rameno graftu na místě šedým polohovačem a současně společně vytahujte sheath iliakálního ramena a sheath hlavního těla. **(Obr. 29** a **41)**
7. Pod skiaskopickým naváděním a po ověření polohy iliakálního ramena graftu uvolněte svěrku a stáhněte zpět vnitřní kanylu tak, aby se zkosený dilatátor aretoval k šedému polohovači. Utáhněte svěrku. Udržujte sheath ve stejné poloze a současně vytahujte šedý polohovač se zajištěnou vnitřní kanylou. **(Obr. 42)**
8. Zavřete hemostatický ventil Captor na zaváděcím sheathu Flexor otočením po směru hodinových ručiček až na doraz.
9. Znovu ověřte polohu vodicích drátů. Sheath a vodicí dráty ponechte na místě.
10. Vyjměte vyprázdněný balónek z kontralaterální strany.

14.2.4 Umístění a rozvinutí kontralaterálního iliakálního ramena

POZOR: Před implantací zkontrolujte, zda je k zavedení na kontralaterální straně pacienta vybráno kontralaterální iliakální rameno určené dříve.

1. Umístěte zesilovač obrazu tak, aby ukazoval kontralaterální vnitřní iliakální artérii a kontralaterální společnou iliakální artérii.
2. Před zavedením aplikačního systému kontralaterálního iliakálního ramena injikujte kontrastní látku kontralaterálním femorálním sheathem a lokalizujte kontralaterální vnitřní iliakální artérii.
3. Zaveďte aplikační systém kontralaterálního iliakálního ramena do artérie. Posunujte pomalu, až iliakální rameno graftu překryje nejméně jeden celý stent iliakálního ramena (tj. proximální stent iliakálního ramena graftu) uvnitř kontralaterální větve hlavního těla. **(Obr. 43)**
   POZNÁMKA: Pokud používáte iliakální rameno Spiral-Z, rentgenokontrastní značka je umístěna 30 mm od proximálního konce iliakálního ramena graftu a označuje maximální rozsah překrytí. Při zavádění tento graft posunujte pomalu vpřed, až iliakální rameno graftu překryje nejméně jeden celý stent, ale nepostoupí za rentgenokontrastní značku ve tvaru proužku.
   POZNÁMKA: Pokud narazíte na obtíže při posouvání aplikačního systému iliakálního ramena, použijte tužší vodicí drát. V nadměrně vinutých cévách se mohou anatomické poměry po zavedení tuhých drátů a systémů sheathů podstatně změnit.
4. Potvrďte polohu distálního konce iliakálního ramena graftu. Podle potřeby upravte polohu iliakálního ramena graftu tak, aby byla zajištěna průchodnost vnitřní iliakální artérie a zároveň minimální překrytí o jeden úplný stent iliakálního ramena (tj. proximální stent iliakálního ramena graftu, maximální překrytí 1,5 stentu) v rámci hlavního těla endovaskulárního graftu.
5. Při rozvinování držte iliakální rameno graftu na místě šedým polohovačem a současně vytahujte sheath. **(Obr. 18** a **44)** Zajistěte, aby bylo zachováno překrytí o jeden stent.
6. Zastavte vytahování sheathu, jakmile je uvolněn distální konec iliakálního ramena graftu.
7. Pod skiaskopickou kontrolou a po ověření polohy iliakálního ramena graftu uvolněte svěrku a stáhněte zpět vnitřní kanylu tak, aby se zkosený dilatátor aretoval k šedému polohovači. Utáhněte svěrku. Udržujte sheath ve stejné poloze a současně vytahujte šedý polohovač se zajištěnou vnitřní kanylou. **(Obr. 45)**
8. Znovu ověřte polohu vodicích drátů.
9. Zaveďte tvarovací balónek a proveďte závěrečný angiogram podle popisu v části **Zavedení tvarovacího balónku** v návodu k použití produktu.

DANSK

ZENITH FLEX® AAA ENDOVASKULÆR PROTESE MED Z-TRAK™ INDFØRINGSSYSTEM

Læs alle instruktioner omhyggeligt. Hvis instruktionerne, advarslerne og forholdsreglerne ikke følges nøje, kan det få alvorlige kirurgiske konsekvenser eller medføre personskade på patienten.

FORSIGTIG: Ifølge amerikansk lovgivning (USA) må dette produkt kun sælges af eller efter ordination af en læge.

FORSIGTIG: Hele indholdet af den ydre pose (inklusive indføringssystemet og de endovaskulære proteser) leveres sterile, kun til engangsbrug.

Der findes 4 gældende udgaver af Anbefalet brugsanvisning for Zenith produktgruppen. Denne brugsanvisning beskriver Anbefalet brugsanvisning for Zenith Flex AAA endovaskulær protese (hovedprotese og iliaca-ben). Vedrørende oplysninger om andre Zenith komponenter henvises der til Anbefalet brugsanvisning nedenfor:

- Zenith AAA endovaskulær protese (Zenith AAA endovaskulær hovedprotese, iliaca-ben og okklusionsenhed),
- Zenith hjælpekomponenter til AAA endovaskulær protese (hovedproteseforlænger, iliaca-benforlænger, konverteringsenhed og iliaca-prop),
- Zenith Renu® AAA hjælpeprotese (konfigurationer med forlænger og konverteringsenhed til hovedprotesen), og
- Coda® ballonkateter.

1 BESKRIVELSE AF PRODUKTET

1.1 Komponenter til aortisk hovedprotese og til iliaca-ben

Zenith Flex AAA endovaskulær protese er et modulært system, der består af tre komponenter: en aortisk bifurkationshovedprotese og to iliaca-ben. **(Fig. 1)** Protesemodulerne er konstrueret af et vævet polyesterstof i fuld tykkelse, der er syet på de selvekspanderende Cook-Z® stents i rustfrit stål med sutur af flettet polyester og monofilament polypropylen. Modulerne er fuldt stentede for at give stabilitet og den nødvendige anlæggelseskraft til at åbne proteselumen under anlæggelsen. Derudover giver Cook-Z stents den nødvendige fastgørelse og forsegling af protesen til karvæggen.

Den bare suprarenale stent ved protesens proksimale ende indeholder modhager, der sidder med 3 mm mellemrum for yderligere fiksering af anordningen. Med henblik på at lette visualisering af stentprotesen under gennemlysning sidder der røntgenfaste guldmarkører på følgende steder: én på det laterale aspekt af den mest distale stent på den kontralaterale kant af hovedprotesens bifurkationsdel og fire i periferisk retning inden for 2 mm fra det mest superiore aspekt af protesematerialet.

1.2 Hovedprotesens fremføringssystem

Zenith Flex AAA endovaskulær hovedprotese leveres præinstalleret på Z-Trak indføringssystemet. **(Fig. 2)** Den er udstyret med en sekventiel anlæggelsesmetode med indbyggede funktioner til at give kontinuerlig kontrol over den endovaskulære protese under hele anlæggelsesproceduren. Z-Trak indføringssystemet muliggør præcis positionering og tillader omjustering af den endelige proteseposition inden anlæggelse af den suprarenale stent med modhager.

Hovedprotesens fremføringssystem bruger et 18, 20 eller 22 French Z-Trak indføringssystem. En udløsningsmekanisme med dobbelt udløser-wire fastlåser den endovaskulære protese på fremføringssystemet, indtil lægen frakobler protesen. Alle systemer er kompatible med en 0,035 tommer (0,89 mm) kateterleder.

Captor® hæmostatisk ventil kan løsnes eller strammes for at opnå yderligere hæmostase ved indføringen og/eller fjernelsen af hjælpeprodukter ind i og ud af sheathen. Fremføringssystemerne for hovedprotesen er udstyret med en Flexor® indføringssheath, der modstår knæk, og som har hydrofil belægning. Begge funktioner har til hensigt at gøre manøvrering i aa. iliacae og aorta abdominalis lettere.

1.3 Fremføringssystem for iliaca-ben

Iliaca-ben til Zenith Flex AAA endovaskulær protese forsendes præmonteret på Z-Trak indføringssystemet. **(Fig. 3)** Fremføringssystemet er designet til at være let at bruge med minimal klargøring. Iliaca-benets fremføringssystem bruger et 14 French eller et 16 French Z-Trak indføringssystem. Alle systemer er kompatible med en 0,035 tommer (0,89 mm) kateterleder.

Captor hæmostaseventil kan løsnes eller strammes for at opnå yderligere hæmostase under indføring og/eller fjernelse af hjælpeprodukter ind i og ud af sheathen.

1.4 Hjælpekomponenter til Zenith AAA endovaskulær protese

Der findes yderligere endovaskulære hjælpekomponenter (hovedproteseforlængere, iliaca-benforlængere, konverteringsenheder og iliaca-propper). **(Fig. 4)** For yderligere oplysninger skal der refereres til brugsanvisningen til Zenith hjælpekomponenter til AAA endovaskulær protese.

2 TILSIGTET ANVENDELSE

Zenith Flex AAA endovaskulær protese med Z-Trak indføringssystemet er indiceret til endovaskulær behandling af patienter med abdominale aorta- eller aorto-iliacaaneurismer, der har en morfologi, som er egnet til endovaskulær reparation, herunder:

- Tilstrækkelig iliaca/femoral adgang, kompatibel med de krævede indføringssystemer,
- Non-aneurismalt infrarenalt aortasegment (hals) proksimalt for aneurismet:
  - med en længde på mindst 15 mm,
  - med en diameter, der er målt ydre væg til ydre væg, på højst 32 mm og ikke mindre end 18 mm,
  - med en vinkel, der er mindre end 60 grader i forhold til aneurismets længdeakse, og
  - med en vinkel, der er mindre end 45 grader i forhold til den suprarenale aortaakse.
- Et distalt fikseringssted i iliaca-arterien, der er mere end 10 mm langt og 7,5-20 mm i diameter (målt fra ydre væg til ydre væg).

3 KONTRAINDIKATIONER

Zenith Flex AAA endovaskulær protese med Z-Trak indføringssystem er kontraindiceret hos:

- Patienter med velkendt overfølsomhed eller allergi over for rustfrit stål, polyester, loddemetal (tin, sølv), polypropylen eller guld.
- Patienter med en systemisk infektion, som måske har øget risiko for endovaskulær proteseinfektion.

4 ADVARSLER OG FORHOLDSREGLER

4.1 Generelle

- Læs alle instruktioner omhyggeligt. Hvis instruktionerne, advarslerne og forholdsreglerne ikke følges nøje, kan det få alvorlige konsekvenser eller medføre personskade på patienten.
- Der skal altid være et kvalificeret kirurgisk team til rådighed under implantations- eller reinterventionsprocedurer i tilfælde af, at det bliver nødvendigt at konvertere til åben kirurgisk reparation.
- Zenith Flex AAA endovaskulær protese med Z-Trak indføringssystemer må kun anvendes af læger og teams, der er uddannet i vaskulære interventionsteknikker (kateterbaserede og kirurgiske) og i brugen af disse produkter. Specifikke forventninger til uddannelse beskrives i **Afsnit 10.1, Lægeuddannelse**.
- Yderligere endovaskulære interventioner eller konvertering til almindelig åben kirurgisk reparation efter initial endovaskulær reparation bør overvejes for patienter med aneurismer, der forstørres, uacceptabelt fald i fikseringslængde (overlapning af kar og komponent) og/eller endolækage. En stigning i aneurismestørrelse og/eller en persisterende endolækage eller migration kan medføre ruptur af aneurismet.
- Det kan være nødvendigt for patienter, der oplever reduceret blodflow gennem protesens lem og/eller lækager, at gennemgå sekundære interventioner eller kirurgiske procedurer.

4.2 Patientudvælgelse, behandling og opfølgning

- Zenith Flex AAA endovaskulær protese er designet til behandling af aortahalsdiametre på mindst 18 mm og højst 32 mm. Zenith Flex AAA endovaskulær protese er designet til at behandle proksimale aortahalse (distalt for den nedre nyrearterie) på mindst 15 mm i længde. Det er påkrævet med et distalt fikseringssted i iliaca-arterien, der er mere end 10 mm langt og 7,5-20 mm i diameter (målt fra ydre væg til ydre væg). Disse størrelsesmålinger er yderst vigtige for udførelsen af den endovaskulære reparation.
- Anatomiske nøgleelementer, der kan påvirke vellykket eksklusion af aneurismet, inkluderer svær proksimal halsvinkling (> 60 grader for infrarenal hals til akse af AAA eller > 45 grader for suprarenal hals i forhold til den umiddelbare infrarenale hals); kort proksimal aortahals (< 15 mm); en inverteret tragtform (større end 10 % stigning i diameter over 15 mm af den proksimale aortahalslængde); og periferisk trombe og/eller forkalkning ved implantationssstederne i arterien, især grænsefladen for den proksimale aortahals og den distale iliaca-arterie. Hvis der findes anatomiske begrænsninger, kan det være nødvendigt med en længere hals for at opnå adækvat forsegling og fiksering. Uregelmæssig forkalkning og/eller plaque kan kompromittere fastgørelsen og forseglingen ved fikseringsstederne. Halse med disse vigtige anatomiske elementer kan have større tendens til protesemigration eller endolækage.
- Adækvat iliaca- eller femoral adgang er nødvendig for at indføre protesen i vaskulaturen. Adgangskarrets diameter (målt fra indre væg til indre væg) og morfologi (minimal snirklethed, okklusiv sygdom og/eller forkalkning) bør være kompatibel med vaskulære adgangsteknikker og fremføringssystemer til en 16 French til 22 French vaskulær indføringssheath. Kar, der er signifikant forkalkede, okklusive, snirklede eller med vægtromber, kan udelukke placering af den endovaskulære protese og/eller kan øge risikoen for embolisering. En vaskulær kanalteknik kan være nødvendig for at opnå succes hos nogle patienter.
- Zenith Flex AAA endovaskulær protese med Z-Trak indføringssystem anbefales ikke til patienter, som ikke kan tåle de kontrastmidler, der er nødvendige til peroperativ og opfølgende postoperativ billeddiagnostik. Alle patienter skal monitoreres nøje og kontrolleres regelmæssigt med henblik på ændring i deres sygdomstilstand og integriteten af endoprotesen.
- Zenith Flex AAA endovaskulær protese med Z-Trak indføringssystem anbefales ikke til patienter, som overstiger vægt- og/eller størrelsesgrænserne, som kompromitterer eller forhindrer de nødvendige billeddiagnostiske krav.
- Manglende evne til at opretholde åbenhed i mindst en a. iliaca interna eller okklusion af en uundværlig a. mesenterica inferior kan øge risikoen for pelvis-/tarmiskæmi.
- Mange store, åbne lumbalarterier, vægtromber og en åben a. mesenterica inferior kan alle prædisponere en patient for type II endolækager. Patienter med koagulopati, der ikke kan korrigeres, kan også have en øget risiko for type II endolækage eller blødningskomplikationer.
- Sikkerheden og effektiviteten af Zenith Flex AAA endovaskulær protese med Z-Trak indføringssystem er ikke blevet evalueret hos følgende patientpopulationer:
  - traumatisk skade på aorta
  - lækage fra foreliggende ruptur eller ruptur af aneurismer
  - mykotiske aneurismer
  - pseudoaneurismer, opstået fra tidligere placering af protese
  - revision af tidligere placerede endovaskulære proteser
  - uoprettelig koagulationsdefekt
  - uundværlig mesenterialarterie
  - genetisk bindevævssygdom (f.eks. Marfans eller Ehlers-Danlos syndrom)
  - ledsagende thorakal aortaaneurisme eller thorakal abdominal aneurisme
  - aktive, systemiske infektioner
  - gravide eller ammende kvinder
  - morbidt fede patienter
  - yngre end 18 år
  - patienter, hvis proksimale aortahals er mindre end 15 mm i længde eller større end 60 grader i vinkel i forhold til aneurismets lange akse.
- Vellykket patientudvælgelse kræver specifik billeddiagnostik og nøjagtige målinger; se **Afsnit 4.3, Måleteknik og billeddiagnostik før proceduren**.
- Alle de nødvendige længder og diametre af produktet til at gennemføre proceduren skal være tilgængelige for lægen, især når de præ-operative planlægningsmål til tilfældet (behandlingsdiametre/længder) ikke er sikre. Denne fremgangsmåde tillader større intraoperativ fleksibilitet til at opnå optimale resultater af proceduren.

4.3 Måleteknik og billeddiagnostik før proceduren

- Manglende CT-scanning uden kontrast kan resultere i, at forkalkning af iliaca eller aorta ikke kan vurderes, hvilket kan udelukke adgang eller pålidelig fiksering og forsegling af produktet.
- En rekonstruktionstykkelse ved gennemlysning før proceduren på > 3 mm kan resultere i suboptimal størrelsesbestemmelse af produktet eller i manglende vurdering af fokal stenose fra CT-scanning.
- Klinisk erfaring angiver, at kontrastforstærket spiralcomputer-tomografisk angiografi (CTA) med 3-D rekonstruktion er den stærkt anbefalede billeddiagnostiske modalitet til korrekt bedømmelse af patientens anatomi inden behandling med Zenith Flex AAA endovaskulær protese. Hvis kontrastforstærket spiral-CTA med 3-D rekonstruktion ikke er tilgængelig, bør patienten henvises til et hospital, der råder over disse muligheder.
- Klinikere anbefaler at placere C-buen på gennemlysningen under proceduremæssig angiografi således, at nyrearteriernes udspring, og især den nedre, åbne nyrearterie, ses tydeligt inden anlæggelse af protesens proksimale gren (forseglende stent) på hovedprotesen. Desuden skal angiografien vise iliaca-arteriebifurkaturerne således, at de distale aa. iliacae communes er veldefinerede i forhold til udspringet for a. iliaca interna bilateralt, inden anlæggelse af iliaca-benene.

Diametre

Under anvendelse af CT skal diametermålinger bestemmes ud fra kardiameteren mellem de udvendige vægge (ikke lumenmåling) for at hjælpe med korrekt størrelsesbestemmelse og udvælgelse af produkt. Den kontrastforstærkede spiral CT-scanning skal starte 1 cm superiort for axis celiacus og fortsætte gennem femurhovederne ved en aksial skivetykkelse på 3 mm eller derunder.

Længder

Under anvendelse af CT skal længdemålinger bestemmes for at vurdere infrarenal proksimal halslængde nøjagtigt, såvel som planlægning af hovedprotesestørrelse og benkomponenter for Zenith Flex AAA endovaskulær protese. Disse rekonstruktioner skal udføres i sagittal-, frontal- og 3-D-plan.

- **Endovaskulære protesers funktion og sikkerhed på langt sigt er endnu ikke fastlagt. Alle patienter skal gøres opmærksom på, at endovaskulær behandling kræver regelmæssig opfølgning resten af deres liv til bedømmelse af deres helbredstilstand og ydeevnen af deres endovaskulære protese.** Patienter med særlige kliniske fund (f.eks. endolækager, aneurismer, der forstørres, eller ændringer i den endovaskulære proteses struktur eller position) bør følges nøjere. Specifikke retningslinjer for opfølgning beskrives i **Afsnit 12, RETNINGSLINJER FOR BILLEDDIAGNOSTIK OG POSTOPERATIV OPFØLGNING**.
- Zenith Flex AAA endovaskulær protese med Z-Trak indføringssystem anbefales ikke til patienter, der ikke er i stand til at gennemgå, eller som ikke er samarbejdsvillige med hensyn til de nødvendige præoperative og postoperative billeddiagnostiske og implantationsundersøgelser som beskrevet i **Afsnit 12, RETNINGSLINJER FOR BILLEDDIAGNOSTIK OG POSTOPERATIV OPFØLGNING**.
- Efter placering af en endovaskulær protese skal patienterne kontrolleres regelmæssigt for flow rundt om protesen, aneurismevækst eller ændringer i den endovaskulære proteses struktur eller position. Som et minimum er årlig billeddiagnostik påkrævet, herunder: 1) røntgen af abdomen for at undersøge protesens integritet (adskillelse mellem komponenter, stentfraktur eller adskillelse af modhage) og 2) CT med og uden kontrast for at undersøge aneurismeændringer, flow omkring protesen, åbenhed, snoning og progressiv sygdom. Hvis nyrekomplikationer eller andre faktorer udelukker brugen af billedkontraststoffer, kan røntgenbilleder af abdomen og duplex-ultralydsscanning give lignende information.

4.4 Udvælgelse af produkt

- Det anbefales kraftigt at følge størrelsesguiden i brugsanvisningen til Zenith Flex AAA endovaskulær protese, når den rette størrelse protese skal vælges (**Tabel 10.5.1** til **10.5.2**). Der er inkorporeret passende overstørrelse af protesen i brugsanvisningens størrelsesguide. Størrelsesbestemmelse uden for dette område kan resultere i endolækage, fraktur, migration, at produktet folder ind eller bliver komprimeret.

4.5 Implantationsprocedure

(Se **Afsnit 11, BRUGSANVISNING**)

- Passende billeddiagnostik under proceduren er nødvendig for at sikre vellykket placering af Zenith Flex AAA endovaskulær protese og sikre nøjagtig apposition i forhold til aortavæggen.
- Fremføringssystemet må ikke bøjes eller knækkes. Dette vil kunne beskadige fremføringssystemet og Zenith Flex AAA endovaskulær protese.
- Vær omhyggelig med at drejealle komponenter i systemet samtidig (fra ydre sheath til indre kanyle) for at undgå snoninger i den endovaskulære protese under drejning af fremføringssystemet.
- Fortsæt ikke med at fremføre nogen del af fremføringssystemet, hvis der mærkes modstand under fremføringen af kateterlederen eller fremføringssystemet. Stop og vurder årsagen til modstanden; der kan forekomme skade på kar, kateter eller protese. Udvis særlig forsigtighed i områder med stenoser, intravaskulær trombose eller i forkalkede eller snirklede kar.
- Utilsigtet delvis anlæggelse eller migration af endoprotesen kan kræve kirurgisk fjernelse.
- Medmindre det er medicinsk indiceret, må Zenith Flex AAA endovaskulær protese ikke anlægges på et sted, der vil okkludere arterier, der er nødvendige til forsyning af blodflow til organer eller ekstremiteter. Dæk ikke signifikante nyrearterier eller mesenterialarterier (a. mesenterica inferior er en undtagelse) med endoprotesen. Der kan ske karokklusion. Under den kliniske undersøgelse blev denne anordning ikke undersøgt i patienter med to okkluderede a. iliaca interna.
- Forsøg ikke at føre protesen tilbage i sheathen efter delvis eller fuldstændig ekspansion.
- Omplacering af stentprotesen distalt efter delvis anlæggelse af den dækkede proksimale stent kan resultere i beskadigelse af stentprotesen og/eller karlæsion.
- Unøjagtig placering og/eller ufuldstændig forsegling af Zenith Flex AAA endovaskulær protese i karret kan resultere i øget risiko for endolækage, migration eller utilsigtet okklusion af aa. renales eller aa. iliacae internae. Nyrearteriens åbenhed skal opretholdes for at forhindre/reducere risikoen for nyresvigt og efterfølgende komplikationer.
- Inadækvat fiksering af Zenith Flex AAA endovaskulær protese kan resultere i øget risiko for migration af stentprotesen. Forkert anlæggelse eller migration af endoprotesen kan kræve kirurgisk intervention.
- Der skal anvendes systemisk antikoagulation under implantationsproceduren på grundlag af hospitalets og lægens foretrukne protokol. Hvis heparin er kontraindiceret, bør det overvejes at bruge en alternativ antikoagulans.
- For at aktivere den hydrofile coating på ydersiden af Flexor indføringssheathen skal overfladen aftørres med sterile gazekompresser, der er gennemvædet med saltvandsopløsning. Hold altid sheathen hydreret for optimal funktion.
- Minimér håndteringen af den komprimerede endoprotese under klargøringen og indføringen for at nedsætte risikoen for kontaminering og infektion af endoprotesen.
- Oprethold kateterlederens position under indføring af fremføringssystemet.
- Gennemlysning bør anvendes under indføring og anlæggelse for at bekræfte korrekt funktion af indføringssystemets komponenter, korrekt placering af protesen og det ønskede proceduremæssige resultat.
- Anvendelse af Zenith Flex AAA endovaskulær protese med Z-Trak indføringssystemet kræver indgivelse af intravaskulær kontrast. Patienter med præeksisterende nyreinsufficiens kan have en øget risiko for postoperativt nyresvigt. Vær omhyggelig med at begrænse mængden af anvendt kontraststof under proceduren og overholde forebyggende behandlingsmetoder for at nedsætte nyresvigt (f.eks. adækvat hydrering).
- Når sheathen og/eller kateterlederen trækkes tilbage, kan anatomien og protesens position blive ændret. Monitorér protesens position konstant og udfør angiografi for at kontrollere positionen efter behov.
- Zenith Flex AAA endovaskulær protese omfatter en suprarenal stent med fikseringsmodhager. Der skal udvises meget stor forsigtighed ved manipulering af interventionelle og angiografiske produkter i området med den suprarenale stent.
- Vær forsigtig ved manipulering af katetre, kateterledere og sheaths i et aneurisme. Signifikante forstyrrelser kan løsrive trombefragmenter, hvilket kan forårsage distal emboli eller ruptur af aneurismet.
- Undgå at beskadige protesen eller at forstyrre positioneringen af protesen efter placering i tilfælde af, at yderligere brug af kirurgiske instrumenter (sekundær intervention) til protesen er nødvendig.
- Det skal verificeres, at adgangskateterlederens position går ud lige distalt for aortabuen, inden den suprarenale stent anlægges.
- Verificér inden implantationen, at det forudfastlagte kontralaterale iliaca-ben er valgt til indføring på patientens kontralaterale side.

4.6 Brug af formningsballon

- Undgå at inflatere ballonen i karret uden for protesen, da det kan resultere i karskade. Brug ballonen i overensstemmelse med den medfølgende dokumentation.
- Vær forsigtig ved inflation af ballonen i protesenved forkalkning, da overdreven inflation kan beskadige karret.
- Kontrollér fuld deflation af ballonen inden omplacering.
- For yderligere hæmostasekontrol kan Captor hæmostatiske ventil løsnes eller strammes for at imødekomme indføring og senere tilbagetrækning af en formningsballon.

4.7 Information om MR-scanning

Ikke-klinisk testning har påvist, at Zenith AAA endovaskulær protese er MR conditional. En patient med denne endovaskulære protese kan scannes uden risiko umiddelbart efter placering under følgende forhold:

Statisk magnetfelt

- Statisk magnetfelt på 3,0 tesla eller mindre.
- Højeste rumlige magnetfeltstyrke for gradient på 720 Gauss/cm

Ikke-klinisk evaluering blev udført i en 3 tesla MR-scanner (General Electric Excite) med en maksimal, rumlig magnetfeltstyrke for gradient på 720 Gauss/cm som målt med et gaussmeter i det statiske magnetfelt, som er relevant for patientens placering (dvs. uden for scannerens dække, som kan nå en patient eller person).

Opvarmning forbundet med MR-scanning

1,5 Tesla systemer:

- Statisk magnetisk feltstyrke på 1,5 Tesla
- Maksimal gennemsnitlig absorptionsrate (SAR) for hele kroppen på 2 W/kg ved 15 minutters scanning (dvs. pr. scanningssekvens)

I ikke-klinisk testning frembragte Zenith AAA endovaskulær protese en temperaturstigning på mindre end eller lig med 1,4 °C ved en gennemsnitlig specifik absorptionsrate (SAR) for hele kroppen, der blev rapporteret fra et MRI-system, på 2,8 W/kg ved 15 minutters MR-scanning i en 1,5 Tesla , Siemens Medical Magnetom, Numaris/4 Software, Version Syngo MR 2002B DHHS MR-scanner. Den maksimale gennemsnitlige specifikke absorptionsrate (SAR) for hele kroppen var 2,8 W/kg, hvilket svarer til en kalorimetrisk målt værdi på 1,5 W/kg.

3,0 Tesla systemer:

- Statisk magnetisk feltstyrke på 3,0 Tesla
- Maksimal gennemsnitlig absorptionsrate (SAR) for hele kroppen på 2 W/kg ved 15 minutters scanning (dvs. pr. scanningssekvens)

I ikke-klinisk testning frembragte Zenith AAA endovaskulær protese en temperaturstigning på mindre end eller lig med 1,9 °C ved en gennemsnitlig specifik absorptionsrate (SAR) for hele kroppen, der blev rapporteret fra et MRI-system, på 3,0 W/kg ved 15 minutters MR-scanning i en 3,0 Tesla Excite, GE Healthcare, G3.0-052B Software MR-scanner. Den maksimale gennemsnitlige specifikke absorptionsrate (SAR) for hele kroppen var 3,0 W/kg, hvilket svarer til en kalorimetrisk målt værdi på 2,8 W/kg.

Billedartefakt

Billedartefakten strækker sig gennem hele den anatomiske region, som indeholder protesen, og slører visningen af umiddelbart tilstødende anatomiske strukturer inden for ca. 20 cm fra protesen, samt hele protesen og dens lumen, ved scanning under ikke-klinisk afprøvning med denne sekvens: Hurtig spin ekko i en 3,0 Tesla Excite MR-scanner fra GE Healthcare med G3.0-052B software og radiofrekvent body-coil.

For alle scannere spredes billedartefaktet, når afstanden fra implantatet til området af interesse øges. MR-scanninger af hoved og hals og underekstremiteter kan tages uden billedartefakt. Billedartefakt kan findes i scanninger af abdominalregionen og overekstremiteterne, afhængigt af afstanden fra implantatet til området af interesse.

Der findes klinisk information om sytten patienter, som fik MR-scanninger efter implantation af stent-protese. Der har ikke været nogen rapporterede uønskede hændelser eller implantatproblemer hos nogen af disse patienter som et resultat af, at de er blevet MR-scannet. Desuden er der blevet implanteret langt over 100.000 Zenith AAA endovaskulære proteser globalt, hvor der ikke har været nogen rapporterede uønskede hændelser eller implantatproblemer som et resultat af MR-scanning.

Cook anbefaler, at patienten registrerer betingelserne for MR-scanning, der er beskrevet i denne brugsanvisning, hos MedicAlert Foundation. MedicAlert Foundation kan kontaktes på følgende måder:

Adresse:	MedicAlert Foundation International
	2323 Colorado Avenue
	Turlock, CA 95382, USA
Telefon:	888-633-4298 (gratis ved opkald i USA)
	+1-209-668-3333 uden for USA
Fax:	+1-209-669-2450
Web:	www.medicalert.org

5 UØNSKEDE HÆNDELSER

5.1 Observerede uønskede hændelser

En amerikansk prospektiv multicenterundersøgelse af en tidligere version af protesen (Zenith AAA endovaskulær protese), gennemført på 15 centre, der inkluderede 352 endovaskulære patienter (200 standardrisiko-, 100 højrisiko- og 52 indlæringspatienter) og 80 kontrolpatienter danner basis for de observerede uønskede hændelser i **Tabel 5.1.1**. Patienter blev tilmeldt standardrisikogrenen, hvis de var fysiologisk i stand til at tåle en åben eller endovaskulær reparation, og havde en anatomi, der var egnet til behandling med Zenith AAA endovaskulær protese med H&L-B One-Shot™ indføringssystemet (en tidligere version af indføringssystemet). Patienter med en egnet anatomi, men med en højere risiko for morbiditet eller dødelighed ved åben reparation, blev tilmeldt højrisikogrenen. Initiale patienter, der blev behandlet i undersøgelsen, blev tilmeldt indlæringspatientgrenen. Kontrolgruppen inkluderede patienter, hvis vaskulære anatomi muligvis ikke var egnet til endovaskulær AAA reparation.

Tabel 5.1.1 Død og ruptur fra klinisk undersøgelse

Død og ruptur	Zenith standardrisiko[1]		Kirurgisk standardrisiko		*P* værdi	Zenith højrisiko		Zenith indlæring	
Alle dødsfald									
(0-30 dage)[2]	0,5 %	(1/199)	2,5 %	(2/80)	0,20	2,0 %	(2/100)	1,9 %	(1/52)
(31-365 dage)[3]	3,0 %	(6/198)	1,3 %	(1/78)	0,68	7,1 %	(7/98)	9,8 %	(5/51)
AAA-relaterede	0,0 %	(0/198)	1,3 %	(1/78)	0,29	3,1 %	(3/98)	0,0 %	(0/51)
Ikke-AAA-relaterede	3,0 %	(6/198)	0,0 %	(0/78)	0,19	4,1 %	(4/98)	9,8 %	(5/51)
(0-365 dage)[2,3,4]	3,5 %	(7/199)	3,8 %	(3/80)	> 0,99	9,0 %	(9/100)	11,5 %	(6/52)
AAA-relaterede	0,5 %	(1/199)	3,8 %	(3/80)	0,07	5,0 %	(5/100)	1,9 %	(1/52)
Ikke-AAA-relaterede	3,0 %	(6/199)	0,0 %	(0/80)	0,19	4,0 %	(4/100)	9,6 %	(5/52)
Ruptur									
(0-30 dage)	0,0 %	(0/199)	–		–	0,0 %	(0/100)	0,0 %	(0/52)
(31-365 dage)	0,0 %	(0/198)	–		–	1,0 %	(1/98)	0,0 %	(0/51)
(0-365 dage)	0,0 %	(0/199)	–		–	1,0 %	(1/100)	0,0 %	(0/52)

[1]Nævner på 199, da én standardrisikopatient ikke modtog en anordning.

[2]Alle dødsfald (0-30 dage) blev regnet som relateret til AAA og proceduren.

[3]Af dødsfaldene (31-365 dage) blev fire regnet som AAA-relaterede: 1 kirurgisk (septisk shock fra iskæmisk colitis) og 3 højrisiko (pancreatitis med nyresvigt og sepsis, hæmorragi fra øvre abdominal aneurisme [ubehandlet AAA] og flere systemsvigt).

[4]Af dødsfaldene (0-365 dage) blev ti regnet som AAA-relaterede: 1 standardrisiko (hjertesvigt), 3 kirurgiske (alvorlig hæmorragi, mesenterisk iskæmi og septisk shock fra iskæmisk colitis), 5 højrisiko (respirationsinsufficiens, hjertesvigt med pulmonær emboli, pancreatitis med nyresvigt og sepsis, hæmorragi fra øvre abdominal aneurisme [ikke AAA-behandlet] og flere systemsvigt) og 1 indlæring (mistanke om hjertesvigt).

Tabel 5.1.2 Uønskede hændelser[1] i klinisk undersøgelse

	Zenith standardrisiko		Kirurgisk standardrisiko		*P* værdi	Zenith højrisiko		Zenith indlæring	
Fravær af morbiditet									
(0-30 dage)	80 %	(160/200)	58 %	(46/80)	< 0,001	68 %	(68/100)	73 %	(38/52)
Kardiovaskulær[2]	3,0 %	(6/200)	11 %	(9/80)	0,02	14 %	(14/100)	1,9 %	(1/52)
Pulmonal[3]	1,0 %	(2/200)	15 %	(12/80)	< 0,001	2,0 %	(2/100)	0,0 %	(0/52)
Renal[4,9]	2,5 %	(5/200)	10 %	(8/80)	0,01	6,0 %	(6/100)	5,8 %	(3/52)
Tarm[5]	1,0 %	(2/200)	3,8 %	(3/80)	0,14	1,0 %	(1/100)	1,9 %	(1/52)
Sår[6]	4,5 %	(9/200)	7,5 %	(6/80)	0,38	2,0 %	(2/100)	3,8 %	(2/52)
Neurologisk[7]	0,0 %	(0/200)	2,5 %	(2/80)	0,08	0,0 %	(0/100)	0,0 %	(0/52)
Vaskulær[8,11]	11 %	(21/200)	31 %	(25/80)	< 0,001	20 %	(20/100)	19 %	(10/52)
Fravær af morbiditet									
(31-365 dage)	91 %	(181/198)	86 %	(67/78)	0,25	79 %	(77/98)	86 %	(44/51)
Kardiovaskulær[2]	2,5 %	(5/198)	3,8 %	(3/78)	0,69	5,1 %	(5/98)	2,0 %	(1/51)
Pulmonal[3]	0,5 %	(1/198)	1,3 %	(1/78)	0,49	4,1 %	(4/98)	0,0 %	(0/51)
Renal[4,10]	0,5 %	(1/198)	0,0 %	(0/78)	> 0,99	3,1 %	(3/98)	0,0 %	(0/51)
Tarm[5]	0,5 %	(1/198)	1,3 %	(1/78)	0,49	0,0 %	(0/98)	0,0 %	(0/51)
Sår[6]	2,0 %	(4/198)	5,1 %	(4/78)	0,23	3,1 %	(3/98)	2,0 %	(1/51)
Neurologisk[7]	1,0 %	(2/198)	0,0 %	(0/78)	> 0,99	1,0 %	(1/98)	3,9 %	(2/51)
Vaskulær[8]	3,0 %	(6/198)	3,8 %	(3/78)	0,72	8,2 %	(8/98)	5,9 %	(3/51)
Fravær af morbiditet									
(0-365 dage)	76 %	(151/200)	49 %	(39/80)	< 0,001	55 %	(55/100)	62 %	(32/52)
Kardiovaskulær[2]	5,0 %	(10/200)	14 %	(11/80)	0,02	19 %	(19/100)	3,8 %	(2/52)
Pulmonal[3]	1,5 %	(3/200)	16 %	(13/80)	< 0,001	6,0 %	(6/100)	0,0 %	(0/52)
Renal[4,9,10]	2,5 %	(5/200)	10 %	(8/80)	0,01	9,0 %	(9/100)	5,8 %	(3/52)
Tarm[5]	1,5 %	(3/200)	3,8 %	(3/80)	0,36	1,0 %	(1/100)	1,9 %	(1/52)
Sår[6]	5,5 %	(11/200)	13 %	(10/80)	0,08	5,0 %	(5/100)	5,8 %	(3/52)
Neurologisk[7]	1,0 %	(2/200)	2,5 %	(2/80)	0,32	1,0 %	(1/100)	3,8 %	(2/52)
Vaskulær[8,11]	12 %	(24/200)	33 %	(26/80)	< 0,001	25 %	(25/100)	23 %	(12/52)

[1]Fra morbiditetsindekset.

[2]Kardiovaskulær kategori inkluderede: Q-tak- og non-Q-tak-myokardieinfarkter, kongestiv hjertesvigt, arytmier, der krævede ny medicin eller behandling, hjerteiskæmi, der krævede indgriben, inotropisk support, hypertension, der var vanskelig at behandle medicinsk.

[3]Pulmonal kategori inkluderede: reintubering eller ventilering > 24 timer, pneumoni, der krævede antibiotika, supplerende ilt ved udskrivelsen.

[4]Renal kategori inkluderede: dialyse hos patienter med normal præoperativ nyrefunktion, kreatininstigning > 30 % fra baseline ved to eller flere opfølgningstest.

[5]Tarmkategori inkluderede: tarmobstruktion, tarmiskæmi, aorto-enterisk fistel, paralytisk ileus > 4 dage.

[6]Sårkategori inkluderede: infektion, der krævede antibiotisk behandling, hernia, lymfefistel, ruptur, nekrose, der krævede debridement.

[7]Neurologisk kategori inkluderede: slagtilfælde, TIA, rygmarvsiskæmi/-paralyse.

[8]Vaskulær kategori inkluderede: trombose i lem, distal embolisering, som resulterede i vævstab eller som krævede indgriben, transfusion efter proceduren (som resultat af pseudoaneurisme, karskade, aneurismelækage eller andre procedurerelaterede årsager), pseudoaneurisme, karskade (såsom utilsigtet okklusion, dissektion eller andre procedurerelaterede årsager), aneurismelækage eller aneurismeruptur, stigning i aneurismestørrelse med mere end 0,5 cm i forhold til den mindste af eventuelle tidligere målinger.

[9]Forskere rapporterede, at én højrisikopatient yderligere havde okklusion af en ekstra nyrearterie, og én højrisikopatient yderligere havde kronisk nyreinsufficiens som "anden" uønsket hændelse.

[10]Forskere rapporterede, at én indlæringspatient yderligere havde nyreinsufficiens og én kirurgisk patient yderligere havde nyreinsufficiens som "anden" uønsket hændelse.

[11]Forskere rapporterede, at én indlæringspatient yderligere havde oplevet intraoperativ aortisk plaque ruptur, der medførte okklusion af nyrearterien som en "anden" uønsket hændelse.

5.2 Mulige uønskede hændelser

Uønskede hændelser, der kan forekomme og/eller kræve indgriben, inkluderer, men er ikke begrænset til:

- Amputation
- Aneurismeforstørrelse
- Aneurismeruptur og død
- Anæstetiske komplikationer og efterfølgende ledsagende problemer (f.eks. aspiration)
- Aortaskade, herunder perforation, dissektion, blødning, ruptur og død
- Arterie- eller venetrombose og/eller pseudoaneurisme
- Arteriovenøs fistel
- Blødning, hæmatom eller koagulopati
- Claudicatio (f.eks. balde, underekstremitet)
- Død
- Emboli (mikro og makro) med transitorisk eller permanent iskæmi eller infarkt
- Endolækage
- Endoprotese: forkert komponentanlæggelse; ufuldstændig komponentanlæggelse; komponentmigration; suturbrud; okklusion; infektion; stentbrud; slid af protesematerialet; dilatation; erosion; punktur; flow omkring protesen; separation og korrosion af modhage
- Feber og lokaliseret inflammation
- Impotens
- Infektion af aneurismet, produktet eller adgangsstedet, herunder abscesdannelse, transitorisk feber og smerte
- Kardielle komplikationer og efterfølgende ledsagende problemer (f.eks. arytmi, myokardieinfarkt, hjerteinsufficiens, hypotension, hypertension)
- Karskade
- Karspasme eller kartraume (f.eks. iliofemoral kardissektion, blødning, ruptur, død)
- Kirurgisk konvertering til åben reparation
- Komplikationer ved vaskulært adgangssted, herunder infektion, smerte, hæmatom, pseudoaneurisme, arteriovenøs fistel
- Leversvigt
- Lymfatiske komplikationer og efterfølgende ledsagende problemer (f.eks. lymfefistel)
- Neurologiske lokale eller systemiske komplikationer og efterfølgende ledsagende problemer (f.eks. slagtilfælde, transitorisk iskæmisk attak [TIA], paraplegi, paraparese, paralyse)
- Nyrekomplikationer og efterfølgende ledsagende problemer (f.eks. arterieokklusion, kontrasttoksicitet, insufficiens, svigt)
- Okklusion af protese eller nativt kar
- Pulmonale/respirationskomplikationer og efterfølgende ledsagende problemer (f.eks. pneumoni, respirationsinsufficiens, langvarig intubation)
- Sårkomplikationer og efterfølgende ledsagende problemer (f.eks. sårruptur, infektion)
- Tarmkomplikationer (f.eks. ileus, transitorisk iskæmi, infarkt, nekrose)
- Urogenitale komplikationer og efterfølgende ledsagende problemer (f.eks. iskæmi, erosion, fistel, inkontinens, hæmaturi, infektion)
- Ødem

Rapportering af uønskede hændelser i forbindelse med produktet

Alle uønskede hændelser (kliniske tilfælde), der involverer Zenith Flex AAA endovaskulær protese, skal straks rapporteres til COOK. Kunder i USA skal rapportere tilfælde ved at ringe til Customer Relations Department på 1-800-457-4500 (24 timer) eller 1-812-339-2235. Kunder uden for USA bedes ringe til distributøren.

6 RESUME OVER KLINISKE UNDERSØGELSER

6.1 Målsætning

Den kliniske undersøgelses primære målsætning var at evaluere sikkerheden og effektiviteten af en tidligere version af produktet (Zenith AAA endovaskulær protese) som et alternativ til åben kirurgisk reparation i den primære behandling af infrarenal abdominal aortaaneurisme. Undersøgelseshypoteser undersøgte, hvorvidt der blandt patienter i standardrisikogrupper var reduceret morbiditet efter 30-dage, samme overlevelsesprocent efter 30-dage, samme overlevelsesprocent efter 12-måneder og samme behandlingssucces og forbedrede kliniske hjælpeforanstaltninger efter 12-måneder sammenlignet med kontrolpatienter, der fik foretaget operation. Sikkerheden blev bestemt ved at evaluere, om forsøgspersoner, der modtog Zenith AAA endovaskulær protese, ville have reduceret morbiditet efter 30 dage, samme overlevelsesprocent efter 30 dage og 12 måneder og samme behandlingssucces efter 12 måneder, sammenlignet med forsøgspersoner behandlet med åben kirurgisk behandling. Effektiviteten var baseret på eksklusion af aneurismet, herunder fravær af enhver endolækage, fravær af aneurismeforstørrelse (≥ 5 mm) og fravær af større uønskede hændelser i forbindelse med produktet som evalueret i løbet af et års opfølgning. Sekundære målsætninger inkluderede vurdering af kliniske fordele og livskvalitet.

6.2 Undersøgelsens design

Den amerikanske kliniske undersøgelse var en non-randomiseret multicenterundersøgelse, der sammenlignede patienter med standard medicinsk risiko, som havde modtaget en endovaskulær protese med en åben kirurgi kontrol. Der var to yderligere undersøgelsesgrene for behandlingsgrupper med høj medicinsk risiko og indlæring. Femten centre optog 200 standardrisikopatienter, 80 kirurgiske kontrolpatienter, 100 højrisikopatienter og 52 indlæringspatienter. Kontrolgruppen inkluderede patienter, hvis vaskulære anatomi muligvis ikke var egnet til endovaskulær AAA reparation. Der blev planlagt opfølgningsevalueringer ved præ-udskrivelse, 1 måned, 6 måneder, 12 måneder og 24 måneder. Patientopfølgning og ansvarlighed ved 1 måned, 12 måneder og 24 måneder vises i **Tabel 6.2.1**, da disse var de primære dataanalyse tidspunkter. Billeddiagnostiske data i denne oversigt er baseret på fund fra et uafhængigt, centraliseret billedanalyselaboratorium (centrallaboratorium), som gennemgik CT-scanninger og røntgenbilleder af abdomen for at vurdere ændringer i aneurismediameteren, migration af anordning og relativ komponent, produktets integritet (wire og protese) og tilstedeværelsen og typen af endolækager. Kliniske hændelser blev bedømt af en uafhængig klinisk hændelseskomité, og sikkerheden blev monitoreret af en komité til monitorering af datasikkerhed.

Kirurgiske patienter og Zenith standardrisikopatienter opfyldte identiske patofysiologiske risikokriterier. De endovaskulære grupper ekskluderede periferisk trombe i den proksimale hals, en proksimal hals, der er mindre end 15 mm i længde, en proksimal halsdiameter målt fra ydre væg til ydre væg, der er mindre end 18 mm eller større end 28 mm, svær proksimal halsvinkling, en iliaca-arteriediameter målt fra ydre væg til ydre væg, der er mindre end 7,5 mm eller større end 20 mm ved det distale fikseringssted eller et distalt fikseringssted i iliaca-arterien, der er mindre end 10 mm i længde.

Patienter blev regnet som havende en højere risiko ved kirurgisk reparation, hvis de var over 80 år, havde baseline kreatinin > 2,0 mg/dl, modtog iltbehandling i hjemmet, FEV_1 < 1 liter, ejektionsfraktion < 25 %, invaliderende kronisk obstruktiv lungesygdom, klassifikation 3 eller 4 fra New York Heart Association (NYHA), modvillig abdomen, dialyse, myokardieinfarkt indenfor de sidste 6 måneder, hypertension, der var vanskelig at behandle medicinsk, tidligere slagtilfælde med residual deficit, kulturel modvilje mod at modtage blod eller blodprodukter, tidligere renal bypass kirurgi eller inflammatorisk aneurisme.

Inden tilmelding af patienter i den afgørende undersøgelse blev centre uden erfaring med Zenith AAA endovaskulær protese anmodet om at behandle initiale patienter under opsyn af en tilsynsførende. Disse indlæringspatienter var en kombination af standard- og højrisikopatienter og blev fulgt i overensstemmelse med den samme tidsplan som patienterne i den afgørende undersøgelse.

Tabel 6.2.1 Patientopfølgning og ansvarlighed[1]

Behandling	Zenith standardrisiko			Kirurgisk standardrisiko		
Interval	**1 mån.**	**12 mån.**	**24 mån.**	**1 mån.**	**12 mån.**	**24 mån.**
Ingen anordning	1	1[2]	1[2]	0	0	–
Konvertering til åben reparation	0	2[2]	2[2]	–	–	–
Udløbet	1	7	17	2	3	–
Tilbagetrukket/mistet til opfølgning	0	0	2	0	4	–
Tilgængelige	198	190	178	78	73	–
CT-scanning på stedet	191	168	110	69	58	–
CT-scanning på centrallaboratorium	190	165	99	69	59	–
KUB-billeddiagnostik (nyre, urinleder, blære) på stedet	179	153	108	–	–	–
KUB-billeddiagnostik (nyre, urinleder, blære) på centrallaboratorium	178	149	93	–	–	–
Evalueret for endolækage på stedet	187	163	107	–	–	–
Evalueret for endolækage på centrallaboratorium	161	148	92	–	–	–
Evalueret for aneurismeforstørrelse på stedet	–	149	104	–	–	–
Evalueret for aneurismeforstørrelse på centrallaboratorium	–	151	94	–	–	–

[1]Dataanalysens prøvestørrelse varierer for hver af tidspunkterne ovenfor og i de følgende tabeller. Denne afvigelse skyldes patienters tilgængelighed ved opfølgning, såvel som kvantiteten og kvaliteten af billeder fra specifikke tidspunkter, der var tilgængelige for evalueringen. For eksempel er antallet og kvaliteten af billeder tilgængelige for evalueringen af endolækage ved 12 måneder, forskelligt fra antallet og kvaliteten af billeder tilgængelige ved 24 måneder, på grund af variationen af antallet af udførte billedundersøgelser, antallet af billeder fra det kliniske sted til centrallaboratoriet og/eller antallet af billeder med acceptabel evalueringskvalitet. Samlede (totale) ved tidspunkterne er ikke kumulative, med mindre det er nævnt.

[2]Samlede (totale) ved tidspunkterne er kumulative.

6.3 Demografiske oplysninger om patienter

Tabellerne 6.3.1 og **6.3.2** sammenligner forsøgspersoners karakteristika og aneurismets initiale diameter for Zenith AAA endovaskulær protese og åben kirurgisk gruppe, respektive.

Tabel 6.3.1 Sammenligning af forsøgspersoners karakteristika

Emne	Zenith standardrisiko		Kirurgisk standardrisiko		*P* værdi	Zenith højrisiko		Zenith indlæring	
Alder (år)	71 ± 7		69 ± 7		0,03	77 ± 7		74 ± 8	
Maskulint køn	94 %	(187/200)	89 %	(71/80)	0,22	92 %	(92/100)	90 %	(47/52)
Aktuelle medicinske tilstande									
Periferisk vaskulær sygdom	16 %	(31/195)	25 %	(19/76)	0,12	24 %	(23/96)	9,6 %	(5/52)
Hypertension	64 %	(127/200)	83 %	(65/78)	0,001	68 %	(67/99)	67 %	(35/52)
Nyresvigt	0,0 %	(0/197)	0,0 %	(0/79)	> 0,99	5,2 %	(5/97)	1,9 %	(1/52)
Kronisk obstruktiv lungesygdom	20 %	(39/199)	18 %	(14/78)	0,87	34 %	(33/98)	22 %	(11/51)
Tromboembolisk hændelse	4,5 %	(9/199)	7,7 %	(6/78)	0,38	7,1 %	(7/99)	1,9 %	(1/52)
Leversygdom	2,1 %	(4/192)	5,1 %	(4/79)	0,24	1,0 %	(1/99)	1,9 %	(1/52)
Diabetes mellitus	12 %	(24/199)	15 %	(12/79)	0,55	17 %	(17/99)	14 %	(7/51)
Afhængig af insulin	17 %	(4/24)	8,3 %	(1/12)	0,65	24 %	(4/17)	43 %	(3/7)
Tidligere medicinske tilstande									
Myokardieinfarkt	39 %	(74/192)	29 %	(23/80)	0,13	35 %	(34/98)	35 %	(18/52)
Kongestiv hjerteinsufficiens	5,0 %	(10/199)	12 %	(9/78)	0,07	16 %	(16/100)	10 %	(5/50)
Angina	49 %	(98/198)	39 %	(31/79)	0,14	45 %	(44/98)	44 %	(23/52)
Arytmi	20 %	(40/197)	22 %	(17/78)	0,87	28 %	(27/98)	24 %	(12/51)
Cerebrovaskulær lidelse	9,5 %	(19/199)	16 %	(13/79)	0,14	20 %	(20/99)	9,8 %	(5/51)
Systemisk infektion	1,0 %	(2/196)	0,0 %	(0/78)	> 0,99	3,1 %	(3/97)	0,0 %	(0/49)
Cancer	22 %	(43/200)	19 %	(15/80)	0,74	31 %	(31/99)	29 %	(15/51)
Tilfælde af aneurismatisk sygdom i familien	16 %	(24/150)	27 %	(17/63)	0,09	14 %	(11/77)	26 %	(10/38)
Tidligere kirurgi på stedet	10 %	(20/200)	15 %	(12/79)	0,22	10 %	(10/99)	14 %	(7/51)
Tidligere bestråling på stedet	0,5 %	(1/197)	0,0 %	(0/79)	> 0,99	2,0 %	(2/100)	2,0 %	(1/51)
Overdrevet forbrug af alkohol	3,6 %	(7/193)	10 %	(8/77)	0,04	3,1 %	(3/96)	4,0 %	(2/50)
Brug af tobak									
Aldrig røget	10 %	(20/193)	5,0 %	(4/80)		14 %	(13/96)	24 %	(12/49)
Røget tidligere	69 %	(133/193)	60 %	(48/80)	0,03	69 %	(66/96)	57 %	(28/49)
Ryger stadig	21 %	(40/193)	35 %	(28/80)		18 %	(17/96)	18 %	(9/49)

På grund af inklusionskriterier var højrisikopatienter ældre ($P < 0{,}001$), havde flere tilfælde af nyresvigt ($P = 0{,}004$), Kronisk obstruktiv lungesygdom ($P = 0{,}01$), kongestiv hjertesvigt ($P = 0{,}004$) og cerebrovaskulær sygdom ($P = 0{,}02$) end standardrisikopatienter.

Tabel 6.3.2 Fordeling af aneurismets diameter

Diameterområde	Zenith standardrisiko		Kirurgisk standardrisiko		Zenith højrisiko		Zenith indlæring	
< 30 mm	0,0 %	(0/199)	0,0 %	(0/78)	0,0 %	(0/100)	0,0 %	(0/52)
30-39 mm	0,5 %	(1/199)	0,0 %	(0/78)	1,0 %	(1/100)	0,0 %	(0/52)
40-49 mm	23 %	(45/199)	7,7 %	(6/78)	15 %	(15/100)	13 %	(7/52)
50-59 mm	48 %	(95/199)	33 %	(26/78)	47 %	(47/100)	40 %	(21/52)
60-69 mm	24 %	(47/199)	29 %	(23/78)	27 %	(27/100)	42 %	(22/52)
70-79 mm	3,0 %	(6/199)	21 %	(16/78)	5,0 %	(5/100)	1,9 %	(1/52)
80-89 mm	2,5 %	(5/199)	6,4 %	(5/78)	1,0 %	(1/100)	0,0 %	(0/52)
≥ 90 mm	0,0 %	(0/199)	2,6 %	(2/78)	1,0 %	(1/100)	0,0 %	(0/52)

Fordeling af aneurismets diameter blev ikke vurderet i tre højrisiko- og én indlæringspatient.

6.4 Resultater

Data samlet i **Tabel 6.4.1** til **6.4.3**, blev indsamlet af de kliniske undersøgelsessteder og centrallaboratoriet. 24 måned-data er inkluderet, hvor de var tilgængelige. Kontrolpatienterne blev ikke fulgt efter 12 måneder og nogle data er endnu ikke blevet bedømt ud over 12 måneder. Nogle resultater er derfor vist til 12 måneder, mens andre resultater er vist til 24 måneder i dette afsnit. **Tabel 6.4.1** beskriver de anordninger, der er implanteret i patienterne i den kliniske undersøgelse. **Tabel 6.4.2** beskriver de primære resultater fra den kliniske undersøgelse. **Fig. 6.4.1** og **6.4.2** er Kaplan-Meier-plots over hhv. alle årsager og AAA-relateret overlevelse til 24 måneder. En uafhængig klinisk hændelseskomité bedømte alle dødsfald for mulig forbindelse til reparation af aneurisme. Alle tidlige dødsfald (0-30 dage) blev bedømt som AAA-relaterede. Dødsfald efter 30 dage blev bedømt som AAA-relaterede hvis der blev bekræftet AAA-sygdom eller medvirken af anordning. **Table 6.4.3** viser succesmålinger og **Fig. 6.4.3** er Kaplan-Meier-plottet for Fravær af morbiditet.

Tabel 6.4.1 Implanterede anordninger

Emne	Zenith standardrisiko		Zenith højrisiko		Zenith indlæring	
Hovedprotese og ben	99,5 %	(199/200)*	100 %	(100/100)[1]	100 %	(52/52)
Hovedproteseforlænger[2]	1,5 %	(3/199)	1,0 %	(1/100)	5,8 %	(3/52)
Ipsilateral iliaca-benforlænger[3,5]	9,5 %	(19/199)	11 %	(11/100)	0,0 %	(0/52)
Kontralateral iliaca-benforlænger[4,5]	11 %	(21/199)	11 %	(11/100)	13,5 %	(7/52)
Konverteringsenhed	0,5 %	(1/199)**	0,0 %	(0/100)	0,0 %	(0/52)
Okklusionsenhed	0,0 %	(0/199)	0,0 %	(0/100)	0,0 %	(0/52)

*Én standardrisikopatient modtog ikke en anordning pga. snirklethed og forkalkning af adgangskarret.

**Konverteringsenhed var brugt uden okklusionsenhed.

[1]Én anordning var tilpasset.

[2]To standardrisiko og én højrisikopatient modtog hovedproteseforlængere efter proceduren. En standardrisikopatient modtog to hovedproteseforlængere.

[3]To standardrisikopatienter og én højrisikopatient modtog ipsilaterale benforlængere efter proceduren.

[4]Fire standardrisikopatienter, to højrisikopatienter og én indlæringspatient modtog kontralaterale benforlængere efter proceduren.

[5]Tre standardrisikopatienter og tre højrisikopatienter modtog både ipsilaterale og kontralaterale forlængere under proceduren. En standardrisikopatient modtog både ipsilaterale og kontralaterale forlængere efter proceduren.

Tabel 6.4.2 Primære resultater

Emne	Zenith standardrisiko[1]		Kirurgisk standardrisiko		*P*-værdi	Zenith højrisiko		Zenith indlæring	
Alle dødsfald (0-30 dage)[2]	0,5 %	(1/199)	2,5 %	(2/80)	0,20	2,0 %	(2/100)	1,9 %	(1/52)
Alle dødsfald									
(31-365 dage)[2,3]	3,0 %	(6/199)	1,3 %	(1/80)	0,68	7,0 %	(7/100)	9,6 %	(5/52)
AAA-relaterede	0,0 %	(0/199)	1,3 %	(1/80)	0,29	3,0 %	(3/100)	0,0 %	(0/52)
Ikke-AAA-relaterede	3,0 %	(6/199)	0,0 %	(0/80)	0,19	4,0 %	(4/100)	9,6 %	(5/52)
Alle dødsfald									
(0-365 dage)[2,3,4]	3,5 %	(7/199)	3,8 %	(3/80)	> 0,99	9,0 %	(9/100)	11,5 %	(6/52)
AAA-relaterede	0,5 %	(1/199)	3,8 %	(3/80)	0,07	5,0 %	(5/100)	1,9 %	(1/52)
Ikke-AAA-relaterede	3,0 %	(6/199)	0,0 %	(0/80)	0,19	4,0 %	(4/100)	9,6 %	(5/52)
Ruptur									
(0-30 dage)	0,0 %	(0/199)	–		–	0,0 %	(0/100)	0,0 %	(0/52)
(31-365 dage)	0,0 %	(0/199)	–		–	1,0 %	(1/100)	0,0 %	(0/52)
(0-365 dage)	0,0 %	(0/199)	–		–	1,0 %	(1/100)	0,0 %	(0/52)
Konvertering									
(0-30 dage)	0,0 %	(0/199)	–		–	0,0 %	(0/100)	0,0 %	(0/52)
(31-365 dage)[5]	1,0 %	(2/199)	–		–	1,0 %	(1/100)	0,0 %	(0/52)
(0-365 dage)[5]	1,0 %	(2/199)	–		–	1,0 %	(1/100)	0,0 %	(0/52)
Uønskede hændelser									
(0-30 dage)[6]	20 %	(40/200)	43 %	(34/80)	< 0,001	32 %	(32/100)	27 %	(14/52)
(31-365 dage)[6]	8,6 %	(17/199)	14 %	(11/78)	0,25	21 %	(21/98)	14 %	(7/51)
(0-365 dage)[6]	25 %	(49/200)	51 %	(41/80)	< 0,001	45 %	(45/100)	38 %	(20/52)

[1]Nævner på 199, da én standardrisikopatient ikke modtog en anordning.

[2]Alle dødsfald (0-30 dage) blev regnet som relateret til AAA og proceduren.

[3]Af dødsfaldene (31-365 dage) blev fire regnet som AAA-relaterede: 1 kirurgisk (septisk shock fra iskæmisk colitis) og 3 højrisiko (pancreatitis med nyresvigt og sepsis, hæmorragi fra øvre abdominal aneurisme [ubehandlet AAA] og flere systemsvigt).

[4]Af dødsfaldene (0-365 dage) blev ti regnet som AAA-relaterede: 1 standardrisiko (hjertesvigt), 3 kirurgiske (alvorlig hæmorragi, mesenterisk iskæmi og septisk shock fra iskæmisk colitis), 5 højrisiko (respirationsinsufficiens, hjertesvigt med pulmonær emboli, pancreatitis med nyresvigt og sepsis, hæmorragi fra øvre abdominal aneurisme [ikke AAA-behandlet] og flere systemsvigt) og 1 indlæring (mistanke om hjertesvigt).

[5]Standardrisikopatienter undergik konverteringer pga. en vedvarende, proksimal type I endolækage og en ny suprarenal aortaaneurisme. Tre kirurgiske patienter havde alvorlig hæmorragi, hvoraf to af patienterne krævede operation igen og én patient døde.

[6]Uønskede hændelser inkluderet i morbiditetsindekset.

Patienter med Zenith AAA endovaskulær protese udviste ingen signifikante forskelle mellem mænd og kvinder angående overlevelse og fravær af uønskede hændelser. (Fejlsøjlerne i **Fig. 6.4.1, 6.4.2** og **6.4.3** repræsenterer 95 % konfidensgrænser.) **Fig. 6.4.1** præsenterer overlevelse af alle årsager til 24 måneder. Den ledsagende tabel præsenterer Kaplan-Meier analysen ved 1, 6, 12 og 24 måneder.

Fig. 6.4.1 Overlevelse ved 24 måneder

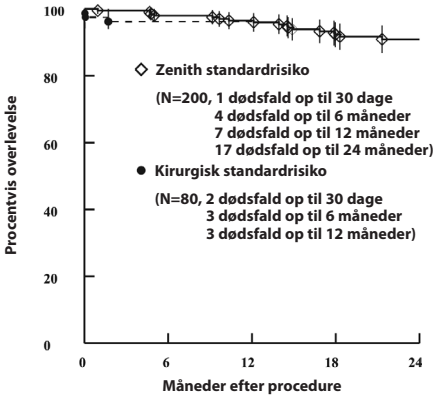

	1 måned		6 måneder		12 måneder		24 måneder	
	n	% overlevelse	n	% overlevelse	n	% overlevelse	n	% overlevelse
Zenith standardrisiko	198*	99,5	194	98,0	190	96,5	97	90,9
Kirurgisk standardrisiko	78	97,5	73	96,2	67	96,2	–	–

n = Patienter, der er i live og til rådighed for opfølgning ved afslutningen af intervallet

P = 0,81

*Én patient døde inden for 1 måned og én patient modtog ikke en anordning.

Fig. 6.4.2 præsenterer AAA-relateret overlevelse (afgjort af Klinisk hændelseskomité) til 24 måneder. Den ledsagende tabel præsenterer Kaplan-Meier analysen ved 1, 6, 12 og 24 måneder.

Fig. 6.4.2 AAA-relateret overlevelse ved 24 måneder

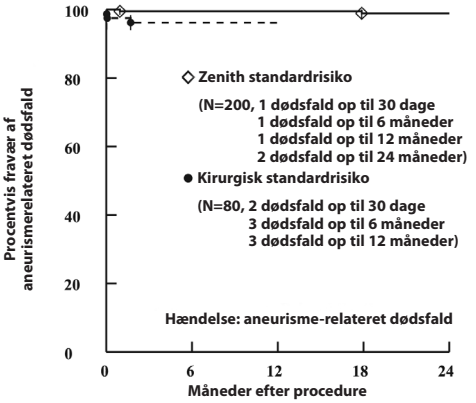

	1 måned		6 måneder		12 måneder		24 måneder	
	n	% overlevelse	n	% overlevelse	n	% overlevelse	n	% overlevelse
Zenith standardrisiko	198*	99,5	194	99,5	190	99,5	97	99,0
Kirurgisk standardrisiko	78	97,5	73	96,2	67	96,2	–	–

n = Patienter, der er i live og til rådighed for opfølgning ved afslutningen af intervallet

P = 0,04

*Én patient døde inden for 1 måned og én patient modtog ikke en anordning.

Tabel 6.4.3 Måltal for succes

Emne	Zenith standardrisiko		Kirurgisk standardrisiko		Zenith højrisiko		Zenith indlæring	
Teknisk succes[1]	99,5 %	(199/200)	98,8 %	(79/80)	100 %	(100/100)	100 %	(52/52)
Proceduremæssig succes ved 30 dage[2]	95,1 %	(155/163)	88 %	(60/68)	86 %	(70/81)	91 %	(30/33)
Behandlingssucces ved 12 måneder[3]	89 %	(122/137)	85 %	(52/61)	70 %	(44/63)	87 %	(26/30)

[1]Åben protese efter anlæggelse.

[2]Teknisk succes uden større komplikationer, åben protese og ingen type I eller type III endolækage ved 30 dage.

[3]Proceduremæssig succes forlænget til 12 måneder uden aneurismeforstørrelse (> 5 mm).

Fig. 6.4.3 viser fravær af morbiditet (hændelser i morbiditetsindekset) over 12 måneder. Den medfølgende tabel præsenterer Kaplan-Meier analysen ved 1, 6 og 12 måneder.

Fig. 6.4.3 Fravær af morbiditet (0-365 dage)

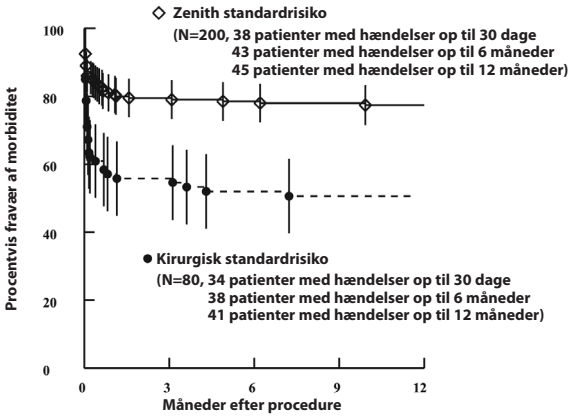

	1 måned		6 måneder		12 måneder	
	n	%	n	%	n	%
Zenith standardrisiko	162	81,0	154	78,5	133	77,4
Kirurgisk standardrisiko	45	57,1	39	52,0	33	47,8

n = Patienter, der er i live og uden morbiditet ved afslutningen af intervallet

P = < 0,001

Tabellerne 6.4.4 til **6.4.7** beskriver resultaterne hos forsøgspersoner med Zenith AAA endovaskulær protese, som rapporteret af centrallaboratoriet. Faktorer for protesens ydeevne, analyseret af centrallaboratoriet, inkluderede protesens integritet **(Tabel 6.4.4)**, protesens åbenhed **(Tabel 6.4.5)**, migration **(Tabel 6.4.6)** og separation af lem **(Tabel 6.4.7)**.

Tabel 6.4.4 Abdominale fund under røntgen – Produktets integritet

Emne	Zenith standardrisiko		Zenith højrisiko		Zenith indlæring	
Stentfrakturer[1]						
Før udskrivning	0,0 %	(0/172)	0,0 %	(0/81)	0,0 %	(0/39)
30 dage	0,0 %	(0/172)	0,0 %	(0/83)	0,0 %	(0/43)
6 måneder	0,0 %	(0/166)	0,0 %	(0/78)	0,0 %	(0/35)
12 måneder	0,0 %	(0/148)	0,0 %	(0/60)	0,0 %	(0/28)
24 måneder	0,0 %	(0/93)	0,0 %	(0/42)	0,0 %	(0/19)
Separation af modhage[2]						
Før udskrivning	0,0 %	(0/176)	0,0 %	(0/86)	0,0 %	(0/39)
30 dage	0,0 %	(0/178)	0,0 %	(0/86)	0,0 %	(0/43)
6 måneder	1,2 %	(2/167)	2,5 %	(2/80)	0,0 %	(0/35)
12 måneder	2,0 %	(3/149)	1,7 %	(1/60)	0,0 %	(0/28)
24 måneder	1,1 %	(1/93)	0,0 %	(0/42)	0,0 %	(0/19)
Ruptur af protesemateriale						
Før udskrivning	0,0 %	(0/176)	0,0 %	(0/86)	0,0 %	(0/39)
30 dage	0,0 %	(0/178)	0,0 %	(0/86)	0,0 %	(0/43)
6 måneder	0,0 %	(0/167)	0,0 %	(0/80)	0,0 %	(0/35)
12 måneder	0,0 %	(0/149)	0,0 %	(0/60)	0,0 %	(0/28)
24 måneder	0,0 %	(0/93)	0,0 %	(0/42)	0,0 %	(0/19)

[1]Procentdele af stentfraktur er for hovedprotesen. Centrallaboratoriet observerede heller ikke fraktur af højre iliaca-ben, venstre iliaca-ben, okklusionsenhed, konverteringsenhed, venstre iliaca-forlænger, højre iliaca-forlænger eller hovedproteseforlænger.

[2]Patienter med separation af 1 eller 2 modhager (af 10 eller 12 totalt). Ingen uønskede kliniske følgevirkninger.

Tabel 6.4.5 CT fund – Åbenhed af protese

Emne	Zenith standardrisiko		Zenith højrisiko		Zenith indlæring	
Åbenhed af protese						
30 dage	100 %	(185/185)	99 %	(85/86)	100 %	(47/47)
6 måneder	99 %	(183/184)	100 %	(74/74)	100 %	(39/39)
12 måneder	99 %	(153/155)	100 %	(62/62)	100 %	(30/30)
24 måneder	100 %	(96/96)	100 %	(33/33)	100 %	(25/25)

Tabel 6.4.6 CT fund – Migration af protese (hovedprotese)

Emne	Zenith standardrisiko		Zenith højrisiko		Zenith indlæring	
Migration af protese (> 5 mm) ved 12 måneder						
med kliniske følgevirkninger[1] eller intervention	0,0 %	(0/162)	0,0 %	(0/71)	0,0 %	(0/34)
uden kliniske sequelae[1] eller intervention	2,5 %	(4/162)	2,8 %	(2/71)	0,0 %	(0/34)
Migration af protese (> 10 mm)	0,0 %	(0/162)	0,0 %	(0/71)	0,0 %	(0/34)

[1]Migration med klinisk følgevirkning inkluderer endolækage, konvertering, ruptur eller AAA-relateret død.

Tabel 6.4.7 Abdominale fund under røntgen – Separation af lem

Emne	Zenith standardrisiko		Zenith højrisiko		Zenith indlæring	
Separation af lem						
Før udskrivning	0,0 %	(0/176)	0,0 %	(0/86)	0,0 %	(0/39)
30 dage	0,0 %	(0/178)	0,0 %	(0/86)	0,0 %	(0/43)
6 måneder	0,0 %	(0/167)	0,0 %	(0/80)	0,0 %	(0/35)
12 måneder	0,0 %	(0/149)	0,0 %	(0/60)	0,0 %	(0/28)
24 måneder	0,0 %	(0/93)	0,0 %	(0/42)	0,0 %	(0/19)

6.5 Styring af endolækage

Under den kliniske undersøgelse blev Type I endolækager behandlet under den initiale procedure med yderligere ballonanlæggelser, eller hvis det ikke lykkedes, med yderligere proteser. Type II endolækager blev observeret over en periode på én til seks måneder for at bestemme, om de spontant ville trombosere, eller ved fraværet af aneurismeforstørrelse blev de behandlet med endovaskulære teknikker efter lægens vurdering. Hvis aneurismet blev større, blev emboli eller underbinding overvejet, og i visse tilfælde udført. Type III endolækager, forårsaget af protesedefekter, utilstrækkelig forsegling eller frakobling af modulære komponenter, blev behandlet med yderligere ballon eller protese. Som det blev rapporteret af det angiografiske centrallaboratorium var der ingen type IV endolækager under den amerikanske kliniske undersøgelse. Protesematerialet, der blev brugt til at fremstille Zenith AAA endovaskulær protese, er af standardtykkelse, og er det samme materiale, der bruges i åbne kirurgiske procedurer. **Tabel 6.5.1** præsenterer incidensen af endolækager efter evalueringsinterval, som identificeret af centrallaboratoriet for hhv. standardrisiko-, højrisiko- og indlæringspatienter.

Tabel 6.5.1 Endolækager (alle typer, nye og vedvarende)

Emne	Zenith standardrisiko		Zenith højrisiko		Zenith indlæring	
Endolækager						
Før udskrivning	15 %	(23/153)	14 %	(11/78)	12 %	(3/26)
30 dage[1]	9,9 %	(16/161)	12 %	(9/75)	6,3 %	(2/32)
6 måneder[1]	8,7 %	(15/172)	11 %	(8/70)	8,6 %	(3/35)
12 måneder[1]	7,4 %	(11/148)	8,8 %	(5/57)	3,4 %	(1/29)

[1]Inkluderer både vedvarende endolækager og nye observationer.

Tabellerne 6.5.2 – 6.5.4 præsenterer incidensen af første tilfælde af endolækage i henhold til evalueringsinterval, som identificeret af centrallaboratoriet, inden eller ved 30 dages, 6 måneders og 12 måneders undersøgelser for hhv. standardrisiko-, højrisiko- og indlæringspatienter. Antallet af patienter uden lækage derefter opgives også.

Tabel 6.5.2 Første tilfælde af endolækage[1] for standardrisikopatienter

	En-måned undersøgelse N=179			Seks-måned undersøgelse N=172			Tolv-måned undersøgelse[3] N=148		
Emne	%	Endolækage[1]	Uden lækage derefter[2]	%	Endolækage[1]	Uden lækage derefter[2]	%	Endolækage[1]	Uden lækage derefter[2]
Endolækager	17	31	17	2,3	4	3	3,4	5	2
Proksimal type I	2,8	5	4	0,0	0	0	0,0	0	0
Distal									
Type I	1,7	3	1	0,0	0	0	0,7	1	1
Type II	9,5	17	9	2,3	4	3	1,4	2	1
Type III	1,1	2	2	0,0	0	0	0,7	1	0
Type IV	0,0	0	0	0,0	0	0	0,0	0	0
Flere	1,1	2	1	0,0	0	0	0,0	0	0
Ukendt	1,1	2	0	0,0	0	0	0,7	1	0

[1]Identificeret af centrallaboratoriet.

[2]Efterfølgende endolækager muligvis anden type end den oprindelige.

[3]Kun 2 patienter havde nye endolækager efter 12 måneder. Opfølgning efter 24 måneder ikke tilgængelig.

Tabel 6.5.3 Første tilfælde af endolækage[1] for højrisikopatienter

	En-måned undersøgelse N=88			Seks-måned undersøgelse N=70			Tolv-måned undersøgelse[3] N=57		
Emne	%	Endolækage[1]	Uden lækage derefter[2]	%	Endolækage[1]	Uden lækage derefter[2]	%	Endolækage[1]	Uden lækage derefter[2]
Endolækager	18	16	6	2,9	2	0	3,5	2	1
Proksimal type I	2,3	2	1	0,0	0	0	0,0	0	0
Distal									
Type I	1,1	1	1	0,0	0	0	0,0	0	0
Type II	9,1	8	3	1,4	1	0	1,8	1	0
Type III	0,0	0	0	1,4	1	0	1,8	1	1
Type IV	0,0	0	0	0,0	0	0	0,0	0	0
Flere	4,5	4	0	0,0	0	0	0,0	0	0
Ukendt	1,1	1	1	0,0	0	0	0,0	0	0

[1]Identificeret af centrallaboratoriet.

[2]Efterfølgende endolækager muligvis anden type end den oprindelige.

[3]Ingen endolækager efter 12 måneder. Opfølgning efter 24 måneder ikke tilgængelig.

Tabel 6.5.4 Første tilfælde af endolækage[1] for indlæringspatienter

	En-måned undersøgelse N=36			Seks-måned undersøgelse N=35			Tolv-måned undersøgelse[3] N=29		
Emne	%	Endolækage[1]	Uden lækage derefter[2]	%	Endolækage[1]	Uden lækage derefter[2]	%	Endolækage[1]	Uden lækage derefter[2]
Endolækager	11	4	2	2,9	1	0	0,0	0	0
Proksimal type I	0,0	0	0	0,0	0	0	0,0	0	0
Distal									
Type I	0,0	0	0	0,0	0	0	0,0	0	0
Type II	5,6	2	1	2,9	1	0	0,0	0	0
Type III	2,8	1	0	0,0	0	0	0,0	0	0
Type IV	0,0	0	0	0,0	0	0	0,0	0	0
Flere	0,0	0	0	0,0	0	0	0,0	0	0
Ukendt	2,8	1	1	0,0	0	0	0,0	0	0

[1]Identificeret af centrallaboratoriet.

[2]Efterfølgende endolækager muligvis anden type end den oprindelige.

[3]Ingen endolækager efter 12 måneder. Opfølgning efter 24 måneder ikke tilgængelig.

6.6 Aneurismeændring

Tabellerne 6.6.1 – 6.6.3 præsenterer ændringen i aneurismets diameter hos de endovaskulære patienter, som identificeret af centrallaboratoriet. **Tabel 6.6.1** præsenterer aneurismets maksimale diameterændring efter interval. **Tabellerne 6.6.2** og **6.6.3** præsenterer aneurismets ændring og endolækage ved hhv. 12 og 24 måneder.

Tabel 6.6.1 Ændring i aneurismets maksimale diameter efter interval*

Emne	Zenith standardrisiko		Zenith højrisiko		Zenith indlæring	
Fra før udskrivning indenfor 30 dage						
Fald > 5 mm	1,7 %	(3/180)	4,8 %	(4/84)	0,0 %	(0/40)
Uændret	97 %	(174/180)	94 %	(79/84)	97,5 %	(39/40)
Stigning > 5 mm	1,7 %	(3/180)	1,2 %	(1/84)	2,5 %	(1/40)
Ændring fra før udskrivning inden for 6 måneder						
Fald > 5 mm	36 %	(63/173)	41 %	(30/73)	49 %	(18/37)
Uændret	62 %	(108/173)	59 %	(43/73)	51 %	(19/37)
Stigning > 5 mm	1,2 %	(2/173)	0,0 %	(0/73)	0,0 %	(0/37)
Ændring fra før udskrivning indenfor 12 måneder						
Fald > 5 mm	68 %	(102/151)	63 %	(39/62)	67 %	(20/30)
Uændret	31 %	(47/151)	35 %	(22/62)	33 %	(10/30)
Stigning > 5 mm	1,3 %	(2/151)	1,6 %	(1/62)	0,0 %	(0/30)
Ændring fra før udskrivning indenfor 24 måneder						
Fald > 5 mm	78 %	(74/94)	75 %	(27/36)	71 %	(17/24)
Uændret	19 %	(18/94)	25 %	(9/36)	25 %	(6/24)
Stigning > 5 mm	2,1 %	(2/94)	0,0 %	(0/36)	4,2 %	(1/24)

*Inkluderer kun forsøgspersoner med udlæggelige film og målinger af aneurismets ændring fra 1 til 24 måneder.

Tabel 6.6.2 Ændring af aneurismets størrelse og endolækage ved 12 måneder

	Zenith standardrisiko N=140			Zenith højrisiko N=53			Zenith indlæring N=27		
		Endolækage			Endolækage			Endolækage	
Emne	**N**	**n**	**%**	**N**	**n**	**%**	**N**	**n**	**%**
Ændring af aneurismets størrelse fra før udskrivning til 12 måneder									
Fald > 5 mm	96	3	3,0	35	3	9,0	20	0	0,0
Uændret	42	8	19	17	2	12	7	1	14
Stigning > 5 mm	2	0	0,0	1	0	0,0	0	0	0,0

Tabel 6.6.3 Ændring af aneurismets størrelse og endolækage ved 24 måneder

	Zenith standardrisiko N=90			Zenith højrisiko N=31			Zenith indlæring N=21		
		Endolækage			Endolækage			Endolækage	
Emne	**N**	**n**	**%**	**N**	**n**	**%**	**N**	**n**	**%**
Ændring af aneurismets størrelse fra før udskrivning til 24 måneder									
Fald > 5 mm	71	3	4,0	24	1	4,0	16	0	0,0
Uændret	18	1	6,0	7	3	43	5	0	0,0
Stigning > 5 mm	1	1	100	0	0	0,0	0	0	0,0

6.7 AAA-relaterede sekundære interventioner

AAA-relaterede sekundære interventioner inden for det første år blev udført i 11 % af Zenith standardrisiko-, 13 % af Zenith højrisiko- og 5,8 % af Zenith indlæringsforsøgspersoner, som vist i **Tabel 6.7.1**. Mere end 50 % af de sekundære interventioner involverede kateterisering for at behandle en endolækage. AAA-relaterede sekundære interventioner inden for det andet år blev udført i 4,2 % af Zenith standardrisiko-, 2,2 % af Zenith højrisiko- og 2,3 % af Zenith indlæringsforsøgspersoner, som vist i **Tabel 6.7.2**.

Tabel 6.7.1 Sekundære interventioner (til 12 måneder)

	Zenith standardrisiko N=199		Zenith højrisiko N=100		Zenith indlæring N=52	
Intervention	**n**	**%**	**n**	**%**	**n**	**%**
Konvertering til åben reparation	2	1,0	1	1,0	0	0,0
Forsøgspersoner med ≥ 1 intervention	21	11	13	13	3	5,8
Behandling af en endolækage						
Emboli	5	2,5	3	3,0	1	2,0
Hjælpekomponent	6	3,0	4	4,0	1	2,0
Stent	1	0,5	0	0,0	0	0,0
Angioplastik	0	0,0	1	1,0	0	0,0
Behandling af en aneurismeforstørrelse						
Emboli	0	0,0	0	0,0	0	0,0
Behandling af en okklusion i lem	1	0,5	3	3,0	1	2,0
Behandling af en stenose i lem	1	0,5	0	0,0	0	0,0
Behandling af en nyrearterie	5	2,5	0	0,0	0	0,0
Behandling af infrainguinal iskæmi	1	0,5	1	1,0	0	0,0
Behandling af flere hændelser	1	0,5	1	1,0	0	0,0

Tabel 6.7.2 Sekundære interventioner (> 12 til 24 måneder)

	Zenith standardrisiko N=190		Zenith højrisiko N=90		Zenith indlæring N=44	
Intervention	**n**	**%**	**n**	**%**	**n**	**%**
Konvertering til åben reparation	1	0,5	1	1,1	0	0,0
Forsøgspersoner med ≥ 1 intervention	8	4,2	2	2,2	1	2,3
Behandling af en endolækage						
Emboli	3[1]	1,6	0	0,0	1[2]	2,3
Hjælpekomponent	1	0,5	0	0,0	0	0,0
Stent	0	0,0	1	1,1	0	0,0
Angioplastik	0	0,0	0	0,0	0	0,0
Behandling af en aneurismeforstørrelse						
Emboli	1	0,5	0	0,0	1[2]	2,3
Behandling af en okklusion i lem	1	0,5	0	0,0	0	0,0
Behandling af en stenose i lem	0	0,0	0	0,0	0	0,0
Behandling af en nyrearterie	0	0,0	1	1,1	0	0,0
Behandling af infrainguinal iskæmi	1	0,5	0	0,0	0	0,0
Behandling af flere hændelser	1	0,5	0	0,0	0	0,0

[1] Patient modtog også hjælpekomponent.

[2] Patient undergik intervention for at behandle aneurismeforstørrelse og endolækage.

6.8 Måltal for sekundære resultater

Som beskrevet i **Tabel 6.8.1** udviste behandling af AAA med Zenith AAA endovaskulær protese signifikante fordele ved helbredelse og livskvalitet, sammenlignet med den kirurgiske kontrolgruppe.

Tabel 6.8.1 Sekundære resultater efter behandlingsgruppe

Emne	Zenith standardrisiko	Kirurgisk standardrisiko	*P* værdi	Zenith højrisiko	Zenith indlæring
Anæstesitid (min.)	221,6 ± 67,3	304,5 ± 102,7	< 0,001	218,9 ± 69,6	213,9 ± 57,7
Proceduretid (min.)	153,2 ± 56,3	238,7 ± 92,2	< 0,001	153,5 ± 58,6	155,9 ± 43,2
Modtagne blodbanksprodukter	5,0 % (10/200)	84 % (67/80)	< 0,001	12 % (12/100)	3,8 % (2/52)
Blodtab (ml)	299 ± 324	1676 ± 1676	< 0,001	356 ± 514	265 ± 226
Dage på intensivafdelingen	0,4 ± 0,9	3,4 ± 4,6	< 0,001	0,5 ± 1,2	0,5 ± 0,9
Dage til udskrivning	2,6 ± 1,7	8,8 ± 5,6	< 0,001	3,0 ± 2,8	2,7 ± 1,5
Dage til orale væsker	0,5 ± 0,8	3,9 ± 2,5	< 0,001	0,5 ± 0,6	0,7 ± 0,5
Dage til normal diæt	1,3 ± 1,2	6,6 ± 4,9	< 0,001	1,3 ± 0,8	1,1 ± 0,7
Dage til normal tarmfunktion	2,6 ± 1,4	4,2 ± 2,1	< 0,001	2,6 ± 1,5	2,0 ± 1,2
Dage til oppegående	1,2 ± 0,7	3,5 ± 3,4	< 0,001	1,2 ± 0,7	1,2 ± 0,6
Intubation i timer	1,9 ± 2,2	11,7 ± 13,6	< 0,001	1,2 ± 1,7	2,6 ± 4,6
Maksimaltemperatur	101,1 ± 1,3	100,7 ± 1,2	0,06	100,8 ± 1,1	101,0 ± 1,2

7 PATIENTUDVÆLGELSE OG BEHANDLING

(Se **Afsnit 4, ADVARSLER OG FORHOLDSREGLER**)

7.1 Individualisering af behandling

Cook anbefaler, at komponenternes diametre til Zenith Flex AAA endovaskulær protese vælges som beskrevet i **Tabellerne 10.5.1** og **10.5.2**. Længden af Zenith Flex AAA endovaskulær protese skal nå fra den laveste nyrearterie til netop over a. iliaca interna-bifurkaturen (hypogastrisk). Alle de nødvendige længder og diametre af produktet til at gennemføre proceduren skal være tilgængelige for lægen, især når de præ-operative planlægningsmål til tilfældet (behandlingsdiametre/længder) ikke er sikre. Denne fremgangsmåde giver større intraoperativ fleksibilitet til at opnå optimale resultater af proceduren. Risici og fordele, beskrevet tidligere i **Afsnit 6, RESUME OVER KLINISKE UNDERSØGELSER**, bør nøje overvejes for hver patient inden brug af Zenith Flex AAA endovaskulær protese. Yderligere betragtninger vedr. valg af patienter omfatter, men er ikke begrænset til:

- Patientens alder og forventet levetid
- Komorbiditeter (f.eks. hjerte-, lunge- eller nyreinsufficiens inden operationen, morbid obesitas)
- Patienters egnethed til åben kirurgisk reparation
- Patienters anatomiske egnethed til endovaskulær reparation
- Risikoen for aneurismeruptur sammenlignet med risikoen ved behandling med Zenith Flex AAA endovaskulær protese
- Evne til at tolerere generel-, regional- eller lokalanæstesi
- Størrelse og morfologi af ilio-femoralt adgangskar (minimal trombe, forkalkning og/eller snirklethed) bør være kompatibel med vaskulære adgangsteknikker og tilbehør med samme fremføringsprofil som en 16 French til 22 French vaskulær indføringssheath
- Non-aneurismalt infrarenalt aortasegment (hals) proksimalt for aneurismet:
  - med en længde på mindst 15 mm,
  - med en diameter, der er målt ydre væg til ydre væg, på højst 32 mm og ikke mindre end 18 mm,
  - med en vinkel, der er mindre end 60 grader i forhold til aneurismets længdeakse, og
  - med en vinkel, der er mindre end 45 grader i forhold til den suprarenale aortaakse.
- Distalt fikseringssted i den distale iliaca-arterie, der er større end 10 mm i længde og 7,5 mm til 20 mm i diameter (målt fra ydre væg til ydre væg)
- Ingen signifikant okklusiv sygdom i a. femoralis/a. iliaca, som ville hæmme flowet gennem den endovaskulære protese.

Den endelige behandlingsbeslutning tages af lægen og patienten.

8 PATIENTRÅDGIVNINGSINFORMATION

Lægen og patienten (og/eller familiemedlemmer) skal gennemgå risici og fordele under samtalen om dette endovaskulære produkt og procedure, herunder:

- Risici og forskelle mellem endovaskulær reparation og kirurgisk reparation
- Potentielle fordele ved traditionel åben kirurgi
- Potentielle fordele ved endovaskulær reparation
- Muligheden for, at efterfølgende intervention eller åben kirurgisk reparation af aneurismet kan være påkrævet efter initial endovaskulær reparation

Ud over risiciene og fordelene ved en endovaskulær reparation skal lægen vurdere patientens tilsagn og samarbejdsvilje vedrørende postoperativ opfølgning efter behov for at sikre fortsat sikre og effektive resultater. Herunder angives yderligere emner, der bør diskuteres med patienten med hensyn til forventningerne efter en endovaskulær reparation:

- **Endovaskulære protesers funktion og sikkerhed på langt sigt er endnu ikke fastlagt. Alle patienter skal gøres opmærksomme på, at endovaskulær behandling kræver regelmæssig, livslang opfølgning for at bedømme deres helbred og ydeevnen af den endovaskulære protese.** Patienter med særlige kliniske fund (f.eks. endolækager, aneurismer, der forstørres, eller ændringer i den endovaskulære proteses struktur eller position) bør følges nøjere. Specifikke retningslinjer for opfølgning er beskrevet i **Afsnit 12, RETNINGSLINJER FOR BILLEDDIAGNOSTIK OG POSTOPERATIV OPFØLGNING**.
- Patienter bør rådgives om vigtigheden af at overholde opfølgningsplanen, både i det første år og med årlige mellemrum derefter. Patienter bør informeres om, at regelmæssig og konsekvent opfølgning er en meget vigtig del af at sikre den fortsatte sikkerhed og effektivitet af den endovaskulære behandling af AAA'er. Der kræves som minimum årlig billeddiagnostik og efterlevelse af rutinemæssige, postoperative opfølgningskrav, der bør regnes som en livslang forpligtelse til patientens sundhed og velvære.
- Patienten bør have besked om, at vellykket reparation af et aneurisme ikke stopper sygdomsprocessen. Det er stadig muligt at have associeret degeneration af kar.
- Læger skal advisere alle patienter om, at det er vigtigt at søge læge med det samme, hvis de får tegn på lemokklusion, aneurismeforstørrelse eller aneurismeruptur. Tegn på okklusion i protese-lem inkluderer smerte i hofte(r) eller ben under gang eller i hvile, eller misfarvning eller kolde ben. Aneurismeruptur kan være asymptomatisk, men opleves sædvanligvis som: smerte, følelsesløshed, svaghed i ben, smerter i ryg, bryst, abdomen eller lyske, svimmelhed, besvimelse, hurtigt hjerteslag eller pludselig svaghed.
- På grund af den billeddiagnostik, der kræves for vellykket placering og opfølgning af endovaskulære implantater, skal risici for strålingseksponering for væv under dannelse diskuteres med kvinder, som er gravide eller har mistanke herom. Mænd, som gennemgår endovaskulær eller åben kirurgisk reparation, kan opleve impotens.

Læger bør henvise patienterne til *Patientvejledningen* vedrørende de risici, der opstår under eller efter implantation af produktet. Procedurerelaterede risici inkluderer hjerte-, lunge-, neurologiske, tarm- og blødningskomplikationer. Risici, der er relaterede til protesen, inkluderer okklusion, endolækage, aneurismeforstørrelse, fraktur, mulighed for reintervention og konvertering til åben kirurgi, ruptur og død (se **Afsnit 5.1, Observerede uønskede hændelser**, og **Afsnit 5.2, Mulige uønskede hændelser**). Lægen skal udfylde *Patientidentifikationskortet* og give det til patienten, så denne altid kan have kortet med sig. Patienten skal referere til kortet, når som helst han/hun besøger andre læger, i særdeleshed for yderligere diagnostiske procedurer (f.eks. MR-scanning).

9 LEVERING

- Zenith Flex AAA endovaskulær protese med Z-Trak indføringssystemet er steriliseret med ethylenoxidgas og præmonteret i peel-open pakninger.
- Produktet er kun beregnet til engangsbrug. Produktet må ikke resteriliseres.
- Produktet er sterilt, hvis pakningen er uåbnet eller ubeskadiget. Se produktet og emballagen efter for at verificere, at de ikke er blevet beskadiget under transporten. Dette produkt må ikke anvendes, hvis der er sket beskadigelse, eller hvis steriliseringsbarrieren er beskadiget eller brudt. Hvis der er indtruffet beskadigelse, må produktet ikke anvendes, det skal sendes tilbage til COOK.
- Inden brug skal det verificeres, at de korrekte produkter (antal og størrelse) er blevet leveret til patienten ved at sammenligne produktet med lægens ordination for den pågældende patient.
- Hovedprotesen er præmonteret på en 18, 20 eller 22 French Flexor indføringssheath. Sheathens overflade er behandlet med en hydrofil coating der, når den er hydreret, gør manøvrering lettere. Den hydrofile coating aktiveres ved at aftørre overfladen med et sterilt gazekompres, der er opblødt i saltvand.
- Produktet må ikke anvendes efter udløbsdatoen (USE BY) på etiketten er overskredet.
- Opbevares på et tørt og køligt sted.

10 INFORMATION OM KLINISK ANVENDELSE

10.1 Lægeuddannelse

FORSIGTIG: Der skal altid være et kvalificeret kirurgisk team til rådighed under implantations- eller reinterventionsprocedurer i tilfælde af, at det bliver nødvendigt at konvertere til åben kirurgisk reparation.

FORSIGTIG: Zenith Flex AAA endovaskulær protese med Z-Trak indføringssystem må kun anvendes af læger og teams, der er uddannet i vaskulære interventionsteknikker og i brugen af denne protese. De anbefalede krav til faglig dygtighed/viden til læger, der anvender Zenith Flex AAA endovaskulær protese med Z-Trak indføringssystem, er skitseret herunder:

Patientudvælgelse:

- Viden om abdominale aortaaneurismers (AAA) naturlige historie og komorbiditeter associeret med reparation af AAA.
- Viden om radiografisk billedfortolkning, proteseudvælgelse, planlægning og størrelsesbestemmelse.

Et multi-disciplinært team, der har kombineret proceduremæssig erfaring med:

- Frilægning af a. femoralis, arteriotomi og reparation
- Perkutane adgangs- og lukketeknikker
- Nonselektive og selektive kateterleder- og katetterteknikker
- Tolkning af gennemlysning og angiografi
- Emboli
- Angioplastik
- Anlæggelse af endovaskulær stent
- Slyngeteknikker
- Hensigtsmæssig brug af røntgenkontraststof
- Teknikker til at minimere røntgeneksponering
- Ekspertise i nødvendige patientopfølgningsmodaliteter

10.2 Inspektion inden brug

Se produktet og emballagen efter for at verificere, at de ikke er blevet beskadiget under transporten. Dette produkt må ikke anvendes, hvis der er sket beskadigelse, eller hvis steriliseringsbarrieren er beskadiget eller brudt. Hvis der er indtruffet beskadigelse, må produktet ikke anvendes, det skal sendes tilbage til COOK. Inden brug skal det verificeres, at de korrekte produkter (antal og størrelse) er blevet leveret til patienten ved at sammenligne produktet med lægens ordination for den pågældende patient.

10.3 Nødvendige materialer

(Ikke inkluderet i det modulære system i 3 dele)

- Tilbehørskit til Zenith AAA endovaskulær protese
- Fluoroskop med digitale angiografifunktioner (C-bue eller fikseret apparat)
- Kontraststof
- Sprøjte
- Heparinieret saltvandsopløsning
- Sterile gazeservietter

10.4 Anbefalede materialer

(Ikke inkluderet i det modulære system i 3 dele)

De følgende produkter anbefales til implantation af ethvert produkt i Zenith produktlinjen. For oplysninger om brugen af disse produkter refereres til de individuelle produkters *Anbefalet brugsanvisning*.

- 0,035 tommer (0,89 mm) ekstrastiv kateterleder, 260 cm, f.eks.:
  - Cook Lunderquist ekstrastive kateterledere (LES)
- 0,035 tommer (0,89 mm) standard kateterleder, f.eks.:
  - Cook 0,035 tommer (0,89 mm) kateterledere
  - Cook Nimble™ kateterledere
- Formningsballoner, f.eks.:
  - Cook Coda ballonkateter
- Indføringssæt, f.eks.:
  - Cook Check-Flo® indføringssæt
  - Cook ekstra store Check-Flo indføringssæt
  - Cook Flexor Balkin Up & Over® kontralaterale indførere
- Katetre til størrelsesbestemmelse, f.eks.:
  - Cook Aurous® katetre til størrelsesbestemmelse i centimeter
- Angiografikatetre med røntgenfast spids, for eksempel:
  - Cook angiografikatetre med Beacon® spids
  - Cook Royal Flush katetre med Beacon spids
- Punkturkanyler, f.eks.:
  - Cook enkeltvægget punkturkanyle
- Endovaskulære dilatatorer, f.eks.:
  - Cook endovaskulære dilatatorsæt

10.5 Retningslinjer for størrelsesmåling af protesen

Diametervalget skal afgøres fra diameteren af karret målt fra ydre væg til ydre væg, og **ikke** lumendiameteren. En for lille eller for stor størrelse kan resultere i ufuldstændig forsegling eller kompromitteret flow.

Tabel 10.5.1 Størrelsesguide for hovedprotesen*

Tilsigtet diameter på aorta[1,2] (mm)	Hovedprotesens diameter[3] (mm)	Samlet længde til kontralateral kant/ Samlet længde til ipsilateral kant (mm)	Indføringssheath (Fr)
18-19	22	82/112, 96/126, 111/141, 125/155, 140/170	18
20-21	24	82/112, 96/126, 111/141, 125/155, 140/170	18
22	26	82/112, 96/126, 111/141, 125/155, 140/170	18
23-24	28	82/112, 96/126, 111/141, 125/155, 140/170	20
25-26	30	82/112, 96/126, 111/141, 125/155, 140/170	20
27-28	32	82/112, 96/126, 111/141, 125/155, 140/170	20
29-32	36	95/125, 113/143, 131/161, 149/179	22

[1]Maksimum diameter langs det proksimale fikseringssted.

[2]Rund den målte aortadiameter op til nærmeste mm.

[3]Yderligere betragtninger kan få indflydelse på diametervalg.

*Alle dimensioner er nominale.

Tabel 10.5.2 Størrelsesguide for iliaca-benprotesen*

Tilsigtet diameter på iliaca[1,2] (mm)	Diameter på iliaca-ben[3] (mm)	Arbejdslængde på iliaca-ben[4] (mm)	Indføringssheath (Fr)
< 8	8	37, 54, 71, 88, 105, 122	14
8-9	10	37, 54, 71, 88, 105, 122	14
10-11	12	39, 56, 73, 90, 107, 124	16
12-13	14	39, 56, 73, 90, 107, 124	16
14-15	16	39, 56, 73, 90	16
16-17	18	39, 56, 73, 90	16
18	20	39, 56, 73, 90	16
19	22	39, 56, 73, 90	16
20	24	39, 56, 73, 90	16

[1]Maksimum diameter langs det distale fikseringssted.

[2]Afrund den målte iliaca-diameter til nærmeste mm.

[3]Yderligere betragtninger kan få indflydelse på diametervalg.

[4]Benlængde i alt = arbejdslængde + 22 mm sammenkoblingsstent.

*Alle dimensioner er nominale.

11 BRUGSANVISNING

Anatomiske krav

- Størrelsen på det iliofemorale adgangskar og morfologi (minimal trombe, kalk og/eller snoning) bør være kompatibel med vaskulære adgangsteknikker og tilbehør. Arteriel kanalteknik kan være nødvendig.
- Proksimale aortahalslængder bør være mindst 15 mm med en diameter målt fra ydre væg til ydre væg på 18-32 mm.
- Et distalt fikseringssted i iliaca-arterien, der er mere end 10 mm langt og 7,5-20 mm i diameter (målt fra ydre væg til ydre væg).

Inden Zenith Flex AAA endovaskulær protese med Z-Trak indføringssystem tages i brug, skal dette hæfte, *Anbefalet brugsanvisning*, gennemlæses. Følgende instruktioner indeholder en grundlæggende vejledning for anlæggelse af produktet. Det kan være nødvendigt at variere følgende procedure. Disse instruktioner er tænkt som en vejledning til lægen og træder ikke i stedet for lægens skøn.

Generel information om anvendelse

Der skal anvendes standardteknikker til anlæggelse af arterielle adgangssheaths, styrekatetre, angiografikatetre og kateterledere, når Zenith Flex AAA endovaskulær protese med Z-Trak indføringssystem anvendes. Zenith Flex AAA endovaskulær protese med Z-Trak indføringssystem er kompatibelt med kateterledere med en diameter på 0,035 tomme (0,89 mm).

Transplantation af en endovaskulær stent er en kirurgisk procedure, og der kan af forskellige årsager forekomme blodtab, som i sjældne tilfælde kræver intervention (inklusive transfusion) for at forhindre negative resultater. Det er vigtigt at overvåge blodtab fra hæmostaseventilen under hele proceduren, men det er særligt relevant under og efter manipulering af den grå positioneringsanordning. Hvis der er overdrevent blodtab, når den grå positioneringsanordning er blevet fjernet, skal det overvejes at anlægge en ikke-inflateret formningsballon eller en dilatator til indføringssystemet inden i ventilen, så flowet begrænses.

Afgørende faktorer før implantation

Det skal verificeres, at det korrekte produkt er valgt i planlægningsfasen før implantationen. Afgørende faktorer inkluderer:

1. Udvælgelse af femoralarterie til indføring af hovedprotesesystemet (dvs. definer hhv. kontralaterale og ipsilaterale iliaca-arterier).
2. Vinkling af aortahals, aneurisme og iliaca-arterier.
3. Aortahalsens kvalitet.
4. Diametrene på infrarenal aortahals og distale iliaca-arterier.
5. Afstand fra nyrearterier til aortabifurkaturen.
6. Længde fra aortabifurkaturen til aa. iliacae internae/fikseringssted(er).
7. Aneurisme(r) der går ind i aa. iliacae, kan kræve særlig overvejelse ved valget af et egnet grænsefladested for protese/arterie.
8. Graden af forkalkning af kar skal overvejes.

Klargøring af patienten

1. Der henvises til hospitalets protokoller vedrørende anæstesi, antikoagulation og monitorering af livstegn.
2. Patienten lejres på gennemlysningslejet med visualisering fra aortabuen til femoralis-bifurkaturerne.
3. Begge aa. femorales communes blotlægges ved hjælp af standard kirurgisk teknik.
4. Adækvat proksimal og distal vaskulær kontrol etableres for begge aa. femorales.

11.1 Todelt system (Fig. 2 og 3)

11.1.1 Klargøring/skylning af todelt hovedprotese

1. Fjern transportstiletten med den grå muffe (fra den indre kanyle) og beskyttelseshætten til dilatatorspidsen (fra dilatatorspidsen). Fjern Peel-Away® sheathen fra den hæmostatiske ventils bagside. **(Fig. 5)** Elevér systemets distale spids og gennemskyl det gennem hanen på den hæmostatiske ventil, indtil væske kommer ud af sideporten nær spidsen af indføringssheathen. **(Fig. 6)** Fortsæt med at injicere alle 20 ml skylleopløsning gennem produktet. Indstil injektionen og luk stophanen på forbindelsesslangen.

BEMÆRK: Der bruges ofte hepariniseret saltvandsopløsning til at gennemskylle protesen.

2. Påsæt sprøjten med hepariniseret saltvand til muffen på den indvendige kanyle. Gennemskyl, indtil væske kommer ud af dilatatorspidsen. **(Fig. 7)**

BEMÆRK: Når systemet gennemskylles, skal systemets distale ende eleveres for at lette fjernelse af luft.

3. Gennemvæd sterile gazekompresser i saltvandsopløsning og brug dem til at aftørre Flexor indføringssheath for at aktivere den hydrofile coating. Hydrér både sheath og dilatator rigeligt.

11.1.2 Forberedelse/skylning af kontralateralt iliaca-ben

1. Fjern transportstiletten med den grå muffe (fra den indre kanyle) og beskyttelseshætten til dilatatorspidsen (fra dilatatorspidsen). Fjern Peel-Away sheathen fra den hæmostatiske ventils bagside. **(Fig. 8)** Elevér systemets distale spids og gennemskyl det gennem hanen på den hæmostatiske ventil, indtil væske kommer ud af sideporten nær spidsen af indføringssheathen. **(Fig. 6)** Fortsæt med at injicere alle 20 ml skylleopløsning gennem produktet. Indstil injektionen og luk stophanen på forbindelsesslangen.

BEMÆRK: Der bruges ofte hepariniseret saltvandsopløsning til at gennemskylle protesen.

2. Påsæt sprøjten med hepariniseret saltvand til muffen på den indvendige kanyle. Gennemskyl, indtil væske kommer ud af dilatatorspidsen. **(Fig. 7)**

BEMÆRK: Når systemet gennemskylles, skal systemets distale ende eleveres for at lette fjernelse af luft.

11.1.3 Forberedelse/skylning af ipsilateralt iliaca-ben

Følg vejledningerne i det forrige **afsnit 11.1.2 Forberedelse/skylning af kontralateralt iliaca-ben** for at sikre korrekt skylning af ipsilaterale iliaca-benprotese.

11.1.4 Vaskulær adgang og angiografi

1. Punktér de valgte aa. femorales communes vha. almindelig teknik med en ultratynd 18 eller 19 gauge arteriekanyle. Efter adgang til karret indføres:
   - Kateterledere – standard 0,035 tomme diameter (0,89 mm), 145 cm lang, kateterleder med J-spids eller Bentson kateterleder
   - Sheaths af hensigtsmæssig størrelse (f.eks. 6 eller 8 French)
   - Gennemskylningskateter (ofte røntgenfaste katetre til størrelsesbestemmelse – f.eks. katetre til centimeterstørrelsesbestemmelse eller lige gennemskylningskatetre)
2. Udfør angiografi for at identificere niveau(erne) af nyrearterier, aortabifurkatur og iliaca-bifurkaturer.

BEMÆRK: Hvis fluoroskopvinkling bruges med en vinklet hals, kan det være nødvendigt at udføre angiogrammer vha. forskellige projektioner.

11.1.5 Placering af hovedprotese

1. Kontrollér, at indføringssystemet er blevet gennemskyllet med hepariniseret saltvand, og at al luft er fjernet fra systemet.
2. Giv systemisk heparin og kontrollér skylleopløsningerne. Gennemskyl efter hver udskiftning af kateter og/eller kateterleder.

BEMÆRK: Monitorér patientens koagulationsstatus under hele proceduren.

3. På den ipsilaterale side udskiftes kateterlederen med J-spids med en stiv kateterleder (LES) på 0,035 tomme (0,89 mm), 260 cm lang, og denne føres gennem kateteret og op til thorakale aorta. Fjern gennemskylningskateteret og sheathen. Oprethold kateterlederens position.
4. Inden indføring placeres det distale fremføringssystem for hovedprotesen på patientens abdomen under gennemlysning for at afgøre orienteringen af den kontralaterale kants røntgenfaste markør. Sidearmen på den hæmostatiske ventil kan fungere som ekstern reference for den røntgenfaste markør på den kontralaterale kant.
5. Indfør hovedprotesens indføringssystem over kateterlederen ind i a. femoralis og vær opmærksom på sidearmsreferencen.

FORSIGTIG: Oprethold kateterlederens position under indføring af fremføringssystemet.

FORSIGTIG: Vær omhyggelig med at drejealle komponenter i systemet samtidig (fra ydre sheath til indre kanyle) for at undgå snoninger i den endovaskulære protese under drejning af fremføringssystemet.

6. Før fremføringssystemet frem, indtil de fire røntgenfaste guldmarkører (som sidder 2 mm fra det mest proksimale segment af protesematerialet) **(Fig. 9, Illustration 1)** er lige inferiort for den mest inferiore nyreåbning.
7. Bekræft kateterlederens position i torakale aorta. Sørg for at protesesystemet vender sådan, at den kontralaterale kant er placeret over og anteriort for kontralaterale a. iliacas udspring. Hvis den røntgenfaste markør på den kontralaterale kant ikke er korrekt rettet ind, drejes hele systemet, indtil det er positioneret korrekt halvvejs mellem en lateral og en anterior position på den kontralaterale side.
   - En markørformation med et ✓ angiver en anterior position af den korte (kontralaterale) kant. **(Fig. 9, Illustration 4)**
   - Når markøren danner et ↘, angiver det en posterior position af den korte (kontralaterale) kant. **(Fig. 9, Illustration 5)**
   - En markørformation med et | angiver en lateral position af den korte (kontralaterale) kant. **(Fig. 9, Illustration 6)**

BEMÆRK: Røntgenfast kanyle på hver stent mellem nyrearterierne og den kontralaterale kant er tilpasset med den kontralaterale røntgenfaste kantmarkør.

8. Udfør angiogrammet igen for at bekræfte, at de fire røntgenfaste guldmarkører er mindst 2 mm under den mest inferiore nyreåbning.
9. Det skal sikres, at Captor hæmostatisk ventil på Flexor indføringssheathen er drejet til åben position. **(Fig. 10)**
10. Brug gribeanordningen til at stabilisere den grå positioneringsanordning (skaftet på fremføringssystemet), samtidig med at sheathen trækkes tilbage. Ekspander de første to dækkede stents ved at trække sheathen tilbage, mens protesens position monitoreres. **(Fig. 18)**
11. Uden at bordet flyttes mindskes forstørrelsen for at kunne kontrollere positionen af den kontralaterale kants røntgenfaste markør og nyrearterierne. Fortsæt med anlæggelsen, indtil den kontralaterale kant er fuldstændig anlagt. **(Fig. 11)** Stop tilbagetrækning af sheath.

BEMÆRK: Verificér, at den kontralaterale kant er mindst 5 mm over aortabifurkationen og på det ønskede sted for kanylering.

11.1.6 Placering af kateterleder i kontralaterale iliaca

1. Manipuler kateter og kateterleder gennem den åbne ende af den kontralaterale kant ind i hovedprotesen. Fremfør kateterlederen, indtil den kurver inden i hovedprotesen. AP og skrå projektioner ved fluoroskopi kan hjælpe med at bekræfte kanylering af protesen.
2. Efter kanylering føres angiografikatetret over lederen ind i den endovaskulære hovedprotese. Fjern kateterlederen og udfør angiografi for at bekræfte positionen. Fremfør kateterlederen, indtil den kurver inden i hovedprotesen. **(Fig. 12)** Fjern angiografikatetret.

11.1.7 Proksimal (top) anlæggelse af hovedprotese

1. Udfør angiografi gennem et angiografikateter for at verificere positionen af den endovaskulære protese i forhold til nyrearterierne. Om nødvendigt omplaceres den dækkede del af den endovaskulære protese forsigtigt i forhold til nyrearterierne (omplacering kan på dette tidspunkt kun udføres over et lille afstandsområde).

BEMÆRK: Sørg for, at nyrearterierne er åbne ved at bekræfte, at de proksimale protesemarkører er 2 mm eller mere under den laveste åbne nyrearterie.

FORSIGTIG: Under fjernelse af proksimal udløser-wire, fremføring af tophætte og efterfølgende anlæggelse af suprarenal stent skal det verificeres, at hovedprotesens kateterleder går ud lige distalt på aortabuen, og at understøtningen af systemet er maksimeret.

2. Fjern sikkerhedslåsen fra udløsermekanismen for topstentens udløser-wire. Træk under gennemlysning udløser-wiren tilbage og fjern den ved at skubbe udløsningsmekanismen til topstentens udløser-wire af håndtaget, og fjern den derefter gennem rillen over den indvendige kanyle. **(Fig. 13)**

Hvis der mærkes modstand eller bemærkes bøjning af systemet, er udløser-wiren under spænding. Overdreven kraft kan bevirke, at protesens position ændres. Stands og vurdér situationen, hvis der bemærkes overdreven modstand eller bevægelse af indføringssystemet. Hvis det ikke er muligt at fjerne topstentens udløsningsmekanisme til udløser-wiren fra tophætten, skal følgende procedure udføres under gennemlysning:

a. Fjern spændingen på udløser-wiren ved at løsne pin visen og **trække** let i den indre kanyle for at flytte tophætten ned over den suprarenale stent. Undgå at trykke Zenith Flex's hovedprotese sammen.
b. Spænd pin visen igen.
c. Fjern topstentens udløsningsmekanisme til udløser-wiren.
d. Fortsæt med trin 3 i **Afsnit 11.1.7, Proksimal (top) anlæggelse af hovedprotese.**

BEMÆRK: Hvis det stadig ikke er muligt at fjerne topstentens udløsningsmekanisme for udløser-wiren fra tophætten, henvises til **Afsnit 14.1, Fejlfinding ved udløser-wirens frigørelse.**

3. Løsn pin visen. **(Fig. 14)** Kontrollér protesens position ved at stabilisere indførerens grå placeringsanordning.
4. Anlæg den suprarenale stent ved at føre den indre kanyles tophætte 1 til 2 mm frem ad gangen, samtidig med at hovedprotesens position kontrolleres, indtil topstenten er fuldstændig anlagt. **(Fig. 15** og **16)** Før tophættekanylen frem yderligere 1 til 2 cm og spænd dernæst pin visen igen for at undgå kontakt med den anlagte suprarenale stent.

BEMÆRK: Hvis det er umuligt at anlægge den suprarenale stent fuldstændigt ved at fremføre tophættens indvendige kanyle, henvises til **Afsnit 14.2, Fejlfinding ved anlæggelse af den suprarenale stent.**

BEMÆRK: Efter den suprarenale stent med modhager er anlagt, anbefales yderligere forsøg på omplacering ikke.

ADVARSEL: Zenith Flex AAA endovaskulær protese omfatter en suprarenal stent med fikseringsmodhager. Der skal udvises meget stor forsigtighed ved manipulering af interventionelle produkter i området med den suprarenale stent.

5. Fremfør den kontralaterale kateterleder ind i den thorakale aorta.

11.1.8 Placering og anlæggelse af kontralaterale iliaca-ben

FORSIGTIG: Verificér inden implantationen, at det forudfastlagte kontralaterale iliaca-ben er valgt til indføring på patientens kontralaterale side.

1. Anbring billedforstærkeren, så den viser både den kontralaterale a. iliaca interna og den kontralaterale a. iliaca communis.
2. Inden indføring af indføringssystemet med det kontralaterale iliaca-ben injiceres kontrast gennem den kontralaterale femorale sheath for at lokalisere den kontralaterale a. iliaca interna.
3. Indfør indføringssystemet med det kontralaterale iliaca-ben i arterien. Før det langsomt frem, indtil iliaca-benprotesen overlapper mindst én fuld iliaca-benstent (dvs. proksimale stent af iliaca-benprotesen) inden i hovedprotesens kontralaterale kant. **(Fig. 17)** Hvis hovedprotesen har tendens til at bevæge sig under denne manøvre, skal den holdes på plads ved at stabilisere den grå positioneringsanordning på den ipsilaterale side.

BEMÆRK: Hvis der opstår vanskeligheder ved fremføringen af fremføringssystemet for iliaca-benet, udskiftes til en mere støttende kateterleder. I snirklede kar kan anatomien ændres signifikant ved indføringen af de stive kateterledere og sheathsystemer.

4. Bekræft positionen af den distale ende af iliaca-benet. Omplacér iliaca-benprotesen, hvis det er nødvendigt, for at sikre både åbenhed i a. iliaca interna og en minimumsoverlapning på en fuld iliaca-benstent (dvs. iliaca-benprotesens proksimale stent, maksimumsoverlapning på 1,5 stents) inden i den endovaskulære hovedprotese.

BEMÆRK: Sørg for at Captor hæmostaseventilen på iliaca-benets indføringssheath drejes til åben position. **(Fig. 10)**

5. Anlæggelsen foretages ved at holde iliaca-benprotesen i position med gribeanordningen på den grå positioneringsanordning, samtidig med sheathen trækkes tilbage. **(Fig. 18** og **19)** Sørg for, at overlapning svarende til en stentlængde bevares.
6. Stop tilbagetrækningen af sheathen, så snart den distale ende af iliaca-benprotesen frigøres.
7. Under gennemlysning og efter verificering af iliaca-benprotesens position løsnes pin visen, og den indre kanyle trækkes tilbage for at sammenkoble den konusformede dilatator med den grå positioneringsanordning. Spænd pin visen. Fasthold sheathens position, mens den grå positioneringsanordning trækkes tilbage med den indvendige kanyle sikret.
8. Luk Captor hæmostaseventilen på iliaca-benets indføringssheath ved at dreje den med uret, indtil den stopper. **(Fig. 26)**
9. Kontroller igen kateterlederens position.

11.1.9 Distal (bund) anlæggelse af hovedprotese

1. Vend tilbage til den ipsilaterale side.
2. Ekspander den ipsilaterale gren på hovedprotesen helt ved at trække sheathen tilbage, indtil den mest distale stent er ekspanderet. **(Fig. 18** og **20)** Stop tilbagetrækning af sheath.

BEMÆRK: Den distale stent fastholdes stadig af udløser-wiren.

3. Fjern sikkerhedslåsen fra udløsermekanismen for den ipsilaterale kants udløser-wire. Træk udløser-wiren tilbage og fjern den ved at føre udløsermekanismen for den ipsilaterale kants udløser-wire af håndtaget og dernæst fjerne den via dens spalte over den indre kanyle. **(Fig. 21)**

11.1.10 Sammenkobling af tophætten

1. Løsn pin visen. **(Fig. 22)**
2. Fastgør sheath og indre kanyle for at undgå, at disse komponenter bevæger sig.
3. Før den grå positioneringsanordning over den indre kanyle, indtil den sammenkobles med tophætten. **(Fig. 23, 24** og **25)**

BEMÆRK: Hvis der mærkes modstand, drejes den grå positioneringsanordning en smule, og der fortsættes med forsigtigt at føre frem.

4. Spænd pin visen igen og træk hele tophætten og den grå positioneringsanordning gennem protesen og gennem sheathen ved at trække i den indre kanyle. Lad sheath og kateterleder blive siddende.

BEMÆRK: Oprethold sheathens og kateterlederens position.

5. Luk Captor hæmostaseventilen på hovedprotesens indføringssheath ved at dreje den med uret, indtil den stopper. **(Fig. 26)**

11.1.11 Placering og anlæggelse af det ipsilaterale iliaca-ben

BEMÆRK: Sørg for at Captor hæmostaseventilen på hovedprotesens indføringssheath drejes til åben position. **(Fig. 27)**

1. Brug hovedprotesens kateterleder og sheathenhed til at indføre det ipsilaterale iliaca-ben. Fremfør dilatator og sheathenhed ind i hovedprotesens sheath.

BEMÆRK: I snirklede kar kan aa. iliacae internaes position ændres signifikant ved indføringen af stive kateterledere og sheathsystemer.

2. Fremføringen fortsætteslangsomt, indtil den ipsilaterale iliaca-benprotese overlapper mindst én fuld iliaca-benstent (dvs. proksimale stent af iliaca-benprotesen) inden i hovedprotesens ipsilaterale kant. **(Fig. 28)**

BEMÆRK: Hvis det er nødvendigt med en overlapning på mere end tre iliaca-benstents (mere end to iliaca-benstents for 37, 39, 54 og 56 mm benlængder), kan det være nødvendigt at overveje at anvende en benforlænger i bifurkationsområdet på den modsatte side.

3. Bekræft positionen af den distale ende af iliaca-benet. Omplacér om nødvendigt iliaca-benprotesen for at sikre indvendig åbenhed af iliaca.

BEMÆRK: Sørg for at Captor hæmostaseventilen på iliaca-benets indføringssheath drejes til åben position. **(Fig. 10)**

4. Anlæggelsen foretages ved at stabilisere iliaca-benprotesen med gribeanordningen på den grå positioneringsanordning, samtidig med at iliaca-benets sheath trækkes tilbage. **(Fig. 29** og **30)** Hovedprotesens sheath tilbagetrækkes om nødvendigt.
5. Under gennemlysning og efter verificering af iliaca-benprotesens position løsnes pin visen, og den indre kanyle trækkes tilbage for at sammenkoble den konusformede dilatator med den grå positioneringsanordning. Spænd pin visen. Oprethold positionen af hovedprotesens sheath, samtidig med at iliaca-benets sheath og den grå positioneringsanordning trækkes tilbage med den fikserede indvendige kanyle.
6. Luk Captor hæmostaseventilen på hovedprotesens indføringssheath ved at dreje den med uret, indtil den stopper.
7. Kontrollér igen kateterledernes position. Lad sheath og kateterledere blive siddende.

11.1.12 Indføring af formningsballon

1. Klargør formningsballonen på følgende måde:
   - Gennemskyl kateterlederlumenet med hepariniseret saltvand.
   - Fjern al luft fra ballonen.
2. Under forberedelse til indføring af formningsballonen åbnes Captor hæmostaseventilen ved at dreje den mod uret.
3. Før formningsballonen frem over kateterlederen og gennem Captor hæmostatiske ventil på hovedprotesens indføringssystem til nyrearteriernes niveau. Oprethold korrekt sheathposition.
4. Spænd Captor hæmostaseventilen med et let tryk rundt om formningsballonen ved at dreje den med uret.

FORSIGTIG: Inflatér ikke ballonen i iliaca-karret uden for protesen.

5. Ekspandér formningsballonen med fortyndet kontraststof (som anvist af producenten) i området med den mest proksimale dækkede stent og den infrarenale hals, idet der startes proksimalt og arbejdes i distal retning. **(Fig. 31)**

FORSIGTIG: Kontrollér fuld deflation af ballonen inden omplacering.

FORSIGTIG: Captor hæmostaseventilen skal være åben før formningsballonen omplaceres.

6. Træk formningsballonen tilbage til overlapningen med den ipsilaterale gren og ekspander.

FORSIGTIG: Captor hæmostaseventilen skal være åben før formningsballonen omplaceres.

7. Træk formningsballonen tilbage til det ipsilaterale distale fikseringssted og ekspander.

FORSIGTIG: Inflatér ikke ballonen i iliaca-karret uden for protesen.

FORSIGTIG: Captor hæmostaseventilen skal være åben før formningsballonen omplaceres.

8. Deflater og fjern formningsballonen. Flyt formningsballonen over på den kontralaterale kateterleder og ind i indføringssystemet til det kontralaterale iliaca-ben. Før formningsballonen frem til overlapningen med den kontralaterale kant og ekspander.

FORSIGTIG: Kontrollér fuld deflation af ballonen inden omplacering.

FORSIGTIG: Captor hæmostaseventilen skal være åben før formningsballonen omplaceres.

9. Træk formningsballonen tilbage til det kontralaterale iliaca-bens/kars distale fiksering og ekspandér. (**Fig. 31)**

FORSIGTIG: Inflatér ikke ballonen i iliaca-karret uden for protesen.

10. Fjern formningsballonen og udskift den med et angiografikateter for at udføre afsluttende angiogrammer.
11. Fjern eller udskift alle stive kateterledere for at tillade iliaca-arterierne at genoptage deres naturlige position.

Slutangiogram

1. Placér angiografikateteret lige netop over nyrearterieniveauet. Udfør angiografi for at verificere, at nyrearterierne er åbne, og at der ingen endolækager er til stede. Bekræft åbenhed i aa. iliacae internae.
2. Bekræft, at der ingen endolækager eller knæk er til stede, og verificér positionen af de proksimale røntgenfaste guldmarkører. Fjern sheaths, kateterledere og katetere.

BEMÆRK: Hvis der observeres endolækager eller andre problemer, henvises der til den anbefalede brugsanvisning til hjælpekomponenterne til Zenith AAA endovaskulær protese.

3. Reparér karrene og luk på sædvanlig kirurgisk vis.

12 RETNINGSLINJER FOR BILLEDDIAGNOSTIK OG POSTOPERATIV OPFØLGNING

12.1 Generelle

- **Endovaskulære protesers funktion og sikkerhed på langt sigt er endnu ikke fastlagt. Alle patienter skal gøres opmærksom på, at endovaskulær behandling kræver regelmæssig opfølgning resten af deres liv til bedømmelse af deres helbredstilstand og ydeevnen af deres endovaskulære protese.** Patienter med specifikke kliniske fund (f.eks. endolækager, aneurismer, der bliver større, eller ændringer i den endovaskulære proteses struktur eller position) skal følges nøjere. Patienter bør rådgives om vigtigheden af at overholde opfølgningsplanen, både i det første år og med årlige mellemrum derefter. Patienter bør informeres om, at regelmæssig og konsekvent opfølgning er en meget vigtig del af at sikre den fortsatte sikkerhed og effektivitet af den endovaskulære behandling af AAA'er.
- Læger bør evaluere patienter på et individuelt grundlag og ordinere deres opfølgning i forhold til hver enkelt patients individuelle behov og omstændigheder. Den anbefalede plan for billediagnostik vises i **Tabel 12.1.1**. Denne plan blev benyttet i pivotalforsøget og anbefales, også selv om der ikke forekommer kliniske symptomer (f.eks. smerter, følelsesløshed, svaghed). Patienter med specifikke kliniske fund (f.eks. endolækager, aneurismer, der bliver større, eller ændringer i stentprotesens struktur eller position) bør følges ved hyppigere intervaller.
- Årlig billeddiagnostisk opfølgning bør omfatte abdominalrøntgenbilleder og CT-scanninger både med og uden kontrast. Hvis nyrekomplikationer eller andre faktorer udelukker brugen af billedkontraststoffer, kan abdominalrøntgenbilleder, CT uden kontrast og duplex ultralyds-scanning bruges.
- Kombinationen af CT-scanning med og uden kontrast giver information om ændring af aneurismets diameter, endolækage, åbenhed, snoninger, progressiv sygdom, fikseringslængde og andre morfologiske ændringer.
- Abdominale røntgenbilleder giver information om produktets integritet (separation mellem komponenter, stentfraktur og adskillelse af modhager).
- Duplex-ultralydsscanning kan give information om ændring i aneurismets diameter, endolækage, åbenhed, snirklethed og fremskridende sygdom. I dette tilfælde bør en CT-scanning uden kontrast udføres til brug sammen med ultralydsscanning. Ultralydsscanning kan være en mindre pålidelig og mindre følsom diagnostisk metode sammenlignet med CT-scanning.

Tabel 12.1.1 opfører minimumskravene til opfølgning med billeddiagnostisk for patienter med en Zenith Flex AAA endovaskulær protese. Patienter, hvor mere intensiv opfølgning er nødvendig, skal have interimevalueringer.

Tabel 12.1.1 Anbefalet billeddiagnostisk plan for endoprotesepatienter

	Angiogram	CT (Kontrast og uden kontrast)	Abdominale røntgenbilleder
Før proceduren	X[1]	X[1]	
Under proceduren	X		
Før udskrivning (i løbet af 7 dage)		X[2,3,4]	X
1 måned		X[2,3,4]	X
3 måneder		X[2,4,5]	
6 måneder		X[2,4]	X
12 måneder (herefter årligt)		X[2,4]	X

[1]Billeddiagnostik skal udføres inden for 6 måneder før proceduren.

[2]Duplex-ultralydsscanning kan bruges til de patienter, der har nyresvigt, eller som af anden årsag er ude af stand til at gennemgå kontrastforstærket CT-scanning. Med ultralydsscanning anbefales CT-scanning uden kontrast stadigvæk.

[3]CT-scanning anbefales enten før udskrivning eller efter 1 måned.

[4]Hvis Type I eller III endolækage er til stede, anbefales umiddelbar intervention og yderligere opfølgning efter interventionen. Se **Afsnit 12.6, Yderligere kontrol og behandling**.

[5]Anbefalet, hvis endolækage rapporteres ved før udskrivning eller 1 måned.

12.2 Anbefalinger for CT-scanning med og uden kontrast

- Filmsæt bør indeholde alle sekventielle billeder ved lavest mulige slice-tykkelse (≤ 3 mm). Anvend IKKE stor skivetykkelse (> 3 mm) og/eller udelad konsekutive CT-billeder/filmsæt, da det forhindrer præcise anatomiske og produktsammenligninger over tid.
- Alle billeder skal indeholde en målestok for hver film/billede. Billeder skal arrangeres, så der ikke er mindre end 20:1 billeder på 35,5 x 43,2 cm (14 x 17 tommer) ark, hvis der bruges film.
- Der kræves optagelser både med og uden kontrast med matchende eller tilsvarende lejepositioner.
- Skivetykkelse og interval for optagelse før kontrast og med kontrast skal matche.
- Patientens orientering må IKKE ændres og patienten må ikke pilemærkes om mellem optagelser med og uden kontrast.

Det er vigtigt med baseline og opfølgningsbilleddiagnostik både uden kontrast og kontrastforstærket for optimal patientkontrol. Det er vigtigt at følge godkendte billeddiagnostiske protokoller under CT-scanningen. **Tabel 12.2.1** viser eksempler på acceptable billeddiagnostiske protokoller.

Tabel 12.2.1 Godkendte billeddiagnostiske protokoller

	Uden kontrast	Kontrast
IV-kontrast	Nej	Ja
Godkendte maskiner	Spiral CT eller MDCT med høj ydeevne i stand til > 40 sekunder	Spiral CT eller MDCT med høj ydeevne i stand til > 40 sekunder
Injektionsvolumen	–	I henhold til institutionens protokol
Injektionshastighed	–	> 2,5 ml/s
Injektionsmetode	–	Eldrevet
Bolustiming	–	Test bolus: SmartPrep, C.A.R.E. eller tilsvarende
Dækning - start	Diaphragma	1 cm superior for axis celiacus
Dækning - slut	Proksimal femur	Udspring af a. profunda femoris
Kollimation	< 3 mm	< 3 mm
Rekonstruktion	2,5 mm hele vejen – blød algoritme	2,5 mm hele vejen – blød algoritme
Aksial DFOV	32 cm	32 cm
Post-injektionsscanninger	Ingen	Ingen

12.3 Abdominale røntgenbilleder

Følgende projektioner er påkrævede:

- Fire film: rygleje-frontal (AP), lateralt tværs over lejet, 30 grader LPO (venstre posteriore skråmuskel) og 30 grader RPO (højre posteriore skråmuskel) visninger centreret på umbilicus.
- Notér afstanden mellem leje og film og brug den samme afstand ved hver efterfølgende undersøgelse.

Sørg for, at produktet fremstår i hele sin længde på hvert enkelt billedformat.

Hvis der er tvivl om produktets integritet (dvs. knækdannelse, stentfraktur, adskillelse af modhager, relativ komponentmigration), anbefales det at bruge forstørrede visninger. Den ansvarlige læge bør evaluere filmene til konstatering af produktintegritet (hele produktets længde, inklusive komponenter) ved hjælp af 2-4X forstørrelse.

12.4 Ultralydsscanning

Ultralydsscanning kan foretages i stedet for CT-scanning med kontrast, når patientfaktorer udelukker brugen af billedkontraststoffer. Ultralydsscanning kan foretages sammen med CT-scanning uden kontrast. En komplet aorta duplex skal videooptages for maksimal aneurismediameter, endolækager, stentåbenhed og stenose. Følgende information skal være inkluderet på videoen som anført herunder:

- Tværgående og længdegående scanning bør opnås fra det proksimale aorta niveau, der viser mesenteriske og nyrearterier til iliaca-bifurkationerne med henblik på at afgøre, om der er endolækager til stede vha. farveflow og farveangiografi (hvis tilgængeligt).
- Spektral analysebekræftelse bør foretages for alle mistænkte endolækager.
- Tværgående og længdegående scanning af den maksimale aneurisme skal opnås.

12.5 Information om MR-scanning

Ikke-klinisk testning har påvist, at Zenith AAA endovaskulær protese er MR conditional. En patient med denne endovaskulære protese kan scannes uden risiko umiddelbart efter placering under følgende forhold:

Statisk magnetfelt

- Statisk magnetfelt på 3,0 tesla eller mindre.
- Højeste rumlige magnetfeltstyrke for gradient på 720 Gauss/cm

Ikke-klinisk evaluering blev udført i en 3 tesla MR-scanner (General Electric Excite) med en maksimal, rumlig magnetfeltstyrke for gradient på 720 Gauss/cm som målt med et gaussmeter i det statiske magnetfelt, som er relevant for patientens placering (dvs. uden for scannerens dække, som kan nå en patient eller person).

Opvarmning forbundet med MR-scanning

1,5 Tesla systemer:

- Statisk magnetisk feltstyrke på 1,5 Tesla
- Maksimal gennemsnitlig absorptionsrate (SAR) for hele kroppen på 2 W/kg ved 15 minutters scanning (dvs. pr. scanningssekvens)

I ikke-klinisk testning frembragte Zenith AAA endovaskulær protese en temperaturstigning på mindre end eller lig med 1,4 °C ved en gennemsnitlig specifik absorptionsrate (SAR) for hele kroppen, der blev rapporteret fra et MRI-system, på 2,8 W/kg ved 15 minutters MR-scanning i en 1,5 Tesla, Siemens Medical Magnetom, Numaris/4 Software, Version Syngo MR 2002B DHHS MR-scanner. Den maksimale gennemsnitlige specifikke absorptionsrate (SAR) for hele kroppen var 2,8 W/kg, hvilket svarer til en kalorimetrisk målt værdi på 1,5 W/kg.

3,0 Tesla systemer:

- Statisk magnetisk feltstyrke på 3,0 Tesla
- Maksimal gennemsnitlig absorptionsrate (SAR) for hele kroppen på 2 W/kg ved 15 minutters scanning (dvs. pr. scanningssekvens)

I ikke-klinisk testning frembragte Zenith AAA endovaskulær protese en temperaturstigning på mindre end eller lig med 1,9 °C ved en gennemsnitlig specifik absorptionsrate (SAR) for hele kroppen, der blev rapporteret fra et MRI-system, på 3,0 W/kg ved 15 minutters MR-scanning i en 3,0 Tesla Excite, GE Healthcare, G3.0-052B Software MR-scanner. Den maksimale gennemsnitlige specifikke absorptionsrate (SAR) for hele kroppen var 3,0 W/kg, hvilket svarer til en kalorimetrisk målt værdi på 2,8 W/kg.

Billedartefakt

Billedartefakten strækker sig gennem hele den anatomiske region, som indeholder protesen, og slører visningen af umiddelbart tilstødende anatomiske strukturer inden for ca. 20 cm fra protesen, samt hele protesen og dens lumen, ved scanning under ikke-klinisk afprøvning med denne sekvens: Hurtig spin ekko i en 3,0 Tesla Excite MR-scanner fra GE Healthcare med G3.0-052B software og radiofrekvent body-coil.

For alle scannere spredes billedartefakten, når afstanden fra implantatet til området af interesse øges. MR-scanninger af hoved og hals og underekstremiteter kan tages uden billedartefakt. Billedartefakt kan findes i scanninger af abdominalregionen og overekstremiteterne, afhængigt af afstanden fra implantatet til området af interesse.

Der findes klinisk information om sytten patienter, som fik MR-scanninger efter implantation af stent-protese. Der har ikke været nogen rapporterede uønskede hændelser eller implantatproblemer hos nogen af disse patienter som et resultat af, at de er blevet MR-scannet. Desuden er der blevet implanteret langt over 100.000 Zenith AAA endovaskulære proteser globalt, hvor der ikke har været nogen rapporterede uønskede hændelser eller implantatproblemer som et resultat af MR-scanning.

Cook anbefaler, at patienten registrerer betingelserne for MR-scanning, der er beskrevet i denne brugsanvisning, hos MedicAlert Foundation. MedicAlert Foundation kan kontaktes på følgende måder:

Adresse:	MedicAlert Foundation International
	2323 Colorado Avenue
	Turlock, CA 95382, USA
Telefon:	888-633-4298 (gratis ved opkald i USA)
	+1-209-668-3333 uden for USA
Fax:	+1-209-669-2450
Web:	www.medicalert.org

12.6 Yderligere kontrol og behandling

Yderligere kontrol og mulig behandling anbefales for:

- Aneurismer med type I endolækage
- Aneurismer med type III endolækage
- Aneurismeforstørrelse, ≥ 5 mm af maksimal diameter (uanset endolækagestatus)
- Migration
- Utilstrækkelig lukkelængde

Overvejelse vedrørende reintervention eller konvertering til åben kirurgi bør omfatte den ansvarlige læges vurdering af den enkelte patients komorbiditeter, forventet levetid og patientens personlige valg. Patienter bør rådgives om, at der er mulighed for efterfølgende reinterventioner, inklusive kateterbaseret og konvertering til åben kirurgi, efter placering af endoprotesen.

13 OPLYSNINGER OM SPORING AF PATIENTER

Zenith Flex AAA endovaskulær protese med Z-Trak indføringssystem er pakket med denne brugsanvisning og med en *Produktsporingsformular*, som hospitalspersonalet skal udfylde og fremsende til COOK med henblik på sporing af alle patienter, som modtager Zenith Flex AAA endovaskulær protese (påkrævet af de amerikanske myndigheder).

14 FEJLSØGNING

BEMÆRK: Teknisk assistance fra en Cook produktspecialist fås ved henvendelse til den lokale repræsentant for Cook.

14.1 Fejlfinding ved udløser-wirens frigørelse

FORSIGTIG: Følgende trin skal kun udføres, hvis det er umuligt at fjerne den proksimale udløser-wire som beskrevet i Afsnit 11.1.7.

14.1.1 Proksimal (top) anlæggelse af hovedprotese

1. Hvis udløsningsmekanismens udløserwire til topstenten ikke kan fjernes fra håndtaget, skal udløser-wiren skæres af tæt ved udløsningsmekanismen **(Fig. 32)**, og udløsningsmekanismen fjernes fra håndtaget.
2. Stabiliser den grå positioneringsanordning, mens sheathen trækkes tilbage, for helt at anlægge den ipsilaterale kant.
3. Fjern sikkerhedslåsen fra udløsermekanismen for den ipsilaterale kants udløser-wire.
4. Træk udløser-wiren tilbage og fjern den ved at skubbe udløsermekanismen til den ipsilaterale kants udløser-wire af håndtaget og dernæst fjerne den via dens spalte over den indre kanyle.
5. Klem og fastgør den afskårne ende af tophættens udløser-wire ved hjælp af en låsbar tang. **(Fig. 33)**
6. Løsn pin visen, og idet den indre kanyles og udløser-wirens position bevares, føres den grå positioneringsanordning og sheathen ind i protesen, til spidsen af den grå positioneringsanordning er ca. 2 cm fra guldmarkørerne. **(Fig. 34)** Den fremførte grå positioneringsanordning yder ekstra understøtning af den indre kanyle.

BEMÆRK: Hold en let spænding på udløser-wiren for at fjerne eventuelt slæk i wiren, mens den grå positioneringsanordning og sheathen føres frem.

BEMÆRK: Sørg for, at spidsen af den grå positioneringsanordning *ikke* føres ind i tophætten.

7. Lås pin visen. Kontroller, at udløser-wiren sidder godt fast på tangen.
8. Stabiliser den grå positioneringsanordning, og før sheathen langsomt frem, til sheath-spidsen er 2 mm fra guldmarkørerne. **(Fig. 35)**

BEMÆRK: Undgå at føre selve protesen frem under sheath-fremføringen.

9. Stabiliser sheathen og træk den grå positioneringsanordning tilbage sammen med den indre kanyle for at trække tophætten over den suprarenale stent. **(Fig. 36)**
10. Kontroller guldmarkørernes position inferior for nyrearterierne.
11. Fjern udløser-wiren.
12. Træk sheathen tilbage, indtil den konusformede spids på den grå positioneringsanordning er synlig.
13. Før en formningsballon gennem hovedprotesens kontralaterale kant, og placer den lige superior for protesens bifurkation.
14. Inflatér ballonen til protesens fulde diameter. **(Fig. 37)**
15. Løsn pin visen.
16. Stabiliser den grå positioneringsanordning og ballonkateteret, og før den indre kanyle frem for at anlægge tophætten.
17. Spænd pin visen.
18. Deflatér ballonen og skub den kontralaterale kateterleder ind i aorta thoracica.

BEMÆRK: På grund af risikoen for en for tidlig anlæggelse af den ipsilaterale benprotese og for tidlig frigørelse af udløser-wiren foreslås det at lade formningsballonen være i eller lige over den kontralaterale kant for at skabe protesestabilitet under placeringen af den ipsilaterale kant.

14.1.2 Sammenkobling af tophætten

1. Løsn pin visen. **(Fig. 22)**
2. Fastgør sheath og indre kanyle for at undgå, at disse komponenter bevæger sig.
3. Før den grå positioneringsanordning over den indre kanyle, indtil den sammenkobles med tophætten. **(Fig. 23, 24** og **38)**

BEMÆRK: Hvis der mærkes modstand, drejes den grå positioneringsanordning en smule, og der fortsættes med forsigtigt at føre frem.

4. Spænd pin visen igen og træk hele tophætten og den grå positioneringsanordning gennem protesen og gennem sheathen ved at trække i den indre kanyle. **(Fig. 39)** Lad sheath og kateterleder blive siddende.
5. Luk Captor hæmostaseventilen på Flexor indføringssheathen ved at dreje den i retning med uret, indtil den standser. **(Fig. 26)**

14.1.3 Placering og anlæggelse af det ipsilaterale iliaca-ben

BEMÆRK: Det skal sikres, at Captor hæmostatisk ventil på indføringssheathen er drejet til åben position. **(Fig. 27)**

1. Brug hovedprotesens kateterleder og sheath-del til at indføre den ipsilaterale benprotese.

BEMÆRK: På grund af ændringer i instruktionerne vedrørende tophættefrigørelse skal hovedprotesens sheathenhed trækkes tilbage til et punkt 1-2 cm inden for den proksimale ipsilaterale kant. Før den ipsilaterale kants dilatator-sheath ind i hovedprotesens sheath.

BEMÆRK: Formningsballonen kan eventuelt inflateres i hovedprotesens kontralaterale kant, hvis yderligere stabilisering af protesen er nødvendig.

FORSIGTIG: Inflatér ikke ballonen uden for protesen.

BEMÆRK: I snirklede kar kan aa. iliacae internaes position ændres signifikant ved indføringen af stive kateterledere og sheathsystemer.

2. Fremføringen fortsætteslangsomt, indtil den ipsilaterale iliaca-benprotese overlapper mindst én fuld iliaca-benstent (dvs. proksimale stent af iliaca-benprotesen) inden i hovedprotesens ipsilaterale kant. **(Fig. 40)**

BEMÆRK: Hvis der kræves en overlapning med mere end tre iliaca-benstenter (mere end to iliaca-benstenter for 37, 39, 54 og 56 mm benlængder), kan det være nødvendigt at overveje at bruge en benforlænger i den modsatte sides bifurkationsområde.

3. Bekræft positionen af den distale ende af iliaca-benet. Omplacér om nødvendigt iliaca-benprotesen for at sikre indvendig åbenhed af iliaca.
4. For at anlægge iliaca-benprotesen skal den stabiliseres med den grå positioneringsanordning, mens iliaca-bensheathen og hovedprotesesheathen trækkes samlet tilbage. **(Fig. 29** og **41)** Hovedprotesens sheath tilbagetrækkes om nødvendigt.
5. Under gennemlysning og efter verificering af iliaca-benprotesens position løsnes pin visen, og den indre kanyle trækkes tilbage for at sammenkoble den konusformede dilatator med den grå positioneringsanordning. Spænd pin visen. Oprethold sheathpositionen, samtidig med at den grå positioneringsanordning trækkes tilbage med den fastgjorte indre kanyle. **(Fig. 42)**
6. Luk Captor hæmostatiske ventil på Flexor indføringssheathen ved at dreje den i retning med uret, indtil den standser.
7. Kontrollér igen kateterledernes position. Lad sheath og kateterledere blive siddende.
8. Fjern den tømte ballon fra den kontralaterale side.

14.1.4 Placering og anlæggelse af kontralaterale iliaca-ben

FORSIGTIG: Verificer inden implantationen, at det forudfastlagte kontralaterale iliaca-ben er valgt til indføring på patientens kontralaterale side.

1. Anbring billedforstærkeren, så den viser både den kontralaterale a. iliaca interna og den kontralaterale a. iliaca communis.
2. Før indføringen af fremføringssystemet til det kontralaterale iliaca-ben, injiceres kontrast gennem den kontralaterale femoralis-sheath for at lokalisere den kontralaterale a. iliaca interna.
3. Indfør indføringssystemet med det kontralaterale iliaca-ben i arterien. Før det langsomt frem, indtil iliaca-benprotesen overlapper mindst én fuld iliaca-benstent (dvs. proksimale stent af iliaca-benprotesen) inden i hovedprotesens kontralaterale kant. **(Fig. 43)**

BEMÆRK: Hvis der opstår vanskeligheder ved fremføringen af fremføringssystemet for iliaca-benet, udskiftes til en mere støttende kateterleder. Anatomien i snoede kar kan blive signifikant ændret under indføring af stive kateterledere og sheathsystemer.

4. Bekræft positionen af den distale ende af iliaca-benet. Omplacér iliaca-benprotesen, hvis det er nødvendigt, for at sikre både åbenhed i a. iliaca interna og en minimumsoverlapning på en fuld iliaca-benstent (dvs. iliaca-benprotesens proksimale stent, maksimumsoverlapning på 1,5 stents) inden i den endovaskulære hovedprotese.
5. Hold iliaca-benprotesen i position med den grå positioneringsanordning, samtidig med at sheathen trækkes tilbage for at anlægge. **(Fig. 18** og **44)** Sørg for, at overlapning svarende til en stentlængde bevares.
6. Stop tilbagetrækningen af sheathen, så snart den distale ende af iliaca-benprotesen frigøres.
7. Under gennemlysning og efter verificering af iliaca-benprotesens position løsnes pin visen, og den indre kanyle trækkes tilbage for at sammenkoble den konusformede dilatator med den grå positioneringsanordning. Spænd pin visen. Oprethold sheathpositionen, samtidig med at den grå positioneringsanordning trækkes tilbage med den fastgjorte indre kanyle. **(Fig. 45)**
8. Kontrollér igen kateterledernes position.
9. Foretag indføring af formningsballonen og udfør det endelige angiogram som beskrevet i **Afsnit 11.1.12, Indføring af formningsballon**.

14.2 Fejlfinding ved anlæggelse af den suprarenale stent

FORSIGTIG: Følgende trin skal kun udføres, hvis det er umuligt at anlægge den suprarenale stent som beskrevet i Afsnit 11.1.7.

14.2.1 Proksimal (top) anlæggelse af hovedprotese

1. Hvis den suprarenale stent ikke kan anlægges fuldstændigt ved at fremføre tophættens indvendige kanyle, fremføres en formningsballon gennem hovedprotesens kontralaterale kant og placeres lige netop superiort for stentprotesens bifurkation.
2. Inflatér ballonen til protesens fulde diameter for at yde understøtning af den indvendige kanyle.
3. Løsn pin visen. **(Fig. 14)**
4. Stabilisér den grå positioneringsanordning og ballonkateteret, og før den indvendige kanyle frem for at anlægge den suprarenale stent.

Hvis den suprarenale stent er fuldstændigt anlagt:

5. Spænd pin visen. Deflatér ballonen og træk den tilbage.
6. Før den kontralaterale kateterleder frem i den thorakale aorta, og gå tilbage til det relevante trin i brugsanvisningen for at afslutte proceduren.

Hvis den suprarenale stent stadig ikke kan anlægges fuldstændigt:

5. Spænd pin visen og deflatér ballonen. Idet ballonens position bevares, stabiliseres den grå positioneringsanordning, og sheathen trækkes tilbage, så den ipsilaterale kant anlægges fuldstændigt.
6. Fjern sikkerhedslåsen fra udløsermekanismen for den ipsilaterale kants udløser-wire.
7. Træk udløser-wiren tilbage, og fjern den ved at føre udløsermekanismen for den ipsilaterale kants udløser-wire af håndtaget og fjerne den via dens spalte over produktets indvendige kanyle.
8. Løsn pin visen **(Fig. 22)**, og idet den indvendige kanyles position bevares, føres den grå positioneringsanordning og sheathen ind i protesen, til spidsen af den grå positioneringsanordning er ca. 2 cm inferiort for de proksimale guldmarkører. **(Fig. 46)** Den fremførte grå positioneringsanordning yder ekstra understøtning af den indre kanyle.
   BEMÆRK: Undgå at føre protesen frem under fremføringen af den grå positioneringsanordning og sheathen.
   BEMÆRK: Sørg for, at spidsen af den grå positioneringsanordning ikke føres ind i tophætten.
9. Lås pin visen.
10. Kontroller guldmarkørernes position inferiort for nyrearterierne.
11. Omplacér formningsballonen, så den støder op til bifurkationen.
12. Inflatér ballonen til protesens fulde diameter. **(Fig. 37)**
13. Løsn pin visen.
14. Stabilisér den grå positioneringsanordning og ballonkateteret, og før den indvendige kanyle frem for at anlægge den suprarenale stent.
15. Spænd pin visen.
16. Deflatér ballonen og skub den kontralaterale kateterleder ind i aorta thoracica.

BEMÆRK: På grund af for tidlig anlæggelse af ipsilateralt ben og frigørelse af udløser-wiren foreslås det at lade formningsballonen være i eller lige over den kontralaterale kant for at skabe protesestabilitet under placeringen af den ipsilaterale kant.

14.2.2 Sammenkobling af tophætten

1. Løsn pin visen. **(Fig. 22)**
2. Fastgør sheath og indre kanyle for at undgå, at disse komponenter bevæger sig.
3. Før den grå positioneringsanordning over den indre kanyle, indtil den sammenkobles med tophætten. **(Fig. 23, 24** og **38)**
   BEMÆRK: Hvis der mærkes modstand, drejes den grå positioneringsanordning en smule, og fremføringen fortsættes forsigtigt.
4. Spænd pin vise'n igen og træk hele tophætten og den grå positioneringsanordning gennem protesen og gennem sheathen ved at trække i den indre kanyle. **(Fig. 39)** Lad sheath og kateterleder blive siddende.
5. Luk Captor hæmostaseventil på Flexor indføringssheathen ved at dreje den i retning med uret, indtil den standser. **(Fig. 26)**

14.2.3 Placering og anlæggelse af det ipsilaterale iliaca-ben

BEMÆRK: Det skal sikres, at Captor hæmostaseventil på indføringssheathen er drejet til åben position. **(Fig. 27)**

1. Anbring billedforstærkeren, så den viser både den ipsilaterale a. iliaca interna og den ipsilaterale a. iliaca communis.
2. Efter indføring af indføringssystemet til det ipsilaterale iliaca-ben injiceres kontrast gennem hovedprotesens sheath for at lokalisere den ipsilaterale a. iliaca interna.
3. Brug hovedprotesens kateterleder og sheathenhed til at indføre den ipsilaterale benprotese.
   BEMÆRK: På grund af ændring i tophættefrigørelse skal hovedprotesens sheathenhed trækkes tilbage til et punkt 1-2 cm inden for den proksimale ipsilaterale kant. Før den ipsilaterale kants dilatator-sheath ind i hovedprotesens sheath.
   BEMÆRK: Formningsballonen kan eventuelt inflateres i hovedprotesens kontralaterale kant, hvis yderligere stabilisering af protesen er nødvendig.
   FORSIGTIG: Inflatér ikke ballonen uden for protesen.
   BEMÆRK: I snirklede kar kan aa. iliacae internaes position ændres signifikant ved indføringen af stive kateterledere og sheathsystemer.
4. Før indføringssystemet til det ipsilaterale iliaca-ben langsomt frem, indtil den ipsilaterale benprotese overlapper mindst én fuld iliaca-benstent (dvs. proksimale stent af iliaca-benprotesen) inden i hovedprotesens ipsilaterale kant. **(Fig. 40)**
   BEMÆRK: Hvis det er nødvendigt med en overlapning på mere end tre iliaca-benstents (mere end to iliaca-benstents for 37, 39, 54 og 56 mm benlængder), kan det være nødvendigt at overveje at anvende en benforlænger i den modsatte sides bifurkationsområde.
5. Bekræft positionen af den distale ende af iliaca-benet. Omplacér om nødvendigt iliaca-benprotesen for at sikre indvendig åbenhed af iliaca.
6. For at anlægge iliaca-benprotesen skal den stabiliseres med den grå positioneringsanordning, mens iliaca-bensheathen og hovedprotesesheathen trækkes samlet tilbage. **(Fig. 29** og **41)**
7. Under gennemlysning og efter verificering af iliaca-benprotesens position løsnes pin vise'n, og den indre kanyle trækkes tilbage for at sammenkoble den konusformede dilatator med den grå positioneringsanordning. Spænd pin visen. Oprethold sheathpositionen, samtidig med at den grå positioneringsanordning trækkes tilbage med den fastgjorte indre kanyle. **(Fig. 42)**
8. Luk Captor hæmostaseventil på Flexor indføringssheathen ved at dreje den i retning med uret, indtil den standser.
9. Kontrollér igen kateterledernes position. Lad sheath og kateterledere blive siddende.
10. Fjern den tømte ballon fra den kontralaterale side.

14.2.4 Placering og anlæggelse af kontralaterale iliaca-ben

FORSIGTIG: Verificer inden implantationen, at det forudfastlagte kontralaterale iliaca-ben er valgt til indføring på patientens kontralaterale side.

1. Anbring billedforstærkeren, så den viser både den kontralaterale a. iliaca interna og den kontralaterale a. iliaca communis.
2. Før indføringen af indføringssystemet til det kontralaterale iliaca-ben, injiceres kontrast gennem den kontralaterale femoralis-sheath for at lokalisere den kontralaterale a. iliaca interna.
3. Indfør indføringssystemet til det kontralaterale iliaca-ben i arterien. Før det langsomt frem, indtil iliaca-benprotesen overlapper mindst én fuld iliaca-benstent (dvs. proksimale stent af iliaca-benprotesen) inden i hovedprotesens kontralaterale kant. **(Fig. 43)**
   BEMÆRK: Hvis der anvendes et Spiral-Z iliaca-ben, er en røntgenfast markør placeret 30 mm fra iliaca-benprotesens proksimale ende for at identificere den maksimale overlapning. For at positionere denne protese skal den føres langsomt frem, indtil iliaca-benprotesen overlapper mindst én stent og ikke forbi det røntgenfaste markørbånd.
   BEMÆRK: Hvis der opstår vanskeligheder ved fremføringen af indføringssystemet for iliaca-benet, udskiftes til en mere støttende kateterleder. Anatomien i snoede kar kan blive signifikant ændret under indføring af stive kateterledere og sheathsystemer.
4. Bekræft positionen af den distale ende af iliaca-benet. Omplacér iliaca-benprotesen, hvis det er nødvendigt, for at sikre både åbenhed i a. iliaca interna og en minimumsoverlapning på en fuld iliaca-benstent (dvs. iliaca-benprotesens proksimale stent, maksimumsoverlapning på 1,5 stents) inden i den endovaskulære hovedprotese.
5. Hold iliaca-benprotesen i position med den grå positioneringsanordning, samtidig med at sheathen trækkes tilbage, for at anlægge den. **(Fig. 18** og **44)** Sørg for, at overlapning svarende til en stentlængde bevares.
6. Stop tilbagetrækningen af sheathen, så snart den distale ende af iliaca-benprotesen frigøres.
7. Under gennemlysning og efter kontrol af iliaca-benprotesens position løsnes pin vise'n, og den indre kanyle trækkes tilbage for at sammenkoble den konusformede dilatator med den grå positioneringsanordning. Spænd pin visen. Oprethold sheathpositionen, samtidig med at den grå positioneringsanordning trækkes tilbage med den fastgjorte indre kanyle. **(Fig. 45)**
8. Kontrollér igen kateterledernes position.
9. Udfør indføring af formningsballon og slutangiogram som beskrevet i afsnittet **Indføring af formningsballon** i produktets brugsanvisning.

DEUTSCH

ZENITH FLEX® ENDOVASKULÄRE AAA-PROTHESE MIT Z-TRAK™ EINFÜHRSYSTEM

Die Anleitungen sorgfältig und vollständig durchlesen. Nichtbeachtung der Anleitungen, Warnhinweise und Vorsichtsmaßnahmen kann ernsthafte chirurgische Konsequenzen haben und zu Verletzungen des Patienten führen.

VORSICHT: Diese Vorrichtung darf nach Bundesgesetz der USA nur an einen Arzt oder auf Verordnung eines Arztes verkauft werden.

VORSICHT: Alle im äußeren Beutel enthaltenen Bestandteile (einschließlich des Einführsystems und der endovaskulären Prothesen) werden steril geliefert und sind nur für den Einmalgebrauch bestimmt.

Für die Zenith-Produktreihe liegen vier empfohlene Gebrauchsanweisungen vor. In dieser Gebrauchsanweisung wird das vorgeschlagene Vorgehen für die Zenith Flex endovaskuläre AAA-Prothese (Hauptkörper und iliakale Schenkel) beschrieben. Informationen zu anderen Zenith-Komponenten sind in den folgenden Gebrauchsanweisungen enthalten:

- Zenith endovaskuläre AAA-Prothese (Zenith endovaskulärer AAA-Prothesenhauptkörper, iliakale Schenkel und Okkluder);
- Hilfskomponenten der Zenith endovaskulären AAA-Prothese (Hauptkörperverlängerung, iliakale Schenkelverlängerung, Konverter und iliakales Verschluss-Segment);
- Zenith Renu® AAA-Hilfsprothese (Hauptkörperverlängerungs- und Konverterkonfiguration); und
- Coda® Ballonkatheter.

1 BESCHREIBUNG DES INSTRUMENTS

1.1 Hauptkörper (Aortenteil) und iliakale Schenkel

Die Zenith Flex endovaskuläre AAA-Prothese ist ein modulares System und umfasst drei Komponenten: einen gegabelten Hauptkörper (Aortenteil) und zwei iliakale Schenkel. **(Abb. 1)** Die Prothesenmodule bestehen aus Polyestergewebe voller Stärke, das mit geflochtenem Polyesterfaden und Polypropylen-Monofilamentfaden an selbstexpandierende Cook-Z® Stents aus Edelstahl angenäht ist. Die Komponenten sind durchgehend mit Stents versehen, um ausreichende Stabilität zu geben und die zum Öffnen des Prothesenlumens während der Entfaltung erforderliche Expansionskraft zu liefern. Die Cook-Z Stents gewährleisten darüber hinaus die erforderliche feste und dichte Verbindung der Prothese zur Gefäßwand.

Der nicht gecoverte suprarenale Stent am proximalen Ende der Prothese ist in 3-mm-Abständen mit Haken versehen, die der Prothese zusätzlichen Halt geben. Zur leichteren fluoroskopischen Visualisierung des Stent-Grafts befinden sich an folgenden Stellen röntgendichte Markierungen aus Gold: eine Markierung am lateralen Aspekt des am weitesten distal liegenden Stents am kontralateralen Ansatz des gegabelten Abschnitts des Hauptkörpers und vier weitere in kreisförmiger Anordnung innerhalb von 2 mm des am weitesten superior liegenden Aspekts des Prothesenmaterials.

1.2 Einführsystem für Hauptkörper

Der Hauptkörper der Zenith Flex endovaskulären AAA-Prothese wird mit bereits angebrachtem Z-Trak Einführsystem geliefert. **(Abb. 2)** Die integrierten Funktionen des sequenziellen Entfaltungsvorgangs ermöglichen die kontinuierliche Steuerung der endovaskulären Prothese während des Entfaltungsvorgangs. Das Z-Trak Einführsystem ermöglicht eine genaue Positionierung der Prothese sowie eine Korrektur der endgültigen Prothesenposition vor Entfaltung des mit Haken versehenen suprarenalen Stents.

Zum Einbringen des Prothesenhauptkörpers wird ein Z-Trak Einführsystem von 18, 20 oder 22 French verwendet. Die endovaskuläre Prothese ist mit einem doppelten Auslösedrahtmechanismus so lange fest mit dem Einführsystem verbunden, bis sie vom Arzt freigegeben wird. Alle Systeme sind mit einem 0,035-Inch-Führungsdraht (0,89 mm) kompatibel.

Zur besseren Hämostase kann das Captor®-Hämostaseventil bei der Einführung bzw. Entfernung von Hilfskomponenten in die bzw. aus der Schleuse gelockert oder fester angezogen werden. Die Einführsysteme für den Hauptkörper weisen eine knickresistente, hydrophil beschichtete Flexor®-Einführschleuse auf. Beide Merkmale sollen die Führbarkeit in den Aa. iliacae und der Bauchaorta verbessern.

1.3 Einführsystem für iliakale Schenkel

Die iliakalen Schenkel der Zenith Flex endovaskulären AAA-Prothese werden mit bereits angebrachtem Z-Trak Einführsystem geliefert. **(Abb. 3)** Das Einführsystem ist für hohe Benutzerfreundlichkeit mit minimaler Vorbereitung ausgelegt. Zum Einbringen der iliakalen Schenkel wird ein 14 French oder 16 French Z-Trak Einführsystem verwendet. Alle Systeme sind mit einem 0,035-Inch-Führungsdraht (0,89 mm) kompatibel.

Zur zusätzlichen Hämostasekontrolle kann das Captor-Hämostaseventil beim Einführen der Hilfskomponenten in, und/oder Entfernen aus der Schleuse gelockert oder festgezogen werden.

1.4 Hilfskomponenten der Zenith endovaskulären AAA-Prothese

Zusätzliche endovaskuläre Hilfskomponenten (Hauptkörperverlängerungen, Verlängerungen für die iliakalen Schenkel, Konverter und iliakale Verschluss-Segmente) sind erhältlich. **(Abb. 4)** Nähere Informationen sind in der Gebrauchsanweisung für die jeweilige Hilfskomponente der Zenith endovaskulären AAA-Prothese enthalten.

2 VERWENDUNGSZWECK

Die Zenith Flex endovaskuläre AAA-Prothese mit Z-Trak Einführsystem ist für die endovaskuläre Behandlung von Patienten mit abdominalen Aortenaneurysmen oder aortoiliakalen Aneurysmen angezeigt, die sich nach ihrer Morphologie für eine endovaskuläre Reparatur eignen. Dazu gehören:

- Ausreichender iliakaler/femoraler Zugang, der mit den erforderlichen Einführsystemen kompatibel ist.
- Nicht aneurysmatisches infrarenales Aortensegment (Hals) proximal zum Aneurysma:
  - mit einer Länge von mindestens 15 mm,
  - mit einem Durchmesser (Außenwand zu Außenwand) von maximal 32 mm und mindestens 18 mm,
  - mit einem Winkel von weniger als 60 Grad relativ zur Längsachse des Aneurysmas, und
  - einem Winkel von weniger als 45 Grad relativ zur Achse der suprarenalen Aorta.
- Distale Befestigungsstelle an der Iliaka von mindestens 10 mm Länge und 7,5 mm bis 20 mm Durchmesser (Außenwand zu Außenwand gemessen).

3 KONTRAINDIKATIONEN

Die Zenith Flex endovaskuläre AAA-Prothese mit Z-Trak Einführsystem ist kontraindiziert:

- Bei Patienten, die bekannt überempfindlich oder allergisch auf Edelstahl, Polyester, Lötdraht (Zinn, Silber), Polypropylen oder Gold reagieren.
- Bei Patienten mit systemischer Infektion, bei denen eventuell ein erhöhtes Risiko einer Infektion der endovaskulären Prothese besteht.

4 WARNHINWEISE UND VORSICHTSMASSNAHMEN

4.1 Allgemeines

- Die Anleitungen sorgfältig und vollständig durchlesen. Nichtbeachtung der Anleitungen, Warnhinweise und Vorsichtsmaßnahmen kann ernsthafte Konsequenzen haben und zu Verletzungen des Patienten führen.
- Während der Implantation oder einer Reintervention sollte für den Fall, dass eine Umstellung auf eine offene chirurgische Reparatur erforderlich wird, stets ein qualifiziertes Chirurgieteam zur Verfügung stehen.
- Die Zenith Flex endovaskuläre AAA-Prothese mit Z-Trak Einführsystem darf nur von Ärzten und Teams verwendet werden, die in der Technik von (katheterbasierten und chirurgischen) interventionellen Gefäßoperationen und der Verwendung dieser Prothese geschult wurden. Spezifische Schulungsanforderungen werden in **Abschnitt 10.1, Ärzteschulung**, beschrieben.
- Für Patienten, bei denen eine Aneurysmavergrößerung, nicht mehr akzeptable Verkürzung der Befestigungslänge (Überlappung von Gefäß und Komponenten) und/oder ein Endoleak festgestellt wird, sollte eine weitere endovaskuläre Intervention oder Umstellung auf eine übliche offene chirurgische Reparatur nach der anfänglichen endovaskulären Reparatur in Betracht gezogen werden. Eine Zunahme in der Größe des Aneurysmas und/oder ein persistierendes Endoleak oder Migration kann zu einer Aneurysmaruptur führen.
- Bei Patienten mit reduziertem Blutfluss durch den Prothesenansatz und/oder mit Lecks können sekundäre Interventionen und/oder chirurgische Eingriffe erforderlich werden.

4.2 Auswahl, Behandlung und Nachsorge der Patienten

- Die Zenith Flex endovaskuläre AAA-Prothese ist zur Behandlung eines Aortenhalses mit einem Durchmesser von mindestens 18 mm und höchstens 32 mm ausgelegt. Die Zenith Flex endovaskuläre AAA-Prothese ist zur Behandlung eines proximalen Aortenhalses (distal zur untersten Nierenarterie) mit einer Länge von mindestens 15 mm ausgelegt. Eine distale Befestigungsstelle an der Iliaka von mindestens 10 mm Länge und 7,5 mm bis 20 mm Durchmesser (Außenwand zu Außenwand gemessen) ist erforderlich. Diese Maße zur Größenbestimmung sind für den Erfolg der endovaskulären Reparatur entscheidend.
- Wichtige anatomische Parameter, die eine erfolgreiche Überbrückung des Aneurysmas verhindern können, sind: schwere proximale Halsangulation (>60 Grad für infrarenalen Hals zur Achse des AAA oder >45 Grad für suprarenalen Hals relativ zum angrenzenden infrarenalen Hals), kurzer proximaler Aortenhals (<15 mm), invertierte Trichterform (mehr als 10% Zunahme im Durchmesser über 15 mm Länge des proximalen Aortenhalses), Zirkumferenzthrombus und/oder -kalzifizierung an den arteriellen Implantationsstellen, insbesondere am Übergang zwischen proximalem Aortenhals und der distalen Iliaka. Bei Vorhandensein anatomischer Beschränkungen ist ggf. ein längerer Hals erforderlich, um eine angemessene Abdichtung und Befestigung zu erreichen. Ungleichmäßige Verkalkung und/oder Plaque können die Befestigung und Dichtheit der Befestigungsstellen beeinträchtigen. Bei einem Hals mit diesen anatomischen Schlüsselfaktoren besteht ein höheres Risiko der Prothesenmigration oder eines Endoleaks.
- Zum Einführen der Prothese in das Gefäßsystem ist ein angemessener iliakaler oder femoraler Zugang erforderlich. Der Durchmesser des Zugangsgefäßes (Innenwand zu Innenwand gemessen) und die Morphologie (minimale Gewundenheit, Okklusionskrankheit und/oder Verkalkung) sollten mit den gewählten Gefäßzugangstechniken und Einführsystemen mit dem Profil einer Gefäßeinführschleuse von 16 French bis 22 French kompatibel sein. Bei Gefäßen mit signifikanter Verkalkung, Okklusion, Gewundenheit oder vorhandenen Thromben ist u.U. keine Prothesenimplantation möglich und/oder es besteht ein erhöhtes Embolierisiko. Damit der Eingriff erfolgreich ist, ist bei manchen Patienten eine Technik zum Anlegen eines vaskulären Leitungswegs erforderlich.
- Die Zenith Flex endovaskuläre AAA-Prothese mit Z-Trak Einführsystem wird nicht für Patienten empfohlen, die keine der für die intraoperative Bildgebung und Bildgebung während der postoperativen Nachsorge erforderlichen Kontrastmittel vertragen. Alle Patienten sind engmaschig zu überwachen und regelmäßig hinsichtlich des weiteren Krankheitsverlaufs und der Integrität der Endoprothese zu kontrollieren.
- Die Zenith Flex endovaskuläre AAA-Prothese mit Z-Trak Einführsystem wird nicht für Patienten empfohlen, deren Gewicht und/oder Größe die für die Bildgebung zulässigen Höchstwerte überschreitet.
- Bei Okklusion einer unentbehrlichen A. mesenterica inferior oder wenn nicht mindestens eine A. iliaca interna offen gehalten werden kann, besteht u.U. ein erhöhtes Risiko einer Becken-/Darmischämie.
- Bei Patienten mit multiplen großen, durchgängigen Lumbalarterien, Parietalthrombus und einer durchgängigen A. mesenterica inferior kann ein erhöhtes Risiko eines Endoleaks vom Typ II bestehen. Patienten mit nicht korrigierbarer Koagulopathie können ebenfalls einem erhöhten Risiko durch Endoleaks vom Typ II oder Blutungskomplikationen unterliegen.
- Die Sicherheit und Wirksamkeit der Zenith Flex endovaskulären AAA-Prothese mit Z-Trak Einführsystem wurden in folgenden Patientenpopulationen nicht untersucht:
  - traumatische Aortenverletzung
  - Leckagen mit Rupturgefahr oder Aneurysmen nach Ruptur
  - mykotische Aneurysmen
  - Pseudoaneurysmen infolge einer vorherigen Prothesenimplantation
  - Revision einer früher implantierten endovaskulären Prothese
  - nicht korrigierbare Koagulopathie
  - unentbehrliche A. mesenterica
  - genetische Bindegewebserkrankung (z.B. Marfan- oder Ehlers-Danlos-Syndrom)
  - gleichzeitige thorakoaortale oder thorakoabdominale Aneurysmen
  - Patienten mit aktiven systemischen Infektionen
  - Schwangerschaft oder Stillzeit
  - morbid-adipöse Patienten
  - Alter unter 18 Jahre
  - Patienten mit proximalem Aortenhals von weniger als 15 mm Länge bzw. mehr als 60 Grad Angulation relativ zur Längsachse des Aneurysmas
- Die erfolgreiche Patientenauswahl erfordert spezifische Bildgebung und genaue Messungen; siehe hierzu **Abschnitt 4.3, Messtechniken und Bildgebung vor dem Eingriff**.
- Alle Längen und Durchmesser der für die vollständige Durchführung des Eingriffs erforderlichen Produkte sollten dem Arzt zur Verfügung stehen, insbesondere, wenn die präoperativen Fallplanungsmessungen (Behandlungsdurchmesser/-längen) unsicher sind. Zur Erzielung optimaler Operationsergebnisse erlaubt dieser Ansatz eine größere intraoperative Flexibilität.

4.3 Messtechniken und Bildgebung vor dem Eingriff

- Wenn die kontrastmittelfreie CT-Untersuchung nicht durchgeführt wird, können Verkalkungen der Aa. iliacae und der Aorta, die den Zugang oder eine zuverlässige Fixierung und Abdichtung der Prothese unmöglich machen, eventuell unerkannt bleiben.
- Wenn für die präoperative Bildgebungsrekonstruktion Schichtdicken von >3 mm verwendet werden, kann es zu einer suboptimalen Größenbestimmung oder zur Nichterkennung von fokalen Stenosen im CT kommen.
- Ausgehend von der klinischen Erfahrung wird als Bildgebungsmodalität zur genauen Beurteilung der Anatomie des Patienten vor einer Behandlung mit der Zenith Flex endovaskulären AAA-Prothese dringend eine kontrastmittelverstärkte Spiral-CT-Angiographie (CTA) mit 3D-Rekonstruktion empfohlen. Ist keine kontrastmittelverstärkte Spiral-CTA mit 3D-Rekonstruktion verfügbar, sollte der Patient an eine Einrichtung überwiesen werden, an der dies möglich ist.
- Ärzte empfehlen, den C-Arm des Röntgensystems während der Angiographie so zu positionieren, dass der Ursprung der Nierenarterien und insbesondere die unterste durchgängige Nierenarterie vor Entfaltung des proximalen Rands des Prothesenmaterials (Abdichtungsstent) des Hauptkörpers gut dargestellt werden. Darüber hinaus sollte die Angiographie die Gabelungen der Aa. iliacae derart sichtbar machen, dass die distalen Aa. iliacae communes

relativ zum Ursprung der Aa. iliacae internae vor der Entfaltung der iliakalen Schenkel bilateral gut definiert sind.

Durchmesser

Zur Auswahl der geeigneten Prothesengröße und der geeigneten Prothese sind CT-Messungen des Gefäßdurchmessers (von Außenwand zu Außenwand gemessen) und nicht des Gefäßlumens heranzuziehen. Das kontrastmittelverstärkte Spiral-CT muss 1 cm oberhalb des Truncus coeliacus beginnen und sich bei einer axialen Schichtdicke von höchstens 3 mm bis einschließlich zu den Hüftköpfen erstrecken.

Längen

Zur genauen Bestimmung der infrarenalen proximalen Halslänge sowie zur Planung der Größe des Hauptkörpers und der Schenkelkomponenten für die Zenith Flex endovaskuläre AAA-Prothese sind CT-Längenmessungen heranzuziehen. Diese Rekonstruktionen sollten in sagittaler und koronarer Ebene und in 3D durchgeführt werden.

- **Über das langfristige Verhalten der endovaskulären Prothese ist derzeit nichts bekannt. Die Patienten sollten darauf hingewiesen werden, dass die endovaskuläre Therapie eine lebenslange Nachsorge erforderlich macht, die regelmäßig zur Überwachung des Gesundheitszustandes und des Verhaltens der endovaskulären Prothese erforderlich ist.** Patienten mit spezifischen klinischen Befunden (z.B. Endoleaks, Vergrößerung des Aneurysmas oder Änderungen in der Struktur oder Position der endovaskulären Prothese) sollten zusätzliche Nachsorgeuntersuchungen erhalten. Spezifische Nachsorgerichtlinien werden in **Abschnitt 12, BILDGEBUNGSRICHTLINIEN UND NACHOPERATIVE VERSORGUNG**, besprochen.
- Die Zenith Flex endovaskuläre AAA-Prothese mit Z-Trak Einführsystem wird nicht für Patienten empfohlen, die sich den erforderlichen präoperativen und postoperativen bildgebenden Untersuchungen und Implantationsstudien, wie in **Abschnitt 12, BILDGEBUNGSRICHTLINIEN UND NACHOPERATIVE VERSORGUNG**, beschrieben, nicht unterziehen können oder wollen.
- Nach Implantation der endovaskulären Prothese sollte der Patient regelmäßig hinsichtlich folgender Punkte überwacht werden: Perigraftfluss, Aneurysmawachstum, Änderungen in der Struktur oder Position der endovaskulären Prothese. Als Minimum ist eine jährliche bildgebende Untersuchung erforderlich: 1) abdominale Röntgenaufnahme zur Überprüfung der Prothesenunversehrtheit (Separation zwischen den Komponenten, Stentfraktur, Hakenablösung), und 2) CT-Untersuchung mit und ohne Kontrastmittel zur Überprüfung auf Aneurysmaänderungen, Perigraftfluss, Durchgängigkeit, Gewundenheit und Progression der Erkrankung. Wenn infolge von renalen Komplikationen oder anderen Faktoren keine Kontrastmittel verwendet werden können, kann eine abdominale Röntgenuntersuchung zusammen mit einem Duplexultraschall die gleichen Informationen liefern.

4.4 Auswahl der Prothese

- Es wird dringend empfohlen, sich bei der Auswahl der geeigneten Prothesengröße strikt an die Anleitung zur Größenbestimmung in der Gebrauchsanweisung für die Zenith Flex endovaskuläre AAA-Prothese zu halten (**Tabellen 10.5.1** bis **10.5.2**). Bei der Anleitung zur Größenbestimmung in der Gebrauchsanweisung wurde eine angemessene Übergröße der Prothese bereits berücksichtigt. Die Verwendung von Größen außerhalb dieses Bereichs kann zu Endoleak, Fraktur, Migration, Einfaltung oder Kompression der Prothese führen.

4.5 Implantationsverfahren

(Siehe **Abschnitt 11, GEBRAUCHSANWEISUNG**)

- Um die Zenith Flex endovaskuläre AAA-Prothese erfolgreich zu positionieren und die akkurate Anlagerung an die Aortenwand sicherzustellen, muss der Eingriff mit einer geeigneten Bildgebungstechnik überwacht werden.
- Das Einführsystem nicht biegen oder knicken. Verbiegungen oder Knicke können das Einführsystem und die Zenith Flex endovaskuläre AAA-Prothese beschädigen.
- Um interne Verwindungen in der endovaskulären Prothese zu verhindern, ist sorgfältig darauf zu achten, dass bei einer Drehung des Einführsystems alle Komponenten des Systems (von der äußeren Schleuse bis zur inneren Kanüle) zusammen gedreht werden.
- Tritt beim Vorschieben des Führungsdrahts oder Einführsystems ein fühlbarer Widerstand auf, darf kein Teil des Einführsystems weiter vorgeschoben werden. Anhalten und der Ursache des Widerstands nachgehen. Das Gefäß, der Katheter oder die Prothese können verletzt bzw. beschädigt werden. Bei Stenosen oder intravasalen Thromben oder in kalzifizierten bzw. gewundenen Gefäßen ist besondere Vorsicht geboten.
- Versehentliche partielle Entfaltung oder Migration der Endoprothese können eine chirurgische Entfernung erforderlich machen.
- Sofern medizinisch nicht besonders angezeigt, darf die Zenith Flex endovaskuläre AAA-Prothese nicht an einer Stelle entfaltet werden, an der es zur Okklusion von Organe oder Extremitäten versorgenden Arterien kommen würde. Die Endoprothese darf keine wichtigen Nieren- oder Mesenterialarterien blockieren (mit Ausnahme der A. mesenterica inferior). Dies kann zur Gefäßokklusion führen. Die Prothese wurde im Rahmen dieser klinischen Studie nicht an Patienten mit zwei okkludierten Aa. iliacae internae geprüft.
- Nicht versuchen, die Prothese nach partieller oder kompletter Entfaltung in die Schleuse zurückzuziehen.
- Eine distale Lageveränderung des Stent-Grafts nach partieller Entfaltung des gecoverten proximalen Stents kann zu einer Beschädigung des Stent-Grafts und/oder des Gefäßes führen.
- Falsche Positionierung und/oder mangelnde Dichtigkeit der Zenith Flex endovaskulären AAA-Prothese im Gefäß kann zu einem erhöhten Risiko für Endoleaks, Migration oder unbeabsichtigte Okklusion der A. renalis oder A. iliacae internae führen. Um die Gefahr eines Nierenversagens mit seinen Folgekomplikationen zu minimieren, muss die Durchgängigkeit der Aa. renales jederzeit gewährleistet sein.
- Unzureichende Befestigung der Zenith Flex endovaskulären AAA-Prothese kann das Migrationsrisiko des Stent-Grafts erhöhen. Bei fehlerhafter Entfaltung oder bei Migration der Endoprothese kann eine chirurgische Intervention erforderlich werden.
- Systemische Antikoagulation sollte während der Implantation entsprechend den Protokollen der Klinik und der Entscheidung des Arztes angewandt werden. Wenn Heparin nicht angezeigt ist, sollte ein alternatives Antikoagulanz in Betracht gezogen werden.
- Zur Aktivierung der hydrophilen Beschichtung an der Außenseite der Flexor-Einführschleuse muss diese mit in Kochsalzlösung getränkten Kompressen abgewischt werden. Um optimale Leistung zu erzielen, muss die Schleuse stets feucht gehalten werden.
- Um das Kontaminations- und Infektionsrisiko der Endoprothese so gering wie möglich zu halten, sollte die nicht entfaltete Endoprothese bei der Vorbereitung und Einführung möglichst wenig manipuliert werden.
- Beim Einbringen des Einführsystems die Position des Führungsdrahts beibehalten.
- Die Einführung und Entfaltung sollte zur Bestätigung der richtigen Funktion des Platzierungssystems, der richtigen Platzierung der Prothese und des gewünschten Verfahrensergebnisses unter Durchleuchtung erfolgen.
- Die Verwendung der Zenith Flex endovaskulären AAA-Prothese mit Z-Trak Einführsystem erfordert die Verabreichung eines intravaskulären Kontrastmittels. Bei Patienten mit vorbestehender Niereninsuffizienz kann ein erhöhtes Risiko eines postoperativen Nierenversagens bestehen. Es ist sorgfältig darauf zu achten, die während des Eingriffs verwendete Kontrastmittelmenge zu begrenzen und präventive Behandlungsmethoden einzuhalten, um eine Beeinträchtigung der Nieren zu verringern (z.B. ausreichende Flüssigkeitszufuhr).
- Beim Zurückziehen der Schleuse und/oder des Führungsdrahts können sich die Anatomie und die Lage der Prothese verändern. Die Lage der Prothese fortlaufend kontrollieren und ggf. angiographisch überprüfen.
- Die Zenith Flex endovaskuläre AAA-Prothese umfasst einen suprarenalen Stent mit Befestigungshaken. Auf Höhe des suprarenalen Stents müssen interventionelle und angiographische Vorrichtungen äußerst sorgfältig gehandhabt werden.
- Katheter, Drähte und Schleusen müssen innerhalb eines Aneurysmas sehr sorgfältig gehandhabt werden. Erhebliche Störungen können zur Ablösung von Thrombusfragmenten führen, welche eine distale Embolisierung oder eine Ruptur des Aneurysmas verursachen können.
- Falls ein erneuter Eingriff mit chirurgischen Instrumenten an der Prothese erforderlich ist, eine Beschädigung der Prothese oder eine Lageveränderung der Prothese vermeiden.
- Vor Entfalten des suprarenalen Stents sicherstellen, dass der Zugangsführungsdraht gerade noch distal des Aortenbogens endet.
- Vor der Implantation sicherstellen, dass der gewählte kontralaterale iliakale Schenkel auch zum Einführen auf der kontralateralen Seite des Patienten vorgesehen ist.

4.6 Verwendung des Modellierungsballons

- Den Ballon nicht außerhalb der Prothese im Gefäß insufflieren, da dies Gefäßverletzungen verursachen kann. Den Ballon gemäß der zugehörigen Dokumentation verwenden.
- Beim Insufflieren des Ballons in der Prothese vorsichtig vorgehen, wenn Verkalkungen vorliegen, da eine übermäßige Insufflation Gefäßverletzungen verursachen kann.
- Vor einer Umpositionierung ist sicherzustellen, dass der Ballon vollkommen deflatiert ist.
- Zur zusätzlichen Hämostasekontrolle kann das Captor-Hämostaseventil beim Einführen und späteren Entfernen eines Modellierungsballons entsprechend gelockert oder festgezogen werden.

4.7 MRT-Informationen

Nicht klinische Tests haben ergeben, dass die Zenith endovaskuläre AAA-Prothese bedingt MRT-kompatibel ist. Ein Patient mit dieser endovaskulären Prothese kann sich unter den folgenden Voraussetzungen unmittelbar nach der Implantation einer MRT unterziehen:

Statisches Magnetfeld

- Statisches Magnetfeld von höchstens 3,0 Tesla
- Höchstes Magnetfeld mit einem räumlichen Gradienten von 720 Gauss/cm

Nicht klinische Tests wurden in einem MRT-System mit 3 Tesla (General Electric Excite) bei einem maximalen Magnetfeld mit einem räumlichen Gradienten von 720 Gauss/cm durchgeführt, gemessen mit einem Gaussmeter in der Position des patientenbezogenen statischen Magnetfelds (d.h. außerhalb der Scanner-Abdeckung bzw. einem Patienten oder einer anderen Person zugänglich).

MRT-bedingte Erwärmung

Systeme mit 1,5 Tesla:

- Statisches Magnetfeld von 1,5 Tesla
- Maximale ganzkörpergemittelte spezifische Absorptionsrate (SAR) von 2 W/kg während eines 15-minütigen Scans (d.h. pro Scan-Sequenz)

In nicht klinischen Tests verursachte die Zenith endovaskuläre AAA-Prothese während eines 15-minütigen MRT-Scans in einem Magnetom-Scanner von Siemens Medical mit 1,5 Tesla, Numaris/4 Software, Version Syngo MR 2002B DHHS, bei einer durch das System angezeigten, ganzkörpergemittelten spezifischen Absorptionsrate (SAR) von 2,8 W/kg einen Temperaturanstieg von höchstens 1,4 °C. Die maximale ganzkörpergemittelte spezifische Absorptionsrate (SAR) betrug 2,8 W/kg, was einem kalorimetrischen Messwert von 1,5 W/kg entspricht.

Systeme mit 3,0 Tesla:

- Statisches Magnetfeld von 3,0 Tesla
- Maximale ganzkörpergemittelte spezifische Absorptionsrate (SAR) von 2 W/kg während eines 15-minütigen Scans (d.h. pro Scan-Sequenz)

In nicht klinischen Tests verursachte die Zenith endovaskuläre AAA-Prothese während eines 15-minütigen MRT-Scans in einem Excite-Scanner von GE Healthcare mit 3,0 Tesla, G3.0-052B Software, bei einer ganzkörpergemittelten spezifischen Absorptionsrate (SAR) von 3,0 W/kg einen Temperaturanstieg von höchstens 1,9 °C. Die maximale ganzkörpergemittelte spezifische Absorptionsrate (SAR) betrug 3,0 W/kg, was einem kalorimetrischen Messwert von 2,8 W/kg entspricht.

Bildartefakt

Bei Scans in nicht klinischen Tests mit folgender Sequenz verläuft das Bildartefakt durch die gesamte anatomische Region, in der sich die Prothese befindet, und verdeckt innerhalb von etwa 20 cm der Prothese die Sicht auf unmittelbar angrenzende anatomische Strukturen sowie die gesamte Prothese und ihr Lumen: Fast-Spin-Echo-Impulssequenz in einem Excite-Scanner von GE Healthcare mit 3,0 Tesla, G3.0-052B Software mit Körper-Hochfrequenzspule.

Bei allen Scannern verschwindet das Bildartefakt mit zunehmendem Abstand zwischen Prothese und relevantem Bereich. MRT-Aufnahmen von Kopf und Hals und unteren Gliedmaßen können ohne Bildartefakt erhalten werden. Je nach Abstand der Prothese vom relevanten Bereich können in Aufnahmen der Abdominalregion und der oberen Gliedmaßen Bildartefakte vorhanden sein.

Es liegen klinische Angaben über siebzehn Patienten vor, bei denen nach Implantation eines Stent-Grafts MRT-Untersuchungen durchgeführt wurden. Bei keinem dieser Patienten wurde im Nachfeld der MRT-Untersuchung über unerwünschte Ereignisse oder Probleme mit der Prothese berichtet. Außerdem sind weltweit weit über 100.000 Zenith endovaskuläre AAA-Prothesen implantiert worden, ohne dass als Ergebnis von MRT-Untersuchungen unerwünschte Ereignisse oder Probleme mit der Prothese gemeldet worden sind.

Cook empfiehlt, dass der Patient die in dieser Gebrauchsanweisung angegebenen MRT-Bedingungen bei der MedicAlert Foundation registriert. Die MedicAlert Foundation ist wie folgt zu erreichen:

Anschrift:	MedicAlert Foundation International
	2323 Colorado Avenue
	Turlock, CA 95382, USA
Telefon:	+1 888-633-4298 (gebührenfrei in den USA)
	+1 209-668-3333 von außerhalb der USA
Fax:	+1 209-669-2450
Internet:	www.medicalert.org

5 UNERWÜNSCHTE EREIGNISSE

5.1 Beobachtete unerwünschte Ereignisse

Eine in den USA in 15 Zentren mit 352 endovaskulären Patienten (200 Standardrisiko-, 100 Hochrisiko- und 52 Studienpatienten) sowie 80 Kontrollpatienten durchgeführte prospektive multizentrische Studie zu einer früheren Ausführung der Prothese (Zenith endovaskuläre AAA-Prothese) stellt die Basis für die beobachtete und in **Tabelle 5.1.1** beschriebene Häufigkeit unerwünschter Ereignisse dar. Patienten, die physiologisch den Belastungen durch eine offene oder endovaskuläre Reparatur widerstehen konnten und von der Anatomie her für eine Therapie mit der Zenith endovaskulären

AAA-Prothese mit dem H&L-B One-Shot™ Einführsystem (eine frühere Version des Einführsystems) in Frage kamen, wurden in den Standardrisikoarm der Studie aufgenommen. Von der Anatomie her zwar geeignete Patienten, die jedoch hinsichtlich der offenen Reparatur ein höheres Morbiditäts- oder Mortalitätsrisiko aufwiesen, wurden in den Hochrisikoarm der Studie aufgenommen. Anfänglich im Rahmen der Studie behandelte Patienten wurden in den Studienarm der Studie aufgenommen. Die Kontrollgruppe umfasste Patienten, die von der Anatomie ihrer Gefäßsysteme her nicht uneingeschränkt für eine endovaskuläre AAA-Reparatur in Frage kamen.

Tabelle 5.1.1 Todesfälle und Rupturen in der klinischen Studie

Todesfälle und Rupturen	Zenith Standardrisiko[1]		Offene Chirurgie Standardrisiko		*P*-Wert	Zenith hohes Risiko		Zenith Studienarm	
Alle Todesfälle									
(0–30 Tage)[2]	0,5%	(1/199)	2,5%	(2/80)	0,20	2,0%	(2/100)	1,9%	(1/52)
(31–365 Tage)[3]	3,0%	(6/198)	1,3%	(1/78)	0,68	7,1%	(7/98)	9,8%	(5/51)
mit AAA in Verbindung stehend	0,0%	(0/198)	1,3%	(1/78)	0,29	3,1%	(3/98)	0,0%	(0/51)
nicht im Zusammenhang mit AAA stehend	3,0%	(6/198)	0,0%	(0/78)	0,19	4,1%	(4/98)	9,8%	(5/51)
(0–365 Tage)[2,3,4]	3,5%	(7/199)	3,8%	(3/80)	>0,99	9,0%	(9/100)	11,5%	(6/52)
mit AAA in Verbindung stehend	0,5%	(1/199)	3,8%	(3/80)	0,07	5,0%	(5/100)	1,9%	(1/52)
nicht im Zusammenhang mit AAA stehend	3,0%	(6/199)	0,0%	(0/80)	0,19	4,0%	(4/100)	9,6%	(5/52)
Ruptur									
(0–30 Tage)	0,0%	(0/199)	–		–	0,0%	(0/100)	0,0%	(0/52)
(31–365 Tage)	0,0%	(0/198)	–		–	1,0%	(1/98)	0,0%	(0/51)
(0–365 Tage)	0,0%	(0/199)	–		–	1,0%	(1/100)	0,0%	(0/52)

[1]Nenner ist 199, da ein Standardrisikopatient keine Prothese erhielt.

[2]Alle Todesfälle (0–30 Tage) wurden als mit dem AAA und dem Verfahren in Verbindung stehend betrachtet.

[3]Von den Todesfällen (31–365 Tage) wurden vier als mit dem AAA in Verbindung stehend betrachtet: 1 chirurgische Komplikation (septischer Schock durch ischämische Kolitis) und 3 Hochrisikofälle (Pankreatitis mit Nierenversagen und Sepsis, Blutung von Aneurysma im oberen Abdomen [unbehandeltes AAA] und multiples Systemversagen).

[4]Von den Todesfällen (0–365 Tage) wurden zehn als mit dem AAA in Verbindung stehend betrachtet: 1 Standardrisikofall (Herzversagen), 3 chirurgische Komplikationen (massive Blutung, mesenterische Ischämie und septischer Schock durch ischämische Kolitis), 5 Hochrisikofälle (akute respiratorische Insuffizienz, Herzversagen mit Lungenembolie, Pankreatitis mit Nierenversagen und Sepsis, Blutung von Aneurysma im oberen Abdomen [unbehandeltes AAA] und multiples Systemversagen), sowie 1 Studienfall (Verdacht auf Herzversagen).

Tabelle 5.1.2 Unerwünschte Ereignisse[1] in der klinischen Studie

	Zenith Standardrisiko		Offene Chirurgie Standardrisiko		*P*-Wert	Zenith hohes Risiko		Zenith Studienarm	
Abwesenheit von Morbidität									
(0–30 Tage)	80%	(160/200)	58%	(46/80)	<0,001	68%	(68/100)	73%	(38/52)
Herz/Kreislauf[2]	3,0%	(6/200)	11%	(9/80)	0,02	14%	(14/100)	1,9%	(1/52)
Lunge[3]	1,0%	(2/200)	15%	(12/80)	<0,001	2,0%	(2/100)	0,0%	(0/52)
Nieren[4,9]	2,5%	(5/200)	10%	(8/80)	0,01	6,0%	(6/100)	5,8%	(3/52)
Verdauungssystem[5]	1,0%	(2/200)	3,8%	(3/80)	0,14	1,0%	(1/100)	1,9%	(1/52)
Wunde[6]	4,5%	(9/200)	7,5%	(6/80)	0,38	2,0%	(2/100)	3,8%	(2/52)
Neurologie[7]	0,0%	(0/200)	2,5%	(2/80)	0,08	0,0%	(0/100)	0,0%	(0/52)
Gefäße[8,11]	11%	(21/200)	31%	(25/80)	<0,001	20%	(20/100)	19%	(10/52)
Abwesenheit von Morbidität									
(31–365 Tage)	91%	(181/198)	86%	(67/78)	0,25	79%	(77/98)	86%	(44/51)
Herz/Kreislauf[2]	2,5%	(5/198)	3,8%	(3/78)	0,69	5,1%	(5/98)	2,0%	(1/51)
Lunge[3]	0,5%	(1/198)	1,3%	(1/78)	0,49	4,1%	(4/98)	0,0%	(0/51)
Nieren[4,10]	0,5%	(1/198)	0,0%	(0/78)	>0,99	3,1%	(3/98)	0,0%	(0/51)
Verdauungssystem[5]	0,5%	(1/198)	1,3%	(1/78)	0,49	0,0%	(0/98)	0,0%	(0/51)
Wunde[6]	2,0%	(4/198)	5,1%	(4/78)	0,23	3,1%	(3/98)	2,0%	(1/51)
Neurologie[7]	1,0%	(2/198)	0,0%	(0/78)	>0,99	1,0%	(1/98)	3,9%	(2/51)
Gefäße[8]	3,0%	(6/198)	3,8%	(3/78)	0,72	8,2%	(8/98)	5,9%	(3/51)
Abwesenheit von Morbidität									
(0–365 Tage)	76%	(151/200)	49%	(39/80)	<0,001	55%	(55/100)	62%	(32/52)
Herz/Kreislauf[2]	5,0%	(10/200)	14%	(11/80)	0,02	19%	(19/100)	3,8%	(2/52)
Lunge[3]	1,5%	(3/200)	16%	(13/80)	<0,001	6,0%	(6/100)	0,0%	(0/52)
Nieren[4,9,10]	2,5%	(5/200)	10%	(8/80)	0,01	9,0%	(9/100)	5,8%	(3/52)
Verdauungssystem[5]	1,5%	(3/200)	3,8%	(3/80)	0,36	1,0%	(1/100)	1,9%	(1/52)
Wunde[6]	5,5%	(11/200)	13%	(10/80)	0,08	5,0%	(5/100)	5,8%	(3/52)
Neurologie[7]	1,0%	(2/200)	2,5%	(2/80)	0,32	1,0%	(1/100)	3,8%	(2/52)
Gefäße[8,11]	12%	(24/200)	33%	(26/80)	<0,001	25%	(25/100)	23%	(12/52)

[1]Vom Morbiditätsindex.

[2]Herz/Kreislauf beinhaltete: Myokardinfarkt mit und ohne Q-Welle, dekompensierte Herzinsuffizienz, eine Neubehandlung erforderlich machende Arrhythmien, eine Intervention erforderlich machende Herzischämie, inotrope Unterstützung, therapierefraktäre Hypertonie.

[3]Lunge beinhaltete: Reintubation oder Beatmung >24 Stunden, Antibiotika erfordernde Pneumonie, Sauerstoffunterstützung bei Entlassung.

[4]Nieren beinhaltete: Dialyse bei Patienten mit normaler Nierenfunktion präoperativ, Kreatininanstieg >30% über Ausgangswert bei mindestens zwei Nachsorgetests.

[5]Verdauungssystem beinhaltete: Darmverschluss, Darmischämie, aortoenterische Fistel, paralytischer Ileus >4 Tage.

[6]Wunde beinhaltete: Antibiotika erfordernde Infektion, Hernie, Lymphfistel, Dehiszenz, Débridement erfordernde Nekrose.

[7]Neurologie beinhaltete: Schlaganfall, TIA, Rückenmarkischämie/-paralyse.

[8]Gefäße beinhaltete: Gliederthrombose, zu Gewebeverlust führende oder eine Intervention erfordernde distale Embolie, postoperative Transfusion (infolge von Pseudoaneurysma, Gefäßverletzung, Aneurysmaleck oder anderen mit dem Eingriff in Verbindung stehenden Faktoren), Pseudoaneurysma, Gefäßverletzung (wie unbeabsichtigte Okklusion, Dissektion oder andere mit dem Eingriff in Verbindung stehende Ursachen), Aneurysmaleck oder Ruptur, Aneurysmawachstum um mehr als 0,5 cm relativ zur kleinsten aller vorherigen Messungen.

[9]Zwei weitere Hochrisikopatienten (einmal mit Okklusion einer akzessorischen Nierenarterie, ein weiterer mit chronischer Niereninsuffizienz) wurden „anderen" unerwünschten Ereignissen zugeordnet.

[10]Ein weiterer Studienpatient mit Niereninsuffizienz und ein weiterer chirurgischer Patient mit Niereninsuffizienz wurden „anderen" unerwünschten Ereignissen zugeordnet.

[11]Ein weiterer Studienpatient mit intraoperativ auftretender aortaler Plaqueruptur, die zur Okklusion der A. renalis führte, wurde „anderen" unerwünschten Ereignissen zugeordnet.

5.2 Mögliche unerwünschte Ereignisse

Zu den möglichen und/oder eine Intervention erfordernden unerwünschten Ereignissen gehören unter anderem:

- Amputation
- Aneurysmaruptur mit Todesfolge
- Aortaverletzung einschl. Perforation, Dissektion, Blutung, Ruptur mit Todesfolge
- Arterielle oder venöse Thrombose und/oder Pseudoaneurysma
- Arteriovenöse Fistel
- Blutung, Hämatom oder Koagulopathie
- Claudicatio (z.B. Gesäß, untere Gliedmaßen)
- Embolie (Mikro und Makro) mit transienter oder permanenter Ischämie oder Infarzierung
- Endoleak
- Endoprothese: falsche Komponentenplatzierung, unvollständige Entfaltung von Komponenten, Migration von Komponenten, Nahtbruch, Okklusion, Infekt, Stentbruch, Verschleiß des Prothesenmaterials, Dilatation, Erosion, Punktion, Perigraftfluss, Hakenablösung und Korrosion
- Fieber und lokale Entzündung
- Gefäßspasmen oder Gefäßtrauma (z.B. iliofemorale Gefäßdissektion, Blutung, Ruptur, Tod)
- Gefäßverletzung
- Impotenz
- Infektion des Aneurysmas, der Prothese oder der Zugangsstelle einschl. Abszessbildung, transientem Fieber und Schmerzen
- Kardiologische Komplikationen mit den entsprechenden Folgeproblemen (z.B. Arrhythmie, Myokardinfarkt, dekompensierte Herzinsuffizienz, Hypotonie, Hypertonie)
- Komplikationen an der Gefäßzugangsstelle einschl. Infektion, Schmerzen, Hämatom, Pseudoaneurysma, arteriovenöse Fistel
- Komplikationen mit den entsprechenden Folgeproblemen (z.B. Aspiration) durch die Anästhesie
- Leberversagen
- Lymphatische Komplikationen mit den entsprechenden Folgeproblemen (z.B. Lymphfistel)
- Neurologische lokale oder systemische Komplikationen mit den entsprechenden Folgeproblemen (z.B. Schlaganfall, transitorische ischämische Attacke, Paraplegie, Paraparese, Paralyse)
- Ödem
- Okklusion der Prothese oder eines nativen Gefäßes
- Pulmonale/respiratorische Komplikationen mit den entsprechenden Folgeproblemen (z.B. Pneumonie, akute respiratorische Insuffizienz, längere Intubation)
- Renale Komplikationen mit den entsprechenden Folgeproblemen (z.B. Arterienokklusion, Kontrastmitteltoxizität, Insuffizienz, Versagen)
- Tod
- Umstellung auf offene chirurgische Reparatur
- Urogenitale Komplikationen mit den entsprechenden Folgeproblemen (z.B. Ischämie, Erosion, Fistel, Inkontinenz, Hämaturie, Infektion)
- Verdauungssystemkomplikationen (z.B. Ileus, transiente Ischämie, Infarkt, Nekrose)
- Vergrößerung des Aneurysmas
- Wundkomplikationen mit den entsprechenden Folgeproblemen (z.B. Dehiszenz, Infektion)

Melden prothesenbezogener unerwünschter Ereignisse

Alle unerwünschten Ereignisse (klinische Vorfälle), bei denen die Zenith Flex endovaskuläre AAA-Prothese eine Rolle spielt, sind umgehend COOK zu

melden. Für Kunden in den USA steht zu diesem Zweck das Customer Relations Department unter der Nummer 1-800-457-4500 (rund um die Uhr) oder 1-812-339-2235 zur Verfügung. Kunden in anderen Ländern als den USA wenden sich bitte an ihren Händler.

6 ZUSAMMENFASSUNG DER KLINISCHEN STUDIEN

6.1 Ziele

Das primäre Ziel der klinischen Studie bestand in der Bewertung der Sicherheit und Wirksamkeit einer früheren Ausführung der Prothese (Zenith endovaskuläre AAA-Prothese) als Alternative zur offenen chirurgischen Reparatur bei der Primärbehandlung des infrarenalen abdominalen Aortenaneurysmas. Als Studienhypothesen wurde untersucht, ob Standardrisikopatienten im Vergleich mit den chirurgischen Kontrollpatienten eine geringere 30-Tage-Morbidität, nicht schlechtere 30-Tage-Überlebensraten, nicht schlechtere 12-Monats-Überlebensraten, nicht schlechteren 12-Monats-Behandlungserfolg sowie ein besseres klinisches Gesamtbild zeigten. Zur Ermittlung der Sicherheit wurde untersucht, ob die mit der Zenith endovaskulären AAA-Prothese behandelten Patienten im Vergleich mit den offen chirurgisch behandelten Patienten eine geringere 30-Tage-Morbidität, nicht schlechtere 30-Tage- und nicht schlechtere 12-Monats-Überlebensraten sowie nicht schlechteren 12-Monats-Behandlungserfolg zeigten. Die Wirksamkeitsbeurteilung beruhte auf der Exklusion des Aneurysmas einschließlich Abwesenheit eines jeglichen Endoleaks, Abwesenheit von Aneurysmawachstum (≥5 mm) und Abwesenheit von schweren unerwünschten Ereignissen bezüglich der Prothese über einen Nachbeobachtungszeitraum von einem Jahr. Sekundäre Ziele beinhalteten eine Bewertung des klinischen Nutzens und der Maßstäbe zur Lebensqualität.

6.2 Studiendesign

Bei der in den USA durchgeführten klinischen Studie handelte es sich um eine nicht-randomisierte multizentrische Studie, bei der Standardrisikopatienten eine Prothese erhielten und mit einer offen-chirurgisch behandelten Kontrollgruppe verglichen wurden. Zwei weitere Studienarme umfassten Hochrisikopatienten und Studienpatienten. In insgesamt 15 Zentren wurden 200 Standardrisikopatienten, 80 chirurgische Kontrollpatienten, 100 Hochrisikopatienten und 52 Studienpatienten in die Studie aufgenommen. Die Kontrollgruppe umfasste Patienten, die von der Anatomie ihrer Gefäßsysteme her nicht uneingeschränkt für eine endovaskuläre AAA-Reparatur in Frage kamen. Nachsorgeuntersuchungen waren für folgende Zeitpunkte vorgesehen: vor der Entlassung, nach 1 Monat, 6 Monaten, 12 Monaten und 24 Monaten. **Tabelle 6.2.1** zeigt Daten zu Patientennachsorge und Verantwortlichkeit nach 1 Monat, 12 Monaten und 24 Monaten (den primären Zeitpunkten für die Datenanalyse). In dieser Zusammenfassung enthaltene Bildgebungsdaten beruhen auf Befunden aus einem unabhängigen zentralen Bildanalyselabor (Zentrallabor), in dem CT-Bilder und abdominale Röntgenbilder im Hinblick auf Veränderungen des Aneurysmadurchmessers, die Migration der Prothese und ihrer Komponenten, die Unversehrtheit des Implantats (Draht und Prothese) und die Anwesenheit und Art von Endoleaks analysiert wurden. Klinische Ereignisse wurden von einem dafür zuständigen unabhängigen Gremium beurteilt und die Sicherheit wurde von einem Gremium für die Datensicherheit überwacht.

Die Patienten für offene Chirurgie und die Standardrisikopatienten für die Zenith-Prothese erfüllten die gleichen pathophysiologischen Risikokriterien. Von der endovaskulären Gruppe ausgeschlossen wurden Patienten mit peripherem Thrombus im proximalen Hals, mit einem proximalen Hals von weniger als 15 mm Länge, mit einem proximalen Halsdurchmesser von weniger als 18 mm oder mehr als 28 mm (Außenwand zu Außenwand), mit starker Angulation des proximalen Halses, mit einem Iliakadurchmesser von weniger als 7,5 mm oder mehr als 20 mm (Außenwand zu Außenwand) an der distalen Befestigungsstelle oder einer distalen Befestigungsstelle an der Iliaka von weniger als 10 mm Länge.

Als Hochrisikopatienten für chirurgische Reparatur wurden Probanden mit folgenden Merkmalen betrachtet: Alter über 80 Jahre, Kreatininingrundspiegel >2,0 mg/dl, Heimsauerstofftherapie, FEV_1 <1 Liter, Ejektionsfraktion <25%, stark behindernde COPD, NYHA-Klassifikation 3 oder 4, Verwachsungsbauch, Dialyse, MI innerhalb der letzten 6 Monate, therapierefraktäre Hypertonie, früherer Schlaganfall mit Restdefizit, kulturelle Einwände gegen Transfusion von Blut oder Blutprodukten, frühere renale Bypass-Operation oder entzündliches Aneurysma.

Bevor ein Zentrum ohne Erfahrungen mit der Zenith endovaskulären AAA-Prothese Patienten in die Hauptstudie aufnehmen konnte, mussten zuerst Patienten unter Aufsicht eines erfahrenen Arztes behandelt werden. Bei diesen Studienpatienten handelte es sich um Standardrisiko- und Hochrisikopatienten, die den gleichen Nachsorgemaßnahmen wie die als echte Studienteilnehmer operierten Patienten unterlagen.

Tabelle 6.2.1 Patientennachsorge und Verantwortlichkeiten[1]

Behandlung	**Zenith Standardrisiko**			**Offene Chirurgie Standardrisiko**		
Intervall	**1 Mo.**	**12 Mo.**	**24 Mo.**	**1 Mo.**	**12 Mo.**	**24 Mo.**
Keine Prothese	1	1[2]	1[2]	0	0	–
Umstellung auf offene Operation	0	2[2]	2[2]	–	–	–
Verstorben	1	7	17	2	3	–
Aus Studie ausgeschieden/keine Nachsorge	0	0	2	0	4	–
Verfügbar	198	190	178	78	73	–
CT-Aufnahmen im Studienzentrum	191	168	110	69	58	–
CT-Aufnahmen im Zentrallabor	190	165	99	69	59	–
Aufnahmen der ableitenden Harnwege im Studienzentrum	179	153	108	–	–	–
Aufnahmen der ableitenden Harnwege im Zentrallabor	178	149	93	–	–	–
Vom Studienzentrum auf Endoleaks bewertet	187	163	107	–	–	–
Vom Zentrallabor auf Endoleaks bewertet	161	148	92	–	–	–
Vom Studienzentrum auf Aneurysmawachstum bewertet	–	149	104	–	–	–
Vom Zentrallabor auf Aneurysmawachstum bewertet	–	151	94	–	–	–

[1]Der Probenumfang für die Datenanalyse ist für die o.g. Zeitpunkte und in den folgenden Tabellen verschieden. Diese Unterschiede beruhen auf der Verfügbarkeit der Patienten für die Nachsorgeuntersuchungen sowie der Anzahl und der Qualität der für jeden Zeitpunkt für die Auswertung verfügbaren Bilder. Beispiel: Die Anzahl und Qualität der für die Bewertung auf Endoleaks nach 12 Monaten verfügbaren Bilder sind nicht gleich der Anzahl und Qualität nach 24 Monaten, da sich die einzelnen Zeitpunkte hinsichtlich der Anzahl durchgeführter bildgebender Untersuchungen, der Anzahl der von der Klinik dem Zentrallabor zur Verfügung gestellten Bilder und/oder der Anzahl Bilder mit einer für die Bewertung ausreichenden Qualität unterscheiden. Sofern nicht anderweitig angegeben, ist der Gesamtwert für einen Zeitpunkt nicht kumulativ.

[2]Der Gesamtwert für einen Zeitpunkt ist kumulativ.

6.3 Patientendemographische Daten

In den **Tabellen 6.3.1** und **6.3.2** werden die Merkmale der Patienten und die anfänglichen Aneurysmadurchmesser in den mit offener Chirurgie oder der Zenith endovaskulären AAA-Prothese behandelten Populationen einander gegenübergestellt.

Tabelle 6.3.1 Vergleich der Patientenmerkmale

Faktor	**Zenith Standardrisiko**		**Offene Chirurgie Standardrisiko**		***P*-Wert**	**Zenith hohes Risiko**		**Zenith Studienarm**	
Alter (Jahre)	71 ± 7		69 ± 7		0,03	77 ± 7		74 ± 8	
Männl. Geschlecht	94%	(187/200)	89%	(71/80)	0,22	92%	(92/100)	90%	(47/52)
Aktuelle Gesundheitsprobleme									
Periphere Verschlusskrankheit	16%	(31/195)	25%	(19/76)	0,12	24%	(23/96)	9,6%	(5/52)
Hypertonie	64%	(127/200)	83%	(65/78)	0,001	68%	(67/99)	67%	(35/52)
Nierenversagen	0,0%	(0/197)	0,0%	(0/79)	>0,99	5,2%	(5/97)	1,9%	(1/52)
COPD	20%	(39/199)	18%	(14/78)	0,87	34%	(33/98)	22%	(11/51)
Thromboembolie	4,5%	(9/199)	7,7%	(6/78)	0,38	7,1%	(7/99)	1,9%	(1/52)
Lebererkrankung	2,1%	(4/192)	5,1%	(4/79)	0,24	1,0%	(1/99)	1,9%	(1/52)
Diabetes mellitus	12%	(24/199)	15%	(12/79)	0,55	17%	(17/99)	14%	(7/51)
Insulinabhängig	17%	(4/24)	8,3%	(1/12)	0,65	24%	(4/17)	43%	(3/7)
Frühere Gesundheitsprobleme									
MI	39%	(74/192)	29%	(23/80)	0,13	35%	(34/98)	35%	(18/52)
Dekompensierte Herzinsuffizienz	5,0%	(10/199)	12%	(9/78)	0,07	16%	(16/100)	10%	(5/50)
Angina	49%	(98/198)	39%	(31/79)	0,14	45%	(44/98)	44%	(23/52)
Arrhythmie	20%	(40/197)	22%	(17/78)	0,87	28%	(27/98)	24%	(12/51)
Zerebrovaskuläre Verschlusskrankheit	9,5%	(19/199)	16%	(13/79)	0,14	20%	(20/99)	9,8%	(5/51)
Systemische Infektion	1,0%	(2/196)	0,0%	(0/78)	>0,99	3,1%	(3/97)	0,0%	(0/49)
Krebs	22%	(43/200)	19%	(15/80)	0,74	31%	(31/99)	29%	(15/51)
Familiäre Aneurysmakrankheit	16%	(24/150)	27%	(17/63)	0,09	14%	(11/77)	26%	(10/38)
Frühere Operation an der Eingriffsstelle	10%	(20/200)	15%	(12/79)	0,22	10%	(10/99)	14%	(7/51)
Frühere Strahlentherapie an der Eingriffsstelle	0,5%	(1/197)	0,0%	(0/79)	>0,99	2,0%	(2/100)	2,0%	(1/51)
Alkoholmissbrauch	3,6%	(7/193)	10%	(8/77)	0,04	3,1%	(3/96)	4,0%	(2/50)
Nikotingebrauch									
Noch nie geraucht	10%	(20/193)	5,0%	(4/80)		14%	(13/96)	24%	(12/49)
Rauchen aufgegeben	69%	(133/193)	60%	(48/80)	0,03	69%	(66/96)	57%	(28/49)
Aktiver Raucher	21%	(40/193)	35%	(28/80)		18%	(17/96)	18%	(9/49)

Aufgrund der Einschlusskriterien waren die Hochrisikopatienten älter (P <0,001) und wiesen mehr Fälle von Nierenversagen (P = 0,004), von COPD (P = 0,01), von dekompensierter Herzinsuffizienz (P = 0,004) und von zerebrovaskulärer Verschlusskrankheit (P = 0,02) als die Standardrisikopatienten auf.

Tabelle 6.3.2 Verteilung der Aneurysmadurchmesser

Durchmesserbereich	**Zenith Standardrisiko**		**Offene Chirurgie Standardrisiko**		**Zenith hohes Risiko**		**Zenith Studienarm**	
<30 mm	0,0%	(0/199)	0,0%	(0/78)	0,0%	(0/100)	0,0%	(0/52)
30–39 mm	0,5%	(1/199)	0,0%	(0/78)	1,0%	(1/100)	0,0%	(0/52)
40–49 mm	23%	(45/199)	7,7%	(6/78)	15%	(15/100)	13%	(7/52)
50–59 mm	48%	(95/199)	33%	(26/78)	47%	(47/100)	40%	(21/52)
60–69 mm	24%	(47/199)	29%	(23/78)	27%	(27/100)	42%	(22/52)
70–79 mm	3,0%	(6/199)	21%	(16/78)	5,0%	(5/100)	1,9%	(1/52)
80–89 mm	2,5%	(5/199)	6,4%	(5/78)	1,0%	(1/100)	0,0%	(0/52)
≥90 mm	0,0%	(0/199)	2,6%	(2/78)	1,0%	(1/100)	0,0%	(0/52)

Drei Hochrisikopatienten und ein Studienpatient wurden hinsichtlich der Verteilung der Aneurysmadurchmesser nicht evaluiert.

6.4 Ergebnisse

Die in den **Tabellen 6.4.1** bis **6.4.3** zusammengestellten Daten wurden in den teilnehmenden Kliniken und im Zentrallabor gesammelt. Soweit verfügbar, werden 24-Monatsdaten zur Verfügung gestellt. Die Kontrollpatienten wurden nicht über den 12-Monatstermin hinaus verfolgt und einige Daten nach dem 12-Monatstermin wurden noch nicht beurteilt. Daher werden in diesem Abschnitt in einigen Fällen nur Daten bis zu 12 Monaten und in anderen Fällen bis zu 24 Monaten angegeben. In **Tabelle 6.4.1** werden die im Rahmen der klinischen Studie implantierten Prothesen beschrieben. **Tabelle 6.4.2** enthält Angaben zu den primären Ergebnissen der Studie. Die **Abbildungen 6.4.1** und **6.4.2** stellen die Kaplan-Meier-Diagramme zu den 24-Monats-Überlebensraten hinsichtlich aller Ursachen und hinsichtlich AAA-bezogener Ursachen dar. Ein unabhängiges Gremium für klinische Ereignisse beurteilte alle Todesfälle auf mögliche Zusammenhänge mit der Aneurysmareparatur. Alle früh eingetretenen Todesfälle (0–30 Tage) wurden als mit dem AAA in Verbindung stehend eingestuft. Später als 30 Tage eingetretene Todesfälle wurden als mit dem AAA in Verbindung stehend eingestuft, wenn eine Beziehung zum AAA oder zur Prothese hergestellt werden konnte. **Tabelle 6.4.3** zeigt die Erfolgsmaßstäbe und **Abbildung 6.4.3** zeigt das Kaplan-Meier-Diagramm zur Abwesenheit von Morbidität.

Tabelle 6.4.1 Implantierte Prothesen

Faktor	Zenith Standardrisiko		Zenith hohes Risiko		Zenith Studienarm	
Hauptkörper und Schenkel	99,5%	(199/200)*	100%	(100/100)[1]	100%	(52/52)
Verlängerung des Hauptkörpers[2]	1,5%	(3/199)	1,0%	(1/100)	5,8%	(3/52)
Verlängerung des ipsilateralen iliakalen Schenkels[3,5]	9,5%	(19/199)	11%	(11/100)	0,0%	(0/52)
Verlängerung des kontralateralen iliakalen Schenkels[4,5]	11%	(21/199)	11%	(11/100)	13,5%	(7/52)
Konverter	0,5%	(1/199)**	0,0%	(0/100)	0,0%	(0/52)
Okkluder	0,0%	(0/199)	0,0%	(0/100)	0,0%	(0/52)

*Ein Standardrisikopatient erhielt auf Grund der Gewundenheit und Verkalkung des Zugangsgefäßes keine Prothese.

**Der Konverter wurde ohne Okkluder verwendet.

[1]Eine Prothese war Sonderanfertigung.

[2]Zwei Standardrisikopatienten und ein Hochrisikopatient erhielten postoperativ Hauptkörperverlängerungen; ein Standardrisikopatient erhielt zwei Hauptkörperverlängerungen.

[3]Zwei Standardrisikopatienten und ein Hochrisikopatient erhielten postoperativ ipsilaterale Schenkelverlängerungen.

[4]Vier Standardrisikopatienten, zwei Hochrisikopatienten und ein Studienpatient erhielten postoperativ kontralaterale Schenkelverlängerungen.

[5]Drei Standardrisikopatienten und drei Hochrisikopatienten erhielten intraoperativ sowohl ipsilaterale als auch kontralaterale Schenkelverlängerungen; ein Standardrisikopatient erhielt postoperativ sowohl ipsilaterale als auch kontralaterale Schenkelverlängerungen.

Tabelle 6.4.2 Primärergebnisse

Faktor	Zenith Standardrisiko[1]		Offene Chirurgie Standardrisiko		*P*-Wert	Zenith hohes Risiko		Zenith Studienarm	
Alle Todesfälle (0–30 Tage)[2]	0,5%	(1/199)	2,5%	(2/80)	0,20	2,0%	(2/100)	1,9%	(1/52)
Alle Todesfälle									
(31–365 Tage)[2,3]	3,0%	(6/199)	1,3%	(1/80)	0,68	7,0%	(7/100)	9,6%	(5/52)
mit AAA in Verbindung stehend	0,0%	(0/199)	1,3%	(1/80)	0,29	3,0%	(3/100)	0,0%	(0/52)
nicht im Zusammenhang mit AAA stehend	3,0%	(6/199)	0,0%	(0/80)	0,19	4,0%	(4/100)	9,6%	(5/52)
Alle Todesfälle									
(0–365 Tage)[2,3,4]	3,5%	(7/199)	3,8%	(3/80)	>0,99	9,0%	(9/100)	11,5%	(6/52)
mit AAA in Verbindung stehend	0,5%	(1/199)	3,8%	(3/80)	0,07	5,0%	(5/100)	1,9%	(1/52)
nicht im Zusammenhang mit AAA stehend	3,0%	(6/199)	0,0%	(0/80)	0,19	4,0%	(4/100)	9,6%	(5/52)
Ruptur									
(0–30 Tage)	0,0%	(0/199)	–		–	0,0%	(0/100)	0,0%	(0/52)
(31–365 Tage)	0,0%	(0/199)	–		–	1,0%	(1/100)	0,0%	(0/52)
(0–365 Tage)	0,0%	(0/199)	–		–	1,0%	(1/100)	0,0%	(0/52)
Umstellung									
(0–30 Tage)	0,0%	(0/199)	–		–	0,0%	(0/100)	0,0%	(0/52)
(31–365 Tage)[5]	1,0%	(2/199)	–		–	1,0%	(1/100)	0,0%	(0/52)
(0–365 Tage)[5]	1,0%	(2/199)	–		–	1,0%	(1/100)	0,0%	(0/52)
Unerwünschte Ereignisse									
(0–30 Tage)[6]	20%	(40/200)	43%	(34/80)	<0,001	32%	(32/100)	27%	(14/52)
(31–365 Tage)[6]	8,6%	(17/199)	14%	(11/78)	0,25	21%	(21/98)	14%	(7/51)
(0–365 Tage)[6]	25%	(49/200)	51%	(41/80)	<0,001	45%	(45/100)	38%	(20/52)

[1]Nenner ist 199, da ein Standardrisikopatient keine Prothese erhielt.

[2]Alle Todesfälle (0–30 Tage) wurden als mit dem AAA und dem Verfahren in Verbindung stehend betrachtet.

[3]Von den Todesfällen (31–365 Tage) wurden vier als mit dem AAA in Verbindung stehend betrachtet: 1 chirurgische Komplikation (septischer Schock durch ischämische Kolitis) und 3 Hochrisikofälle (Pankreatitis mit Nierenversagen und Sepsis, Blutung von Aneurysma im oberen Abdomen [unbehandeltes AAA] und multiples Systemversagen).

[4]Von den Todesfällen (0–365 Tage) wurden zehn als mit dem AAA in Verbindung stehend betrachtet: 1 Standardrisikofall (Herzversagen), 3 chirurgische Komplikationen (massive Blutung, mesenterische Ischämie und septischer Schock durch ischämische Kolitis), 5 Hochrisikofälle (akute respiratorische Insuffizienz, Herzversagen mit Lungenembolie, Pankreatitis mit Nierenversagen und Sepsis, Blutung von Aneurysma im oberen Abdomen [unbehandeltes AAA] und multiples Systemversagen), sowie 1 Studienfall (Verdacht auf Herzversagen).

[5]Standardrisikopatienten wurden auf Grund eines persistierenden proximalen Endoleaks vom Typ I und eines neuen suprarenalen Aortenaneurysmas umgestellt. Drei offen-chirurgische Patienten hatten massive Blutungen; in zwei Fällen war eine Nachoperation erforderlich und ein Patient verstarb.

[6]Unerwünschte Ereignisse im Morbiditätsindex enthalten.

Es gab keine signifikanten geschlechtsbezogenen Unterschiede zwischen männlichen und weiblichen Patienten mit Zenith endovaskulärer AAA-Prothese im Hinblick auf Überlebensrate und Abwesenheit von wichtigen unerwünschten Ereignissen. (Fehlerbalken in den **Abbildungen 6.4.1, 6.4.2** und **6.4.3** stellen die 95%-Vertrauensgrenzen dar.) **Abbildung 6.4.1** zeigt die Überlebensrate nach 24 Monaten mit Bezug auf alle Ursachen. Die Begleittabelle beschreibt die Kaplan-Meier-Analyse nach 1, 6, 12 und 24 Monaten.

Abb. 6.4.1 Überlebensrate nach 24 Monaten

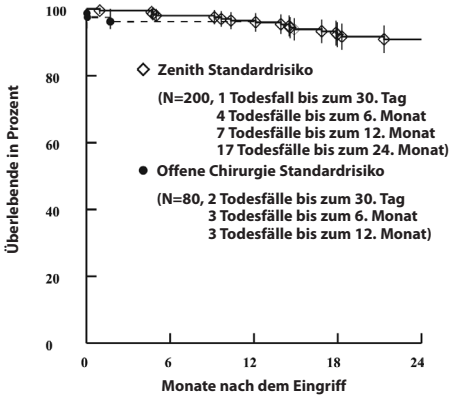

	1 Monat		6 Monate		12 Monate		24 Monate	
	n	% Überleben	n	% Überleben	n	% Überleben	n	% Überleben
Zenith Standardrisiko	198*	99,5	194	98,0	190	96,5	97	90,9
Offene Chirurgie Standardrisiko	78	97,5	73	96,2	67	96,2	–	–

n = überlebende und für die Nachsorge am Ende des Intervalls verfügbare Patienten

P = 0,81

*Ein Patient vor Ablauf eines Monats verstorben, ein weiterer Patient erhielt keine Prothese.

Abbildung 6.4.2 zeigt die mit dem AAA in Verbindung stehende Überlebensrate nach 24 Monaten (vom Gremium für klinische Ereignisse ermittelt). Die Begleittabelle beschreibt die Kaplan-Meier-Analyse nach 1, 6, 12 und 24 Monaten.

Abb. 6.4.2 AAA-bezogene 24-Monats-Überlebensrate

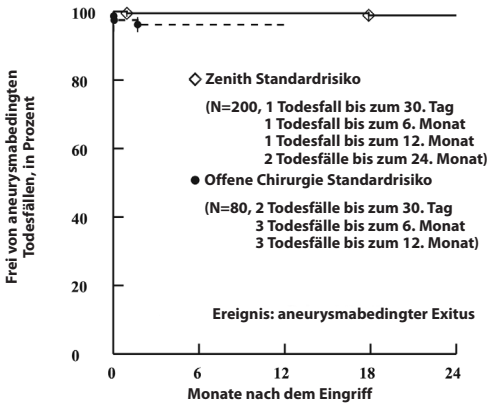

	1 Monat		6 Monate		12 Monate		24 Monate	
	n	% Überleben	n	% Überleben	n	% Überleben	n	% Überleben
Zenith Standardrisiko	198*	99,5	194	99,5	190	99,5	97	99,0
Offene Chirurgie Standardrisiko	78	97,5	73	96,2	67	96,2	–	–

n = überlebende und für die Nachsorge am Ende des Intervalls verfügbare Patienten

P = 0,04

*Ein Patient vor Ablauf eines Monats verstorben, ein weiterer Patient erhielt keine Prothese.

Tabelle 6.4.3 Erfolgsmaßstäbe

Faktor	Zenith Standardrisiko		Offene Chirurgie Standardrisiko		Zenith hohes Risiko		Zenith Studienarm	
Technischer Erfolg[1]	99,5%	(199/200)	98,8%	(79/80)	100%	(100/100)	100%	(52/52)
Verfahrenserfolg nach 30 Tagen[2]	95,1%	(155/163)	88%	(60/68)	86%	(70/81)	91%	(30/33)
Behandlungserfolg nach 12 Monaten[3]	89%	(122/137)	85%	(52/61)	70%	(44/63)	87%	(26/30)

[1]Durchgängige Prothese nach Entfaltung.

[2]Technischer Erfolg ohne große Komplikationen, durchgängige Prothese und keine Endoleaks vom Typ I oder III nach 30 Tagen.

[3]Der Verfahrenserfolg erstreckte sich auf 12 Monate ohne Aneurysmawachstum (>5 mm).

Abbildung 6.4.3 zeigt die Abwesenheit von Morbidität (Ereignisse im Morbiditätsindex) bis 12 Monate. Die Begleittabelle beschreibt die Kaplan-Meier-Analyse nach 1, 6 und 12 Monaten.

Abb. 6.4.3 Abwesenheit von Morbidität (0–365 Tage)

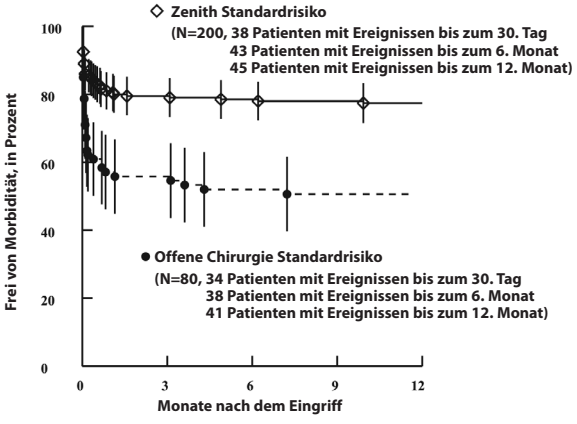

	1 Monat		6 Monate		12 Monate	
	n	%	n	%	n	%
Zenith Standardrisiko	162	81,0	154	78,5	133	77,4
Offene Chirurgie Standardrisiko	45	57,1	39	52,0	33	47,8

n = überlebende und am Ende des Intervalls morbiditätsfreie Patienten

P = <0,001

Die **Tabellen 6.4.4** bis **6.4.7** enthalten Angaben zu den Ergebnissen von Patienten mit der Zenith endovaskulären AAA-Prothese entsprechend den Informationen vom Zentrallabor. Das Zentrallabor analysierte folgende Prothesenleistungsfaktoren: Unversehrtheit der Prothese **(Tabelle 6.4.4)**, Durchgängigkeit der Prothese **(Tabelle 6.4.5)**, Migration **(Tabelle 6.4.6)** und Ablösung des Ansatzes **(Tabelle 6.4.7)**.

Tabelle 6.4.4 Abdominale Röntgenbefunde – Unversehrtheit der Prothese

Faktor	Zenith Standardrisiko		Zenith hohes Risiko		Zenith Studienarm	
Stentfrakturen[1]						
Vor der Entlassung	0,0%	(0/172)	0,0%	(0/81)	0,0%	(0/39)
30 Tage	0,0%	(0/172)	0,0%	(0/83)	0,0%	(0/43)
6 Monate	0,0%	(0/166)	0,0%	(0/78)	0,0%	(0/35)
12 Monate	0,0%	(0/148)	0,0%	(0/60)	0,0%	(0/28)
24 Monate	0,0%	(0/93)	0,0%	(0/42)	0,0%	(0/19)
Hakenablösung[2]						
Vor der Entlassung	0,0%	(0/176)	0,0%	(0/86)	0,0%	(0/39)
30 Tage	0,0%	(0/178)	0,0%	(0/86)	0,0%	(0/43)
6 Monate	1,2%	(2/167)	2,5%	(2/80)	0,0%	(0/35)
12 Monate	2,0%	(3/149)	1,7%	(1/60)	0,0%	(0/28)
24 Monate	1,1%	(1/93)	0,0%	(0/42)	0,0%	(0/19)
Ruptur des Prothesenmaterials						
Vor der Entlassung	0,0%	(0/176)	0,0%	(0/86)	0,0%	(0/39)
30 Tage	0,0%	(0/178)	0,0%	(0/86)	0,0%	(0/43)
6 Monate	0,0%	(0/167)	0,0%	(0/80)	0,0%	(0/35)
12 Monate	0,0%	(0/149)	0,0%	(0/60)	0,0%	(0/28)
24 Monate	0,0%	(0/93)	0,0%	(0/42)	0,0%	(0/19)

[1]Prozentangaben zu Stentfrakturen beziehen sich auf den Hauptkörper. Das Zentrallabor stellte weiterhin keine Frakturen am rechten iliakalen Schenkel, linken iliakalen Schenkel, Okkluder, Konverter, der linken iliakalen Verlängerung, rechten iliakalen Verlängerung oder der Hauptkörperverlängerung fest.

[2]Patienten mit Ablösung von 1 oder 2 Haken (von insgesamt 10 oder 12); keine schädigenden Folgen.

Tabelle 6.4.5 CT-Befunde – Durchgängigkeit der Prothese

Faktor	Zenith Standardrisiko		Zenith hohes Risiko		Zenith Studienarm	
Durchgängigkeit der Prothese						
30 Tage	100%	(185/185)	99%	(85/86)	100%	(47/47)
6 Monate	99%	(183/184)	100%	(74/74)	100%	(39/39)
12 Monate	99%	(153/155)	100%	(62/62)	100%	(30/30)
24 Monate	100%	(96/96)	100%	(33/33)	100%	(25/25)

Tabelle 6.4.6 CT-Befunde – Migration der Prothese (Hauptkörper)

Faktor	Zenith Standardrisiko		Zenith hohes Risiko		Zenith Studienarm	
Prothesenmigration (>5 mm) nach 12 Monaten						
mit klinischen Folgen[1] oder Intervention	0,0%	(0/162)	0,0%	(0/71)	0,0%	(0/34)
ohne klinische Folgen[1] oder Intervention	2,5%	(4/162)	2,8%	(2/71)	0,0%	(0/34)
Prothesenmigration (>10 mm)	0,0%	(0/162)	0,0%	(0/71)	0,0%	(0/34)

[1]Migration mit klinischen Folgen würde Endoleaks, Umstellung, Ruptur oder mit AAA in Verbindung stehende Todesfälle umfassen.

Tabelle 6.4.7 Abdominale Röntgenbefunde – Ansatzablösung

Faktor	Zenith Standardrisiko		Zenith hohes Risiko		Zenith Studienarm	
Ansatzablösung						
Vor der Entlassung	0,0%	(0/176)	0,0%	(0/86)	0,0%	(0/39)
30 Tage	0,0%	(0/178)	0,0%	(0/86)	0,0%	(0/43)
6 Monate	0,0%	(0/167)	0,0%	(0/80)	0,0%	(0/35)
12 Monate	0,0%	(0/149)	0,0%	(0/60)	0,0%	(0/28)
24 Monate	0,0%	(0/93)	0,0%	(0/42)	0,0%	(0/19)

6.5 Endoleak-Management

Während der klinischen Studie wurden Endoleaks vom Typ I beim ursprünglichen Eingriff mit einer weiteren Ballonmodellierung behandelt; bei ausbleibendem Erfolg wurden zusätzliche Prothesen verwendet. Endoleaks vom Typ II wurden über einen Zeitraum von 1 bis 6 Monaten verfolgt, um festzustellen, ob sich eine spontane Thrombose ergab; wenn sich das Aneurysma nicht vergrößerte, wurden sie nach Maßgabe des verantwortlichen Arztes mit endovaskulären Techniken behandelt. Wenn das Aneurysma Wachstum zeigte, wurde zur Behandlung eine Embolisation oder Ligation in Betracht gezogen und in einigen Fällen auch durchgeführt. Durch Prothesendefekte verursachte Endoleaks des Typs III, mangelnde Dichtigkeit oder Ablösung der modularen Komponenten wurden mit einer weiteren Ballonmodellierung oder mit Prothesen behandelt. Nach Angaben des angiographischen Zentrallabors traten in der klinischen US-Studie keine Endoleaks vom Typ IV auf. Das zur Herstellung der Zenith endovaskulären AAA-Prothese verwendete Material besitzt Standardstärke und ist mit dem bei der offenen Chirurgie verwendeten Material identisch. **Tabelle 6.5.1** zeigt die Inzidenz von Endoleaks nach Bewertungsintervall, wie vom Zentrallabor bei den Standardrisiko-, Hochrisiko- und Studienpatienten festgestellt.

Tabelle 6.5.1 Endoleaks (alle Typen, neu und persistierend)

Faktor	Zenith Standardrisiko		Zenith hohes Risiko		Zenith Studienarm	
Endoleaks						
Vor der Entlassung	15%	(23/153)	14%	(11/78)	12%	(3/26)
30 Tage[1]	9,9%	(16/161)	12%	(9/75)	6,3%	(2/32)
6 Monate[1]	8,7%	(15/172)	11%	(8/70)	8,6%	(3/35)
12 Monate[1]	7,4%	(11/148)	8,8%	(5/57)	3,4%	(1/29)

[1]Beinhaltet neu aufgetretene und persistierende Endoleaks.

Die **Tabellen 6.5.2** bis **6.5.4** zeigen die Inzidenz des erstmaligen Auftretens eines Endoleaks nach Bewertungsintervall, wie vom Zentrallabor bei oder vor der 30-Tage-Untersuchung, 6-Monatsuntersuchung und 12-Monatsuntersuchung für die Standardrisiko-, Hochrisiko- und Studienpatienten festgestellt. Die Anzahl der anschließend leckfrei gebliebenen Patienten ist ebenfalls angegeben.

Tabelle 6.5.2 Erstes Auftreten eines Endoleaks[1] bei Standardrisikopatienten

	1-Monatsuntersuchung N=179			6-Monatsuntersuchung N=172			12-Monatsuntersuchung[3] N=148		
Faktor	%	Endoleak[1]	Anschließend leckfrei[2]	%	Endoleak[1]	Anschließend leckfrei[2]	%	Endoleak[1]	Anschließend leckfrei[2]
Endoleaks	17	31	17	2,3	4	3	3,4	5	2
Proximal Typ I	2,8	5	4	0,0	0	0	0,0	0	0
Distal									
Typ I	1,7	3	1	0,0	0	0	0,7	1	1
Typ II	9,5	17	9	2,3	4	3	1,4	2	1
Typ III	1,1	2	2	0,0	0	0	0,7	1	0
Typ IV	0,0	0	0	0,0	0	0	0,0	0	0
Mehrfach	1,1	2	1	0,0	0	0	0,0	0	0
Unbekannt	1,1	2	0	0,0	0	0	0,7	1	0

[1]Identifikation durch Zentrallabor.

[2]Spätere Endoleaks können von anderem Typ als das erste Endoleak gewesen sein.

[3]Nur 2 Patienten zeigten neue Endoleaks nach 12 Monaten; keine Nachsorgedaten für 24 Monate.

Tabelle 6.5.3 Erstes Auftreten eines Endoleaks[1] bei Hochrisikopatienten

	1-Monatsuntersuchung N=88			6-Monatsuntersuchung N=70			12-Monatsuntersuchung[3] N=57		
Faktor	%	Endoleak[1]	Anschließend leckfrei[2]	%	Endoleak[1]	Anschließend leckfrei[2]	%	Endoleak[1]	Anschließend leckfrei[2]
Endoleaks	18	16	6	2,9	2	0	3,5	2	1
Proximal Typ I	2,3	2	1	0,0	0	0	0,0	0	0
Distal									
Typ I	1,1	1	1	0,0	0	0	0,0	0	0
Typ II	9,1	8	3	1,4	1	0	1,8	1	0
Typ III	0,0	0	0	1,4	1	0	1,8	1	1
Typ IV	0,0	0	0	0,0	0	0	0,0	0	0
Mehrfach	4,5	4	0	0,0	0	0	0,0	0	0
Unbekannt	1,1	1	1	0,0	0	0	0,0	0	0

[1]Identifikation durch Zentrallabor.

[2]Spätere Endoleaks können von anderem Typ als das erste Endoleak gewesen sein.

[3]Keine Endoleaks nach 12 Monaten; keine Nachsorgedaten für 24 Monate.

Tabelle 6.5.4 Erstes Auftreten eines Endoleaks[1] bei Studienpatienten

	1-Monatsuntersuchung N=36			6-Monatsuntersuchung N=35			12-Monatsuntersuchung[3] N=29		
Faktor	%	Endoleak[1]	Anschließend leckfrei[2]	%	Endoleak[1]	Anschließend leckfrei[2]	%	Endoleak[1]	Anschließend leckfrei[2]
Endoleaks	11	4	2	2,9	1	0	0,0	0	0
Proximal Typ I	0,0	0	0	0,0	0	0	0,0	0	0
Distal									
Typ I	0,0	0	0	0,0	0	0	0,0	0	0
Typ II	5,6	2	1	2,9	1	0	0,0	0	0
Typ III	2,8	1	0	0,0	0	0	0,0	0	0
Typ IV	0,0	0	0	0,0	0	0	0,0	0	0
Mehrfach	0,0	0	0	0,0	0	0	0,0	0	0
Unbekannt	2,8	1	1	0,0	0	0	0,0	0	0

[1]Identifikation durch Zentrallabor.

[2]Spätere Endoleaks können von anderem Typ als das erste Endoleak gewesen sein.

[3]Keine Endoleaks nach 12 Monaten; keine Nachsorgedaten für 24 Monate.

6.6 Aneurysmaänderungen

Die **Tabellen 6.6.1** bis **6.6.3** zeigen die Änderungen des Aneurysmadurchmessers bei den endovaskulären Patienten, wie vom Zentrallabor festgestellt. **Tabelle 6.6.1** zeigt die maximale Änderung des Aneurysmadurchmessers nach Intervall. Die **Tabellen 6.6.2** und **6.6.3** zeigen die Aneurysmaänderungen und Endoleaks nach 12 bzw. 24 Monaten.

Tabelle 6.6.1 Änderungen des maximalen Aneurysmadurchmessers nach Intervall*

Faktor	Zenith Standardrisiko		Zenith hohes Risiko		Zenith Studienarm	
Von vor Entlassung 30 Tage						
Verkleinerung >5 mm	1,7%	(3/180)	4,8%	(4/84)	0,0%	(0/40)
Unverändert	97%	(174/180)	94%	(79/84)	97,5%	(39/40)
Vergrößerung >5 mm	1,7%	(3/180)	1,2%	(1/84)	2,5%	(1/40)
Änderung von vor Entlassung 6 Monate						
Verkleinerung >5 mm	36%	(63/173)	41%	(30/73)	49%	(18/37)
Unverändert	62%	(108/173)	59%	(43/73)	51%	(19/37)
Vergrößerung >5 mm	1,2%	(2/173)	0,0%	(0/73)	0,0%	(0/37)
Änderung von vor Entlassung 12 Monate						
Verkleinerung >5 mm	68%	(102/151)	63%	(39/62)	67%	(20/30)
Unverändert	31%	(47/151)	35%	(22/62)	33%	(10/30)
Vergrößerung >5 mm	1,3%	(2/151)	1,6%	(1/62)	0,0%	(0/30)
Änderung von vor Entlassung 24 Monate						
Verkleinerung >5 mm	78%	(74/94)	75%	(27/36)	71%	(17/24)
Unverändert	19%	(18/94)	25%	(9/36)	25%	(6/24)
Vergrößerung >5 mm	2,1%	(2/94)	0,0%	(0/36)	4,2%	(1/24)

*Umfasst nur Patienten mit auswertbaren Filmen und Messungen der Aneurysmaänderung von 1 Monat bis 24 Monate.

Tabelle 6.6.2 Änderung der Aneurysmagröße und Endoleak nach 12 Monaten

	Zenith Standardrisiko N=140			Zenith hohes Risiko N=53			Zenith Studienarm N=27		
		Endoleak			Endoleak			Endoleak	
Faktor	**N**	**n**	**%**	**N**	**n**	**%**	**N**	**n**	**%**
Änderung der Aneurysmagröße von vor Entlassung bis 12 Monate									
Verkleinerung >5 mm	96	3	3,0	35	3	9,0	20	0	0,0
Unverändert	42	8	19	17	2	12	7	1	14
Vergrößerung >5 mm	2	0	0,0	1	0	0,0	0	0	0,0

Tabelle 6.6.3 Änderung der Aneurysmagröße und Endoleak nach 24 Monaten

	Zenith Standardrisiko N=90			Zenith hohes Risiko N=31			Zenith Studienarm N=21		
		Endoleak			Endoleak			Endoleak	
Faktor	**N**	**n**	**%**	**N**	**n**	**%**	**N**	**n**	**%**
Änderung der Aneurysmagröße von vor Entlassung bis 24 Monate									
Verkleinerung >5 mm	71	3	4,0	24	1	4,0	16	0	0,0
Unverändert	18	1	6,0	7	3	43	5	0	0,0
Vergrößerung >5 mm	1	1	100	0	0	0,0	0	0	0,0

6.7 AAA-bezogene Sekundärinterventionen

Mit dem AAA in Verbindung stehende sekundäre Interventionen innerhalb des ersten Jahres wurden bei 11% der Zenith-Standardrisikopatienten, 13% der Zenith-Hochrisikopatienten und 5,8% der Zenith-Studienpatienten durchgeführt; siehe **Tabelle 6.7.1**. Über 50% der sekundären Interventionen beinhalteten eine Katheterisierung zur Behandlung eines Endoleaks. Mit dem AAA in Verbindung stehende sekundäre Interventionen innerhalb des zweiten Jahres waren bei 4,2% der Zenith-Standardrisikopatienten, 2,2% der Zenith-Hochrisikopatienten und 2,3% der Zenith-Studienpatienten erforderlich; siehe **Tabelle 6.7.2**.

Tabelle 6.7.1 Sekundäre Interventionen (bis 12 Monate)

	Zenith Standardrisiko N=199		Zenith hohes Risiko N=100		Zenith Studienarm N=52	
Intervention	**n**	**%**	**n**	**%**	**n**	**%**
Umstellung auf offene Operation	2	1,0	1	1,0	0	0,0
Patienten mit ≥1 Intervention	21	11	13	13	3	5,8
Behandlung eines Endoleaks						
Embolisation	5	2,5	3	3,0	1	2,0
Hilfskomponente	6	3,0	4	4,0	1	2,0
Stent	1	0,5	0	0,0	0	0,0
Angioplastie	0	0,0	1	1,0	0	0,0
Behandlung eines wachsenden Aneurysmas						
Embolisation	0	0,0	0	0,0	0	0,0
Behandlung eines Ansatzverschlusses	1	0,5	3	3,0	1	2,0
Behandlung einer Ansatzstenose	1	0,5	0	0,0	0	0,0
Behandlung einer Nierenarterie	5	2,5	0	0,0	0	0,0
Behandlung einer infrainguinalen Ischämie	1	0,5	1	1,0	0	0,0
Behandlung von mehreren Vorkommnissen	1	0,5	1	1,0	0	0,0

Tabelle 6.7.2 Sekundäre Interventionen (>12 bis 24 Monate)

	Zenith Standardrisiko N=190		Zenith hohes Risiko N=90		Zenith Studienarm N=44	
Intervention	**n**	**%**	**n**	**%**	**n**	**%**
Umstellung auf offene Operation	1	0,5	1	1,1	0	0,0
Patienten mit ≥1 Intervention	8	4,2	2	2,2	1	2,3
Behandlung eines Endoleaks						
Embolisation	3[1]	1,6	0	0,0	1[2]	2,3
Hilfskomponente	1	0,5	0	0,0	0	0,0
Stent	0	0,0	1	1,1	0	0,0
Angioplastie	0	0,0	0	0,0	0	0,0
Behandlung eines wachsenden Aneurysmas						
Embolisation	1	0,5	0	0,0	1[2]	2,3
Behandlung eines Ansatzverschlusses	1	0,5	0	0,0	0	0,0
Behandlung einer Ansatzstenose	0	0,0	0	0,0	0	0,0
Behandlung einer Nierenarterie	0	0,0	1	1,1	0	0,0
Behandlung einer infrainguinalen Ischämie	1	0,5	0	0,0	0	0,0
Behandlung von mehreren Vorkommnissen	1	0,5	0	0,0	0	0,0

[1] Patient erhielt ebenfalls eine Hilfskomponente.

[2] Intervention zur Behandlung eines wachsenden Aneurysmas und eines Endoleaks.

6.8 Maßstäbe für sekundäre Ergebnisse

Wie in **Tabelle 6.8.1** beschrieben, zeigte die Behandlung eines AAA mit der Zenith endovaskulären AAA-Prothese im Vergleich mit der chirurgischen Kontrollgruppe signifikante Vorteile hinsichtlich Rekonvaleszenz und Lebensqualität.

Tabelle 6.8.1 Sekundäre Ergebnisse nach Behandlungsgruppe

Faktor	Zenith Standardrisiko	Offene Chirurgie Standardrisiko	*P*-Wert	Zenith hohes Risiko	Zenith Studienarm
Anästhesiezeit (Min.)	221,6 ± 67,3	304,5 ± 102,7	<0,001	218,9 ± 69,6	213,9 ± 57,7
Dauer des Eingriffs (Min.)	153,2 ± 56,3	238,7 ± 92,2	<0,001	153,5 ± 58,6	155,9 ± 43,2
Verabreichte Blutbankprodukte	5,0% (10/200)	84% (67/80)	<0,001	12% (12/100)	3,8% (2/52)
Blutverlust (ml)	299 ± 324	1.676 ± 1.676	<0,001	356 ± 514	265 ± 226
Tage auf der Intensivstation	0,4 ± 0,9	3,4 ± 4,6	<0,001	0,5 ± 1,2	0,5 ± 0,9
Tage bis Entlassung	2,6 ± 1,7	8,8 ± 5,6	<0,001	3,0 ± 2,8	2,7 ± 1,5
Tage bis orale Flüssigkeiten	0,5 ± 0,8	3,9 ± 2,5	<0,001	0,5 ± 0,6	0,7 ± 0,5
Tage bis Normalkost	1,3 ± 1,2	6,6 ± 4,9	<0,001	1,3 ± 0,8	1,1 ± 0,7
Tage bis zur normalen Darmfunktion	2,6 ± 1,4	4,2 ± 2,1	<0,001	2,6 ± 1,5	2,0 ± 1,2
Tage bis Gehfähigkeit	1,2 ± 0,7	3,5 ± 3,4	<0,001	1,2 ± 0,7	1,2 ± 0,6
Stunden der Intubation	1,9 ± 2,2	11,7 ± 13,6	<0,001	1,2 ± 1,7	2,6 ± 4,6
Maximale Temperatur	101,1 ± 1,3	100,7 ± 1,2	0,06	100,8 ± 1,1	101,0 ± 1,2

7 AUSWAHL UND BEHANDLUNG DER PATIENTEN

(Siehe **Abschnitt 4, WARNHINWEISE UND VORSICHTSMASSNAHMEN**)

7.1 Individuelle Gestaltung der Behandlung

Cook empfiehlt, die Durchmesser der Komponenten der Zenith Flex endovaskulären AAA-Prothese so auszuwählen wie in den **Tabellen 10.5.1** und **10.5.2** beschrieben. Die Zenith Flex endovaskuläre AAA-Prothese sollte sich von der untersten Nierenarterie bis knapp über die Gabelung der inneren Beckenarterie (Hypogastrika) erstrecken. Alle Längen und Durchmesser der für die vollständige Durchführung des Eingriffs erforderlichen Produkte sollten dem Arzt zur Verfügung stehen, insbesondere, wenn die präoperativen Fallplanungsmessungen (Behandlungsdurchmesser/-längen) unsicher sind. Dieser Ansatz ermöglicht eine größere intraoperative Flexibilität zur Erzielung optimaler Operationsergebnisse. Die weiter oben in **Abschnitt 6, ZUSAMMENFASSUNG DER KLINISCHEN STUDIEN**, beschriebenen Risiken und Nutzen sind vor Verwendung der Zenith Flex endovaskulären AAA-Prothese für jeden einzelnen Patienten sorgfältig abzuwägen. Weitere bei der Patientenauswahl zu beachtende Faktoren sind unter anderem:

- Alter und Lebenserwartung des Patienten
- Komorbiditäten (z.B. Herz-, Lungen- oder Niereninsuffizienz vor dem Eingriff, krankhafte Adipositas)
- Eignung des Patienten für eine offene chirurgische Reparatur
- Anatomische Eignung des Patienten für eine endovaskuläre Reparatur
- Das Risiko einer Aneurysmaruptur im Vergleich zum Risiko der Behandlung mit der Zenith Flex endovaskulären AAA-Prothese
- Verträglichkeit einer Voll-, Regional- oder Lokalanästhesie durch den Patienten
- Größe und Morphologie des iliofemoralen Zugangsgefäßes (minimaler Thrombus, Kalziumablagerungen und/oder Gewundenheit) müssen mit den Gefäßzugangsmethoden und Geräten kompatibel sein, die dem Einführprofil einer Gefäßeinführschleuse der Größe 16 French bis 22 French entsprechen
- Nicht aneurysmatisches infrarenales Aortensegment (Hals) proximal zum Aneurysma:
  - mit einer Länge von mindestens 15 mm,
  - mit einem Durchmesser (Außenwand zu Außenwand) von maximal 32 mm und mindestens 18 mm,
  - mit einem Winkel von weniger als 60 Grad relativ zur Längsachse des Aneurysmas, und
  - mit einem Winkel von weniger als 45 Grad relativ zur Achse der suprarenalen Aorta
- Distale Befestigungsstelle an der Iliaka von mindestens 10 mm Länge und 7,5 mm bis 20 mm Durchmesser (Außenwand zu Außenwand gemessen)
- Keine signifikanten Verschlusskrankheiten der Aa. femorales oder Aa. iliacae, die den Blutstrom durch die endovaskuläre Prothese einschränken würden

Die endgültige Behandlungsentscheidung liegt im Ermessen von Arzt und Patient.

8 INFORMATIONEN ZUR AUFKLÄRUNG DES PATIENTEN

Arzt und Patient (und/oder dessen Angehörige) sollten bei der Erwägung dieser endovaskulären Prothese die Risiken und Nutzen eines Eingriffs besprechen. Diese sind u.a.:

- Risiken der endovaskulären Reparatur und chirurgischen Reparatur und ihre Unterschiede
- Potenzielle Vorteile einer herkömmlichen offenen chirurgischen Reparatur
- Potenzielle Vorteile einer endovaskulären Reparatur
- Die Möglichkeit, dass nach der ursprünglichen endovaskulären Reparatur eine weitere interventionelle oder offene chirurgische Reparatur des Aneurysmas erforderlich werden kann

Zusätzlich zu den Risiken und Nutzen einer endovaskulären Reparatur sollte der Arzt beurteilen, inwieweit der Patient willens und in der Lage ist, der postoperativen Nachsorge Folge zu leisten, da diese für ein sicheres und effektives Ergebnis notwendig ist. Im Folgenden sind weitere Themen aufgeführt, die mit dem Patienten hinsichtlich der Erwartungen für die Zeit nach der endovaskulären Reparatur zu besprechen sind.

- **Über das langfristige Verhalten der endovaskulären Prothese ist derzeit nichts bekannt. Die Patienten sind darauf hinzuweisen, dass die endovaskuläre Therapie eine lebenslange regelmäßige Nachsorge zur Überwachung ihres Gesundheitszustands und des Verhaltens der endovaskulären Prothese erforderlich macht.** Patienten mit spezifischen klinischen Befunden (z.B. Endoleaks, Vergrößerung des Aneurysmas oder Änderungen in der Struktur oder Position der endovaskulären Prothese) sollten zusätzliche Nachsorgeuntersuchungen erhalten. Spezifische Richtlinien für die Nachsorge werden in **Abschnitt 12, BILDGEBUNGSRICHTLINIEN UND NACHOPERATIVE VERSORGUNG**, beschrieben.
- Der Patient ist darüber aufzuklären, dass die Einhaltung der Nachsorgetermine sowohl während des ersten Jahrs nach der Operation als auch in jährlichen Abständen darüber hinaus wichtig ist. Der Patient ist darüber zu informieren, dass die regelmäßige und konsequente Nachsorge unabdingbar für die dauernde Sicherheit und Wirksamkeit der endovaskulären Behandlung eines AAA ist. Die Minimalnachsorge umfasst jährliche Untersuchungen mit bildgebenden Verfahren und die Einhaltung der routinemäßigen OP-Nachsorgevorschriften. Die Nachsorge ist als lebenslange Verpflichtung zu Gesundheit und Wohlbefinden des Patienten anzusehen.
- Der Patient ist darauf hinzuweisen, dass eine erfolgreiche Aneurysmareparatur den Krankheitsprozess nicht aufhält. Es ist weiterhin möglich, dass eine damit zusammenhängende Gefäßdegeneration stattfindet.
- Der Arzt muss jeden Patienten darüber aufklären, dass bei Anzeichen eines Ansatzverschlusses, einer Vergrößerung oder Ruptur des Aneurysmas sofort ärztlicher Rat eingeholt werden muss. Anzeichen eines Prothesenansatzverschlusses sind u.a. Schmerzen in Becken oder Bein(en) beim Laufen oder in Ruhelage, oder eine Verfärbung oder Kälte des Beins. Aneurysmarupturen können asymptomatisch sein, gehen aber üblicherweise mit Schmerzen, Taubheitsgefühl; Schwächegefühl in den Beinen, Schmerzen in Rücken, Brustkorb, Abdomen oder Leiste, Schwindelgefühl, Ohnmacht, Herzrasen oder plötzlicher Schwäche einher.
- Aufgrund der für eine erfolgreiche Platzierung und Nachkontrolle endovaskulärer Prothesen erforderlichen Bildgebungsverfahren sollten Schwangere oder Frauen, die bei sich eine Schwangerschaft vermuten, auf die Risiken der Strahlenexposition für sich entwickelndes Gewebe hingewiesen werden. Bei Männern, die sich einer endovaskulären oder offen-chirurgischen Reparatur unterziehen, kann es zu Impotenz kommen.

Der Arzt sollte die Patienten auf die Patienteninformation verweisen, in der die während und nach der Implantation der Prothese bestehenden Risiken beschrieben werden. Mit dem Eingriff in Zusammenhang stehende Risiken sind u.a. Herz-, Lungen-, Nerven-, Darm- und Blutungskomplikationen. Mit der Prothese in Verbindung stehende Risiken sind u.a. Okklusion, Endoleak, Vergrößerung des Aneurysmas, Bruch, mögliche Reintervention und Umstellung auf offene Chirurgie, Ruptur und Exitus (siehe **Abschnitt 5.1, Beobachtete unerwünschte Ereignisse**, und **Abschnitt 5.2, Mögliche unerwünschte Ereignisse**). Der Arzt sollte die *Patientenkarte* ausfüllen und dem Patienten aushändigen, damit dieser sie immer bei sich tragen kann. Der Patient sollte bei jedem Arztbesuch die Karte vorzeigen, insbesondere dann, wenn weitere diagnostische Verfahren durchgeführt werden (z.B. MRT).

9 LIEFERFORM

- Die Zenith Flex endovaskuläre AAA-Prothese mit bereits angebrachtem Z-Trak Einführsystem wird mit Ethylenoxid sterilisiert und in Aufreißverpackungen geliefert.
- Das Produkt ist für den einmaligen Gebrauch vorgesehen. Produkt nicht erneut sterilisieren.
- Das Produkt ist steril, sofern die Verpackung nicht geöffnet oder beschädigt ist. Produkt und Packung auf Schäden überprüfen, die während des Transports aufgetreten sein können. Produkt nicht verwenden, wenn es beschädigt ist oder die Sterilbarriere geschädigt oder durchbrochen wurde. Ein beschädigtes Produkt nicht verwenden und an COOK zurücksenden.
- Vor dem Gebrauch sicherstellen, dass die richtigen Produkte (Anzahl und Größe) für den Patienten geliefert wurden. Dazu das Produkt mit der Verordnung des Arztes für den jeweiligen Patienten vergleichen.
- Der Hauptkörper der Prothese ist bereits in eine Flexor Einführschleuse von 18, 20 oder 22 French geladen. Die Oberfläche der Schleuse ist außen hydrophil beschichtet, was nach Befeuchten die Führbarkeit verbessert. Zur Aktivierung dieser hydrophilen Beschichtung muss die Außenseite mit einer in Kochsalzlösung getränkten Kompresse abgewischt werden.
- Nicht nach dem auf dem Etikett angegebenen Verfallsdatum („USE BY“) verwenden.
- Kühl und trocken aufbewahren.

10 INFORMATIONEN ZUM KLINISCHEN EINSATZ

10.1 Ärzteschulung

VORSICHT: Während der Implantation oder einer Reintervention sollte für den Fall, dass eine Umstellung auf eine offene chirurgische Reparatur erforderlich wird, stets ein qualifiziertes Chirurgieteam zur Verfügung stehen.

VORSICHT: Die Zenith Flex endovaskuläre AAA-Prothese mit Z-Trak Einführsystem darf nur von Ärzten und Teams verwendet werden, die in der Technik von interventionellen Gefäßoperationen und der Verwendung dieser Prothese geschult sind. Die empfohlenen Anforderungen bezüglich der Fertigkeiten/Kenntnisse des Arztes, der die Zenith Flex endovaskuläre AAA-Prothese mit Z-Trak Einführsystem verwendet, sind im Folgenden aufgeführt:

Patientenauswahl:

- Kenntnis des natürlichen Verlaufs abdominaler Aortenaneurysmen (AAA) und mit der AAA-Reparatur assoziierter Komorbiditäten.
- Die für die Interpretation von Röntgenbildern, für Prothesenauswahl, -planung und -größenbestimmung erforderlichen Kenntnisse.

Ein multidisziplinäres Team mit Erfahrung mit den folgenden Verfahren:

- Chirurgischer Zugang zur A. femoralis, Arteriotomie und Reparatur
- Perkutane Zugangs- und Verschlusstechniken
- Nicht-selektive und selektive Führungsdraht- und Kathetertechniken
- Interpretation fluoroskopischer und angiographischer Aufnahmen
- Embolisation
- Angioplastie
- Platzierung endovaskulärer Stents
- Schlingentechniken
- Angemessener Einsatz von Röntgenkontrastmitteln
- Methoden zur Minimierung der Strahlenbelastung
- Kompetenz in den erforderlichen Nachsorgemodalitäten

10.2 Überprüfung vor dem Gebrauch

Produkt und Packung auf Schäden überprüfen, die während des Transports aufgetreten sein können. Produkt nicht verwenden, wenn es beschädigt ist oder die Sterilbarriere geschädigt oder durchbrochen wurde. Ein beschädigtes Produkt nicht verwenden und an COOK zurücksenden. Vor dem Gebrauch sicherstellen, dass die richtigen Produkte (Anzahl und Größe) für den Patienten geliefert wurden. Dazu das Produkt mit der Verordnung des Arztes für den jeweiligen Patienten vergleichen.

10.3 Erforderliche Materialien

(Im 3-teiligen modularen System nicht enthalten)

- Hilfskomponentenkit der Zenith endovaskulären AAA-Prothese
- Für die digitale Angiographie geeignetes Fluoroskop (mit C-Bogen oder feststehendes Gerät)
- Kontrastmittel
- Spritze
- Heparinisierte Kochsalzlösung
- Sterile Gazekompressen

10.4 Empfohlene Materialien

(Im 3-teiligen modularen System nicht enthalten)

Die folgenden Produkte werden für die Implantation aller Komponenten der Zenith-Produktreihe empfohlen. Informationen zur Verwendung dieser Produkte sind der empfohlenen Gebrauchsanweisung für das jeweilige Produkt zu entnehmen.

- Extrasteifer Führungsdraht der Stärke 0,035 Inch (0,89 mm), 260 cm; z.B.:
  - Extrasteife Cook Lunderquist (LES) Führungsdrähte
- Standard-Führungsdraht der Stärke 0,035 Inch (0,89 mm); z.B.:
  - Führungsdrähte der Stärke 0,035 Inch (0,89 mm) von Cook
  - Cook Nimble™ Führungsdrähte

- Modellierungsballons; z.B.:
  - Cook Coda Ballonkatheter
- Einführschleusen-Sets; z.B.:
  - Cook Check-Flo® Einführschleusen-Sets
  - Cook Check-Flo Einführschleusen-Sets, extragroß
  - Kontralaterale Einführinstrumente Flexor Balkin Up & Over® von Cook
- Messkatheter; z.B.:
  - Cook Aurous® Zentimeter-Messkatheter
- Angiographiekatheter mit röntgendichter Spitze; z.B.:
  - Cook Angiographiekatheter mit Beacon®-Spitze
  - Cook Royal Flush Katheter mit Beacon Spitze
- Einführnadeln; z.B.:
  - Einwandige Einführnadeln von Cook
- Endovaskuläre Dilatatoren; z.B.:
  - Endovaskuläre Dilatator-Sets von Cook

10.5 Anleitung zur Größenbestimmung der Prothese

Die Wahl des Durchmessers sollte sich am Gefäßdurchmesser von Außenwand zu Außenwand, **nicht** am Durchmesser des Lumens orientieren. Bei der Wahl einer zu geringen oder zu großen Größe kann es zu unvollständiger Abdichtung oder einer Beeinträchtigung der Durchblutung kommen.

Tabelle 10.5.1 Anleitung zur Bestimmung des Durchmessers des Prothesenhauptkörpers*

Durchmesser der zu behandelnden Aorta[1,2] (mm)	Hauptkörperdurchmesser[3] (mm)	Gesamtlänge bis zum kontralateralen Ansatz/ Gesamtlänge bis zum ipsilateralen Ansatz (mm)	Einführschleuse (Fr)
18–19	22	82/112, 96/126, 111/141, 125/155, 140/170	18
20–21	24	82/112, 96/126, 111/141, 125/155, 140/170	18
22	26	82/112, 96/126, 111/141, 125/155, 140/170	18
23–24	28	82/112, 96/126, 111/141, 125/155, 140/170	20
25–26	30	82/112, 96/126, 111/141, 125/155, 140/170	20
27–28	32	82/112, 96/126, 111/141, 125/155, 140/170	20
29–32	36	95/125, 113/143, 131/161, 149/179	22

[1]Maximaldurchmesser entlang der proximalen Befestigungsstelle.
[2]Den gemessenen Aortendurchmesser auf den nächsten mm-Wert runden.
[3]Die Wahl des Durchmessers kann durch weitere Überlegungen beeinflusst werden.
*Bei allen Abmessungen handelt es sich um Nennwerte.

Tabelle 10.5.2 Anleitung zur Bestimmung des Durchmessers des iliakalen Schenkels*

Durchmesser der zu behandelnden Iliaka[1,2] (mm)	Durchmesser des iliakalen Schenkels[3] (mm)	Arbeitslänge des iliakalen Schenkels[4] (mm)	Einführschleuse (Fr)
<8	8	37, 54, 71, 88, 105, 122	14
8–9	10	37, 54, 71, 88, 105, 122	14
10–11	12	39, 56, 73, 90, 107, 124	16
12–13	14	39, 56, 73, 90, 107, 124	16
14–15	16	39, 56, 73, 90	16
16–17	18	39, 56, 73, 90	16
18	20	39, 56, 73, 90	16
19	22	39, 56, 73, 90	16
20	24	39, 56, 73, 90	16

[1]Maximaldurchmesser entlang der distalen Befestigungsstelle.
[2]Den gemessenen Iliakadurchmesser auf den nächsten mm-Wert runden.
[3]Die Wahl des Durchmessers kann durch weitere Überlegungen beeinflusst werden.
[4]Gesamtschenkellänge = Arbeitslänge + 22 mm für den Andockstent.
*Bei allen Abmessungen handelt es sich um Nennwerte.

11 GEBRAUCHSANWEISUNG

Anatomische Voraussetzungen

- Die Größe der iliofemoralen Zugangsgefäße und ihre Morphologie (minimale Thrombusbildung, Verkalkung und/oder Gewundenheit) sollten mit den Gefäßzugangstechniken und Instrumenten kompatibel sein. Gegebenenfalls ist eine Technik zum Anlegen eines arteriellen Leitungswegs erforderlich.
- Der proximale Aortenhals sollte eine Länge von mindestens 15 mm und einen Durchmesser (Außenwand zu Außenwand) von 18–32 mm aufweisen.
- Distale Befestigungsstelle an der Iliaka von mindestens 10 mm Länge und 7,5 mm bis 20 mm Durchmesser (Außenwand zu Außenwand gemessen).

Vor Gebrauch der Zenith Flex endovaskulären AAA-Prothese mit Z-Trak Einführsystem diese Broschüre mit den *Empfehlungen zum Gebrauch* durchlesen. Die folgenden Anweisungen stellen grundlegende Richtlinien für die Platzierung der Prothese dar. Abweichungen von den nachfolgend beschriebenen Verfahren können erforderlich sein. Diese Anweisungen sollen den Arzt bei seinen Entscheidungen unterstützen, nicht dessen Fachkompetenz ersetzen.

Allgemeine Informationen zum Gebrauch

Bei der Arbeit mit der Zenith Flex endovaskulären AAA-Prothese mit Z-Trak Einführsystem sind die Standardtechniken zur Platzierung von arteriellen Zugangsschleusen, Führungskathetern, Angiographiekathetern und Führungsdrähten anzuwenden. Die Zenith Flex endovaskuläre AAA-Prothese mit Z-Trak Einführsystem ist mit Führungsdrähten mit einem Durchmesser von 0,035 Inch (0,89 mm) kompatibel.

Bei der endovaskulären Stent-Graft-Platzierung handelt es sich um einen chirurgischen Eingriff, bei dem es aufgrund verschiedener Ursachen zu einem Blutverlust kommen kann. Zur Vermeidung unerwünschter Folgen bedarf dieser in seltenen Fällen einer Intervention (einschl. Transfusion). Es ist wichtig, den Blutverlust durch das Hämostaseventil während des gesamten Eingriffs zu überwachen, besonders während und nach der Manipulation des grauen Positionierers. Ist der Blutverlust nach Entfernung des grauen Positionierers übermäßig, sollte zur Eingrenzung des Flusses die Platzierung eines nicht inflatierten Modellierungsballons oder eines Einführsystemdilatators innerhalb des Ventils in Betracht gezogen werden.

Die Präimplantationsphase bestimmende Faktoren

Anhand der Präimplantationsplanung sicherstellen, dass die richtige Prothese ausgewählt wurde. Die Richtgrößen sind:

1. Die zur Einführung des Hauptkörpers gewählte A. femoralis (also die Festlegung, welche Iliaka die kontra- und welche die ipsilaterale Arterie ist).
2. Die Winkel zwischen Aortenhals, Aneurysma und Aa. iliacae.
3. Die Qualität des Aortenhalses.
4. Die Durchmesser des infrarenalen Aortenhalses und der distalen Aa. iliacae.
5. Abstand zwischen Aa. renales und der Aortengabelung.
6. Abstand von Aortengabelung zu Aa. iliacae internae/Befestigungsstelle(n).
7. Aneurysmen, die sich bis in die Aa. iliacae erstrecken, machen u.U. besondere Erwägungen bei der Wahl einer geeigneten Verbindungsstelle zwischen Prothese und Arterie erforderlich.
8. Der Grad der Gefäßverkalkung ist zu berücksichtigen.

Vorbereitung des Patienten

1. Die Vorschriften der jeweiligen Einrichtung zu Anästhesie, Antikoagulanzien und Vitalzeichenüberwachung beachten.
2. Den Patienten so auf dem Aufnahmetisch positionieren, dass eine fluoroskopische Darstellung vom Aortenbogen bis zu den femoralen Gabelungen möglich ist.
3. Unter Verwendung der normalen chirurgischen Verfahren beide Oberschenkelschlagadern freilegen.
4. Für angemessene proximale und distale Kontrolle in beiden Oberschenkelschlagadern sorgen.

11.1 Gegabeltes System (Abb. 2 und 3)

11.1.1 Vorbereitung/Spülen des gegabelten Hauptkörpers

1. Den Versandmandrin mit dem grauen Ansatz aus der inneren Kanüle entfernen und den Dilatatorspitzenschutz von der Dilatatorspitze abnehmen. Die Peel-Away®-Schleuse von der Rückseite des Hämostaseventils abnehmen. **(Abb. 5)** Die distale Spitze des Systems anheben und durch den Absperrhahn am Hämostaseventil spülen, bis Flüssigkeit aus dem Seitenloch in der Nähe der Spitze der Einführschleuse austritt. **(Abb. 6)** Fortfahren, bis 20 ml Spüllösung vollständig durch die Prothese gespült wurden. Die Injektion beenden und den Absperrhahn am Verbindungsschlauch schließen.

HINWEIS: Zum Spülen der Prothese wird oft heparinisierte physiologische Kochsalzlösung verwendet.

2. Eine Spritze mit heparinisierter Kochsalzlösung am Ansatz der inneren Kanüle anschließen. Spülen, bis Flüssigkeit an der Dilatatorspitze austritt. **(Abb. 7)**

HINWEIS: Beim Spülen des Systems das distale Ende des Systems hoch halten, damit die Luft besser entweichen kann.

3. Sterile Gazekompressen in Kochsalzlösung tränken und die Flexor-Einführschleuse damit abwischen, um die hydrophile Beschichtung zu aktivieren. Sowohl Schleuse als auch Dilatator reichlich hydratisieren.

11.1.2 Vorbereitung/Spülen des kontralateralen iliakalen Schenkels

1. Den Versandmandrin mit dem grauen Ansatz aus der inneren Kanüle entfernen und den Dilatatorspitzenschutz von der Dilatatorspitze abnehmen. Die Peel-Away-Schleuse von der Rückseite des Hämostaseventils entfernen. **(Abb. 8)** Die distale Spitze des Systems anheben und durch den Absperrhahn am Hämostaseventil spülen, bis Flüssigkeit aus dem Seitenloch in der Nähe der Spitze der Einführschleuse austritt. **(Abb. 6)** Fortfahren, bis 20 ml Spüllösung vollständig durch die Prothese gespült wurden. Die Injektion beenden und den Absperrhahn am Verbindungsschlauch schließen.

HINWEIS: Zum Spülen der Prothese wird oft heparinisierte physiologische Kochsalzlösung verwendet.

2. Eine Spritze mit heparinisierter Kochsalzlösung am Ansatz der inneren Kanüle anschließen. Spülen, bis Flüssigkeit an der Dilatatorspitze austritt. **(Abb. 7)**

HINWEIS: Beim Spülen des Systems das distale Ende des Systems hoch halten, damit die Luft besser entweichen kann.

11.1.3 Vorbereitung/Spülen des ipsilateralen iliakalen Schenkels

Die Anweisungen im vorhergehenden **Abschnitt 11.1.2, Vorbereitung/Spülen des kontralateralen iliakalen Schenkels**, befolgen, um die ordnungsgemäße Spülung der ipsilateralen iliakalen Schenkelprothese zu gewährleisten.

11.1.4 Gefäßzugang und Angiographie

1. Die ausgewählten Aa. femorales communes unter Verwendung eines Standardverfahrens mit einer Arterienkanüle der Größe Ultradünn 18 UT oder 19 UT punktieren. Nach dem Gefäßzugang folgende Vorrichtungen einführen:
   - Führungsdrähte – Standarddurchmesser 0,035 Inch (0,89 mm), Länge 145 cm, J-Spitzen- oder Bentson-Führungsdraht
   - Schleusen der geeigneten Größe (z.B. 6 oder 8 French)
   - Spülkatheter (oft röntgendichte Messkatheter, z.B. Zentimeter-Messkatheter oder gerader Spülkatheter)
2. Angiographie durchführen, um die Höhe(n) der Aa. renales, Aortengabelung und Iliakagabelungen zu bestimmen.

HINWEIS: Wenn bei einem abgewinkelten Hals das Fluoroskop anguliert verwendet wird, müssen u.U. Angiogramme in verschiedenen Projektionen durchgeführt werden.

11.1.5 Positionieren des Hauptkörpers

1. Sicherstellen, dass das Einführsystem mit heparinisierter Kochsalzlösung gespült und sämtliche Luft daraus entfernt wurde.
2. Systemisch Heparin geben und die Spüllösungen überprüfen. Nach jedem Katheter- und/oder Führungsdrahtwechsel spülen.

HINWEIS: Während des gesamten Eingriffs den Gerinnungsstatus des Patienten überwachen.

3. Auf der ipsilateralen Seite den J-Draht durch einen steifen Führungsdraht (LES) mit 0,035 Inch (0,89 mm) Durchmesser und 260 cm Länge ersetzen und diesen durch den Katheter bis in die Aorta thoracica vorschieben.

Den Spülkatheter und die Schleuse entfernen. Die Führungsdrahtposition beibehalten.
4. Vor dem Einbringen das Einführsystem des Hauptkörpers unter Durchleuchtungskontrolle auf den Bauch des Patienten legen, um die Ausrichtung der röntgendichten Markierung auf dem kontralateralen Ansatz zu bestimmen. Der Seitenarm des Hämostaseventils kann als externer Bezugspunkt für die röntgendichte Markierung des kontralateralen Ansatzes verwendet werden.
5. Das Hauptkörpereinführsystem über den Draht in die A. femoralis einführen und dabei auf den Seitenarm als Bezugspunkt achten.

VORSICHT: Beim Einbringen des Einführsystems die Position des Führungsdrahts beibehalten.

VORSICHT: Um interne Verwindungen in der endovaskulären Prothese zu verhindern, ist sorgfältig darauf zu achten, dass bei einer Drehung des Einführsystems alle Komponenten des Systems (von der äußeren Schleuse bis zur inneren Kanüle) zusammen gedreht werden.

6. Das Einführsystem so weit vorschieben, bis die vier röntgendichten Goldmarkierungen (in 2 mm Abstand vom proximalsten Segment des Prothesenmaterials) **(Abb. 9, Bild 1)** sich gerade inferior zu der am weitesten inferior gelegenen Nierenarterienöffnung befinden.
7. Die Position des Führungsdrahtes in der thorakalen Aorta überprüfen. Sicherstellen, dass das Prothesensystem so ausgerichtet ist, dass sich der kontralaterale Ansatz oberhalb und anterior zum Ursprung der kontralateralen Iliaka befindet. Wenn die röntgendichte Markierung des kontralateralen Ansatzes nicht korrekt ausgerichtet ist, das gesamte System drehen, bis sie auf halbem Wege zwischen einer lateralen und einer anterioren Position auf der kontralateralen Seite zu liegen kommt.
   - Wenn die Markierung ein ✓ bildet, zeigt dies eine anteriore Position des kurzen (kontralateralen) Ansatzes an. **(Abb. 9, Bild 4)**
   - Wenn die Markierung ein ↘ bildet, zeigt dies eine posteriore Position des kurzen (kontralateralen) Ansatzes an. **(Abb. 9, Bild 5)**
   - Wenn die Markierungen ein | bilden, zeigen sie eine laterale Position des kurzen (kontralateralen) Ansatzes an. **(Abb. 9, Bild 6)**

HINWEIS: Die röntgendichten Kanülen auf jedem Stent zwischen den Nierenarterien und dem kontralateralen Ansatz liegen auf einer Linie mit der röntgendichten Markierung des kontralateralen Ansatzes.

8. Ein weiteres Angiogramm aufnehmen, um sicherzustellen, dass die vier röntgendichten Goldmarkierungen sich mindestens 2 mm unterhalb der am weitesten inferior gelegenen Niereöffnung befinden.
9. Sicherstellen, dass das Captor Hämostaseventil an der Flexor Einführschleuse geöffnet ist. **(Abb. 10)**
10. Mit dem Greifer den grauen Positionierer (Schaft des Einführsystems) stabilisieren und gleichzeitig die Schleuse zurückziehen. Zum Entfalten der ersten beiden gecoverten Stents die Schleuse zurückziehen; dabei die Position der Prothese kontinuierlich überwachen. **(Abb. 18)**
11. Ohne den Tisch zu bewegen die Vergrößerung verringern und die Position der röntgendichten Markierung des kontralateralen Ansatzes und der Nierenarterien überprüfen. Mit dem Entfalten fortfahren, bis der kontralaterale Ansatz sich vollständig entfaltet hat. **(Abb. 11)** Die Schleuse nicht weiter zurückziehen.

HINWEIS: Sicherstellen, dass sich der kontralaterale Ansatz mindestens 5 mm oberhalb der Aortengabelung und an der für die Kanülierung gewünschten Position befindet.

11.1.6 Positionieren des Führungsdrahts in der kontralateralen A. iliaca

1. Den Katheter und Führungsdraht durch das offene Ende des kontralateralen Ansatzes in den Hauptkörper der Prothese manövrieren. Den Führungsdraht vorschieben, bis er sich im Hauptkörper der Prothese krümmt. Um zu bestätigen, dass die Prothese kanuliert wurde, können fluoroskopische AP- und Schrägansichten hilfreich sein.
2. Den Angiographiekatheter nach der Kanülierung über den Draht in den Körper der endovaskulären Prothese vorschieben. Den Draht entfernen und die richtige Position angiographisch bestätigen. Den Führungsdraht vorschieben, bis er sich im Hauptkörper der Prothese krümmt. **(Abb. 12)** Den Angiographiekatheter entfernen.

11.1.7 Entfalten des proximalen (oberen) Hauptkörpers

1. Mittels eines Angiographiekatheters die Position der endovaskulären Prothese relativ zu den Nierenarterien angiographisch überprüfen. Falls nötig, den gecoverten Teil der endovaskulären Prothese relativ zu den Nierenarterien vorsichtig neu positionieren. (In diesem Stadium kann die Neupositionierung nur über sehr geringe Distanzen erfolgen.)

HINWEIS: Die Durchgängigkeit der Nierenarterien sicherstellen. Dazu überprüfen, ob sich die proximalen Prothesenmarkierungen mindestens 2 mm unterhalb der tiefstliegenden durchgängigen Nierenarterie befinden.

VORSICHT: Bei der Entfernung des proximalen Auslösedrahtes, dem Vorschub der oberen Kappe und der anschließenden suprarenalen Stententfaltung ist die Position des Führungsdrahtes für den Hauptkörper dahingehend zu überprüfen, dass er gerade noch distal des Aortenbogens endet und das System maximal gestützt wird.

2. Die Sicherheitssperre vom Auslösedrahtmechanismus für den oberen Stent abnehmen. Unter fluoroskopischer Beobachtung den Auslösedraht zurückziehen und entfernen. Dazu den Auslösedrahtmechanismus des oberen Stents vom Griff abschieben und anschließend durch dessen Schlitz über die innere Kanüle entfernen. **(Abb. 13)**

Ist ein Widerstand zu spüren oder wölbt sich das System, steht der Auslösedraht unter Spannung. Durch übermäßigen Kraftaufwand kann die Position der Prothese verändert werden. Wird ein starker Widerstand oder eine Bewegung des Platzierungssystems festgestellt, muss das Verfahren unterbrochen und die Situation beurteilt werden. Falls sich der Auslösedrahtmechanismus für den oberen Stent nicht von der oberen Kappe abnehmen lässt, unter fluoroskopischer Beobachtung die folgenden Schritte ausführen:

a. Den Zug am Auslösedraht lockern, indem die Klemmschraube gelöst und leicht an der inneren Kanüle **gezogen** wird, bis die obere Kappe nach unten über den suprarenalen Stent gleitet. Hauptkörper der Zenith Flex-Prothese nicht zusammendrücken.
b. Die Klemmschraube wieder anziehen.
c. Den Auslösedrahtmechanismus für den oberen Stent abnehmen.
d. Mit Schritt 3 in **Abschnitt 11.1.7, Entfalten des proximalen (oberen) Hauptkörpers,** fortfahren.

HINWEIS: Wenn sich der Auslösedrahtmechanismus für den oberen Stent immer noch nicht von der oberen Kappe abnehmen lässt, siehe **Abschnitt 14.1, Fehlerbehebung am Auslösedrahtmechanismus.**

3. Die Klemmschraube lösen. **(Abb. 14)** Durch Stabilisieren des grauen Positionierers des Einführinstruments die Position der Prothese steuern.
4. Den suprarenalen Stent entfalten. Dazu die innere Kanüle der oberen Kappe in Schritten von 1 bis 2 mm vorschieben, bis der obere Stent vollständig entfaltet ist; die Position des Hauptkörpers laufend kontrollieren. **(Abb. 15** und **16)** Die Kanüle der oberen Kappe weitere 1 bis 2 cm vorschieben und dann die Klemmschraube wieder anziehen, um jede Berührung mit dem entfalteten suprarenalen Stent zu vermeiden.

HINWEIS: Wenn sich der suprarenale Stent durch Vorschub der inneren Kanüle der oberen Kappe nicht vollständig entfalten lässt, siehe **Abschnitt 14.2, Fehlerbehebung bei der suprarenalen Stententfaltung.**

HINWEIS: Wenn der mit Haken versehene suprarenale Stent einmal eingesetzt wurde, sollte die Prothese nicht mehr neu positioniert werden.

WARNHINWEIS: Die Zenith Flex endovaskuläre AAA-Prothese umfasst einen suprarenalen Stent mit Befestigungshaken. Auf Höhe des suprarenalen Stents müssen interventionelle Instrumente äußerst sorgfältig gehandhabt werden.

5. Den kontralateralen Führungsdraht in die thorakale Aorta vorschieben.

11.1.8 Positionieren und Entfalten des kontralateralen iliakalen Schenkels

VORSICHT: Vor der Implantation sicherstellen, dass der gewählte kontralaterale iliakale Schenkel auch zum Einführen auf der kontralateralen Seite des Patienten vorgesehen ist.

1. Den Bildverstärker so positionieren, dass sowohl die kontralaterale A. iliaca interna als auch die kontralaterale A. iliaca communis zu sehen sind.
2. Vor dem Einbringen des Einführsystems für den kontralateralen iliakalen Schenkel Kontrastmittel durch die kontralaterale femorale Schleuse injizieren, um so die kontralaterale A. iliaca interna zu lokalisieren.
3. Das Einführsystem für den kontralateralen iliakalen Schenkel in die Arterie einbringen. Langsam vorschieben, bis der iliakale Schenkel der Prothese mindestens einen ganzen Stent des iliakalen Schenkels (d.h. einen proximalen Stent des iliakalen Schenkels der Prothese) im kontralateralen Ansatz des Hauptkörpers überlappt. **(Abb. 17)** Wenn der Hauptkörper der Prothese während dieses Manövers anfällig für Bewegungen ist, diesen durch Stabilisieren des grauen Positionierers auf der ipsilateralen Seite in seiner Position halten.

HINWEIS: Wenn es beim Vorschieben des Einführsystems für den iliakalen Schenkel zu Schwierigkeiten kommt, auf einen steiferen Führungsdraht ausweichen. In stark gewundenen Gefäßen kann es durch die Einführung der steifen Drähte und Schleusensysteme zu erheblichen Änderungen in der Anatomie kommen.

4. Die Position des distalen Endes des iliakalen Prothesenschenkels bestätigen. Falls nötig, den iliakalen Schenkel der Prothese neu positionieren, um sowohl die Durchgängigkeit der A. iliaca interna als auch eine Überlappung von mindestens einem vollen Stent des iliakalen Schenkels (d.h. eines proximalen Stents des iliakalen Prothesenschenkels, Maximalüberlappung von 1,5 Stents) innerhalb des Hauptkörpers der endovaskulären Prothese sicherzustellen.

HINWEIS: Sicherstellen, dass das Captor-Hämostaseventil an der Einführschleuse für den iliakalen Schenkel geöffnet ist. **(Abb. 10)**

5. Zum Entfalten den iliakalen Prothesenschenkel mit dem Greifer am grauen Positionierer in Position halten und gleichzeitig die Schleuse zurückziehen. **(Abb. 18** und **19)** Sicherstellen, dass eine Überlappung von einer Stentlänge erhalten bleibt.
6. Sobald das distale Ende des iliakalen Prothesenschenkels freigegeben wird, die Schleuse nicht weiter zurückziehen.
7. Unter Durchleuchtungskontrolle und nach Überprüfung der Position des iliakalen Prothesenschenkels die Klemmschraube lockern und die innere Kanüle so zurückziehen, dass der sich verjüngende Dilatator am grauen Positionierer andockt. Die Klemmschraube wieder anziehen. Beim Zurückziehen des grauen Positionierers mit gesicherter innerer Kanüle die Schleusenposition beibehalten.
8. Das Captor-Hämostaseventil an der Einführschleuse für den iliakalen Schenkel bis zum Anschlag im Uhrzeigersinn drehen, um es zu schließen. **(Abb. 26)**
9. Die Position des Führungsdrahts erneut überprüfen.

11.1.9 Entfalten des distalen (untersten) Stents des Hauptkörpers

1. Zurück auf die ipsilaterale Seite wechseln.
2. Den ipsilateralen Ansatz des Hauptkörpers vollständig entfalten. Dazu die Schleuse zurückziehen, bis sich der am weitesten distal gelegene Stent entfaltet hat. **(Abb. 18** und **20)** Die Schleuse nicht weiter zurückziehen.

HINWEIS: Der distale Stent wird noch durch den Auslösedraht gesichert.

3. Die Sicherheitssperre vom Auslösedrahtmechanismus für den ipsilateralen Ansatz abnehmen. Den Auslösedraht zurückziehen und entfernen. Dazu den Auslösedrahtmechanismus für den ipsilateralen Ansatz vom Griff herunterschieben und dann durch den Schlitz über die innere Kanüle entfernen. **(Abb. 21)**

11.1.10 Andocken der oberen Kappe

1. Die Klemmschraube lösen. **(Abb. 22)**
2. Die Schleuse und innere Kanüle so sichern, dass sie sich nicht bewegen können.
3. Den grauen Positionierer über die innere Kanüle vorschieben, bis er an die obere Kappe andockt. **(Abb. 23, 24** und **25)**

HINWEIS: Wenn ein Widerstand auftritt, den grauen Positionierer leicht drehen und mit dem vorsichtigen Vorschieben fortfahren.

4. Die Klemmschraube erneut anziehen und an der inneren Kanüle ziehen, um die gesamte obere Kappe und den grauen Positionierer durch die Prothese und durch die Schleuse zurückzuziehen. Die Schleuse und den Führungsdraht an ihrer jeweiligen Position belassen.

HINWEIS: Die Positionen von Schleuse und Führungsdraht beibehalten.

5. Das Captor-Hämostaseventil an der Einführschleuse für den Hauptkörper bis zum Anschlag im Uhrzeigersinn drehen, um es zu schließen. **(Abb. 26)**

11.1.11 Positionieren und Entfalten des ipsilateralen iliakalen Schenkels

HINWEIS: Sicherstellen, dass das Captor-Hämostaseventil an der Einführschleuse für den Hauptkörper geöffnet ist. **(Abb. 27)**

1. Die Führungsdraht- und Schleusenvorrichtung des Prothesenhauptkörpers zur Einführung des ipsilateralen iliakalen Prothesenschenkels verwenden. Die Einheit aus Dilatator und Schleuse in die Schleuse des Hauptkörpers vorschieben.

HINWEIS: Bei stark gewundenen Gefäßen kann sich die Position der Aa. iliacae internae durch das Einführen der starren Draht- und Schleusensysteme deutlich verschieben.

2. Langsam vorschieben, bis der ipsilaterale iliakale Prothesenschenkel mindestens einen ganzen Stent des iliakalen Schenkels (d.h. einen proximalen Stent des iliakalen Prothesenschenkels) innerhalb des ipsilateralen Ansatzes des Hauptkörpers überlappt. **(Abb. 28)**

HINWEIS: Wenn eine Überlappung von mehr als drei Stents des iliakalen Schenkels erforderlich ist (mehr als zwei Stents des iliakalen Schenkels bei den Schenkellängen 37, 39, 54 und 56 mm), muss u.U. der Einsatz einer Schenkelverlängerung im Gabelungsbereich der gegenüberliegenden Seite in Betracht gezogen werden.

3. Die Position des distalen Endes des iliakalen Prothesenschenkels bestätigen. Falls erforderlich, den iliakalen Prothesenschenkel so umpositionieren, dass die Durchgängigkeit der A. iliaca interna gewährleistet ist.

HINWEIS: Sicherstellen, dass das Captor-Hämostaseventil an der Einführschleuse für den iliakalen Schenkel geöffnet ist. **(Abb. 10)**

4. Zum Entfalten den iliakalen Prothesenschenkel mit dem Greifer am grauen Positionierer stabilisieren und gleichzeitig die Schleuse des iliakalen Schenkels zurückziehen. **(Abb. 29** und **30)** Falls nötig, die Schleuse des Hauptkörpers zurückziehen.

5. Unter fluoroskopischer Beobachtung und nach Überprüfung der Position des iliakalen Schenkels der Prothese die Klemmschraube lockern und die innere Kanüle so zurückziehen, dass der sich verjüngende Dilatator am grauen Positionierer andockt. Die Klemmschraube wieder anziehen. Beim Zurückziehen der Schleuse des iliakalen Schenkelser Durchl, unter Durchleuchtungmüssen beachtet werden und des grauen Positionierers mit gesicherter innerer Kanüle die Position der Schleuse des Hauptkörpers beibehalten.
6. Das Captor-Hämostaseventil an der Einführschleuse für den Hauptkörper bis zum Anschlag im Uhrzeigersinn drehen, um es zu schließen.
7. Die Position der Führungsdrähte erneut überprüfen. Schleuse und Führungsdrähte in ihren Positionen belassen.

11.1.12 Einführen des Modellierungsballons

1. Den Modellierungsballon wie folgt vorbereiten:
   - Das Drahtlumen mit heparinisierter Kochsalzlösung spülen.
   - Luft vollständig aus dem Ballon entfernen.
2. Zur Vorbereitung der Einführung des Modellierungsballons das Captor-Hämostaseventil durch Drehen gegen den Uhrzeigersinn öffnen.
3. Den Modellierungsballon über den Führungsdraht und durch das Captor-Hämostaseventil des Hauptkörpereinführsystems bis auf Höhe der Nierenarterien vorschieben. Die richtige Schleusenposition beibehalten.
4. Das Captor-Hämostaseventil durch Drehen im Uhrzeigersinn mit sanftem Druck um den Modellierungsballon festziehen.

VORSICHT: Den Ballon nicht außerhalb der Prothese im Gefäß insufflieren.

5. Den Modellierungsballon mit entsprechend den Herstellerangaben verdünntem Kontrastmittel im Bereich des am weitesten proximal gelegenen gecoverten Stents und des infrarenalen Halses aufweiten. Dabei von proximal nach distal vorgehen. **(Abb. 31)**

VORSICHT: Vor einer Umpositionierung ist sicherzustellen, dass der Ballon vollkommen deflatiert ist.

VORSICHT: Vor der Neupositionierung des Modellierungsballons muss das Captor-Hämostaseventil geöffnet sein.

6. Den Modellierungsballon zur Überlappung des ipsilateralen Ansatzes zurückziehen und aufweiten.

VORSICHT: Vor der Neupositionierung des Modellierungsballons muss das Captor-Hämostaseventil geöffnet sein.

7. Den Modellierungsballon zur ipsilateralen distalen Befestigungsstelle zurückziehen und aufweiten.

VORSICHT: Den Ballon nicht außerhalb der Prothese im Gefäß insufflieren.

VORSICHT: Vor der Neupositionierung des Modellierungsballons muss das Captor-Hämostaseventil geöffnet sein.

8. Den Modellierungsballon deflatieren und entfernen. Den Modellierungsballon auf den kontralateralen Führungsdraht und in das Einführsystem des kontralateralen iliakalen Schenkels überführen. Den Modellierungsballon bis zur Überlappung des kontralateralen Ansatzes vorschieben und aufweiten.

VORSICHT: Vor einer Umpositionierung ist sicherzustellen, dass der Ballon vollkommen deflatiert ist.

VORSICHT: Vor der Neupositionierung des Modellierungsballons muss das Captor-Hämostaseventil geöffnet sein.

9. Den Modellierungsballon zur distalen Befestigungsstelle des kontralateralen iliakalen Schenkels im Gefäß zurückziehen und aufweiten. **(Abb. 31)**

VORSICHT: Den Ballon nicht außerhalb der Prothese im Gefäß insufflieren.

10. Den Modellierungsballon entfernen und durch einen Angiographiekatheter für die Durchführung der abschließenden Angiographie ersetzen.
11. Alle steifen Führungsdrähte entfernen oder ersetzen, so dass die Aa. iliacae wieder ihre natürliche Lage einnehmen können.

Abschließendes Angiogramm

1. Den Angiographiekatheter knapp oberhalb der Höhe der Aa. renales positionieren. Eine Angiographie durchführen, um sicherzustellen, dass die Aa. renales durchgängig sind und keine Endoleaks vorliegen. Die Durchgängigkeit der Aa. iliacae internae überprüfen.
2. Sicherstellen, dass keine Endoleaks oder Knicke vorliegen und dass sich die proximalen röntgendichten Goldmarkierungen an den richtigen Stellen befinden. Schleusen, Drähte und Katheter entfernen.

HINWEIS: Wenn Endoleaks oder andere Probleme beobachtet werden, die *Empfehlungen zum Gebrauch* für die Hilfskomponenten der Zenith endovaskulären AAA-Prothese konsultieren.

3. Gefäße verschließen und mit chirurgischen Standardverfahren den Wundverschluss durchführen.

12 BILDGEBUNGSRICHTLINIEN UND NACHOPERATIVE VERSORGUNG

12.1 Allgemeines

- **Über das langfristige Verhalten der endovaskulären Prothese ist derzeit nichts bekannt. Die Patienten sind darauf hinzuweisen, dass die endovaskuläre Therapie eine lebenslange regelmäßige Nachsorge zur Überwachung ihres Gesundheitszustands und des Verhaltens der endovaskulären Prothese erforderlich macht.** Patienten mit spezifischen klinischen Befunden (z.B. Endoleaks, Vergrößerung des Aneurysmas oder Änderungen der Struktur oder Position der endovaskulären Prothese) sollten zusätzliche Nachsorgeuntersuchungen erhalten. Der Patient ist darüber aufzuklären, dass die Einhaltung der Nachsorgetermine sowohl während des ersten Jahrs nach der Operation als auch in jährlichen Abständen darüber hinaus wichtig ist. Der Patient ist darüber zu informieren, dass die regelmäßige und konsequente Nachsorge unabdingbar für die dauernde Sicherheit und Wirksamkeit der endovaskulären Behandlung eines AAA ist.
- Jeder Patient ist vom Arzt individuell zu bewerten, und die Nachsorgeverordnung muss sich an den Bedürfnissen und Umständen des einzelnen Patienten orientieren. Der empfohlene Zeitplan für bildgebende Untersuchungen ist in **Tabelle 12.1.1** aufgeführt. Dieser Zeitplan wurde in der Hauptstudie verwendet und wird auch dann empfohlen, wenn klinische Symptome (z.B. Schmerzen, Taubheitsgefühl oder Schwäche) fehlen. Patienten mit spezifischen klinischen Befunden (z.B. Endoleaks, Vergrößerung des Aneurysmas oder Änderungen in der Struktur oder Position des Stent-Grafts) sollten zusätzliche Nachsorgeuntersuchungen erhalten.
- Die jährlichen bildgebenden Nachsorgeuntersuchungen sollten Röntgenaufnahmen des Abdomens sowie CT-Untersuchungen mit und ohne Kontrastmittel umfassen. Wenn durch Nierenkomplikationen oder andere Faktoren der Gebrauch von Kontrastmitteln ausgeschlossen ist, können Röntgenaufnahmen des Abdomens, CT-Untersuchungen ohne Kontrastmittel und Duplexultraschalluntersuchungen eingesetzt werden.
- Die Kombination von CT-Untersuchungen mit und ohne Kontrastmittel liefert Informationen zu Veränderungen im Aneurysmadurchmesser, Endoleaks, Durchgängigkeit, Gewundenheit, Krankheitsverlauf, Befestigungslänge und anderen morphologischen Veränderungen.
- Die Röntgenaufnahmen des Abdomens liefern Informationen zur Integrität der Prothese (Trennung zwischen den Komponenten, Stentfrakturen, Ablösung von Haken).
- Duplex-Ultraschalluntersuchungen können Informationen zu Änderungen des Aneurysmadurchmessers, Endoleaks, Durchgängigkeit, Gewundenheit und Krankheitsverlauf liefern. In diesem Fall sollte eine CT-Untersuchung ohne Kontrastmittel in Verbindung mit dem Ultraschall durchgeführt werden. Im Vergleich zur CT ist der Ultraschall u.U. die weniger zuverlässige und weniger empfindliche diagnostische Methode.

In **Tabelle 12.1.1** sind die mindestens durchzuführenden bildgebenden Nachuntersuchungen für Patienten mit der Zenith Flex endovaskulären AAA-Prothese aufgeführt. Bei Patienten, die einer zusätzlichen Nachsorge bedürfen, sollten auch zwischen diesen Terminen Untersuchungen stattfinden.

Tabelle 12.1.1 Empfohlener Bildgebungsplan für Patienten mit Endoprothese

	Angiographie	CT (mit und ohne Kontrastmittel)	Röntgenaufnahmen des Abdomens
Vor dem Eingriff	X[1]	X[1]	
Während des Eingriffs	X		
Vor der Entlassung (innerhalb von 7 Tagen)		X[2,3,4]	X
1 Monat		X[2,3,4]	X
3 Monate		X[2,4,5]	
6 Monate		X[2,4]	X
12 Monate (anschließend jährlich)		X[2,4]	X

[1]Die Aufnahmen sollten innerhalb von 6 Monaten vor dem Eingriff gemacht werden.

[2]Bei Patienten mit Nierenversagen oder Patienten, bei denen aus anderen Gründen keine CT-Untersuchung mit Kontrastmittel möglich ist, kann auch eine Duplex-Ultraschalluntersuchung durchgeführt werden. Zusätzlich zum Ultraschall wird eine kontrastmittelfreie CT-Untersuchung weiterhin empfohlen.

[3]Vor der Entlassung oder nach einem Monat wird eine CT-Untersuchung empfohlen.

[4]Bei Endoleaks vom Typ I oder III werden eine zügige Intervention und eine verstärkte Nachsorge nach der Intervention empfohlen. Siehe **Abschnitt 12.6, Zusätzliche Überwachung und Behandlung**.

[5]Empfohlen, wenn vor der Entlassung oder beim 1-Monatstermin ein Endoleak beobachtet wird.

12.2 Empfehlungen für CT mit und ohne Kontrastmittel

- Die Filme sollten alle aufeinanderfolgenden Bilder bei der geringstmöglichen Schichtdicke (≤3 mm) umfassen. Aufnahmen NICHT mit größeren Schichtdicken (>3 mm) durchführen und/oder aufeinanderfolgende CT-Bilder/Filme NICHT auslassen, da sonst keine genauen Vergleiche von Anatomie und Prothese über die Zeit möglich sind.
- Auf allen Aufnahmen sollte der jeweilige Maßstab angegeben sein. Bei Verwendung von Filmen sollten die Bilder nicht kleiner sein als bei der Anordnung von 20:1 Aufnahmen auf Filmblättern von 35,5 x 43,2 cm (14 x 17 Inch).
- Es sind Aufnahmen sowohl mit als auch ohne Kontrastmittel erforderlich, wobei die Tischpositionen einander jeweils entsprechen oder ergänzen müssen.
- Die Schichtdicken und Intervalle der Aufnahmeserien mit und ohne Kontrastmittel müssen einander entsprechen.
- Zwischen den Aufnahmen ohne und mit Kontrastmittel die Ausrichtung des Patienten oder die Messpunkte am Patienten NICHT ändern.

Für die optimale Patientenüberwachung sind Aufnahmen des Ausgangszustandes und zu Nachsorgeterminen mit und ohne Kontrastmittel wichtig. Bei der CT-Untersuchung müssen akzeptable Protokolle eingehalten werden. **Tabelle 12.2.1** enthält Beispiele für akzeptable Bildgebungsprotokolle.

Tabelle 12.2.1 Akzeptable Bildgebungsprotokolle

	Ohne Kontrastmittel	Kontrastmittel
IV-Kontrastmittel	Nein	Ja
Geeignete Geräte	Spiral-CT oder Hochleistungs-MDCT mit Fähigkeit zu >40 Sekunden	Spiral-CT oder Hochleistungs-MDCT mit Fähigkeit zu >40 Sekunden
Injektionsvolumen	–	Gemäß Klinikrichtlinie
Injektionsrate	–	>2,5 ml/s
Injektionsmodus	–	Leistung
Bolus-Timing	–	Testbolus: SmartPrep, C.A.R.E. oder entsprechend
Abgedeckter Bereich – Beginn	Zwerchfell	1 cm oberhalb des Truncus coeliacus
Abgedeckter Bereich – Ende	Proximales Femur	Ursprung der A. profunda femoris
Kollimation	<3 mm	<3 mm
Rekonstruktion	Durchweg 2,5 mm - weicher Algorithmus	Durchweg 2,5 mm – weicher Algorithmus
Axiales DFOV	32 cm	32 cm
Aufnahmen nach Injektion	Keine	Keine

12.3 Röntgenaufnahmen des Abdomens

Die folgenden Ansichten sind erforderlich:

- Vier Filme: supiniert-frontal (AP), seitlich-nativ, 30 Grad LPO und 30 Grad RPO, jeweils auf den Nabel zentriert.
- Den Abstand zwischen Tisch und Film festhalten und bei jeder weiteren Untersuchung verwenden.

Sicherstellen, dass es Längsaufnahmen des gesamten Stents in jedem Bildformat gibt.

Bestehen Bedenken hinsichtlich der Unversehrtheit der Prothese (z.B. Knicke, Stentbrüche, Ablösung von Haken, relative Migration von Komponenten) wird die Verwendung von vergrößerten Ansichten empfohlen. Der behandelnde Arzt sollte Filme auf die Unversehrtheit der Prothese (entlang der gesamten Prothese einschließlich ihrer Komponenten) mit einer 2-4fach vergrößernden Sehhilfe auswerten.

12.4 Ultraschall

Wenn Patientenfaktoren den Einsatz von Kontrastmitteln ausschließen, kann anstelle der CT-Untersuchung mit Kontrastmittel eine Ultraschallaufnahme gemacht werden. Ultraschalluntersuchungen können mit CT-Untersuchungen ohne Kontrastmittel kombiniert werden. Zur Bestimmung des maximalen Aneurysmadurchmessers sowie von Endoleaks, Stentdurchgängigkeit und Stenosen ist ein vollständiger Aortenduplex aufzuzeichnen. Die Videoaufzeichnung sollte die folgenden Informationen umfassen:

- Transversale und longitudinale Aufnahmen aus Höhe der proximalen Aorta, die die Aa. mesentericae und Aa. renales bis zu den Iliakagabelungen zeigen, um eventuell vorhandene Endoleaks aufzuspüren. Dazu nach Möglichkeit Farbdoppler- und Power-Doppler-Angiographie verwenden.
- Jeder Verdacht auf ein Endoleak ist durch Spektralanalyse zu bestätigen.
- Transversale und longitudinale Aufnahmen des maximalen Aneurysmadurchmessers sind anzufertigen.

12.5 MRT-Informationen

Nicht klinische Tests haben ergeben, dass die Zenith endovaskuläre AAA-Prothese bedingt MRT-kompatibel ist. Ein Patient mit dieser endovaskulären Prothese kann sich unter den folgenden Voraussetzungen unmittelbar nach der Implantation einer MRT unterziehen:

Statisches Magnetfeld

- Statisches Magnetfeld von höchstens 3,0 Tesla
- Höchstes Magnetfeld mit einem räumlichen Gradienten von 720 Gauss/cm

Nicht klinische Tests wurden in einem MRT-System mit 3 Tesla (General Electric Excite) bei einem maximalen Magnetfeld mit einem räumlichen Gradienten von 720 Gauss/cm durchgeführt, gemessen mit einem Gaussmeter in der Position des patientenbezogenen statischen Magnetfelds (d.h. außerhalb der Scanner-Abdeckung bzw. einem Patienten oder einer anderen Person zugänglich).

MRT-bedingte Erwärmung

Systeme mit 1,5 Tesla:

- Statisches Magnetfeld von 1,5 Tesla
- Maximale ganzkörpergemittelte spezifische Absorptionsrate (SAR) von 2 W/kg während eines 15-minütigen Scans (d.h. pro Scan-Sequenz)

In nicht klinischen Tests verursachte die Zenith endovaskuläre AAA-Prothese während eines 15-minütigen MRT-Scans in einem Magnetom-Scanner von Siemens Medical mit 1,5 Tesla, Numaris/4 Software, Version Syngo MR 2002B DHHS, bei einer durch das System angezeigten, ganzkörpergemittelten spezifischen Absorptionsrate (SAR) von 2,8 W/kg einen Temperaturanstieg von höchstens 1,4 °C. Die maximale ganzkörpergemittelte spezifische Absorptionsrate (SAR) betrug 2,8 W/kg, was einem kalorimetrischen Messwert von 1,5 W/kg entspricht.

Systeme mit 3,0 Tesla:

- Statisches Magnetfeld von 3,0 Tesla
- Maximale ganzkörpergemittelte spezifische Absorptionsrate (SAR) von 2 W/kg während eines 15-minütigen Scans (d.h. pro Scan-Sequenz)

In nicht klinischen Tests verursachte die Zenith endovaskuläre AAA-Prothese während eines 15-minütigen MRT-Scans in einem Excite-Scanner von GE Healthcare mit 3,0 Tesla, G3.0-052B Software, bei einer ganzkörpergemittelten spezifischen Absorptionsrate (SAR) von 3,0 W/kg einen Temperaturanstieg von höchstens 1,9 °C. Die maximale ganzkörpergemittelte spezifische Absorptionsrate (SAR) betrug 3,0 W/kg, was einem kalorimetrischen Messwert von 2,8 W/kg entspricht.

Bildartefakt

Bei Scans in nicht klinischen Tests mit folgender Sequenz verläuft das Bildartefakt durch die gesamte anatomische Region, in der sich die Prothese befindet, und verdeckt innerhalb von etwa 20 cm der Prothese die Sicht auf unmittelbar angrenzende anatomische Strukturen sowie die gesamte Prothese und ihr Lumen: Fast-Spin-Echo-Impulssequenz in einem Excite-Scanner von GE Healthcare mit 3,0 Tesla, G3.0-052B Software mit Körper-Hochfrequenzspule.

Bei allen Scannern nimmt das Bildartefakt mit zunehmendem Abstand zwischen der Prothese und dem betrachteten Bereich ab. MRT-Aufnahmen von Kopf und Hals und unteren Gliedmaßen können ohne Bildartefakt erhalten werden. Je nach Abstand der Prothese vom relevanten Bereich können in Aufnahmen der Abdominalregion und der oberen Gliedmaßen Bildartefakte vorhanden sein.

Es liegen klinische Angaben über siebzehn Patienten vor, bei denen nach Implantation eines Stent-Grafts MRT-Untersuchungen durchgeführt wurden. Bei keinem dieser Patienten wurde im Nachfeld der MRT-Untersuchung über unerwünschte Ereignisse oder Probleme mit der Prothese berichtet. Außerdem sind weltweit weit über 100.000 Zenith endovaskuläre AAA-Prothesen implantiert worden, ohne dass als Ergebnis von MRT-Untersuchungen unerwünschte Ereignisse oder Probleme mit der Prothese gemeldet worden sind.

Cook empfiehlt, dass der Patient die in dieser Gebrauchsanweisung angegebenen MRT-Bedingungen bei der MedicAlert Foundation registriert. Die MedicAlert Foundation ist wie folgt zu erreichen:

Anschrift:	MedicAlert Foundation International
	2323 Colorado Avenue
	Turlock, CA 95382, USA
Telefon:	+1 888-633-4298 (gebührenfrei in den USA)
	+1 209-668-3333 von außerhalb der USA
Fax:	+1 209-669-2450
Internet:	www.medicalert.org

12.6 Zusätzliche Überwachung und Behandlung

Zusätzliche Überwachungstermine und möglicherweise auch Behandlungen werden in folgenden Fällen empfohlen:

- Aneurysmen mit Endoleak vom Typ I
- Aneurysmen mit Endoleak vom Typ III
- Vergrößerung des Aneurysmas , ≥5 mm vom Maximaldurchmesser (unabhängig vom Endoleak-Status)
- Migration
- Unzureichende Länge der Abdichtung

Die Erwägung einer Reintervention oder Umstellung auf offen-chirurgische Reparatur sollte die Beurteilung des behandelnden Arztes hinsichtlich Komorbiditäten, Lebenserwartung und persönliche Wünsche des Patienten berücksichtigen. Der Patient ist darüber aufzuklären, dass spätere Reinterventionen einschließlich katheterbasierter Eingriffe und Umstellungen auf offene Chirurgie nach der Implantation einer endovaskulären Prothese möglich sind.

13 INFORMATIONEN ZUR PATIENTENVERFOLGUNG

Zusätzlich zu dieser Gebrauchsanweisung liegt der Zenith Flex endovaskulären AAA-Prothese mit Z-Trak Einführsystem ein *Formular zur Produktnachverfolgung* bei, das vom Krankenhauspersonal ausgefüllt und an COOK eingesandt werden muss, damit überwacht werden kann, welche Patienten die Zenith Flex endovaskuläre AAA-Prothese erhalten (Vorschrift nach US-Bundesgesetz).

14 FEHLERBEHEBUNG

HINWEIS: Technische Unterstützung durch einen Cook-Produktspezialisten kann über den zuständigen Cook- Außendienstmitarbeiter angefordert werden.

14.1 Fehlerbehebung am Auslösedrahtmechanismus

VORSICHT: Die folgenden Schritte nur dann ausführen, wenn der proximale Auslösedraht sich nicht wie in Abschnitt 11.1.7 beschrieben abnehmen lässt.

14.1.1 Entfalten des proximalen (obersten) Stents des Hauptkörpers

1. Wenn sich der Auslösedrahtmechanismus für den obersten Stent nicht vom Griff abnehmen lässt, den Draht neben dem Auslösedrahtmechanismus kappen **(Abb. 32)** und den Auslösedrahtmechanismus vom Griff abnehmen.
2. Zur vollen Entfaltung des ipsilateralen Ansatzes den grauen Positionierer stabilisieren und gleichzeitig die Schleuse zurückziehen.
3. Die Sicherheitssperre vom Auslösedrahtmechanismus für den ipsilateralen Ansatz abnehmen.
4. Den Auslösedraht zurückziehen und entfernen. Dazu den Auslösedrahtmechanismus für den ipsilateralen Ansatz vom Griff herunterschieben und dann durch den Schlitz über die innere Kanüle der Prothese entfernen.
5. Das abgeschnittene Ende des Auslösedrahts der oberen Kappe mit einer feststellbaren Pinzette einklemmen und sichern. **(Abb. 33)**
6. Die Klemmschraube lösen und – ohne die innere Kanüle und den Auslösedraht zu bewegen – den grauen Positionierer und die Schleuse in die Prothese vorschieben, bis die Spitze des grauen Positionierers etwa 2 cm von den Goldmarkierungen entfernt ist. **(Abb. 34)** Der vorgeschobene graue Positionierer gibt der inneren Kanüle zusätzlichen Halt.

HINWEIS: Beim Vorschieben des grauen Positionierers und der Schleuse leichten Zug auf den Auslösedraht ausüben, damit er straff bleibt.

HINWEIS: Darauf achten, dass die Spitze des grauen Positionierers *nicht* in die obere Kappe vorgeschoben wird.

7. Die Klemmschraube festziehen. Bestätigen, dass der Auslösedraht mit der Pinzette gesichert ist.
8. Den grauen Positionierer stabilisieren und die Schleuse langsam vorschieben, bis die Spitze der Schleuse 2 mm von den Goldmarkierungen entfernt ist. **(Abb. 35)**

HINWEIS: Beim Vorschieben der Schleuse darauf achten, nicht die Prothese selbst vorzuschieben.

9. Die Schleuse stabilisieren und den grauen Positionierer zusammen mit der inneren Kanüle zurückziehen, um die obere Kappe über den suprarenalen Stent zu ziehen. **(Abb. 36)**
10. Die Position der Goldmarkierungen unterhalb der Aa. renales bestätigen.
11. Den Auslösedraht entfernen.
12. Die Schleuse zurückziehen, bis die konische Spitze des grauen Positionierers freiliegt.
13. Einen Modellierungsballon durch den kontralateralen Ansatz des Hauptkörpers vorschieben und gerade oberhalb der Gabelung der Prothese positionieren.
14. Den Ballon auf den vollen Durchmesser der Prothese insufflieren. **(Abb. 37)**
15. Die Klemmschraube lösen.
16. Den grauen Positionierer und den Ballonkatheter stabilisieren und die innere Kanüle vorschieben, um die obere Kappe zu entfalten.
17. Die Klemmschraube anziehen.
18. Den Ballon deflatieren und den kontralateralen Führungsdraht in die Aorta thoracica vorschieben.

HINWEIS: Weil eine frühzeitige Entfaltung des ipsilateralen Schenkels und Freigabe des Auslösedrahts möglich ist, wird vorgeschlagen, den Modellierungsballon im kontralateralen Ansatz bzw. gerade oberhalb davon zu belassen, damit die Prothese während der Platzierung des ipsilateralen Ansatzes stabilisiert werden kann.

14.1.2 Andocken der oberen Kappe

1. Die Klemmschraube lösen. **(Abb. 22)**
2. Die Schleuse und innere Kanüle so sichern, dass sie sich nicht bewegen können.
3. Den grauen Positionierer über die innere Kanüle vorschieben, bis er an die obere Kappe andockt. **(Abb. 23, 24** und **38)**

HINWEIS: Wenn ein Widerstand auftritt, den grauen Positionierer leicht drehen und mit dem vorsichtigen Vorschieben fortfahren.

4. Die Klemmschraube erneut anziehen und an der inneren Kanüle ziehen, um die gesamte obere Kappe und den grauen Positionierer durch die Prothese und durch die Schleuse zurückzuziehen. **(Abb. 39)** Die Schleuse und den Führungsdraht an ihrer jeweiligen Position belassen.
5. Das Captor®-Hämostaseventil an der Flexor®-Einführschleuse bis zum Anschlag im Uhrzeigersinn drehen, um es zu schließen. **(Abb. 26)**

14.1.3 Positionieren und Entfalten des ipsilateralen iliakalen Schenkels

HINWEIS: Sicherstellen, dass das Captor-Hämostaseventil an der Einführschleuse geöffnet ist. **(Abb. 27)**

1. Die Einheit aus Führungsdraht und Schleuse des Prothesenhauptkörpers zur Einführung des ipsilateralen Prothesenschenkels verwenden.

HINWEIS: Aufgrund einer Modifikation der Freigabe der oberen Kappe muss die komplette Schleuse des Hauptkörpers bis an einen Punkt etwa 1 bis 2 cm innerhalb des proximalen ipsilateralen Ansatzes zurückgezogen werden. Die Dilatator-/Schleuseneinheit des ipsilateralen Ansatzes in die Schleuse des Hauptkörpers vorschieben.

HINWEIS: Falls eine zusätzliche Stabilisierung der Prothese erforderlich ist, kann der Modellierungsballon im kontralateralen Ansatz des Prothesenhauptkörpers insuffliert werden.

VORSICHT: Den Ballon nicht außerhalb der Prothese insufflieren.

HINWEIS: Bei stark gewundenen Gefäßen kann sich die Position der Aa. iliacae internae durch das Einführen der starren Draht- und Schleusensysteme deutlich verschieben.

2. Langsam vorschieben, bis der ipsilaterale iliakale Prothesenschenkel mindestens einen ganzen Stent des iliakalen Schenkels (d.h. einen proximalen Stent des iliakalen Prothesenschenkels) innerhalb des ipsilateralen Ansatzes des Hauptkörpers überlappt. **(Abb. 40)**

HINWEIS: Wenn eine Überlappung von mehr als drei Stents des iliakalen Schenkels erforderlich ist (mehr als zwei Stents des iliakalen Schenkels bei den Schenkellängen 37, 39, 54 und 56 mm), muss u.U. der Einsatz einer Schenkelverlängerung im Gabelungsbereich der gegenüberliegenden Seite in Betracht gezogen werden.

3. Die Position des distalen Endes des iliakalen Prothesenschenkels bestätigen. Falls erforderlich, den iliakalen Prothesenschenkel so umpositionieren, dass die Durchgängigkeit der A. iliaca interna gewährleistet ist.
4. Zum Entfalten den iliakalen Prothesenschenkel mit dem grauen Positionierer stabilisieren und gleichzeitig die Schleuse des iliakalen Schenkels und die Schleuse des Hauptkörpers zurückziehen. **(Abb. 29** und **41)** Falls nötig, die Schleuse des Hauptkörpers zurückziehen.
5. Unter fluoroskopischer Beobachtung und nach Überprüfung der Position des iliakalen Schenkelser Durchl, unter Durchleuchtungmüssen beachtet werden der Prothese die Klemmschraube lockern und die innere Kanüle so

zurückziehen, dass der sich verjüngende Dilatator am grauen Positionierer andockt. Die Klemmschraube wieder anziehen. Beim Zurückziehen des grauen Positionierers mit gesicherter innerer Kanüle die Schleusenposition beibehalten. **(Abb. 42)**
6. Das Captor-Hämostaseventil an der Flexor-Einführschleuse bis zum Anschlag im Uhrzeigersinn drehen, um es zu schließen.
7. Die Position der Führungsdrähte erneut überprüfen. Schleuse und Führungsdrähte in ihren Positionen belassen.
8. Den deflatierten Ballon von der kontralateralen Seite aus entfernen.

14.1.4 Positionieren und Entfalten des kontralateralen iliakalen Schenkels

VORSICHT: Vor der Implantation sicherstellen, dass der gewählte kontralaterale iliakale Schenkel auch zum Einführen auf der kontralateralen Seite des Patienten vorgesehen ist.

1. Den Bildverstärker so positionieren, dass sowohl die kontralaterale A. iliaca interna als auch die kontralaterale A. iliaca communis zu sehen sind.
2. Vor dem Einbringen des Einführsystems für den kontralateralen iliakalen Schenkel Kontrastmittel durch die kontralaterale femorale Schleuse injizieren, um so die kontralaterale A. iliaca interna zu lokalisieren.
3. Das Einführsystem für den kontralateralen iliakalen Schenkel in die Arterie einbringen. Langsam vorschieben, bis der iliakale Schenkel der Prothese mindestens einen ganzen Stent des iliakalen Schenkels (d.h. einen proximalen Stent des iliakalen Schenkels der Prothese) im kontralateralen Ansatz des Hauptkörpers überlappt. **(Abb. 43)**

HINWEIS: Wenn es beim Vorschieben des Einführsystems für den iliakalen Schenkel zu Schwierigkeiten kommt, auf einen steiferen Führungsdraht ausweichen. In stark gewundenen Gefäßen kann es durch die Einführung der steifen Drähte und Schleusensysteme zu erheblichen Änderungen in der Anatomie kommen.

4. Die Position des distalen Endes des iliakalen Prothesenschenkels bestätigen. Falls nötig, den iliakalen Schenkel der Prothese neu positionieren, um sowohl die Durchgängigkeit der A. iliaca interna als auch eine Überlappung von mindestens einem vollen Stent des iliakalen Schenkels (d.h. eines proximalen Stents des iliakalen Prothesenschenkels, Maximalüberlappung von 1,5 Stents) innerhalb des Hauptkörpers der endovaskulären Prothese sicherzustellen.
5. Zum Entfalten den iliakalen Prothesenschenkel mit dem grauen Positionierer in Position halten und gleichzeitig die Schleuse zurückziehen. **(Abb. 18** und **44)** Sicherstellen, dass eine Überlappung von einer Stentlänge erhalten bleibt.
6. Sobald das distale Ende des iliakalen Prothesenschenkels freigegeben wird, die Schleuse nicht weiter zurückziehen.
7. Unter fluoroskopischer Beobachtung und nach Überprüfung der Position des iliakalen Schenkels der Prothese die Klemmschraube lockern und die innere Kanüle so zurückziehen, dass der sich verjüngende Dilatator am grauen Positionierer andockt. Die Klemmschraube wieder anziehen. Beim Zurückziehen des grauen Positionierers mit gesicherter innerer Kanüle die Schleusenposition beibehalten. **(Abb. 45)**
8. Die Position der Führungsdrähte erneut überprüfen.
9. Die Einführung des Modellierungsballons und das abschließende Angiogramm wie in **Abschnitt 11.1.12, Einführen des Modellierungsballons**, beschrieben durchführen.

14.2 Fehlerbehebung bei der suprarenalen Stententfaltung

VORSICHT: Die folgenden Schritte sollten nur dann durchgeführt werden, wenn sich der suprarenale Stent nicht wie in Abschnitt 11.1.7 beschrieben entfalten lässt.

14.2.1 Entfalten des proximalen (oberen) Hauptkörpers

1. Lässt sich der suprarenale Stent durch Vorschub der inneren Kanüle der oberen Kappe nicht vollständig entfalten, einen Modellierungsballon durch den kontralateralen Ansatz des Hauptkörpers vorschieben und gerade noch superior zur Stent-Graft-Gabelung positionieren.
2. Den Ballon zur zusätzlichen Unterstützung der inneren Kanüle auf den vollen Durchmesser der Prothese inflatieren.
3. Die Klemmschraube lösen. **(Abb. 14)**
4. Den grauen Positionierer und den Ballonkatheter stabilisieren, und die innere Kanüle zur Entfaltung des suprarenalen Stents vorschieben.

Bei voller Entfaltung des suprarenalen Stents:

5. Die Klemmschraube festziehen; den Ballon deflatieren und zurückziehen.
6. Den kontralateralen Führungsdraht in die Aorta thoracica vorschieben und zum Abschluss des Verfahrens zum entsprechenden Schritt in der Gebrauchsanweisung zurückkehren.

Ist die vollständige Entfaltung des suprarenalen Stents noch immer nicht möglich:

5. Die Klemmschraube festziehen und den Ballon deflatieren. Den grauen Positionierer unter Beibehaltung der Ballonposition stabilisieren und die Schleuse zur vollständigen Entfaltung des ipsilateralen Ansatzes zurückziehen.
6. Die Sicherheitssperre vom Auslösedrahtmechanismus für den ipsilateralen Ansatz abnehmen.
7. Den Auslösedraht zurückziehen und entfernen. Dazu den Auslösedrahtmechanismus für den ipsilateralen Ansatz vom Griff herunter schieben und dann durch dessen Schlitz über die innere Kanüle entfernen.
8. Die Klemmschraube lösen. **(Abb. 22)** Den grauen Positionierer und die Schleuse unter Beibehaltung der Position der inneren Kanüle in die Prothese vorschieben, bis die Spitze des grauen Positionierers etwa 2 cm unterhalb der proximalen Goldmarkierungen liegt. **(Abb. 46)** Der vorgeschobene graue Positionierer gibt der inneren Kanüle zusätzlichen Halt.
   HINWEIS: Es muss sorgfältig darauf geachtet werden, dass die Prothese während des Vorschubes des grauen Positionierers und der Schleuse nicht vorgeschoben wird.
   HINWEIS: Es ist sicherzustellen, dass die Spitze des grauen Positionierers nicht in die obere Kappe vorgeschoben wird.
9. Die Klemmschraube festziehen.
10. Die Position der Goldmarkierungen unterhalb der Aa. renales bestätigen.
11. Den Modellierungsballon so umpositionieren, dass er an der Gabelung anliegt.
12. Den Ballon auf den vollen Durchmesser der Prothese inflatieren. **(Abb. 37)**
13. Die Klemmschraube lösen.
14. Den grauen Positionierer und den Ballonkatheter stabilisieren, und die innere Kanüle zur Entfaltung des suprarenalen Stents vorschieben.
15. Die Klemmschraube anziehen.
16. Den Ballon deflatieren und den kontralateralen Führungsdraht in die Aorta thoracica vorschieben.
    HINWEIS: Aufgrund frühzeitiger Entfaltung des ipsilateralen Schenkels und Auslösedraht-Freigabe wird empfohlen, den Modellierungsballon zur Stabilisierung der Prothese während der Platzierung des ipsilateralen Schenkels in oder knapp oberhalb des kontralateralen Ansatzes zu belassen.

14.2.2 Andocken der oberen Kappe

1. Die Klemmschraube lösen. **(Abb. 22)**
2. Die Schleuse und innere Kanüle so sichern, dass sie sich nicht bewegen können.
3. Den grauen Positionierer über die innere Kanüle vorschieben, bis er an der oberen Kappe andockt. **(Abb. 23, 24** und **38)**
   HINWEIS: Wenn ein Widerstand auftritt, den grauen Positionierer leicht drehen und weiter vorsichtig vorschieben.
4. Die Klemmschraube erneut anziehen und an der inneren Kanüle ziehen, um die gesamte obere Kappe und den grauen Positionierer durch die Prothese und durch die Schleuse zurückzuziehen. **(Abb. 39)** Die Schleuse und den Führungsdraht an ihrer jeweiligen Position belassen.
5. Das Captor-Hämostaseventil an der Flexor-Einführschleuse bis zum Anschlag im Uhrzeigersinn drehen, um es zu schließen. **(Abb. 26)**

14.2.3 Platzieren und Entfalten des ipsilateralen iliakalen Schenkels

HINWEIS: Sicherstellen, dass das Captor-Hämostaseventil an der Einführschleuse geöffnet ist. **(Abb. 27)**

1. Den Bildverstärker so positionieren, dass er sowohl die ipsilaterale A. iliaca interna als auch die ipsilaterale A. iliaca communis zeigt.
2. Nach der Einführung des Platzierungssystems für den ipsilateralen iliakalen Schenkel, Kontrastmittel zur Lokalisierung der ipsilateralen A. iliaca interna durch die Schleuse des Hauptkörpers injizieren.
3. Die Einheit aus Führungsdraht und Schleuse des Prothesenhauptkörpers zur Einführung des ipsilateralen Prothesenschenkels verwenden.
   HINWEIS: Aufgrund einer Modifikation der Freigabe der oberen Kappe muss die Schleuseneinheit des Hauptkörpers bis an einen Punkt etwa 1 bis 2 cm innerhalb des proximalen ipsilateralen Ansatzes zurückgezogen werden. Die Dilatator-/Schleuseneinheit des ipsilateralen Ansatzes in die Schleuse des Hauptkörpers vorschieben.
   HINWEIS: Falls eine zusätzliche Stabilisierung der Prothese erforderlich ist, kann der Modellierungsballon im kontralateralen Ansatz des Prothesenhauptkörpers inflatiert werden.
   VORSICHT: Den Ballon nicht außerhalb der Prothese inflatieren.
   HINWEIS: Bei stark gewundenen Gefäßen kann sich die Position der Aa. iliacae internae durch das Einführen der starren Draht- und Schleusensysteme deutlich verschieben.
4. Das Platzierungssystem für den ipsilateralen iliakalen Schenkel der Prothese langsam vorschieben, bis der ipsilaterale iliakale Schenkel der Prothese mindestens einen ganzen Stent des iliakalen Schenkels (d.h. einen proximalen Stent des iliakalen Schenkels der Prothese) im ipsilateralen Ansatz des Hauptkörpers überlappt. **(Abb. 40)**
   HINWEIS: Ist eine Überlappung von mehr als drei Stents des iliakalen Schenkels (mehr als zwei Stents des iliakalen Schenkels für eine Schenkellänge von 37, 39, 54 und 56 mm) erforderlich, muss eventuell eine Schenkelverlängerung in den Gabelungsbereich der gegenüberliegenden Seite in Betracht gezogen werden.
5. Die Position des distalen Endes des iliakalen Prothesenschenkels bestätigen. Falls erforderlich, den iliakalen Schenkel der Prothese so umpositionieren, dass die Durchgängigkeit der A. iliaca interna gewährleistet ist.
6. Zum Entfalten den iliakalen Schenkel der Prothese mit dem grauen Positionierer stabilisieren und gleichzeitig die Schleuse des iliakalen Schenkels und die Schleuse des Hauptkörpers zurückziehen. **(Abb. 29** und **41)**
7. Unter fluoroskopischer Beobachtung und nach Überprüfung der Position des iliakalen Schenkels der Prothese die Klemmschraube lockern und die innere Kanüle so zurückziehen, dass der sich verjüngende Dilatator am grauen Positionierer andockt. Die Klemmschraube wieder anziehen. Beim Zurückziehen des grauen Positionierers mit gesicherter innerer Kanüle die Schleusenposition beibehalten. **(Abb. 42)**
8. Das Captor-Hämostaseventil an der Flexor-Einführschleuse bis zum Anschlag im Uhrzeigersinn drehen, um es zu schließen.
9. Die Position der Führungsdrähte erneut überprüfen. Schleuse und Führungsdrähte in ihren Positionen belassen.
10. Den deflatierten Ballon von der kontralateralen Seite aus entfernen.

14.2.4 Platzieren und Entfalten des kontralateralen iliakalen Schenkels

VORSICHT: Vor der Implantation sicherstellen, dass der vorgesehene kontralaterale iliakale Schenkel zum Einführen auf der kontralateralen Seite des Patienten ausgewählt wird.

1. Den Bildverstärker so positionieren, dass sowohl die kontralaterale A. iliaca interna als auch die kontralaterale A. iliaca communis zu sehen sind.
2. Vor dem Einbringen des Platzierungssystems für den kontralateralen iliakalen Schenkel Kontrastmittel durch die kontralaterale femorale Schleuse injizieren, um so die kontralaterale A. iliaca interna zu lokalisieren.
3. Das Platzierungssystem für den kontralateralen iliakalen Schenkel in die Arterie einbringen. Langsam vorschieben, bis der iliakale Schenkel der Prothese mindestens einen ganzen Stent des iliakalen Schenkels (d.h. einen proximalen Stent des iliakalen Schenkels der Prothese) im kontralateralen Ansatz des Hauptkörpers überlappt. **(Abb. 43)**
   HINWEIS: Bei der Verwendung eines Spiral-Z iliakalen Schenkels zeigt eine röntgendichte Markierung, die sich 30 mm vom proximalen Ende des iliakalen Schenkels der Prothese befindet, die höchstmögliche Überlappung an. Zur Positionierung der Prothese den iliakalen Schenkel der Prothese langsam vorschieben, bis er mindestens einen Stent überlappt und das röntgendichte Markierungsband nicht überschritten wurde.
   HINWEIS: Wenn es beim Vorschieben des Platzierungssystems für den iliakalen Schenkel zu Schwierigkeiten kommt, auf einen steiferen Führungsdraht ausweichen. In stark gewundenen Gefäßen kann es durch die Einführung der steifen Drähte und Schleusensysteme zu erheblichen Änderungen in der Anatomie kommen.
4. Die Position des distalen Endes des iliakalen Prothesenschenkels bestätigen. Falls nötig, den iliakalen Schenkel der Prothese neu positionieren, um sowohl die Durchgängigkeit der A. iliaca interna als auch eine Überlappung von mindestens einem vollen Stent des iliakalen Schenkels (d.h. eines proximalen Stents des iliakalen Prothesenschenkels, Maximalüberlappung von 1,5 Stents) innerhalb des Hauptkörpers der endovaskulären Prothese sicherzustellen.
5. Zum Entfalten den iliakalen Schenkel der Prothese mit dem grauen Positionierer in Position halten und gleichzeitig die Schleuse zurückziehen. **(Abb. 18** und **44)** Sicherstellen, dass eine Überlappung von einer Stentlänge erhalten bleibt.
6. Sobald das distale Ende des iliakalen Schenkels der Prothese freigegeben wird, die Schleuse nicht weiter zurückziehen.
7. Unter fluoroskopischer Beobachtung und nach Überprüfung der Position des iliakalen Schenkels der Prothese die Klemmschraube lockern und die innere Kanüle so zurückziehen, dass der sich verjüngende Dilatator am grauen Positionierer andockt. Die Klemmschraube wieder anziehen. Beim Zurückziehen des grauen Positionierers mit gesicherter innerer Kanüle die Schleusenposition beibehalten. **(Abb. 45)**
8. Die Position der Führungsdrähte erneut überprüfen.
9. Wie im Abschnitt **Einführen des Modellierungsballons** der Gebrauchsanweisung zum Produkt einen Modellierungsballon einführen und ein Abschlussangiogramm aufnehmen.

ΕΛΛΗΝΙΚΑ

ΕΝΔΑΓΓΕΙΑΚΟ ΜΟΣΧΕΥΜΑ AAA ZENITH FLEX® ΜΕ ΤΟ ΣΥΣΤΗΜΑ ΕΙΣΑΓΩΓΗΣ Z-TRAK™

Διαβάστε όλες τις οδηγίες προσεκτικά. Εάν δεν ακολουθήσετε σωστά τις οδηγίες, τις προειδοποιήσεις και τις προφυλάξεις, ενδέχεται να προκληθούν σοβαρές χειρουργικές συνέπειες ή τραυματισμός του ασθενούς.

ΠΡΟΣΟΧΗ: Η Ομοσπονδιακή Νομοθεσία των Η.Π.Α. επιτρέπει την πώληση αυτής της συσκευής μόνο σε ιατρό ή κατόπιν εντολής ιατρού.

ΠΡΟΣΟΧΗ: Όλα τα περιεχόμενα της εξωτερικής θήκης (συμπεριλαμβανομένων του συστήματος εισαγωγής και των ενδαγγειακών μοσχευμάτων) παρέχονται στείρα, για μία μόνο χρήση.

Για τη σειρά προϊόντων Zenith υπάρχουν τέσσερις ισχύουσες προτεινόμενες οδηγίες χρήσης. Αυτές οι οδηγίες χρήσης περιγράφουν τις προτεινόμενες οδηγίες χρήσης για το ενδαγγειακό μοσχεύματος AAA Zenith Flex (κύριο σώμα και λαγόνια σκέλη). Για πληροφορίες σχετικά με άλλα εξαρτήματα Zenith, παρακαλούμε ανατρέξτε στις ακόλουθες προτεινόμενες οδηγίες χρήσης:

- Ενδαγγειακό μόσχευμα AAA Zenith (κύριο σώμα, λαγόνια σκέλη και συσκευή απόφραξης ενδαγγειακού μοσχεύματος AAA Zenith),
- Βοηθητικά εξαρτήματα ενδαγγειακού μοσχεύματος AAA Zenith (προέκταση κύριου σώματος, προέκταση λαγόνιου σκέλους, μετατροπέας και λαγόνιο βύσμα),
- Βοηθητικό μόσχευμα AAA Zenith Renu® (διαμορφώσεις προέκτασης κύριου σώματος και μετατροπέα), και
- Καθετήρας με μπαλόνι Coda®.

1 ΠΕΡΙΓΡΑΦΗ ΤΗΣ ΣΥΣΚΕΥΗΣ

1.1 Εξαρτήματα αορτικού κύριου σώματος και λαγόνιου σκέλους

Το ενδαγγειακό μόσχευμα AAA Zenith Flex είναι ένα αρθρωτό σύστημα που αποτελείται από τρία εξαρτήματα, ένα διχαλωτό αορτικό κύριο σώμα και δύο λαγόνια σκέλη. **(Εικ. 1)** Τα τμήματα του μοσχεύματος κατασκευάζονται από υφαντό πολυεστερικό ύφασμα πλήρους πάχους, ραμμένο σε αυτοεκτεινόμενες ενδοπροσθέσεις Cook-Z® από ανοξείδωτο χάλυβα με ράμμα από πλεκτό πολυεστέρα και μονόκλωνο πολυπροπυλένιο. Τα τμήματα είναι πλήρη ενδοπροσθέσεων για την παροχή σταθερότητας και της δύναμης επέκτασης που είναι απαραίτητες για τη διάνοιξη του αυλού του μοσχεύματος κατά τη διάρκεια της απελευθέρωσης. Επιπλέον, οι ενδοπροσθέσεις Cook-Z παρέχουν την απαραίτητη προσάρτηση και στεγανοποίηση του μοσχεύματος στο αγγειακό τοίχωμα.

Η μη καλυμμένη υπερνεφρική ενδοπρόσθεση στο εγγύς άκρο του μοσχεύματος φέρει ακίδες, οι οποίες είναι τοποθετημένες σε βήματα των 3 mm για επιπλέον καθήλωση της συσκευής. Για τη διευκόλυνση της ακτινοσκοπικής απεικόνισης του μοσχεύματος ενδοπρόσθεσης, υπάρχουν τοποθετημένοι χρυσοί ακτινοσκιεροί δείκτες ως εξής: ένας στην έξω πλευρά της πλέον περιφερικής ενδοπρόσθεσης στο ετερόπλευρο μέλος του διχαλωτού τμήματος του κύριου σώματος και τέσσερις σε περιφερικό προσανατολισμό εντός 2 mm από την πλέον ανώτερη πλευρά του υλικού μοσχεύματος.

1.2 Σύστημα τοποθέτησης κύριου σώματος

Το κύριο σώμα του ενδαγγειακού μοσχεύματος AAA Zenith Flex αποστέλλεται προτοποθετημένο στο σύστημα εισαγωγής Z-Trak. **(Εικ. 2)** Περιλαμβάνει μια μέθοδο διαδοχικής απελευθέρωσης με ενσωματωμένα χαρακτηριστικά για την παροχή συνεχούς ελέγχου του ενδαγγειακού μοσχεύματος καθόλη τη διάρκεια της διαδικασίας απελευθέρωσης. Το σύστημα εισαγωγής Z-Trak είναι σχεδιασμένο για ακριβή τοποθέτηση και επιτρέπει αναπροσαρμογή της τελικής θέσης του μοσχεύματος πριν από την απελευθέρωση της ακιδωτής υπερνεφρικής ενδοπρόσθεσης.

Το σύστημα τοποθέτησης του κύριου σώματος του μοσχεύματος χρησιμοποιεί σύστημα εισαγωγής Z-Trak 18, 20 ή 22 French. Μηχανισμοί απελευθέρωσης διπλού σύρματος ενεργοποίησης ασφαλίζουν το ενδαγγειακό μόσχευμα στο σύστημα τοποθέτησης έως ότου απελευθερωθεί από τον ιατρό. Όλα τα συστήματα είναι συμβατά με συρμάτινο οδηγό 0,035" (0,89 mm).

Για πρόσθετη αιμόσταση, μπορείτε να ξεσφίξετε ή να σφίξετε την αιμοστατική βαλβίδα Captor® για την εισαγωγή ή/και την αφαίρεση βοηθητικών συσκευών εντός και εκτός του θηκαριού. Τα συστήματα τοποθέτησης κύριου σώματος διαθέτουν ένα θηκάρι εισαγωγέα Flexor®, το οποίο ανθίσταται στη στρέβλωση και φέρει υδρόφιλη επικάλυψη. Αμφότερα τα χαρακτηριστικά προορίζονται για την ενίσχυση της στρεπτικότητας στις λαγόνιες αρτηρίες και στην κοιλιακή αορτή.

1.3 Σύστημα τοποθέτησης λαγόνιου σκέλους

Τα λαγόνια σκέλη του ενδαγγειακού μοσχεύματος AAA Zenith Flex αποστέλλονται προτοποθετημένα στο σύστημα εισαγωγής Z-Trak. **(Εικ. 3)** Το σύστημα τοποθέτησης έχει σχεδιαστεί για ευκολία χρήσης με ελάχιστη προετοιμασία. Το σύστημα τοποθέτησης λαγόνιου σκέλους χρησιμοποιεί σύστημα εισαγωγής Z-Trak 14 French ή 16 French. Όλα τα συστήματα είναι συμβατά με συρμάτινο οδηγό 0,035" (0,89 mm).

Για πρόσθετη αιμόσταση, μπορείτε να ξεσφίξετε ή να σφίξετε την αιμοστατική βαλβίδα Captor για την εισαγωγή ή/και την αφαίρεση βοηθητικών συσκευών εντός και εκτός του θηκαριού.

1.4 Βοηθητικά εξαρτήματα ενδαγγειακού μοσχεύματος AAA Zenith

Διατίθενται επιπλέον βοηθητικά ενδαγγειακά εξαρτήματα (προεκτάσεις κύριου σώματος, προεκτάσεις λαγόνιου σκέλους, μετατροπείς και λαγόνια βύσματα). **(Εικ. 4)** Ανατρέξτε στις οδηγίες χρήσης των βοηθητικών εξαρτημάτων ενδαγγειακού μοσχεύματος AAA Zenith για περισσότερες πληροφορίες.

2 ΧΡΗΣΗ ΓΙΑ ΤΗΝ ΟΠΟΙΑ ΠΡΟΟΡΙΖΕΤΑΙ

Το ενδαγγειακό μόσχευμα AAA Zenith Flex με το σύστημα εισαγωγής Z-Trak ενδείκνυται για την ενδαγγειακή θεραπεία ασθενών με ανευρύσματα κοιλιακής αορτής ή αορτολαγόνια ανευρύσματα με μορφολογία κατάλληλη για ενδαγγειακή αποκατάσταση, η οποία να περιλαμβάνει:

- Επαρκή λαγόνια/μηριαία προσπέλαση, συμβατή με τα απαιτούμενα συστήματα εισαγωγής,
- Μη ανευρυσματικό, υπονεφρικό αορτικό τμήμα (αυχένας) εγγύς προς το ανεύρυσμα:
  - με περιφέρεια τουλάχιστον 15 mm,
  - με διάμετρο που μετράται από εξωτερικό τοίχωμα σε εξωτερικό τοίχωμα το πολύ 32 mm και τουλάχιστον 18 mm,
  - με γωνία μικρότερη από 60 μοίρες σε σχέση με τον μακρύ άξονα του ανευρύσματος, και
  - με γωνία μικρότερη από 45 μοίρες σε σχέση με τον άξονα της υπερνεφρικής αορτής
- Περιφερική θέση καθήλωσης λαγόνιας αρτηρίας μεγαλύτερη από 10 mm σε μήκος και 7,5-20 mm σε διάμετρο (μετρημένη από εξωτερικό τοίχωμα σε εξωτερικό τοίχωμα).

3 ΑΝΤΕΝΔΕΙΞΕΙΣ

Το ενδαγγειακό μόσχευμα AAA Zenith Flex με το σύστημα εισαγωγής Z-Trak αντενδείκνυται σε:

- Ασθενείς με γνωστές ευαισθησίες ή αλλεργίες στον ανοξείδωτο χάλυβα, στον πολυεστέρα, στη μεταλλόκολλα (κασσίτερος, άργυρος), στο πολυπροπυλένιο ή στο χρυσό.
- Ασθενείς με συστηματική λοίμωξη οι οποίοι ενδέχεται να διατρέχουν αυξημένο κίνδυνο λοίμωξης του ενδαγγειακού μοσχεύματος.

4 ΠΡΟΕΙΔΟΠΟΙΗΣΕΙΣ ΚΑΙ ΠΡΟΦΥΛΑΞΕΙΣ

4.1 Γενικά

- Διαβάστε όλες τις οδηγίες προσεκτικά. Εάν δεν ακολουθήσετε σωστά τις οδηγίες, τις προειδοποιήσεις και τις προφυλάξεις, ενδέχεται να προκληθούν σοβαρές συνέπειες ή τραυματισμός του ασθενούς.
- Να έχετε πάντοτε διαθέσιμη μια έμπειρη χειρουργική ομάδα κατά τη διάρκεια των διαδικασιών εμφύτευσης ή επανεπέμβασης, σε περίπτωση που καταστεί απαραίτητη η μετατροπή σε ανοικτή χειρουργική αποκατάσταση.
- Το ενδαγγειακό μόσχευμα AAA Zenith Flex με τα συστήματα εισαγωγής Z-Trak πρέπει να χρησιμοποιείται μόνον από ιατρούς και ομάδες που έχουν εκπαιδευτεί σε αγγειακές επεμβατικές τεχνικές (με καθετήρα και χειρουργικές) και στη χρήση των συσκευών αυτών. Οι ειδικές απαιτήσεις της εκπαίδευσης περιγράφονται στην **ενότητα 10.1, Εκπαίδευση ιατρού**.
- Πρόσθετες ενδαγγειακές επεμβάσεις ή μετατροπή σε τυπική ανοικτή χειρουργική αποκατάσταση μετά από αρχική ενδαγγειακή αποκατάσταση θα πρέπει να εξετάζεται για ασθενείς που παρουσιάζουν διευρυνόμενο ανεύρυσμα, μη αποδεκτή μείωση του μήκους καθήλωσης (αλληλεπικάλυψη αγγείου και εξαρτήματος) ή/και ενδοδιαφυγή. Μια αύξηση στο μέγεθος του ανευρύσματος ή/και επίμονη ενδοδιαφυγή ή μετατόπιση ενδέχεται να οδηγήσει σε ρήξη ανευρύσματος.
- Ασθενείς που παρουσιάζουν μειωμένη ροή αίματος μέσω του μέλους του μοσχεύματος ή/και διαφυγές ενδέχεται να χρειαστεί να υποβληθούν σε δευτερεύουσες επεμβάσεις ή χειρουργικές διαδικασίες.

4.2 Επιλογή, θεραπεία και παρακολούθηση ασθενούς

- Το ενδαγγειακό μόσχευμα AAA Zenith Flex έχει σχεδιαστεί για τη θεραπεία αυχένων αορτής με διάμετρο όχι μικρότερη από 18 mm και όχι μεγαλύτερη από 32 mm. Το ενδαγγειακό μόσχευμα AAA Zenith Flex έχει σχεδιαστεί για τη θεραπεία εγγύς αυχένων αορτής (περιφερικά της κατώτατης νεφρικής αρτηρίας) μήκους τουλάχιστον 15 mm. Απαιτείται περιφερική θέση καθήλωσης λαγόνιας αρτηρίας μεγαλύτερη από 10 mm σε μήκος και 7,5-20 mm σε διάμετρο (μετρημένη από εξωτερικό τοίχωμα σε εξωτερικό τοίχωμα). Αυτές οι μετρήσεις προσδιορισμού μεγέθους είναι κρίσιμες για τη σωστή εκτέλεση της ενδαγγειακής αποκατάστασης.
- Τα βασικά ανατομικά στοιχεία που ενδέχεται να επηρεάσουν την επιτυχή εξαίρεση του ανευρύσματος περιλαμβάνουν σοβαρή γωνίωση του εγγύς αυχένα (>60 μοίρες για τον υπονεφρικό αυχένα έως τον άξονα του AAA ή >45 μοίρες για τον υπερνεφρικό αυχένα σε σχέση με τον άμεσο υπονεφρικό αυχένα), βραχύ εγγύς αυχένα αορτής (<15 mm), σχήμα ανεστραμμένης χοάνης (αύξηση της διαμέτρου μεγαλύτερη από 10% σε μήκος 15 mm του εγγύς αυχένα αορτής) και περιφερειακό θρόμβο ή/και αποτιτάνωση στις θέσεις αρτηριακής εμφύτευσης, ειδικά στην επιφάνεια επαφής του εγγύς αυχένα αορτής και της περιφερικής λαγόνιας αρτηρίας. Παρουσία ανατομικών περιορισμών, μπορεί να απαιτείται αυχένας μεγαλύτερου μήκους για την επίτευξη επαρκούς στεγανοποίησης και καθήλωσης. Η ακανόνιστη αποτιτάνωση ή/και πλάκα ενδέχεται να διακυβεύσει την προσάρτηση και τη στεγανοποίηση των θέσεων καθήλωσης. Οι αυχένες που εμφανίζουν αυτά τα βασικά ανατομικά στοιχεία ενδέχεται να προάγουν περισσότερο τη μετατόπιση ή την ενδοδιαφυγή του μοσχεύματος.
- Απαιτείται επαρκής πρόσβαση στη λαγόνια ή μηριαία αρτηρία για την εισαγωγή της συσκευής στο αγγειακό σύστημα. Η διάμετρος (μετρημένη από εσωτερικό τοίχωμα σε εσωτερικό τοίχωμα) και η μορφολογία (ελάχιστη ελίκωση, αποφρακτική νόσος ή/και αποτιτάνωση) του αγγείου προσπέλασης πρέπει να είναι συμβατές με τις τεχνικές αγγειακής προσπέλασης και τα συστήματα τοποθέτησης ενός θηκαριού αγγειακού εισαγωγέα 16 έως 22 French. Αγγεία που φέρουν σημαντική αποτιτάνωση, απόφραξη, ελίκωση ή επένδυση με θρόμβο ενδέχεται να αποκλείσουν την τοποθέτηση του ενδαγγειακού μοσχεύματος ή/και να αυξήσουν τον κίνδυνο εμβολής. Ενδέχεται να απαιτείται η χρήση τεχνικής αγγειακού αγωγού για την επίτευξη πρόσβασης σε ορισμένους ασθενείς.
- Το ενδαγγειακό μόσχευμα AAA Zenith Flex με το σύστημα εισαγωγής Z-Trak δεν συνιστάται σε ασθενείς, οι οποίοι παρουσιάζουν δυσανεξία στους σκιαγραφικούς παράγοντες που είναι απαραίτητοι για τη διεγχειρητική απεικόνιση και την απεικόνιση κατά τη μετεγχειρητική παρακολούθηση. Όλοι οι ασθενείς θα πρέπει να παρακολουθούνται στενά και να ελέγχονται περιοδικά για τυχόν αλλαγή της κατάστασης της νόσου τους και για την ακεραιότητα της ενδοπρόσθεσης.
- Το ενδαγγειακό μόσχευμα AAA Zenith Flex με το σύστημα εισαγωγής Z-Trak δεν συνιστάται σε ασθενείς που υπερβαίνουν τα όρια βάρους ή/και μεγέθους, τα οποία διακυβεύουν ή αποτρέπουν τις απαραίτητες απαιτήσεις απεικόνισης.
- Αδυναμία διατήρησης της βατότητας τουλάχιστον μίας έσω λαγόνιας αρτηρίας ή απόφραξη μιας απαραίτητης κάτω μεσεντέριας αρτηρίας ενδέχεται να αυξήσει τον κίνδυνο πυελικής/εντερικής ισχαιμίας.
- Πολλαπλές μεγάλες, βατές οσφυικές αρτηρίες, τοιχωματικός θρόμβος και βατή κάτω μεσεντέρια αρτηρία ενδέχεται να προδιαθέτουν έναν ασθενή σε ενδοδιαφυγές τύπου II. Ασθενείς με μη αποκαταστάσιμη διαταραχή της πήξης ενδέχεται επίσης να διατρέχουν αυξημένο κίνδυνο ενδοδιαφυγής τύπου II ή επιπλοκών αιμορραγίας.
- Η ασφάλεια και η αποτελεσματικότητα του ενδαγγειακού μοσχεύματος AAA Zenith Flex με το σύστημα εισαγωγής Z-Trak δεν έχει αξιολογηθεί στους ακόλουθους πληθυσμούς ασθενών:
  - τραυματική αορτική κάκωση
  - ανευρύσματα με διαρροή, επικείμενη ρήξη ή ραγέντα
  - μυκητιασικά ανευρύσματα
  - ψευδοανευρύσματα που προκύπτουν από προηγούμενη τοποθέτηση μοσχεύματος
  - αναθεώρηση προηγουμένως τοποθετημένων ενδαγγειακών μοσχευμάτων
  - μη διορθώσιμη διαταραχή της πηκτικότητας του αίματος
  - απαραίτητη μεσεντέρια αρτηρία
  - γενετική νόσος συνδετικού ιστού (π.χ. σύνδρομα Marfan ή Ehlers-Danlos)
  - συνοδά ανευρύσματα θωρακικής αορτής ή θωρακοκοιλιακά ανευρύσματα
  - ενεργές συστηματικές λοιμώξεις
  - έγκυοι ή θηλάζουσες γυναίκες
  - ασθενείς με νοσηρή παχυσαρκία
  - ηλικίας κάτω των 18 ετών
  - ασθενείς με εγγύς αορτικό αυχένα μήκους μικρότερου από 15 mm ή γωνίωσης μεγαλύτερης από 60 μοίρες σε σχέση με το μακρύ άξονα του ανευρύσματος.
- Η επιτυχής επιλογή των ασθενών απαιτεί συγκεκριμένες απεικονιστικές εξετάσεις και ακριβείς μετρήσεις. Δείτε την **ενότητα 4.3 Τεχνικές μέτρησης και απεικόνιση πριν από τη διαδικασία**.
- Όλα τα μήκη και οι διάμετροι των συσκευών που είναι απαραίτητα για την ολοκλήρωση της διαδικασίας πρέπει να είναι διαθέσιμα στον ιατρό, ειδικά όταν δεν είναι βέβαιες οι μετρήσεις προεγχειρητικού σχεδιασμού περίπτωσης (διάμετροι/μήκη θεραπείας). Η προσέγγιση αυτή επιτρέπει μεγαλύτερη διεγχειρητική ευελιξία για την επίτευξη βέλτιστων εκβάσεων διαδικασίας.

4.3 Τεχνικές μέτρησης και απεικόνιση πριν από τη διαδικασία

- Η έλλειψη απεικόνισης αξονικής τομογραφίας χωρίς σκιαγραφικό μέσο ενδέχεται να οδηγήσει σε αποτυχία εκτίμησης της λαγόνιας ή της αορτικής αποτιτάνωσης, η οποία ενδέχεται να αποκλείσει την προσπέλαση ή την αξιόπιστη καθήλωση και στεγανοποίηση της συσκευής.
- Πάχος ανακατασκευής κατά την απεικόνιση πριν από τη διαδικασία >3 mm ενδέχεται να έχει ως αποτέλεσμα υποβέλτιστο προσδιορισμό μεγέθους της συσκευής ή αποτυχία εκτίμησης των εστιακών στενώσεων από την αξονική τομογραφία.
- Η κλινική εμπειρία υποδεικνύει ότι η σπειροειδής υπολογιστική αγγειογραφία τομογραφίας (CTA) με σκιαγραφική ενίσχυση και τρισδιάστατη ανακατασκευή αποτελεί την ιδιαίτερα συνιστώμενη μέθοδο απεικόνισης για την ακριβή εκτίμηση της ανατομίας των ασθενών πριν από τη θεραπεία με το ενδαγγειακό μόσχευμα AAA Zenith Flex. Εάν δεν είναι διαθέσιμη η σπειροειδής CTA με σκιαγραφική ενίσχυση και τρισδιάστατη ανακατασκευή, ο ασθενής θα πρέπει να παραπεμφθεί σε ίδρυμα που διαθέτει αυτές τις δυνατότητες.

- Οι κλινικοί ιατροί συνιστούν την τοποθέτηση του βραχίονα C του ακτινογραφικού μηχανήματος κατά τη διάρκεια της επεμβατικής αγγειογραφίας με τέτοιο τρόπο ώστε οι εκφύσεις των νεφρικών αρτηριών, και ειδικά της κατώτατης βατής νεφρικής αρτηρίας, να αναδεικνύονται καλά πριν από την απελευθέρωση του εγγύς άκρου του υλικού του μοσχεύματος (ενδοπρόσθεση στεγανοποίησης) του κυρίου σώματος.Επιπλέον, η αγγειογραφία θα πρέπει να αναδεικνύει τους διχασμούς των λαγονίων αρτηριών με τέτοιο τρόπο ώστε τα περιφερικά τμήματα των κοινών λαγόνιων αρτηριών να ορίζονται σαφώς σε σχέση με την έκφυση των έσω λαγόνιων αρτηριών άμφω, πριν από την απελευθέρωση των εξαρτημάτων λαγόνιων σκελών.

Διάμετροι

Με χρήση CT, θα πρέπει να προσδιορίζονται οι μετρήσεις των διαμέτρων από τη διάμετρο του αγγείου από εξωτερικό τοίχωμα σε εξωτερικό τοίχωμα (όχι με μέτρηση της διαμέτρου του αυλού) ώστε να διευκολυνθεί ο προσδιορισμός του σωστού μεγέθους της συσκευής και η σωστή επιλογή συσκευής. Η σπειροειδής CT με σκιαγραφική ενίσχυση πρέπει να ξεκινήσει σε απόσταση 1 cm άνω από τον κοιλιακό άξονα και να συνεχίσει διαμέσου των μηριαίων κεφαλών σε πάχος αξονικής τομής 3 mm ή χαμηλότερο.

Μήκη

Με χρήση CT, θα πρέπει να προσδιορίζονται οι μετρήσεις των μηκών για την ακριβή εκτίμηση του μήκους του υπονεφρικού εγγύς αυχένα, καθώς επίσης και ο προγραμματισμός των μεγεθών του κυρίου σώματος και των εξαρτημάτων του σκέλους για το ενδαγγειακό μόσχευμα AAA Zenith Flex. Αυτές οι ανακατασκευές θα πρέπει να διενεργούνται σε οβελιαίο, στεφανιαίο και τρισδιάστατο επίπεδο.

- **Η μακροχρόνια απόδοση και ασφάλεια των ενδαγγειακών μοσχευμάτων δεν έχει ακόμα επιβεβαιωθεί. Όλοι οι ασθενείς πρέπει να ενημερώνονται ότι η ενδαγγειακή θεραπεία απαιτεί μακροχρόνια, τακτική παρακολούθηση για την εκτίμηση της υγείας τους και της απόδοσης του ενδαγγειακού μοσχεύματός τους.** Ασθενείς με ειδικά κλινικά ευρήματα (π.χ. ενδοδιαφυγές, διευρυνόμενο ανεύρυσμα ή μεταβολές της δομής ή της θέσης του ενδαγγειακού μοσχεύματος) πρέπει να τελούν υπό αυξημένη παρακολούθηση. Ειδικές κατευθυντήριες οδηγίες παρακολούθησης περιγράφονται στην **ενότητα 12, ΚΑΤΕΥΘΥΝΤΗΡΙΕΣ ΟΔΗΓΙΕΣ ΑΠΕΙΚΟΝΙΣΗΣ ΚΑΙ ΜΕΤΕΓΧΕΙΡΗΤΙΚΗ ΠΑΡΑΚΟΛΟΥΘΗΣΗ**.
- Το ενδαγγειακό μόσχευμα AAA Zenith Flex με το σύστημα εισαγωγής Z-Trak δεν συνιστάται σε ασθενείς που δεν είναι σε θέση να υποβληθούν ή οι οποίοι δεν θα συμμορφωθούν με τις απαραίτητες προεγχειρητικές και μετεγχειρητικές μελέτες απεικόνισης και εμφύτευσης, όπως περιγράφονται στην **ενότητα 12, ΚΑΤΕΥΘΥΝΤΗΡΙΕΣ ΟΔΗΓΙΕΣ ΑΠΕΙΚΟΝΙΣΗΣ ΚΑΙ ΜΕΤΕΓΧΕΙΡΗΤΙΚΗ ΠΑΡΑΚΟΛΟΥΘΗΣΗ**.
- Μετά την τοποθέτηση του ενδαγγειακού μοσχεύματος, οι ασθενείς πρέπει να παρακολουθούνται τακτικά για ροή περί του μοσχεύματος, ανάπτυξη ανευρύσματος ή μεταβολές της δομής ή της θέσης του ενδαγγειακού μοσχεύματος. Ως ελάχιστο, απαιτείται ετήσια απεικόνιση, η οποία περιλαμβάνει: 1) κοιλιακές ακτινογραφίες για την εξέταση της ακεραιότητας της συσκευής (διαχωρισμός μεταξύ εξαρτημάτων, θραύση της ενδοπρόσθεσης ή διαχωρισμός των ακίδων) και 2) αξονική τομογραφία με και χωρίς σκιαγραφικό μέσο για την εξέταση τυχόν μεταβολών του ανευρύσματος, της ροής περί του μοσχεύματος, της βατότητας, της ελίκωσης των αγγείων και της προοδευτικής νόσου. Σε περίπτωση που αποκλείεται η χρήση σκιαγραφικού μέσου απεικόνισης λόγω νεφρικών επιπλοκών ή άλλων παραγόντων, παρόμοιες πληροφορίες μπορούν να ληφθούν με κοιλιακές ακτινογραφίες και υπέρηχο duplex.

4.4 Επιλογή συσκευής

- Συνιστάται με έμφαση η αυστηρή τήρηση του οδηγού προσδιορισμού μεγέθους των οδηγιών χρήσης του ενδαγγειακού μοσχεύματος AAA Zenith Flex κατά την επιλογή του κατάλληλου μεγέθους συσκευής (**Πίνακες 10.5.1** έως **10.5.2)**. Η δέουσα επιλογή μεγαλύτερου μεγέθους συσκευής έχει ενσωματωθεί στον οδηγό προσδιορισμού μεγέθους των οδηγιών χρήσης. Η επιλογή μεγέθους εκτός αυτού του εύρους μπορεί να προκαλέσει ενδοδιαφυγή, θραύση, μετατόπιση, πτύχωση προς τα έσω ή συμπίεση της συσκευής.

4.5 Διαδικασία εμφύτευσης

(Ανατρέξτε στην **ενότητα 11, ΟΔΗΓΙΕΣ ΧΡΗΣΗΣ**)

- Απαιτείται κατάλληλη διεγχειρητική απεικόνιση για την επιτυχή τοποθέτηση του ενδαγγειακού μοσχεύματος AAA Zenith Flex και τη διασφάλιση της κατάλληλης εναπόθεσης επάνω στο αορτικό τοίχωμα.
- Μην κάμπτετε και μη στρεβλώνετε το σύστημα τοποθέτησης. Με την ενέργεια αυτή ενδέχεται να προκληθεί ζημιά στο σύστημα τοποθέτησης και στο ενδαγγειακό μόσχευμα AAA Zenith Flex.
- Για να αποφύγετε τυχόν συστροφή του ενδαγγειακού μοσχεύματος, κατά τη διάρκεια οποιασδήποτε περιστροφής του συστήματος τοποθέτησης, προσέχετε έτσι ώστε να περιστρέφετε όλα τα εξαρτήματα του συστήματος ως ενιαία μονάδα (από το εξωτερικό θηκάρι έως την εσωτερική κάνουλα).
- Εάν αισθανθείτε αντίσταση κατά τη διάρκεια της προώθησης του συρμάτινου οδηγού ή του συστήματος τοποθέτησης, μη συνεχίζετε την προώθηση οποιουδήποτε τμήματος του συστήματος τοποθέτησης. Διακόψτε και εκτιμήστε την αιτία της αντίστασης. Μπορεί να προκληθεί ζημιά στο αγγείο, τον καθετήρα ή το μόσχευμα. Προσέχετε ιδιαίτερα σε περιοχές στένωσης, ενδαγγειακής θρόμβωσης ή σε αποτιτανωμένα ή ελικοειδή αγγεία.
- Η ακούσια μερική απελευθέρωση ή η μετατόπιση της ενδοπρόσθεσης ενδέχεται να απαιτήσει χειρουργική επέμβαση.
- Εκτός εάν ενδείκνυται για ιατρικούς λόγους, μην απελευθερώνετε το ενδαγγειακό μόσχευμα AAA Zenith Flex σε θέση που θα προκαλέσει απόφραξη αρτηριών που είναι απαραίτητες για την παροχή ροής αίματος σε όργανα ή άκρα. Μην καλύπτετε σημαντικές νεφρικές ή μεσεντέριες αρτηρίες (εξαίρεση αποτελεί η κάτω μεσεντέρια αρτηρία) με την ενδοπρόσθεση. Ενδέχεται να επισυμβεί απόφραξη του αγγείου. Κατά τη διάρκεια της κλινικής μελέτης, η συσκευή αυτή δε μελετήθηκε σε ασθενείς με δύο αποφραγμένες έσω λαγόνιες αρτηρίες.
- Μην επιχειρήσετε να τοποθετήσετε πάλι το μόσχευμα στο θηκάρι μετά από μερική ή πλήρη απελευθέρωση του.
- Η επανατοποθέτηση του μοσχεύματος ενδοπρόσθεσης περιφερικά μετά από την μερική απελευθέρωση της επικαλυμμένης εγγύς ενδοπρόσθεσης μπορεί να προκαλέσει ζημιά στο μόσχευμα της ενδοπρόσθεσης ή/και τραυματισμό του αγγείου.
- Η μη ακριβής τοποθέτηση ή/και η ατελής στεγανοποίηση του ενδαγγειακού μοσχεύματος AAA Zenith Flex εντός του αγγείου ενδέχεται να έχει ως αποτέλεσμα αυξημένο κίνδυνο ενδοδιαφυγής, μετανάστευσης ή ακούσιας απόφραξης των νεφρικών ή των έσω λαγόνιων αρτηριών. Πρέπει να διατηρείται η βατότητα της νεφρικής αρτηρίας για την πρόληψη/μείωση του κινδύνου νεφρικής βλάβης και επακόλουθων επιπλοκών.
- Η ανεπαρκής καθήλωση του ενδαγγειακού μοσχεύματος AAA Zenith Flex ενδέχεται να έχει ως αποτέλεσμα αυξημένο κίνδυνο μετανάστευσης του μοσχεύματος της ενδοπρόσθεσης. Η εσφαλμένη απελευθέρωση ή η μετανάστευση της ενδοπρόσθεσης ενδέχεται να απαιτήσει χειρουργική επέμβαση.
- Κατά τη διαδικασία εμφύτευσης πρέπει να χρησιμοποιείται συστηματική αντιπηκτική αγωγή με βάση το προτιμώμενο πρωτόκολλο του νοσοκομείου και του ιατρού. Εάν αντενδείκνυται η χρήση ηπαρίνης, πρέπει να εξετάζεται το ενδεχόμενο εναλλακτικού αντιπηκτικού.
- Για να ενεργοποιήσετε την υδρόφιλη επικάλυψη στην εξωτερική επιφάνεια του θηκαριού εισαγωγέα Flexor, πρέπει να σκουπίσετε την επιφάνεια με στείρα επιθέματα γάζας εμποτισμένα σε φυσιολογικό ορό. Διατηρείτε πάντοτε το θηκάρι ενυδατωμένο για βέλτιστη απόδοση.
- Κατά τη διάρκεια της προετοιμασίας και της εισαγωγής, ελαχιστοποιήστε το χειρισμό της περιοριζόμενης ενδοπρόσθεσης, έτσι ώστε να μειωθεί ο κίνδυνος μόλυνσης και λοίμωξης της ενδοπρόσθεσης.
- Διατηρείτε τη θέση του συρμάτινου οδηγού κατά τη διάρκεια της εισαγωγής του συστήματος τοποθέτησης.
- Θα πρέπει να χρησιμοποιείται ακτινοσκόπηση κατά την εισαγωγή και την απελευθέρωση για την επιβεβαίωση της σωστής λειτουργίας των εξαρτημάτων του συστήματος τοποθέτησης, της σωστής τοποθέτησης του μοσχεύματος και της επιθυμητής έκβασης της επέμβασης.
- Η χρήση του ενδαγγειακού μοσχεύματος AAA Zenith Flex με το σύστημα εισαγωγής Z-Trak απαιτεί τη χορήγηση ενδαγγειακού σκιαγραφικού μέσου. Ασθενείς με προϋπάρχουσα νεφρική ανεπάρκεια ενδέχεται να διατρέχουν αυξημένο κίνδυνο νεφρικής βλάβης μετεγχειρητικά. Θα πρέπει να προσέχετε ώστε να περιορίσετε την ποσότητα του σκιαγραφικού μέσου που χρησιμοποιείτε κατά τη διάρκεια της επέμβασης και να εφαρμόζετε προληπτικές μεθόδους θεραπείας για να μειώσετε τη νεφρική δυσλειτουργία (π.χ. επαρκή ενυδάτωση).
- Καθώς αποσύρεται το θηκάρι ή/και ο συρμάτινος οδηγός, μπορεί να αλλάξει η ανατομία και η θέση του μοσχεύματος. Να παρακολουθείτε συνεχώς τη θέση του μοσχεύματος και να διενεργείτε αγγειογραφία για να ελέγχετε τη θέση, όποτε είναι απαραίτητο.
- Το ενδαγγειακό μόσχευμα AAA Zenith Flex φέρει ενσωματωμένη μια υπερνεφρική ενδοπρόσθεση με ακίδες καθήλωσης. Πρέπει να δίνετε ιδιαίτερη προσοχή κατά το χειρισμό επεμβατικών και αγγειογραφικών συσκευών στην περιοχή της υπερνεφρικής ενδοπρόσθεσης.
- Προσέχετε ιδιαίτερα κατά τη διάρκεια του χειρισμού καθετήρων, συρμάτων και θηκαριών εντός ενός ανευρύσματος. Σημαντικές διαταραχές μπορεί να αποκολλήσουν τεμάχια θρόμβου, τα οποία μπορεί να προκαλέσουν περιφερική εμβολή ή ρήξη του ανευρύσματος.
- Προσέχετε να μην προκαλέσετε ζημιά στο μόσχευμα και να μη διαταράξετε τη θέση του μοσχεύματος μετά την τοποθέτηση, σε περίπτωση που καταστεί απαραίτητη πρόσθετη χρήση χειρουργικών εργαλείων (δευτερογενής παρέμβαση) στην περιοχή του μοσχεύματος.
- Πριν από την απελευθέρωση της υπερνεφρικής ενδοπρόσθεσης, επαληθεύστε ότι η θέση του συρμάτινου οδηγού προσπέλασης προεκτείνεται μόλις περιφερικά προς το αορτικό τόξο.
- Επαληθεύστε ότι επιλέγεται το προκαθορισμένο ετερόπλευρο λαγόνιο σκέλος για εισαγωγή στην ετερόπλευρη πλευρά του ασθενούς πριν από την εμφύτευση.

4.6 Χρήση μπαλονιού διαμόρφωσης

- Μη φουσκώνετε το μπαλόνι σε αγγείο εκτός του μοσχεύματος, καθώς με αυτόν τον τρόπο ενδέχεται να προκαλέσετε βλάβη στο αγγείο. Χρησιμοποιήστε το μπαλόνι σύμφωνα με την επισήμανσή του.
- Προσέξτε κατά την πλήρωση του μπαλονιού εντός του μοσχεύματος παρουσία αποτιτάνωσης, καθώς η υπερβολική πλήρωση ενδέχεται να προκαλέσει ζημιά στο αγγείο.
- Επιβεβαιώστε το πλήρες ξεφούσκωμα του μπαλονιού πριν από την επανατοποθέτηση.
- Για πρόσθετη αιμόσταση, μπορείτε να ξεσφίξετε ή να σφίξετε την αιμοστατική βαλβίδα Captor, έτσι ώστε να καταστεί δυνατή η εισαγωγή και η επακόλουθη απόσυρση ενός μπαλονιού διαμόρφωσης.

4.7 Πληροφορίες μαγνητικής τομογραφίας

Μη κλινικές δοκιμές έχουν καταδείξει ότι το ενδαγγειακό μόσχευμα AAA Zenith είναι ασφαλές για μαγνητική τομογραφία υπό προϋποθέσεις. Ο ασθενής που φέρει αυτό το ενδαγγειακό μόσχευμα μπορεί να υποβληθεί σε τομογραφία με ασφάλεια αμέσως μετά την τοποθέτηση, υπό τις παρακάτω προϋποθέσεις:

Στατικό μαγνητικό πεδίο

- Στατικό μαγνητικό πεδίο μικρότερο ή ίσο με 3,0 Tesla
- Μαγνητικό πεδίο μέγιστης χωρικής βαθμίδωσης 720 Gauss/cm

Διεξήχθη μη κλινική αξιολόγηση σε σύστημα μαγνητικής τομογραφίας 3 Tesla (General Electric Excite) με μαγνητικό πεδίο μέγιστης χωρικής βαθμίδωσης 720 Gauss/cm, βάσει μέτρησης με ένα μαγνητόμετρο σε θέση του στατικού μαγνητικού πεδίου σχετική ως προς τον ασθενή (δηλ., εξωτερικά από το κάλυμμα του τομογράφου, σε σημείο προσβάσιμο από τον ασθενή ή κάποιο άτομο).

Θέρμανση που σχετίζεται με τη μαγνητική τομογραφία

Συστήματα 1,5 Tesla:

- Στατικό μαγνητικό πεδίο 1,5 Tesla
- Μέγιστος μεσοτιμημένος ρυθμός ειδικής ολοσωματικής απορρόφησης (SAR) 2 W/kg για 15 λεπτά απεικόνισης (δηλ., ανά ακολουθία σάρωσης)

Σε μη κλινικές δοκιμές, το ενδαγγειακό μόσχευμα AAA Zenith προκάλεσε αύξηση θερμοκρασίας χαμηλότερη από ή ίση με 1,4 °C σε αναφερόμενο από τον μαγνητικό τομογράφο μεσοτιμημένο ρυθμό ειδικής ολοσωματικής απορρόφησης (SAR) 2,8 W/kg, για 15 λεπτά σάρωσης μαγνητικής τομογραφίας σε μαγνητικό τομογράφο Siemens Medical Magnetom 1,5 Tesla, με λογισμικό Numaris/4, έκδοσης Syngo MR 2002B DHHS. Ο μέγιστος μεσοτιμημένος ρυθμός ειδικής ολοσωματικής απορρόφησης (SAR) ήταν 2,8 W/kg, που αντιστοιχεί σε τιμή μετρούμενη με θερμιδομετρία ίση με 1,5 W/kg.

Συστήματα 3,0 Tesla:

- Στατικό μαγνητικό πεδίο 3,0 Tesla
- Μέγιστος μεσοτιμημένος ρυθμός ειδικής ολοσωματικής απορρόφησης (SAR) 2 W/kg για 15 λεπτά απεικόνισης (δηλαδή ανά ακολουθία σάρωσης)

Σε μη κλινικές δοκιμές, το ενδαγγειακό μόσχευμα AAA Zenith προκάλεσε αύξηση θερμοκρασίας χαμηλότερη από ή ίση με 1,9 °C σε αναφερόμενο από τον μαγνητικό τομογράφο μεσοτιμημένο ρυθμό ειδικής ολοσωματικής απορρόφησης (SAR) 3,0 W/kg, για 15 λεπτά σάρωσης μαγνητικής τομογραφίας σε μαγνητικό τομογράφο GE Healthcare Excite 3,0 Tesla, με λογισμικό G3.0-052B. Ο μέγιστος μεσοτιμημένος ρυθμός ειδικής ολοσωματικής απορρόφησης (SAR) ήταν 3,0 W/kg, που αντιστοιχεί σε τιμή μετρούμενη με θερμιδομετρία ίση με 2,8 W/kg.

Τέχνημα εικόνας

Το τέχνημα εικόνας καλύπτει ολόκληρη την ανατομική περιοχή που περιέχει τη συσκευή, ασαφοποιώντας τις άμεσα παρακείμενες ανατομικές δομές σε ακτίνα περίπου 20 cm περιμετρικά της συσκευής, καθώς επίσης και ολόκληρη τη συσκευή και τον αυλό της, κατά τη διενέργεια σάρωσης σε μη κλινικές δοκιμές με χρήση της ακολουθίας ταχείας στροφορμικής ηχούς, σε μαγνητικό τομογράφο GE Healthcare Excite 3,0 Tesla, με λογισμικό G3.0-052B, με πηνίο ραδιοσυχνοτήτων σώματος.

Για όλους τους τομογράφους, το τέχνημα εικόνας εξασθενεί όσο μεγαλώνει η απόσταση της συσκευής από την περιοχή ενδιαφέροντος. Μαγνητικές τομογραφίες της κεφαλής, του αυχένα και των κάτω άκρων είναι δυνατόν να ληφθούν χωρίς τέχνημα εικόνας. Τέχνημα εικόνας μπορεί να υπάρχει σε τομογραφίες της κοιλιακής χώρας και των άνω άκρων, ανάλογα με την απόσταση της συσκευής από την περιοχή ενδιαφέροντος.

Διατίθενται κλινικές πληροφορίες για δεκαεπτά ασθενείς οι οποίοι υποβλήθηκαν σε μαγνητική τομογραφία μετά από την εμφύτευση του μοσχεύματος ενδοπρόσθεσης. Δεν έχει αναφερθεί κανένα ανεπιθύμητο συμβάν ή πρόβλημα με τη συσκευή σε οποιονδήποτε από αυτούς τους ασθενείς λόγω της διενέργειας μαγνητικής τομογραφίας. Επιπλέον, έχουν εμφυτευθεί πολύ περισσότερα από 100.000 ενδαγγειακά μοσχεύματα AAA Zenith παγκοσμίως, στα οποία δεν έχει αναφερθεί κανένα ανεπιθύμητο συμβάν ή πρόβλημα με τη συσκευή λόγω διενέργειας μαγνητικής τομογραφίας.

Η Cook συνιστά την καταχώρηση εκ μέρους του ασθενούς των όρων μαγνητικής τομογραφίας που δίνονται σε αυτές τις οδηγίες χρήσης στο MedicAlert Foundation. Τα στοιχεία επικοινωνίας με το MedicAlert Foundation είναι τα εξής:

Ταχυδρομική διεύθυνση:	MedicAlert Foundation International 2323 Colorado Avenue Turlock, CA 95382, Η.Π.Α.
Τηλέφωνο:	888-633-4298 (αριθμός τηλεφώνου χωρίς χρέωση) +1-209-668-3333 από χώρες εκτός Η.Π.Α.
Φαξ:	+1-209-669-2450
Ιστοσελίδα:	www.medicalert.org

5 ΑΝΕΠΙΘΥΜΗΤΕΣ ΕΝΕΡΓΕΙΕΣ

5.1 Παρατηρούμενες ανεπιθύμητες ενέργειες

Μια πολυκεντρική, προοπτική μελέτη προηγούμενης έκδοσης της συσκευής (ενδαγγειακό μόσχευμα AAA Zenith) που διεξήχθη σε 15 κέντρα των Η.Π.Α., τα οποία συμπεριέλαβαν 352 ενδαγγειακούς ασθενείς (200 τυπικού κινδύνου, 100 υψηλού κινδύνου και 52 εισαγωγικής περιόδου) και 80 ασθενείς ελέγχου, αποτελεί τη βάση για τα ποσοστά παρατηρούμενων ανεπιθύμητων ενεργειών του **Πίνακα 5.1.1**. Οι ασθενείς εγγράφηκαν στο σκέλος τυπικού κινδύνου εάν ήταν ικανοί από φυσιολογική άποψη να αντέξουν μια ανοικτή ή ενδαγγειακή αποκατάσταση και είχαν ανατομία κατάλληλη για θεραπεία με το ενδαγγειακό μόσχευμα AAA Zenith με το σύστημα εισαγωγής H&L-B One-Shot™ (προηγούμενη έκδοση του συστήματος εισαγωγής). Ασθενείς με κατάλληλη ανατομία, αλλά σε υψηλότερο κίνδυνο νοσηρότητας ή θνησιμότητας με ανοικτή αποκατάσταση εγγράφηκαν στο σκέλος υψηλού κινδύνου. Οι αρχικοί ασθενείς που υποβλήθηκαν σε θεραπεία στη μελέτη εγγράφηκαν στο σκέλος εισαγωγικής περιόδου. Η ομάδα ελέγχου συμπεριέλαβε ασθενείς των οποίων η αγγειακή ανατομία ενδέχεται να μην ήταν κατάλληλη για ενδαγγειακή αποκατάσταση AAA.

Πίνακας 5.1.1 Θάνατος και ρήξη από την κλινική μελέτη

Θάνατος και ρήξη	Τυπικός κίνδυνος από το μόσχευμα Zenith[1]		Χειρουργικός τυπικός κίνδυνος		Τιμή *P*	Υψηλός κίνδυνος από το μόσχευμα Zenith		Εισαγωγική περίοδος με το μόσχευμα Zenith	
Θάνατος από οποιαδήποτε αιτία									
(0-30 ημέρες)[2]	0,5%	(1/199)	2,5%	(2/80)	0,20	2,0%	(2/100)	1,9%	(1/52)
(31-365 ημέρες)[3]	3,0%	(6/198)	1,3%	(1/78)	0,68	7,1%	(7/98)	9,8%	(5/51)
Σχετικός με το AAA	0,0%	(0/198)	1,3%	(1/78)	0,29	3,1%	(3/98)	0,0%	(0/51)
Μη σχετικός με το AAA	3,0%	(6/198)	0,0%	(0/78)	0,19	4,1%	(4/98)	9,8%	(5/51)
(0-365 ημέρες)[2,3,4]	3,5%	(7/199)	3,8%	(3/80)	>0,99	9,0%	(9/100)	11,5%	(6/52)
Σχετικός με το AAA	0,5%	(1/199)	3,8%	(3/80)	0,07	5,0%	(5/100)	1,9%	(1/52)
Μη σχετικός με το AAA	3,0%	(6/199)	0,0%	(0/80)	0,19	4,0%	(4/100)	9,6%	(5/52)
Ρήξη									
(0-30 ημέρες)	0,0%	(0/199)	–		–	0,0%	(0/100)	0,0%	(0/52)
(31-365 ημέρες)	0,0%	(0/198)	–		–	1,0%	(1/98)	0,0%	(0/51)
(0-365 ημέρες)	0,0%	(0/199)	–		–	1,0%	(1/100)	0,0%	(0/52)

[1]Ο παρανομαστής είναι 199 επειδή ένας ασθενής τυπικού κινδύνου δεν έλαβε μια συσκευή.

[2]Όλοι οι θάνατοι (0-30 ημέρες) θεωρήθηκαν ότι σχετίζονταν με το AAA και τη διαδικασία.

[3]Από τους θανάτους (31-365 ημέρες), τέσσερις θεωρήθηκαν ότι σχετίζονταν με το AAA: 1 χειρουργικού κινδύνου (σηπτικό σοκ από ισχαιμική κολίτιδα) και 3 υψηλού κινδύνου (παγκρεατίτιδα με νεφρική βλάβη και σηψαιμία, αιμορραγία από άνω κοιλιακό ανεύρυσμα [μη θεραπευμένο AAA] και ανεπάρκεια πολλαπλών συστημάτων).

[4]Από τους θανάτους (0-365 ημέρες), δέκα θεωρήθηκαν ότι σχετίζονταν με το AAA: 1 τυπικού κινδύνου (καρδιακή ανεπάρκεια), 3 χειρουργικού κινδύνου (μαζική αιμορραγία, μεσεντέρια ισχαιμία και σηπτικό σοκ από ισχαιμική κολίτιδα), 5 υψηλού κινδύνου (αναπνευστική ανεπάρκεια, καρδιακή ανεπάρκεια με πνευμονική εμβολή, παγκρεατίτιδα με νεφρική ανεπάρκεια και σηψαιμία, αιμορραγία από άνω κοιλιακό ανεύρυσμα [μη θεραπευμένο AAA] και ανεπάρκεια πολλαπλών συστημάτων) και 1 εισαγωγικής περιόδου (πιθανολογούμενη καρδιακή ανεπάρκεια).

Πίνακας 5.1.2 Ανεπιθύμητες ενέργειες[1] στην κλινική μελέτη

	Τυπικός κίνδυνος από το μόσχευμα Zenith		Χειρουργικός τυπικός κίνδυνος		Τιμή *P*	Υψηλός κίνδυνος από το μόσχευμα Zenith		Εισαγωγική περίοδος με το μόσχευμα Zenith	
Περίοδος ελεύθερη νοσηρότητας									
(0-30 ημέρες)	80%	(160/200)	58%	(46/80)	<0,001	68%	(68/100)	73%	(38/52)
Καρδιαγγειακές[2]	3,0%	(6/200)	11%	(9/80)	0,02	14%	(14/100)	1,9%	(1/52)
Πνευμονικές[3]	1,0%	(2/200)	15%	(12/80)	<0,001	2,0%	(2/100)	0,0%	(0/52)
Νεφρικές[4,9]	2,5%	(5/200)	10%	(8/80)	0,01	6,0%	(6/100)	5,8%	(3/52)
Εντερικές[5]	1,0%	(2/200)	3,8%	(3/80)	0,14	1,0%	(1/100)	1,9%	(1/52)
Τραύματος[6]	4,5%	(9/200)	7,5%	(6/80)	0,38	2,0%	(2/100)	3,8%	(2/52)
Νευρολογικές[7]	0,0%	(0/200)	2,5%	(2/80)	0,08	0,0%	(0/100)	0,0%	(0/52)
Αγγειακές[8,11]	11%	(21/200)	31%	(25/80)	<0,001	20%	(20/100)	19%	(10/52)
Περίοδος ελεύθερη νοσηρότητας									
(31-365 ημέρες)	91%	(181/198)	86%	(67/78)	0,25	79%	(77/98)	86%	(44/51)
Καρδιαγγειακές[2]	2,5%	(5/198)	3,8%	(3/78)	0,69	5,1%	(5/98)	2,0%	(1/51)
Πνευμονικές[3]	0,5%	(1/198)	1,3%	(1/78)	0,49	4,1%	(4/98)	0,0%	(0/51)
Νεφρικές[4,10]	0,5%	(1/198)	0,0%	(0/78)	>0,99	3,1%	(3/98)	0,0%	(0/51)
Εντερικές[5]	0,5%	(1/198)	1,3%	(1/78)	0,49	0,0%	(0/98)	0,0%	(0/51)
Τραύματος[6]	2,0%	(4/198)	5,1%	(4/78)	0,23	3,1%	(3/98)	2,0%	(1/51)
Νευρολογικές[7]	1,0%	(2/198)	0,0%	(0/78)	>0,99	1,0%	(1/98)	3,9%	(2/51)
Αγγειακές[8]	3,0%	(6/198)	3,8%	(3/78)	0,72	8,2%	(8/98)	5,9%	(3/51)
Περίοδος ελεύθερη νοσηρότητας									
(0-365 ημέρες)	76%	(151/200)	49%	(39/80)	<0,001	55%	(55/100)	62%	(32/52)
Καρδιαγγειακές[2]	5,0%	(10/200)	14%	(11/80)	0,02	19%	(19/100)	3,8%	(2/52)
Πνευμονικές[3]	1,5%	(3/200)	16%	(13/80)	<0,001	6,0%	(6/100)	0,0%	(0/52)
Νεφρικές[4,9,10]	2,5%	(5/200)	10%	(8/80)	0,01	9,0%	(9/100)	5,8%	(3/52)
Εντερικές[5]	1,5%	(3/200)	3,8%	(3/80)	0,36	1,0%	(1/100)	1,9%	(1/52)
Τραύματος[6]	5,5%	(11/200)	13%	(10/80)	0,08	5,0%	(5/100)	5,8%	(3/52)
Νευρολογικές[7]	1,0%	(2/200)	2,5%	(2/80)	0,32	1,0%	(1/100)	3,8%	(2/52)
Αγγειακές[8,11]	12%	(24/200)	33%	(26/80)	<0,001	25%	(25/100)	23%	(12/52)

[1]Από το δείκτη νοσηρότητας.

[2]Οι καρδιαγγειακές περιελάμβαναν: εμφράγματα μυοκαρδίου κύματος Q και μη κύματος Q, συμφορητική καρδιακή ανεπάρκεια, αρρυθμίες που χρήζουν νέας φαρμακευτικής αγωγής ή θεραπείας, καρδιακή ισχαιμία που χρήζει επέμβασης, υποστήριξης με ινότροπα φάρμακα, ιατρικώς δυσίατη υπέρταση.

[3]Οι πνευμονικές περιελάμβαναν: επαναδιασωλήνωση ή αερισμό >24 ώρες, πνευμονία που χρήζει αντιβιοτικών, συμπληρωματικό οξυγόνο κατά το εξιτήριο.

[4]Οι νεφρικές περιελάμβαναν: αιμοκάθαρση σε ασθενείς με φυσιολογική προεγχειρητική νεφρική λειτουργία, αύξηση τιμής κρεατινίνης >30% από τη γραμμή βάσης σε δύο ή περισσότερες εξετάσεις παρακολούθησης.

[5]Οι εντερικές περιελάμβαναν: απόφραξη εντέρου, εντερική ισχαιμία, αορτοεντερικό συρίγγιο, παραλυτικό ειλεό >4 ημέρες.

[6]Οι τραυματικές περιελάμβαναν: λοίμωξη που χρήζει αντιβιοτικής θεραπείας, κήλη, συρίγγιο λέμφου, διάνοιξη τραύματος, νέκρωση που χρήζει χειρουργικού καθαρισμού.

[7]Οι νευρολογικές περιελάμβαναν: αγγειακό εγκεφαλικό επεισόδιο, παροδικό ισχαιμικό επεισόδιο, ισχαιμία/παράλυση νωτιαίου μυελού.

[8]Οι αγγειακές περιελάμβαναν: θρόμβωση άκρου, περιφερική εμβολή με αποτέλεσμα απώλεια ιστού ή χρήζουσα επέμβασης, μετάγγιση μετά τη διαδικασία (που προκύπτει από ψευδοανεύρυσμα, αγγειακή βλάβη, διαρροή ανευρύσματος ή άλλες αιτίες που σχετίζονται με τη διαδικασία), ψευδοανεύρυσμα, αγγειακή βλάβη (όπως ακούσια απόφραξη, διαχωρισμό ή άλλες αιτίες που σχετίζονται με τη διαδικασία), διαρροή ή ρήξη ανευρύσματος, αύξηση στο μέγεθος του ανευρύσματος κατά περισσότερο από 0,5 cm σε σχέση με τη μικρότερη από οποιαδήποτε προηγούμενη μέτρηση.

[9]Οι ερευνητές ανέφεραν ότι ένας επιπλέον ασθενής υψηλού κινδύνου είχε απόφραξη επικουρικής νεφρικής αρτηρίας και ένας επιπλέον ασθενής υψηλού κινδύνου είχε χρόνια νεφρική ανεπάρκεια ως "άλλες" ανεπιθύμητες ενέργειες.

[10]Οι ερευνητές ανέφεραν ότι ένας επιπλέον ασθενής εισαγωγικής περιόδου είχε νεφρική ανεπάρκεια και ένας επιπλέον χειρουργικός ασθενής είχε νεφρική ανεπάρκεια ως "άλλες" ανεπιθύμητες ενέργειες.

[11]Οι ερευνητές ανέφεραν ότι ένας επιπλέον ασθενής εισαγωγικής περιόδου παρουσίασε διεγχειρητική ρήξη αορτικής πλάκας, με αποτέλεσμα απόφραξη νεφρικής αρτηρίας ως "άλλη" ανεπιθύμητη ενέργεια.

5.2 Δυνητικές ανεπιθύμητες ενέργειες

Στις ανεπιθύμητες ενέργειες που ενδέχεται να παρουσιαστούν ή/και να απαιτήσουν επέμβαση, περιλαμβάνονται μεταξύ άλλων:

- Αγγειοσπασμός ή αγγειακό τραύμα (π.χ. διαχωρισμός λαγονομηριαίου αγγείου, αιμορραγία, ρήξη, θάνατος)
- Αιμορραγία, αιμάτωμα ή διαταραχή της πηκτικότητας του αίματος
- Ακρωτηριασμός
- Ανικανότητα
- Απόφραξη μοσχεύματος ή αυτόχθονου αγγείου
- Αρτηριακή ή φλεβική θρόμβωση ή/και ψευδοανεύρυσμα
- Αρτηριοφλεβώδης επικοινωνία
- Βλάβη αγγείου
- Βλάβη αορτής, συμπεριλαμβανομένης της διάτρησης, του διαχωρισμού, της αιμορραγίας, της ρήξης και θάνατος
- Διεύρυνση ανευρύσματος
- Εμβολή (μικροεμβολή και μακροεμβολή) με παροδική ή μόνιμη ισχαιμία ή έμφρακτο
- Ενδοδιαφυγή
- Ενδοπρόσθεση: εσφαλμένη τοποθέτηση εξαρτήματος, ατελής απελευθέρωση εξαρτήματος, μετανάστευση εξαρτήματος, ρήξη ράμματος, απόφραξη, λοίμωξη, θραύση ενδοπρόσθεσης, φθορά υλικού μοσχεύματος, διάταση, διάβρωση, παρακέντηση, ροή περί του μοσχεύματος, διαχωρισμός και διάβρωση ακίδας
- Εντερικές επιπλοκές (π.χ. ειλεός, παροδική ισχαιμία, έμφρακτο, νέκρωση)
- Επιπλοκές αναισθησίας και επακόλουθα συνοδά προβλήματα (π.χ. εισρόφηση)
- Επιπλοκές λεμφικού συστήματος και επακόλουθα συνοδά προβλήματα (π.χ. συρίγγιο λέμφου)
- Επιπλοκές στη θέση αγγειακής προσπέλασης, συμπεριλαμβανομένης της λοίμωξης, του πόνου, του αιματώματος, του ψευδοανευρύσματος, της αρτηριοφλεβώδους επικοινωνίας
- Επιπλοκές τραύματος και επακόλουθα συνοδά προβλήματα (π.χ. διάνοιξη, λοίμωξη)
- Ηπατική ανεπάρκεια
- Θάνατος
- Καρδιακές επιπλοκές και επακόλουθα συνοδά προβλήματα (π.χ. αρρυθμία, έμφραγμα του μυοκαρδίου, συμφορητική καρδιακή ανεπάρκεια, υπόταση, υπέρταση)

- Λοίμωξη του ανευρύσματος, της συσκευής ή της θέσης προσπέλασης, συμπεριλαμβανομένου του σχηματισμού αποστήματος, του παροδικού πυρετού και του πόνου
- Νευρολογικές τοπικές ή συστηματικές επιπλοκές και επακόλουθα συνοδά προβλήματα (π.χ. αγγειακό εγκεφαλικό επεισόδιο, παροδικό ισχαιμικό επεισόδιο, παραπληγία, παραπάρεση, παράλυση)
- Νεφρικές επιπλοκές και επακόλουθα συνοδά προβλήματα (π.χ. απόφραξη αρτηρίας, τοξικότητα σκιαγραφικού μέσου, ανεπάρκεια, βλάβη)
- Οίδημα
- Ουρογεννητικές επιπλοκές και επακόλουθα συνοδά προβλήματα (π.χ. ισχαιμία, διάβρωση, συρίγγιο, ακράτεια, αιματουρία, λοίμωξη)
- Πνευμονικές/αναπνευστικές επιπλοκές και επακόλουθα συνοδά προβλήματα (π.χ. πνευμονία, αναπνευστική βλάβη, παρατεταμένη διασωλήνωση)
- Πυρετός και εντοπισμένη φλεγμονή
- Ρήξη ανευρύσματος και θάνατος
- Χειρουργική μετατροπή σε ανοικτή αποκατάσταση
- Χωλότητα (π.χ. σε γλουτό, κάτω άκρο)

Αναφορά ανεπιθύμητων ενεργειών που σχετίζονται με τη συσκευή

Οποιαδήποτε ανεπιθύμητη ενέργεια (κλινικό συμβάν) που αφορά το ενδαγγειακό μόσχευμα AAA Zenith Flex πρέπει να αναφέρεται στην COOK αμέσως. Για πελάτες στις Ηνωμένες Πολιτείες, για την αναφορά συμβάντος, επικοινωνήστε με το τμήμα σχέσεων πελατών στο τηλέφωνο 1-800-457-4500 (24 ώρες το 24 ωρο) ή στο τηλέφωνο 1-812-339-2235. Για πελάτες εκτός των Ηνωμένων Πολιτειών, παρακαλούμε επικοινωνήστε με το διανομέα σας.

6 ΠΕΡΙΛΗΨΗ ΤΩΝ ΚΛΙΝΙΚΩΝ ΜΕΛΕΤΩΝ

6.1 Στόχοι

Ο πρωτεύων στόχος της κλινικής μελέτης ήταν η αξιολόγηση της ασφάλειας και της αποτελεσματικότητας μιας προηγούμενης έκδοσης της συσκευής (ενδαγγειακό μόσχευμα AAA Zenith) ως εναλλακτική λύση σε ανοικτή χειρουργική αποκατάσταση στην πρωτεύουσα θεραπεία υπονεφρικών ανευρυσμάτων κοιλιακής αορτής. Υποθέσεις μελετών εξέτασαν εάν οι ασθενείς που διέτρεχαν τυπικό κίνδυνο είχαν μειωμένη νοσηρότητα στις 30 ημέρες, ισοδύναμα ποσοστά επιβίωσης στις 30 ημέρες, ισοδύναμα ποσοστά επιβίωσης στους 12 μήνες, ισοδύναμη επιτυχία θεραπείας στους 12 μήνες και βελτιωμένες μετρήσεις εκτίμησης της κλινικής χρησιμότητας σε σύγκριση με χειρουργικούς ασθενείς ομάδας ελέγχου. Η ασφάλεια προσδιορίστηκε με αξιολόγηση εάν οι ασθενείς με ενδαγγειακό μόσχευμα AAA Zenith είχαν μειωμένη νοσηρότητα 30 ημερών, ισοδύναμη επιβίωση 30 ημερών και 12 μηνών και ισοδύναμη επιτυχία θεραπείας 12 μηνών σε σύγκριση με τους ασθενείς που υποβλήθηκαν σε ανοικτή χειρουργική θεραπεία. Η αποτελεσματικότητα βασίστηκε στην εξαίρεση του ανευρύσματος, συμπεριλαμβανομένης της απουσίας τυχόν ενδοδιαφυγής, της απουσίας της διεύρυνσης ανευρύσματος (≥5 mm) και της απουσίας μειζόνων ανεπιθύμητων ενεργειών της συσκευής που αξιολογήθηκαν κατά τη διάρκεια ενός έτους παρακολούθησης. Οι δευτερεύοντες στόχοι περιελάμβαναν μια εκτίμηση των μέτρων κλινικού οφέλους και ποιότητας ζωής.

6.2 Σχεδιασμός της μελέτης

Η κλινική μελέτη των Η.Π.Α. ήταν μια πολυκεντρική, μη τυχαιοποιημένη μελέτη σύγκρισης ασθενών τυπικού ιατρικού κινδύνου, οι οποίοι έλαβαν ενδαγγειακό μόσχευμα με ανοικτό χειρουργικό έλεγχο. Υπήρχαν δύο επιπλέον σκέλη της μελέτης για τις ομάδες υψηλού ιατρικού κινδύνου και θεραπείας εισαγωγικής περιόδου. Σε δεκαπέντε κέντρα εγγράφηκαν 200 ασθενείς τυπικού κινδύνου, 80 ασθενείς χειρουργικού ελέγχου, 100 ασθενείς υψηλού κινδύνου και 52 ασθενείς εισαγωγικής περιόδου. Η ομάδα ελέγχου συμπεριέλαβε ασθενείς των οποίων η αγγειακή ανατομία ενδέχεται να μην ήταν κατάλληλη για ενδαγγειακή αποκατάσταση AAA. Αξιολογήσεις παρακολούθησης προγραμματίστηκαν για πριν το εξιτήριο, 1 μήνα, 6 μήνες, 12 μήνες και 24 μήνες. Η παρακολούθηση και η υπευθυνότητα των ασθενών στον 1 μήνα, 12 μήνες και 24 μήνες παρουσιάζονται στον **Πίνακα 6.2.1**, καθώς αυτές ήταν τα χρονικά σημεία ανάλυσης των πρωτευόντων δεδομένων. Τα δεδομένα απεικόνισης που παρέχονται σε αυτή την περίληψη βασίζονται σε ευρήματα από ένα ανεξάρτητο κεντρικοποιημένο εργαστήριο ανάλυσης εικόνων (κεντρικό εργαστήριο), το οποίο ανασκόπησε αξονικές τομογραφίες και κοιλιακές ακτινογραφίες για την εκτίμηση των μεταβολών διαμέτρου ανευρύσματος, της μετανάστευσης της συσκευής και των σχετικών εξαρτημάτων, της ακεραιότητας της συσκευής (σύρμα και μόσχευμα), καθώς και της παρουσίας και του τύπου ενδοδιαφυγών. Τα κλινικά συμβάντα κρίθηκαν τελικά από μια ανεξάρτητη επιτροπή κλινικών συμβάντων και η ασφάλεια παρακολουθήθηκε από μια επιτροπή παρακολούθησης ασφάλειας δεδομένων.

Οι χειρουργικοί ασθενείς και οι ασθενείς τυπικού κινδύνου από το μόσχευμα Zenith κάλυψαν πανόμοια κριτήρια παθοφυσιολογικού κινδύνου. Οι ενδαγγειακές ομάδες απέκλεισαν περιφερειακό θρόμβο στον εγγύς αυχένα, εγγύς αυχένα μήκους μικρότερου από 15 mm, διάμετρο εγγύς αυχένα από εξωτερικό τοίχωμα προς εξωτερικό τοίχωμα μικρότερη από 18 mm ή μεγαλύτερη από 28 mm, σοβαρή γωνίωση εγγύς αυχένα, διάμετρο λαγόνιας αρτηρίας από εξωτερικό τοίχωμα προς εξωτερικό τοίχωμα μικρότερη από 7,5 mm ή μεγαλύτερη από 20 mm στην περιφερική θέση καθήλωσης ή περιφερική θέση καθήλωσης στη λαγόνια αρτηρία μήκους μικρότερου από 10 mm.

Οι ασθενείς θεωρήθηκαν σε υψηλότερο κίνδυνο για χειρουργική αποκατάσταση εάν είχαν ηλικία άνω των 80 ετών, τιμή κρεατινίνης γραμμής βάσης >2,0 mg/dl, υποβάλλονταν σε κατ' οίκον θεραπεία με οξυγόνο, είχαν FEV_1 <1 λίτρο, κλάσμα εξώθησης <25%, χρόνια αποφρακτική πνευμονοπάθεια (COPD) που προκαλεί αναπηρία, κατάταξη Καρδιολογικής Ένωσης Νέας Υόρκης 3 ή 4, εχθρική κοιλία, αιμοκάθαρση, έμφραγμα του μυοκαρδίου εντός των τελευταίων 6 μηνών, ιατρικώς δυσίατη υπέρταση, προηγούμενο αγγειακό εγκεφαλικό επεισόδιο με υπολειμματικό έλλειμμα, πολιτισμική αντίρρηση στη λήψη αίματος ή προϊόντων αίματος, προηγούμενη χειρουργική επέμβαση παράκαμψης νεφρικής αρτηρίας ή φλεγμονώδες ανεύρυσμα.

Πριν από την εγγραφή ασθενών στην κεντρική μελέτη, κέντρα χωρίς εμπειρία με το ενδαγγειακό μόσχευμα AAA Zenith ήταν απαραίτητο να υποβάλλουν σε θεραπεία αρχικούς ασθενείς υπό την επίβλεψη επόπτη. Αυτοί οι ασθενείς εισαγωγικής περιόδου ήταν ένας συνδυασμός ασθενών τυπικού και υψηλού κινδύνου και παρακολουθήθηκαν σύμφωνα με το ίδιο πρόγραμμα, όπως οι ασθενείς στην κεντρική μελέτη.

Πίνακας 6.2.1 Παρακολούθηση και υπευθυνότητα ασθενών[1]

Θεραπεία	Τυπικός κίνδυνος από το μόσχευμα Zenith			Χειρουργικός τυπικός κίνδυνος		
Διάστημα	**1 μήνας**	**12 μήνες**	**24 μήνες**	**1 μήνας**	**12 μήνες**	**24 μήνες**
Χωρίς συσκευή	1	1[2]	1[2]	0	0	–
Μετατροπή σε ανοικτή αποκατάσταση	0	2[2]	2[2]	–	–	–
Κατέληξε	1	7	17	2	3	–
Αποσύρθηκε/χάθηκε κατά την παρακολούθηση	0	0	2	0	4	–
Διαθέσιμος	198	190	178	78	73	–
Αξονική τομογραφία στο κέντρο	191	168	110	69	58	–
Αξονική τομογραφία στο κεντρικό εργαστήριο	190	165	99	69	59	–
Απεικόνιση νεφρών, ουρητήρων, ουροδόχου κύστης (NOK) στο κέντρο	179	153	108	–	–	–
Απεικόνιση νεφρών, ουρητήρων, ουροδόχου κύστης (NOK) στο κεντρικό εργαστήριο	178	149	93	–	–	–
Αξιολόγηση στο κέντρο για ενδοδιαφυγή	187	163	107	–	–	–
Αξιολόγηση στο κεντρικό εργαστήριο για ενδοδιαφυγή	161	148	92	–	–	–
Αξιολόγηση στο κέντρο για διεύρυνση ανευρύσματος	–	149	104	–	–	–
Αξιολόγηση στο κεντρικό εργαστήριο για διεύρυνση ανευρύσματος	–	151	94	–	–	–

[1]Το μέγεθος δείγματος ανάλυσης δεδομένων ποικίλει για καθένα από τα παραπάνω χρονικά σημεία και στους ακόλουθους πίνακες. Η μεταβλητότητα αυτή οφείλεται στη διαθεσιμότητα του ασθενούς για παρακολούθηση, καθώς και στην ποσότητα και την ποιότητα των εικόνων που είναι διαθέσιμες από ειδικά χρονικά σημεία για αξιολόγηση. Για παράδειγμα, ο αριθμός και η ποιότητα των εικόνων που είναι διαθέσιμες για αξιολόγηση της ενδοδιαφυγής στους 12 μήνες είναι διαφορετικός σε σχέση με τον αριθμό και την ποιότητα των εικόνων που είναι διαθέσιμες στους 24 μήνες λόγω της διακύμανσης του αριθμού των εξετάσεων εικόνων που εκτελούνται, του αριθμού των εικόνων που παρέχονται από το κέντρο διεξαγωγής της κλινικής μελέτης στο κεντρικό εργαστήριο ή/και του αριθμού των εικόνων με αποδεκτή ποιότητα αξιολόγησης. Τα σύνολα στα χρονικά σημεία δεν είναι αθροιστικά, εκτός εάν σημειώνεται διαφορετικά.

[2]Τα σύνολα στα χρονικά σημεία είναι αθροιστικά.

6.3 Δημογραφικά στοιχεία των ασθενών

Στους **πίνακες 6.3.1** και **6.3.2** συγκρίνονται τα χαρακτηριστικά των ασθενών και η αρχική διάμετρος του ανευρύσματος του ενδαγγειακού μοσχεύματος AAA Zenith και του πληθυσμού ανοικτής χειρουργικής επέμβασης, αντίστοιχα.

Πίνακας 6.3.1 Σύγκριση των χαρακτηριστικών των ασθενών

Στοιχείο	**Τυπικός κίνδυνος από το μόσχευμα Zenith**		**Χειρουργικός τυπικός κίνδυνος**		**Τιμή *P***	**Υψηλός κίνδυνος από το μόσχευμα Zenith**		**Εισαγωγική περίοδος με το μόσχευμα Zenith**	
Ηλικία (έτη)	71 ± 7		69 ± 7		0,03	77 ± 7		74 ± 8	
Φύλο - άρρεν	94%	(187/200)	89%	(71/80)	0,22	92%	(92/100)	90%	(47/52)
Τρέχουσες ιατρικές συνθήκες									
Περιφερική αγγειακή νόσος	16%	(31/195)	25%	(19/76)	0,12	24%	(23/96)	9,6%	(5/52)
Υπέρταση	64%	(127/200)	83%	(65/78)	0,001	68%	(67/99)	67%	(35/52)
Νεφρική ανεπάρκεια	0,0%	(0/197)	0,0%	(0/79)	>0,99	5,2%	(5/97)	1,9%	(1/52)
Χρόνια αποφρακτική πνευμονοπάθεια (COPD)	20%	(39/199)	18%	(14/78)	0,87	34%	(33/98)	22%	(11/51)
Θρομβοεμβολικό επεισόδιο	4,5%	(9/199)	7,7%	(6/78)	0,38	7,1%	(7/99)	1,9%	(1/52)
Ηπατική νόσος	2,1%	(4/192)	5,1%	(4/79)	0,24	1,0%	(1/99)	1,9%	(1/52)
Σακχαρώδης διαβήτης	12%	(24/199)	15%	(12/79)	0,55	17%	(17/99)	14%	(7/51)
Ινσουλινοεξαρτώμενος	17%	(4/24)	8,3%	(1/12)	0,65	24%	(4/17)	43%	(3/7)
Προηγούμενες ιατρικές καταστάσεις									
Έμφραγμα του μυοκαρδίου	39%	(74/192)	29%	(23/80)	0,13	35%	(34/98)	35%	(18/52)
Συμφορητική καρδιακή ανεπάρκεια	5,0%	(10/199)	12%	(9/78)	0,07	16%	(16/100)	10%	(5/50)
Στηθάγχη	49%	(98/198)	39%	(31/79)	0,14	45%	(44/98)	44%	(23/52)
Αρρυθμία	20%	(40/197)	22%	(17/78)	0,87	28%	(27/98)	24%	(12/51)
Εγκεφαλοαγγειακή νόσος	9,5%	(19/199)	16%	(13/79)	0,14	20%	(20/99)	9,8%	(5/51)
Συστηματική λοίμωξη	1,0%	(2/196)	0,0%	(0/78)	>0,99	3,1%	(3/97)	0,0%	(0/49)
Καρκίνος	22%	(43/200)	19%	(15/80)	0,74	31%	(31/99)	29%	(15/51)
Οικογενειακό ιστορικό ανευρυσματικής νόσου	16%	(24/150)	27%	(17/63)	0,09	14%	(11/77)	26%	(10/38)
Προηγούμενη χειρουργική επέμβαση στην ίδια θέση	10%	(20/200)	15%	(12/79)	0,22	10%	(10/99)	14%	(7/51)
Προηγούμενη ακτινοβολία στην ίδια θέση	0,5%	(1/197)	0,0%	(0/79)	>0,99	2,0%	(2/100)	2,0%	(1/51)
Υπερβολική χρήση αλκοόλ	3,6%	(7/193)	10%	(8/77)	0,04	3,1%	(3/96)	4,0%	(2/50)
Χρήση καπνού									
Δεν κάπνισε ποτέ	10%	(20/193)	5,0%	(4/80)		14%	(13/96)	24%	(12/49)
Τέως καπνιστής	69%	(133/193)	60%	(48/80)	0,03	69%	(66/96)	57%	(28/49)
Καπνίζει ακόμα	21%	(40/193)	35%	(28/80)		18%	(17/96)	18%	(9/49)

Λόγω των κριτηρίων ένταξης, οι ασθενείς υψηλού κινδύνου ήταν μεγαλύτερης ηλικίας (*P*<0,001), είχαν μεγαλύτερο ποσοστό νεφρικής βλάβης (*P*=0,004), χρόνιας αποφρακτικής πνευμονοπάθειας (*P*=0,01), συμφορητικής καρδιακής ανεπάρκειας (*P*=0,004) και εγκεφαλοαγγειακής νόσου (*P*=0,02) σε σχέση με ασθενείς τυπικού κινδύνου.

Πίνακας 6.3.2 Κατανομή διαμέτρων ανευρύσματος

Εύρος διαμέτρου	Τυπικός κίνδυνος από το μόσχευμα Zenith		Χειρουργικός τυπικός κίνδυνος		Υψηλός κίνδυνος από το μόσχευμα Zenith		Εισαγωγική περίοδος με το μόσχευμα Zenith	
<30 mm	0,0%	(0/199)	0,0%	(0/78)	0,0%	(0/100)	0,0%	(0/52)
30-39 mm	0,5%	(1/199)	0,0%	(0/78)	1,0%	(1/100)	0,0%	(0/52)
40-49 mm	23%	(45/199)	7,7%	(6/78)	15%	(15/100)	13%	(7/52)
50-59 mm	48%	(95/199)	33%	(26/78)	47%	(47/100)	40%	(21/52)
60-69 mm	24%	(47/199)	29%	(23/78)	27%	(27/100)	42%	(22/52)
70-79 mm	3,0%	(6/199)	21%	(16/78)	5,0%	(5/100)	1,9%	(1/52)
80-89 mm	2,5%	(5/199)	6,4%	(5/78)	1,0%	(1/100)	0,0%	(0/52)
≥90 mm	0,0%	(0/199)	2,6%	(2/78)	1,0%	(1/100)	0,0%	(0/52)

Η κατανομή διαμέτρων ανευρύσματος δεν εκτιμήθηκε σε τρεις ασθενείς υψηλού κινδύνου και σε έναν ασθενή εισαγωγικής περιόδου.

6.4 Αποτελέσματα

Τα δεδομένα που συγκεντρώθηκαν στους **Πίνακες 6.4.1** έως **6.4.3** συλλέχθηκαν από τα κέντρα διεξαγωγής των κλινικών μελετών και το κεντρικό εργαστήριο. Όπου είναι διαθέσιμα, παρέχονται δεδομένα 24 μηνών. Οι ασθενείς ελέγχου δεν παρακολουθήθηκαν πέρα από τους 12 μήνες και ορισμένα δεδομένα δεν έχουν ακόμα κριθεί τελικά πέρα από τους 12 μήνες. Για το λόγο αυτό, μερικά αποτελέσματα παρουσιάζονται έως τους 12 μήνες, ενώ άλλα αποτελέσματα παρουσιάζονται έως τους 24 μήνες στην ενότητα αυτή. Ο **Πίνακας 6.4.1** περιγράφει τις συσκευές που εμφυτεύτηκαν σε ασθενείς της κλινικής μελέτης. Ο **Πίνακας 6.4.2** περιγράφει τα πρωτεύοντα αποτελέσματα από την κλινική μελέτη. Οι **Εικόνες 6.4.1** και **6.4.2** είναι τα γραφήματα Kaplan-Meier όλων των αιτιών και της επιβίωσης που σχετίζεται με ΑΑΑ έως τους 24 μήνες, αντίστοιχα. Μια ανεξάρτητη επιτροπή κλινικών συμβάντων έκρινε τελικά όλους τους θανάτους για πιθανή σχέση με την αποκατάσταση του ανευρύσματος. Όλοι οι πρώιμοι θάνατοι (0-30 ημέρες) θεωρήθηκαν ότι σχετίζονταν με ΑΑΑ. Οι θάνατοι μετά από 30 ημέρες θεωρήθηκαν ότι σχετίζονταν με ΑΑΑ, εάν επιβεβαιώθηκε νόσος ΑΑΑ ή συμμετοχή της συσκευής. Ο **Πίνακας 6.4.3** παρουσιάζει τα μέτρα της επιτυχίας και η **εικόνα 6.4.3** είναι το γράφημα Kaplan-Meier της ελεύθερης νοσηρότητας περιόδου.

Πίνακας 6.4.1 Συσκευές που εμφυτεύτηκαν

Στοιχείο	Τυπικός κίνδυνος από το μόσχευμα Zenith		Υψηλός κίνδυνος από το μόσχευμα Zenith		Εισαγωγική περίοδος με το μόσχευμα Zenith	
Κύριο σώμα και σκέλη	99,5%	(199/200)*	100%	(100/100)[1]	100%	(52/52)
Προέκταση κύριου σώματος[2]	1,5%	(3/199)	1,0%	(1/100)	5,8%	(3/52)
Προέκταση σύστοιχου λαγόνιου σκέλους[3,5]	9,5%	(19/199)	11%	(11/100)	0,0%	(0/52)
Προέκταση ετερόπλευρου λαγόνιου σκέλους[4,5]	11%	(21/199)	11%	(11/100)	13,5%	(7/52)
Μετατροπέας	0,5%	(1/199)**	0,0%	(0/100)	0,0%	(0/52)
Συσκευή απόφραξης	0,0%	(0/199)	0,0%	(0/100)	0,0%	(0/52)

*Ένας ασθενής τυπικού κινδύνου δεν έλαβε μια συσκευή λόγω ελίκωσης και αποτιτάνωσης του αγγείου προσπέλασης.
**Ο μετατροπέας χρησιμοποιήθηκε χωρίς συσκευή απόφραξης.
[1]Μία συσκευή ήταν ειδικά προσαρμοσμένη.
[2]Δύο ασθενείς τυπικού κινδύνου και ένας ασθενής υψηλού κινδύνου έλαβαν προεκτάσεις κύριου σώματος μετά τη διαδικασία, ένας ασθενής τυπικού κινδύνου έλαβε δύο προεκτάσεις κύριου σώματος.
[3]Δύο ασθενείς τυπικού κινδύνου και ένας ασθενής υψηλού κινδύνου έλαβαν προεκτάσεις σύστοιχου σκέλους μετά τη διαδικασία.
[4]Τέσσερις ασθενείς τυπικού κινδύνου, δύο ασθενείς υψηλού κινδύνου και ένας ασθενής εισαγωγικής περιόδου έλαβαν προεκτάσεις ετερόπλευρου σκέλους μετά τη διαδικασία.
[5]Τρεις ασθενείς τυπικού κινδύνου και τρεις ασθενείς υψηλού κινδύνου έλαβαν τόσο σύστοιχη όσο και ετερόπλευρη προέκταση κατά τη διάρκεια της διαδικασίας, ένας ασθενής τυπικού κινδύνου έλαβε τόσο σύστοιχη όσο και ετερόπλευρη προέκταση μετά τη διαδικασία.

Πίνακας 6.4.2 Πρωτεύοντα αποτελέσματα

Στοιχείο	Τυπικός κίνδυνος από το μόσχευμα Zenith[1]		Χειρουργικός τυπικός κίνδυνος		Τιμή *P*	Υψηλός κίνδυνος από το μόσχευμα Zenith		Εισαγωγική περίοδος με το μόσχευμα Zenith	
Θάνατος κάθε αιτίας (0-30 ημέρες)[2]	0,5%	(1/199)	2,5%	(2/80)	0,20	2,0%	(2/100)	1,9%	(1/52)
Θάνατος κάθε αιτίας									
(31-365 ημέρες)[2,3]	3,0%	(6/199)	1,3%	(1/80)	0,68	7,0%	(7/100)	9,6%	(5/52)
Σχετικός με το ΑΑΑ	0,0%	(0/199)	1,3%	(1/80)	0,29	3,0%	(3/100)	0,0%	(0/52)
Μη σχετικός με το ΑΑΑ	3,0%	(6/199)	0,0%	(0/80)	0,19	4,0%	(4/100)	9,6%	(5/52)
Θάνατος κάθε αιτίας									
(0-365 ημέρες)[2,3,4]	3,5%	(7/199)	3,8%	(3/80)	>0,99	9,0%	(9/100)	11,5%	(6/52)
Σχετικός με το ΑΑΑ	0,5%	(1/199)	3,8%	(3/80)	0,07	5,0%	(5/100)	1,9%	(1/52)
Μη σχετικός με το ΑΑΑ	3,0%	(6/199)	0,0%	(0/80)	0,19	4,0%	(4/100)	9,6%	(5/52)
Ρήξη									
(0-30 ημέρες)	0,0%	(0/199)	–		–	0,0%	(0/100)	0,0%	(0/52)
(31-365 ημέρες)	0,0%	(0/199)	–		–	1,0%	(1/100)	0,0%	(0/52)
(0-365 ημέρες)	0,0%	(0/199)	–		–	1,0%	(1/100)	0,0%	(0/52)
Μετατροπή									
(0-30 ημέρες)	0,0%	(0/199)	–		–	0,0%	(0/100)	0,0%	(0/52)
(31-365 ημέρες)[5]	1,0%	(2/199)	–		–	1,0%	(1/100)	0,0%	(0/52)
(0-365 ημέρες)[5]	1,0%	(2/199)	–		–	1,0%	(1/100)	0,0%	(0/52)
Ανεπιθύμητες ενέργειες									
(0-30 ημέρες)[6]	20%	(40/200)	43%	(34/80)	<0,001	32%	(32/100)	27%	(14/52)
(31-365 ημέρες)[6]	8,6%	(17/199)	14%	(11/78)	0,25	21%	(21/98)	14%	(7/51)
(0-365 ημέρες)[6]	25%	(49/200)	51%	(41/80)	<0,001	45%	(45/100)	38%	(20/52)

[1]Ο παρανομαστής είναι 199 επειδή ένας ασθενής τυπικού κινδύνου δεν έλαβε μια συσκευή.
[2]Όλοι οι θάνατοι (0-30 ημέρες) θεωρήθηκαν ότι σχετίζονταν με το ΑΑΑ και τη διαδικασία.
[3]Από τους θανάτους (31-365 ημέρες), τέσσερις θεωρήθηκαν ότι σχετίζονταν με το ΑΑΑ: 1 χειρουργικού κινδύνου (σηπτικό σοκ από ισχαιμική κολίτιδα) και 3 υψηλού κινδύνου (παγκρεατίτιδα με νεφρική βλάβη και σηψαιμία, αιμορραγία από άνω κοιλιακό ανεύρυσμα [μη θεραπευμένο ΑΑΑ] και ανεπάρκεια πολλαπλών συστημάτων).
[4]Από τους θανάτους (0-365 ημέρες), δέκα θεωρήθηκαν ότι σχετίζονταν με το ΑΑΑ: 1 τυπικού κινδύνου (καρδιακή ανεπάρκεια), 3 χειρουργικού κινδύνου (μαζική αιμορραγία, μεσεντέρια ισχαιμία και σηπτικό σοκ από ισχαιμική κολίτιδα), 5 υψηλού κινδύνου (αναπνευστική ανεπάρκεια, καρδιακή ανεπάρκεια με πνευμονική εμβολή, παγκρεατίτιδα με νεφρική ανεπάρκεια και σηψαιμία, αιμορραγία από άνω κοιλιακό ανεύρυσμα [μη θεραπευμένο ΑΑΑ] και ανεπάρκεια πολλαπλών συστημάτων) και 1 εισαγωγικής περιόδου (πιθανολογούμενη καρδιακή ανεπάρκεια).
[5]Οι ασθενείς τυπικού κινδύνου υποβλήθηκαν σε μετατροπές λόγω επίμονης, εγγύς ενδοδιαφυγής τύπου I και νέου υπερνεφρικού αορτικού ανευρύσματος. Τρεις χειρουργικοί ασθενείς είχαν μαζική αιμορραγία, από τους οποίους οι 2 χρειάστηκαν επανεπέμβαση και ένας κατέληξε.
[6]Οι ανεπιθύμητες ενέργειες συμπεριλήφθησαν στο δείκτη νοσηρότητας.

Οι ασθενείς με ενδαγγειακό μόσχευμα ΑΑΑ Zenith δεν παρουσίασαν καμία σημαντική διαφορά μεταξύ ανδρών και γυναικών για επιβίωση και περίοδο ελεύθερη από μείζονες ανεπιθύμητες ενέργειες. (Οι ράβδοι σφάλματος στις **εικόνες 6.4.1, 6.4.2** και **6.4.3** αντιπροσωπεύουν όρια εμπιστοσύνης 95%.) Η **εικόνα 6.4.1** παρουσιάζει την επιβίωση κάθε αιτίας έως 24 μήνες. Ο συνοδευτικός πίνακας παρουσιάζει την ανάλυση Kaplan-Meier στους 1, 6, 12 και 24 μήνες.

Εικ. 6.4.1 Επιβίωση στους 24 μήνες

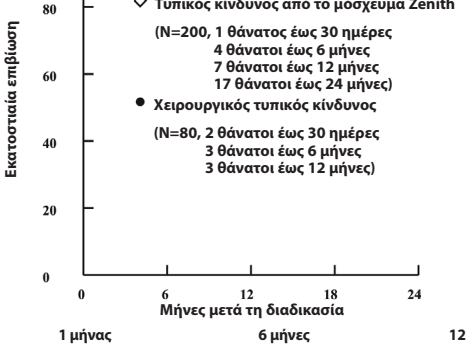

	1 μήνας		6 μήνες		12 μήνες		24 μήνες	
	n	% επιβίωσης	n	% επιβίωσης	n	% επιβίωσης	n	% επιβίωσης
Τυπικός κίνδυνος από το μόσχευμα Zenith	198*	99,5	194	98,0	190	96,5	97	90,9
Χειρουργικός τυπικός κίνδυνος	78	97,5	73	96,2	67	96,2	–	–

n=Ασθενείς εν ζωή και διαθέσιμοι για παρακολούθηση στο τέλος του διαστήματος
P=0,81
*Ένας ασθενής κατέληξε πριν από 1 μήνα και ένας ασθενής δεν έλαβε συσκευή.

Η **εικόνα 6.4.2** παρουσιάζει την επιβίωση που σχετίζεται με ΑΑΑ (προσδιορίζεται από την Επιτροπή κλινικών συμβάντων) έως τους 24 μήνες. Ο συνοδευτικός πίνακας παρουσιάζει την ανάλυση Kaplan-Meier στους 1, 6, 12 και 24 μήνες.

Εικ. 6.4.2 Επιβίωση που σχετίζεται με ΑΑΑ στους 24 μήνες

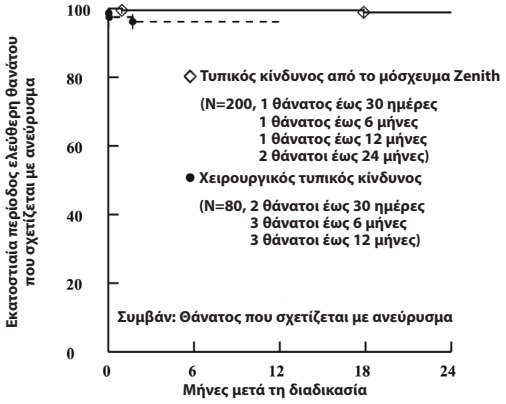

	1 μήνας		6 μήνες		12 μήνες		24 μήνες	
	n	% επιβίωσης	n	% επιβίωσης	n	% επιβίωσης	n	% επιβίωσης
Τυπικός κίνδυνος από το μόσχευμα Zenith	198*	99,5	194	99,5	190	99,5	97	99,0
Χειρουργικός τυπικός κίνδυνος	78	97,5	73	96,2	67	96,2	–	–

n=Ασθενείς εν ζωή και διαθέσιμοι για παρακολούθηση στο τέλος του διαστήματος

P=0,04

*Ένας ασθενής κατέληξε πριν από 1 μήνα και ένας ασθενής δεν έλαβε συσκευή.

Πίνακας 6.4.3 Μετρήσεις επιτυχίας

Στοιχείο	Τυπικός κίνδυνος από το μόσχευμα Zenith		Χειρουργικός τυπικός κίνδυνος		Υψηλός κίνδυνος από το μόσχευμα Zenith		Εισαγωγική περίοδος με το μόσχευμα Zenith	
Τεχνική επιτυχία[1]	99,5%	(199/200)	98,8%	(79/80)	100%	(100/100)	100%	(52/52)
Επιτυχία της διαδικασίας στις 30 ημέρες[2]	95,1%	(155/163)	88%	(60/68)	86%	(70/81)	91%	(30/33)
Επιτυχία της θεραπείας στους 12 μήνες[3]	89%	(122/137)	85%	(52/61)	70%	(44/63)	87%	(26/30)

[1]Βατό μόσχευμα μετά την απελευθέρωση.

[2]Τεχνική επιτυχία χωρίς μείζονες επιπλοκές, βατό μόσχευμα και χωρίς ενδοδιαφυγές τύπου I ή τύπου III στις 30 ημέρες.

[3]Η επιτυχία της διαδικασίας προεκτάθηκε στους 12 μήνες χωρίς διεύρυνση του ανευρύσματος (>5 mm).

Η **εικόνα 6.4.3** παρουσιάζει την περίοδο ελεύθερη νοσηρότητας (συμβάντα στο δείκτη νοσηρότητας) έως τους 12 μήνες. Ο συνοδευτικός πίνακας παρουσιάζει την ανάλυση Kaplan-Meier στους 1, 6 και 12 μήνες.

Εικ. 6.4.3 Περίοδος ελεύθερη νοσηρότητας (0-365 ημέρες)

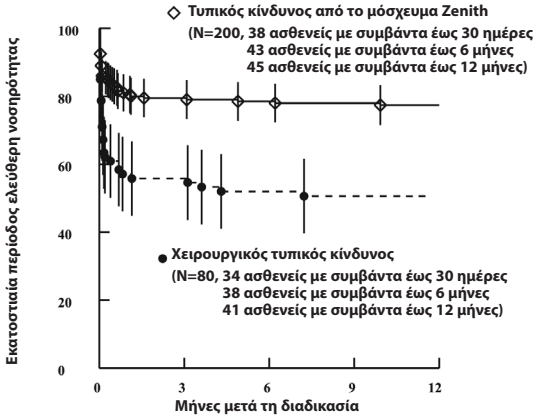

	1 μήνας		6 μήνες		12 μήνες	
	n	%	n	%	n	%
Τυπικός κίνδυνος από το μόσχευμα Zenith	162	81,0	154	78,5	133	77,4
Χειρουργικός τυπικός κίνδυνος	45	57,1	39	52,0	33	47,8

n=Ασθενείς εν ζωή και περίοδος ελεύθερη νοσηρότητας στο τέλος του διαστήματος

P=<0,001

Οι **Πίνακες 6.4.4** έως **6.4.7** περιγράφουν αποτελέσματα των ασθενών με ενδαγγειακό μόσχευμα ΑΑΑ Zenith, όπως αναφέρονται από το κεντρικό εργαστήριο. Οι παράγοντες απόδοσης της συσκευής που αναλύθηκαν από το κεντρικό εργαστήριο περιλαμβάνουν την ακεραιότητα της συσκευής **(Πίνακας 6.4.4)**, τη βατότητα της συσκευής **(Πίνακας 6.4.5)**, τη μετανάστευση **(Πίνακας 6.4.6)** και το διαχωρισμό μέλους **(Πίνακας 6.4.7)**.

Πίνακας 6.4.4 Κοιλιακά ακτινογραφικά ευρήματα – Ακεραιότητα της συσκευής

Στοιχείο	Τυπικός κίνδυνος από το μόσχευμα Zenith		Υψηλός κίνδυνος από το μόσχευμα Zenith		Εισαγωγική περίοδος με το μόσχευμα Zenith	
Θραύσεις της ενδοπρόσθεσης[1]						
Προ του εξιτηρίου	0,0%	(0/172)	0,0%	(0/81)	0,0%	(0/39)
30 ημέρες	0,0%	(0/172)	0,0%	(0/83)	0,0%	(0/43)
6 μήνες	0,0%	(0/166)	0,0%	(0/78)	0,0%	(0/35)
12 μήνες	0,0%	(0/148)	0,0%	(0/60)	0,0%	(0/28)
24 μήνες	0,0%	(0/93)	0,0%	(0/42)	0,0%	(0/19)
Διαχωρισμός ακίδας[2]						
Προ του εξιτηρίου	0,0%	(0/176)	0,0%	(0/86)	0,0%	(0/39)
30 ημέρες	0,0%	(0/178)	0,0%	(0/86)	0,0%	(0/43)
6 μήνες	1,2%	(2/167)	2,5%	(2/80)	0,0%	(0/35)
12 μήνες	2,0%	(3/149)	1,7%	(1/60)	0,0%	(0/28)
24 μήνες	1,1%	(1/93)	0,0%	(0/42)	0,0%	(0/19)
Ρήξη υλικού μοσχεύματος						
Προ του εξιτηρίου	0,0%	(0/176)	0,0%	(0/86)	0,0%	(0/39)
30 ημέρες	0,0%	(0/178)	0,0%	(0/86)	0,0%	(0/43)
6 μήνες	0,0%	(0/167)	0,0%	(0/80)	0,0%	(0/35)
12 μήνες	0,0%	(0/149)	0,0%	(0/60)	0,0%	(0/28)
24 μήνες	0,0%	(0/93)	0,0%	(0/42)	0,0%	(0/19)

[1]Τα ποσοστά θραύσης της ενδοπρόσθεσης είναι για το κύριο σώμα. Δεν υπήρχαν επίσης θραύσεις δεξιού λαγόνιου σκέλους, αριστερού λαγόνιου σκέλους, συσκευής απόφραξης, μετατροπέα, προέκτασης αριστερού λαγόνιου σκέλους, προέκτασης δεξιού λαγόνιου σκέλους ή προέκτασης κύριου σώματος που παρατηρήθηκαν από το κεντρικό εργαστήριο.

[2]Ασθενείς με διαχωρισμό 1 ή 2 ακίδων (από 10 ή 12 συνολικά), χωρίς ανεπιθύμητα κλινικά επακόλουθα.

Πίνακας 6.4.5 Ευρήματα αξονικής τομογραφίας – Βατότητα μοσχεύματος

Στοιχείο	Τυπικός κίνδυνος από το μόσχευμα Zenith		Υψηλός κίνδυνος από το μόσχευμα Zenith		Εισαγωγική περίοδος με το μόσχευμα Zenith	
Βατότητα μοσχεύματος						
30 ημέρες	100%	(185/185)	99%	(85/86)	100%	(47/47)
6 μήνες	99%	(183/184)	100%	(74/74)	100%	(39/39)
12 μήνες	99%	(153/155)	100%	(62/62)	100%	(30/30)
24 μήνες	100%	(96/96)	100%	(33/33)	100%	(25/25)

Πίνακας 6.4.6 Ευρήματα αξονικής τομογραφίας – Μετανάστευση μοσχεύματος (κύριο σώμα)

Στοιχείο	Τυπικός κίνδυνος από το μόσχευμα Zenith		Υψηλός κίνδυνος από το μόσχευμα Zenith		Εισαγωγική περίοδος με το μόσχευμα Zenith	
Μετανάστευση μοσχεύματος (>5 mm) στους 12 μήνες						
με κλινικά επακόλουθα[1] ή παρέμβαση	0,0%	(0/162)	0,0%	(0/71)	0,0%	(0/34)
χωρίς κλινικά επακόλουθα[1] ή παρέμβαση	2,5%	(4/162)	2,8%	(2/71)	0,0%	(0/34)
Μετανάστευση μοσχεύματος (>10 mm)	0,0%	(0/162)	0,0%	(0/71)	0,0%	(0/34)

[1]Η μετανάστευση με κλινικά επακόλουθα θα περιελάμβανε ενδοδιαφυγή, μετατροπή, ρήξη ή θάνατο που σχετίζεται με ΑΑΑ.

Πίνακας 6.4.7 Κοιλιακά ακτινογραφικά ευρήματα – Διαχωρισμός μέλους

Στοιχείο	Τυπικός κίνδυνος από το μόσχευμα Zenith		Υψηλός κίνδυνος από το μόσχευμα Zenith		Εισαγωγική περίοδος με το μόσχευμα Zenith	
Διαχωρισμός μέλους						
Προ του εξιτηρίου	0,0%	(0/176)	0,0%	(0/86)	0,0%	(0/39)
30 ημέρες	0,0%	(0/178)	0,0%	(0/86)	0,0%	(0/43)
6 μήνες	0,0%	(0/167)	0,0%	(0/80)	0,0%	(0/35)
12 μήνες	0,0%	(0/149)	0,0%	(0/60)	0,0%	(0/28)
24 μήνες	0,0%	(0/93)	0,0%	(0/42)	0,0%	(0/19)

6.5 Διαχείριση ενδοδιαφυγής

Κατά τη διάρκεια της κλινικής μελέτης, οι ενδοδιαφυγές τύπου I αντιμετωπίστηκαν κατά τη διάρκεια της αρχικής διαδικασίας με τη χρήση επιπλέον εφαρμογής μπαλονιού ή, εάν δεν ήταν επιτυχής, με επιπλέον προσθέσεις. Ενδοδιαφυγές τύπου II παρατηρήθηκαν για χρονική περίοδο ενός έως έξι μηνών, έτσι ώστε να προσδιοριστεί εάν θα παρουσίαζαν αυτόματη θρόμβωση ή απουσία διευρυνόμενων ανευρυσμάτων, υποβλήθηκαν σε θεραπεία με ενδαγγειακές τεχνικές κατά την κρίση του θεράποντος ιατρού. Εάν το ανεύρυσμα διευρύνθηκε, εξετάστηκε το ενδεχόμενο θεραπείας με εμβολισμό ή απολίνωση και, σε μερικές περιπτώσεις, αυτή εκτελέστηκε. Οι ενδοδιαφυγές τύπου III που προκλήθηκαν από ελαττώματα του μοσχεύματος, ανεπαρκή στεγανοποίηση ή αποσύνδεση των αρθρωτών εξαρτημάτων αντιμετωπίστηκαν με επιπλέον εφαρμογή μπαλονιού ή με επιπλέον προσθέσεις. Όπως αναφέρθηκε από το αγγειογραφικό κεντρικό εργαστήριο, δεν υπήρχαν ενδοδιαφυγές τύπου IV κατά τη διάρκεια της κλινικής μελέτης των Η.Π.Α. Το υλικό μοσχεύματος που χρησιμοποιήθηκε για την κατασκευή του ενδαγγειακού μοσχεύματος AAA Zenith είναι τυπικού πάχους και είναι το ίδιο υλικό που χρησιμοποιήθηκε σε ανοικτές χειρουργικές διαδικασίες. Ο **Πίνακας 6.5.1** παρουσιάζει την επίπτωση των ενδοδιαφυγών κατά διάστημα αξιολόγησης, όπως αναγνωρίζεται από το κεντρικό εργαστήριο για τους ασθενείς τυπικού κινδύνου, υψηλού κινδύνου και εισαγωγικής περιόδου, αντίστοιχα.

Πίνακας 6.5.1 Ενδοδιαφυγές (Όλοι οι τύποι, νέες και επίμονες)

Στοιχείο	Τυπικός κίνδυνος από το μόσχευμα Zenith		Υψηλός κίνδυνος από το μόσχευμα Zenith		Εισαγωγική περίοδος με το μόσχευμα Zenith	
Ενδοδιαφυγές						
Προ του εξιτηρίου	15%	(23/153)	14%	(11/78)	12%	(3/26)
30 ημέρες[1]	9,9%	(16/161)	12%	(9/75)	6,3%	(2/32)
6 μήνες[1]	8,7%	(15/172)	11%	(8/70)	8,6%	(3/35)
12 μήνες[1]	7,4%	(11/148)	8,8%	(5/57)	3,4%	(1/29)

[1]Περιλαμβάνει τόσο επίμονες ενδοδιαφυγές όσο και νέες παρατηρήσεις.

Οι **Πίνακες 6.5.2 – 6.5.4** παρουσιάζουν την επίπτωση της πρώτης εμφάνισης μιας ενδοδιαφυγής σύμφωνα με το διάστημα αξιολόγησης, όπως αναγνωρίζεται από το κεντρικό εργαστήριο στις εξετάσεις που πραγματοποιούνται στο διάστημα 30 ημερών, 6 μηνών και 12 μηνών ή πριν από αυτό, για τους ασθενείς τυπικού κινδύνου, υψηλού κινδύνου και εισαγωγικής περιόδου, αντίστοιχα. Παρέχεται επίσης ο αριθμός ασθενών που δεν παρουσιάζουν διαρροή ακολούθως.

Πίνακας 6.5.2 Πρώτη εμφάνιση ενδοδιαφυγής[1] για ασθενείς τυπικού κινδύνου

	Εξέταση ενός μηνός N=179			Εξέταση έξι μηνών N=172			Εξέταση δώδεκα μηνών[3] N=148		
Στοιχείο	%	Ενδοδιαφυγή[1]	Χωρίς διαρροή ακολούθως[2]	%	Ενδοδιαφυγή[1]	Χωρίς διαρροή ακολούθως[2]	%	Ενδοδιαφυγή[1]	Χωρίς διαρροή ακολούθως[2]
Ενδοδιαφυγές	17	31	17	2,3	4	3	3,4	5	2
Εγγύς τύπου I	2,8	5	4	0,0	0	0	0,0	0	0
Περιφερική									
Τύπου I	1,7	3	1	0,0	0	0	0,7	1	1
Τύπου II	9,5	17	9	2,3	4	3	1,4	2	1
Τύπου III	1,1	2	2	0,0	0	0	0,7	1	0
Τύπου IV	0,0	0	0	0,0	0	0	0,0	0	0
Πολλαπλή	1,1	2	1	0,0	0	0	0,0	0	0
Άγνωστο	1,1	2	0	0,0	0	0	0,7	1	0

[1]Αναγνωρίστηκε από το κεντρικό εργαστήριο.
[2]Οι επακόλουθες ενδοδιαφυγές ενδέχεται να ήταν διαφορετικού τύπου από την αρχική.
[3]Μόνον 2 ασθενείς είχαν νέες ενδοδιαφυγές μετά από 12 μήνες. Δεν υπάρχουν διαθέσιμα στοιχεία παρακολούθησης μετά από 24 μήνες.

Πίνακας 6.5.3 Πρώτη εμφάνιση ενδοδιαφυγής[1] για ασθενείς υψηλού κινδύνου

	Εξέταση ενός μηνός N=88			Εξέταση έξι μηνών N=70			Εξέταση δώδεκα μηνών[3] N=57		
Στοιχείο	%	Ενδοδιαφυγή[1]	Χωρίς διαρροή ακολούθως[2]	%	Ενδοδιαφυγή[1]	Χωρίς διαρροή ακολούθως[2]	%	Ενδοδιαφυγή[1]	Χωρίς διαρροή ακολούθως[2]
Ενδοδιαφυγές	18	16	6	2,9	2	0	3,5	2	1
Εγγύς τύπου I	2,3	2	1	0,0	0	0	0,0	0	0
Περιφερική									
Τύπου I	1,1	1	1	0,0	0	0	0,0	0	0
Τύπου II	9,1	8	3	1,4	1	0	1,8	1	0
Τύπου III	0,0	0	0	1,4	1	0	1,8	1	1
Τύπου IV	0,0	0	0	0,0	0	0	0,0	0	0
Πολλαπλή	4,5	4	0	0,0	0	0	0,0	0	0
Άγνωστο	1,1	1	1	0,0	0	0	0,0	0	0

[1]Αναγνωρίστηκε από το κεντρικό εργαστήριο.
[2]Οι επακόλουθες ενδοδιαφυγές ενδέχεται να ήταν διαφορετικού τύπου από την αρχική.
[3]Χωρίς ενδοδιαφυγές μετά από 12 μήνες. Δεν υπάρχουν διαθέσιμα στοιχεία παρακολούθησης μετά από 24 μήνες.

Πίνακας 6.5.4 Πρώτη εμφάνιση ενδοδιαφυγής[1] για ασθενείς εισαγωγικής περιόδου

	Εξέταση ενός μηνός N=36			Εξέταση έξι μηνών N=35			Εξέταση δώδεκα μηνών[3] N=29		
Στοιχείο	%	Ενδοδιαφυγή[1]	Χωρίς διαρροή ακολούθως[2]	%	Ενδοδιαφυγή[1]	Χωρίς διαρροή ακολούθως[2]	%	Ενδοδιαφυγή[1]	Χωρίς διαρροή ακολούθως[2]
Ενδοδιαφυγές	11	4	2	2,9	1	0	0,0	0	0
Εγγύς τύπου I	0,0	0	0	0,0	0	0	0,0	0	0
Περιφερική									
Τύπου I	0,0	0	0	0,0	0	0	0,0	0	0
Τύπου II	5,6	2	1	2,9	1	0	0,0	0	0
Τύπου III	2,8	1	0	0,0	0	0	0,0	0	0
Τύπου IV	0,0	0	0	0,0	0	0	0,0	0	0
Πολλαπλή	0,0	0	0	0,0	0	0	0,0	0	0
Άγνωστο	2,8	1	1	0,0	0	0	0,0	0	0

[1]Αναγνωρίστηκε από το κεντρικό εργαστήριο.
[2]Οι επακόλουθες ενδοδιαφυγές ενδέχεται να ήταν διαφορετικού τύπου από την αρχική.
[3]Χωρίς ενδοδιαφυγές μετά από 12 μήνες. Δεν υπάρχουν διαθέσιμα στοιχεία παρακολούθησης μετά από 24 μήνες.

6.6 Μεταβολή ανευρύσματος

Οι **Πίνακες 6.6.1 - 6.6.3** παρουσιάζουν τη μεταβολή στη διάμετρο του ανευρύσματος για τους ενδαγγειακούς ασθενείς, όπως αναγνωρίζεται από το κεντρικό εργαστήριο. Ο **Πίνακας 6.6.1** παρουσιάζει τη μέγιστη μεταβολή στη διάμετρο του ανευρύσματος κατά διάστημα. Οι **Πίνακες 6.6.2** και **6.6.3** παρουσιάζουν τη μεταβολή του ανευρύσματος και την ενδοδιαφυγή στους 12 και 24 μήνες, αντίστοιχα.

Πίνακας 6.6.1 Μεταβολή στη μέγιστη διάμετρο ανευρύσματος κατά διάστημα*

Στοιχείο	Τυπικός κίνδυνος από το μόσχευμα Zenith		Υψηλός κίνδυνος από το μόσχευμα Zenith		Εισαγωγική περίοδος με το μόσχευμα Zenith	
Από προ του εξιτηρίου 30 ημέρες						
Μείωση >5 mm	1,7%	(3/180)	4,8%	(4/84)	0,0%	(0/40)
Αμετάβλητη	97%	(174/180)	94%	(79/84)	97,5%	(39/40)
Αύξηση >5 mm	1,7%	(3/180)	1,2%	(1/84)	2,5%	(1/40)
Μεταβολή από προ του εξιτηρίου 6 μήνες						
Μείωση >5 mm	36%	(63/173)	41%	(30/73)	49%	(18/37)
Αμετάβλητη	62%	(108/173)	59%	(43/73)	51%	(19/37)
Αύξηση >5 mm	1,2%	(2/173)	0,0%	(0/73)	0,0%	(0/37)
Μεταβολή από προ του εξιτηρίου 12 μήνες						
Μείωση >5 mm	68%	(102/151)	63%	(39/62)	67%	(20/30)
Αμετάβλητη	31%	(47/151)	35%	(22/62)	33%	(10/30)
Αύξηση >5 mm	1,3%	(2/151)	1,6%	(1/62)	0,0%	(0/30)
Μεταβολή από προ του εξιτηρίου 24 μήνες						
Μείωση >5 mm	78%	(74/94)	75%	(27/36)	71%	(17/24)
Αμετάβλητη	19%	(18/94)	25%	(9/36)	25%	(6/24)
Αύξηση >5 mm	2,1%	(2/94)	0,0%	(0/36)	4,2%	(1/24)

*Περιλαμβάνει μόνον ασθενείς με ερμηνεύσιμα φιλμ και μετρήσεις μεταβολής του ανευρύσματος από 1 έως 24 μήνες.

Πίνακας 6.6.2 Μεταβολή στο μέγεθος του ανευρύσματος και ενδοδιαφυγή στους 12 μήνες

	Τυπικός κίνδυνος από το μόσχευμα Zenith N=140			Υψηλός κίνδυνος από το μόσχευμα Zenith N=53			Εισαγωγική περίοδος με το μόσχευμα Zenith N=27		
		Ενδοδιαφυγή			Ενδοδιαφυγή			Ενδοδιαφυγή	
Στοιχείο	**N**	**n**	**%**	**N**	**n**	**%**	**N**	**n**	**%**
Μεταβολή στο μέγεθος του ανευρύσματος από προ του εξιτηρίου έως τους 12 μήνες									
Μείωση >5 mm	96	3	3,0	35	3	9,0	20	0	0,0
Αμετάβλητη	42	8	19	17	2	12	7	1	14
Αύξηση >5 mm	2	0	0,0	1	0	0,0	0	0	0,0

Πίνακας 6.6.3 Μεταβολή στο μέγεθος του ανευρύσματος και ενδοδιαφυγή στους 24 μήνες

	Τυπικός κίνδυνος από το μόσχευμα Zenith N=90			Υψηλός κίνδυνος από το μόσχευμα Zenith N=31			Εισαγωγική περίοδος με το μόσχευμα Zenith N=21		
		Ενδοδιαφυγή			Ενδοδιαφυγή			Ενδοδιαφυγή	
Στοιχείο	**N**	**n**	**%**	**N**	**n**	**%**	**N**	**n**	**%**
Μεταβολή στο μέγεθος ανευρύσματος από προ του εξιτηρίου έως τους 24 μήνες									
Μείωση >5 mm	71	3	4,0	24	1	4,0	16	0	0,0
Αμετάβλητη	18	1	6,0	7	3	43	5	0	0,0
Αύξηση >5 mm	1	1	100	0	0	0,0	0	0	0,0

6.7 Δευτερεύουσες επεμβάσεις που σχετίζονται με ΑΑΑ

Δευτερεύουσες επεμβάσεις που σχετίζονται με ΑΑΑ εντός του πρώτου έτους εκτελέστηκαν στο 11% των ασθενών τυπικού κινδύνου με μόσχευμα Zenith, στο 13% των ασθενών υψηλού κινδύνου με μόσχευμα Zenith και στο 5,8% των ασθενών εισαγωγικής περιόδου με μόσχευμα Zenith όπως φαίνεται στον **Πίνακα 6.7.1**. Περισσότερες από το 50% των δευτερευουσών επεμβάσεων ενείχαν καθετηριασμό για τη θεραπεία ενδοδιαφυγής. Δευτερεύουσες επεμβάσεις που σχετίζονται με ΑΑΑ εντός του δεύτερου έτους εκτελέστηκαν στο 4,2% των ασθενών τυπικού κινδύνου με μόσχευμα Zenith, στο 2,2% των ασθενών υψηλού κινδύνου με μόσχευμα Zenith και στο 2,3% των ασθενών εισαγωγικής περιόδου με μόσχευμα Zenith όπως φαίνεται στον **Πίνακα 6.7.2**.

Πίνακας 6.7.1 Δευτερεύουσες επεμβάσεις (έως 12 μήνες)

	Τυπικός κίνδυνος από το μόσχευμα Zenith N=199		Υψηλός κίνδυνος από το μόσχευμα Zenith N=100		Εισαγωγική περίοδος με το μόσχευμα Zenith N=52	
Επέμβαση	**n**	**%**	**n**	**%**	**n**	**%**
Μετατροπή σε ανοικτή αποκατάσταση	2	1,0	1	1,0	0	0,0
Ασθενείς με ≥1 επέμβαση	21	11	13	13	3	5,8
Θεραπεία ενδοδιαφυγής						
Εμβολισμός	5	2,5	3	3,0	1	2,0
Βοηθητικό εξάρτημα	6	3,0	4	4,0	1	2,0
Ενδοπρόσθεση	1	0,5	0	0,0	0	0,0
Αγγειοπλαστική	0	0,0	1	1,0	0	0,0
Θεραπεία αύξησης ανευρύσματος						
Εμβολισμός	0	0,0	0	0,0	0	0,0
Θεραπεία απόφραξης μέλους	1	0,5	3	3,0	1	2,0
Θεραπεία στένωσης μέλους	1	0,5	0	0,0	0	0,0
Θεραπεία νεφρικής αρτηρίας	5	2,5	0	0,0	0	0,0
Θεραπεία υποβουβωνικής ισχαιμίας	1	0,5	1	1,0	0	0,0
Θεραπεία πολλαπλών συμβάντων	1	0,5	1	1,0	0	0,0

Πίνακας 6.7.2 Δευτερεύουσες επεμβάσεις (>12 έως 24 μήνες)

	Τυπικός κίνδυνος από το μόσχευμα Zenith N=190		Υψηλός κίνδυνος από το μόσχευμα Zenith N=90		Εισαγωγική περίοδος με το μόσχευμα Zenith N=44	
Επέμβαση	**n**	**%**	**n**	**%**	**n**	**%**
Μετατροπή σε ανοικτή αποκατάσταση	1	0,5	1	1,1	0	0,0
Ασθενείς με ≥1 επέμβαση	8	4,2	2	2,2	1	2,3
Θεραπεία ενδοδιαφυγής						
Εμβολισμός	3[1]	1,6	0	0,0	1[2]	2,3
Βοηθητικό εξάρτημα	1	0,5	0	0,0	0	0,0
Ενδοπρόσθεση	0	0,0	1	1,1	0	0,0
Αγγειοπλαστική	0	0,0	0	0,0	0	0,0
Θεραπεία αύξησης ανευρύσματος						
Εμβολισμός	1	0,5	0	0,0	1[2]	2,3
Θεραπεία απόφραξης μέλους	1	0,5	0	0,0	0	0,0
Θεραπεία στένωσης μέλους	0	0,0	0	0,0	0	0,0
Θεραπεία νεφρικής αρτηρίας	0	0,0	1	1,1	0	0,0
Θεραπεία υποβουβωνικής ισχαιμίας	1	0,5	0	0,0	0	0,0
Θεραπεία πολλαπλών συμβάντων	1	0,5	0	0,0	0	0,0

[1] Ο ασθενής έλαβε επίσης βοηθητικό εξάρτημα.

[2] Ο ασθενής υποβλήθηκε σε επέμβαση για τη θεραπεία αύξησης ανευρύσματος και ενδοδιαφυγής.

6.8 Μετρήσεις δευτερεύουσας έκβασης

Όπως περιγράφεται στον **Πίνακα 6.8.1**, η θεραπεία του AAA με το ενδαγγειακό μόσχευμα AAA Zenith σε σύγκριση με την ομάδα χειρουργικού ελέγχου κατέδειξε σημαντικά οφέλη στις μετρήσεις ανάνηψης και ποιότητας ζωής.

Πίνακας 6.8.1 Δευτερεύουσες εκβάσεις κατά ομάδα θεραπείας

Στοιχείο	Τυπικός κίνδυνος από το μόσχευμα Zenith	Χειρουργικός τυπικός κίνδυνος	Τιμή *P*	Υψηλός κίνδυνος από το μόσχευμα Zenith	Εισαγωγική περίοδος με το μόσχευμα Zenith
Χρόνος αναισθησίας (min)	221,6 ± 67,3	304,5 ± 102,7	<0,001	218,9 ± 69,6	213,9 ± 57,7
Χρόνος διαδικασίας (min)	153,2 ± 56,3	238,7 ± 92,2	<0,001	153,5 ± 58,6	155,9 ± 43,2
Προϊόντα τράπεζας αίματος που ελήφθησαν	5,0% (10/200)	84% (67/80)	<0,001	12% (12/100)	3,8% (2/52)
Απώλεια αίματος (ml)	299 ± 324	1676 ± 1676	<0,001	356 ± 514	265 ± 226
Ημέρες στη ΜΕΘ	0,4 ± 0,9	3,4 ± 4,6	<0,001	0,5 ± 1,2	0,5 ± 0,9
Ημέρες έως το εξιτήριο	2,6 ± 1,7	8,8 ± 5,6	<0,001	3,0 ± 2,8	2,7 ± 1,5
Ημέρες έως τη λήψη υγρών από του στόματος	0,5 ± 0,8	3,9 ± 2,5	<0,001	0,5 ± 0,6	0,7 ± 0,5
Ημέρες έως τη φυσιολογική δίαιτα	1,3 ± 1,2	6,6 ± 4,9	<0,001	1,3 ± 0,8	1,1 ± 0,7
Ημέρες έως τη φυσιολογική λειτουργία του εντέρου	2,6 ± 1,4	4,2 ± 2,1	<0,001	2,6 ± 1,5	2,0 ± 1,2
Ημέρες έως την κινητοποίηση	1,2 ± 0,7	3,5 ± 3,4	<0,001	1,2 ± 0,7	1,2 ± 0,6
Ώρες διασωλήνωσης	1,9 ± 2,2	11,7 ± 13,6	<0,001	1,2 ± 1,7	2,6 ± 4,6
Μέγιστη θερμοκρασία	101,1 ± 1,3	100,7 ± 1,2	0,06	100,8 ± 1,1	101,0 ± 1,2

7 ΕΠΙΛΟΓΗ ΚΑΙ ΘΕΡΑΠΕΙΑ ΑΣΘΕΝΩΝ

(Δείτε την **ενότητα 4, ΠΡΟΕΙΔΟΠΟΙΗΣΕΙΣ ΚΑΙ ΠΡΟΦΥΛΑΞΕΙΣ**)

7.1 Εξατομίκευση της θεραπείας

Η Cook συνιστά την επιλογή των διαμέτρων των εξαρτημάτων του ενδαγγειακού μοσχεύματος AAA Zenith Flex όπως περιγράφεται στους **Πίνακες 10.5.1** και **10.5.2**. Το μήκος του ενδαγγειακού μοσχεύματος AAA Zenith Flex πρέπει να εκτείνεται από την κατώτατη νεφρική αρτηρία, έως ακριβώς πάνω από το διχασμό της έσω λαγόνιας (υπογάστριας) αρτηρίας. Όλα τα μήκη και οι διάμετροι των συσκευών που είναι απαραίτητα για την ολοκλήρωση της διαδικασίας πρέπει να είναι διαθέσιμα στον ιατρό, ειδικά όταν δεν είναι βέβαιες οι μετρήσεις προεγχειρητικού σχεδιασμού περίπτωσης (διάμετροι/μήκη θεραπείας). Η προσέγγιση αυτή επιτρέπει μεγαλύτερη διεγχειρητική ευελιξία για την επίτευξη βέλτιστων εκβάσεων διαδικασίας. Οι κίνδυνοι και τα οφέλη που περιγράφηκαν προηγουμένως στην **ενότητα 6, ΠΕΡΙΛΗΨΗ ΤΩΝ ΚΛΙΝΙΚΩΝ ΜΕΛΕΤΩΝ** πρέπει να εξετάζονται προσεκτικά για κάθε ασθενή, πριν από τη χρήση του ενδαγγειακού μοσχεύματος AAA Zenith Flex. Επιπλέον ζητήματα για την επιλογή του ασθενούς περιλαμβάνουν μεταξύ άλλων:

- Ηλικία και προσδόκιμο ζωής του ασθενούς
- Συνυπάρχουσες νόσοι (π.χ. καρδιακή, πνευμονική ή νεφρική ανεπάρκεια πριν από τη χειρουργική επέμβαση, νοσηρή παχυσαρκία)
- Καταλληλότητα του ασθενούς για ανοικτή χειρουργική αποκατάσταση
- Ανατομική καταλληλότητα του ασθενούς για ενδαγγειακή αποκατάσταση
- Ο κίνδυνος ρήξης ανευρύσματος σε σύγκριση με τον κίνδυνο της θεραπείας με το ενδαγγειακό μόσχευμα AAA Zenith Flex
- Ικανότητα ανοχής γενικής, περιοχικής ή τοπικής αναισθησίας
- Το μέγεθος και η μορφολογία του αγγείου λαγονομηριαίας προσπέλασης (ελάχιστος θρόμβος, ασβέστιο ή/και ελίκωση) πρέπει να είναι συμβατά με τις τεχνικές αγγειακής προσπέλασης και τα παρελκόμενα του προφίλ τοποθέτησης ενός θηκαριού αγγειακού εισαγωγέα 16 French έως 22 French
- Μη ανευρυσματικό, υπονεφρικό αορτικό τμήμα (αυχένας) εγγύς προς το ανεύρυσμα:
  - με περιφέρεια τουλάχιστον 15 mm,
  - με διάμετρο που μετράται από εξωτερικό τοίχωμα σε εξωτερικό τοίχωμα το πολύ 32 mm και τουλάχιστον 18 mm,
  - με γωνία μικρότερη από 60 μοίρες σε σχέση με τον μακρύ άξονα του ανευρύσματος, και
  - με γωνία μικρότερη από 45 μοίρες σε σχέση με τον άξονα της υπερνεφρικής αορτής
- Περιφερική θέση καθήλωσης λαγόνιας αρτηρίας μεγαλύτερη από 10 mm σε μήκος και 7,5 έως 20 mm σε διάμετρο (μετρημένη από εξωτερικό τοίχωμα σε εξωτερικό τοίχωμα)
- Απουσία σημαντικής αποφρακτικής νόσου μηριαίας/λαγόνιας αρτηρίας, η οποία θα ήταν δυνατόν να παρεμποδίσει τη ροή μέσω του ενδαγγειακού μοσχεύματος

Η τελική απόφαση θεραπείας είναι στην κρίση του ιατρού και του ασθενούς.

8 ΠΛΗΡΟΦΟΡΙΕΣ ΓΙΑ ΤΙΣ ΣΥΣΤΑΣΕΙΣ ΠΡΟΣ ΤΟΝ ΑΣΘΕΝΗ

Κατά τη συζήτηση αυτής της ενδαγγειακής συσκευής και της διαδικασίας, ο ιατρός και ο ασθενής (ή/και τα μέλη της οικογένειας) πρέπει να ανασκοπήσουν τους κινδύνους και τα οφέλη, που περιλαμβάνουν:

- Κινδύνους και διαφορές μεταξύ ενδαγγειακής αποκατάστασης και χειρουργικής αποκατάστασης
- Δυνητικά πλεονεκτήματα της κλασσικής ανοικτής χειρουργικής αποκατάστασης
- Δυνητικά πλεονεκτήματα της ενδαγγειακής αποκατάστασης
- Η πιθανότητα ανάγκης επακόλουθης επεμβατικής ή ανοικτής χειρουργικής αποκατάστασης του ανευρύσματος μετά την αρχική ενδαγγειακή αποκατάσταση

Επιπρόσθετα των κινδύνων και των ωφελειών μιας ενδαγγειακής αποκατάστασης, ο ιατρός πρέπει να εκτιμήσει τη δέσμευση και τη συμμόρφωση του ασθενούς στη μετεγχειρητική παρακολούθηση, όπως είναι απαραίτητο για τη διασφάλιση ασφαλών και θετικών αποτελεσμάτων. Παρακάτω παρατίθενται επιπλέον θέματα προς συζήτηση με τον ασθενή, όσον αφορά τις προσδοκίες μετά από μια ενδαγγειακή αποκατάσταση:

- **Η μακροχρόνια απόδοση και ασφάλεια των ενδαγγειακών μοσχευμάτων δεν έχει ακόμα επιβεβαιωθεί. Όλοι οι ασθενείς πρέπει να ενημερώνονται ότι η ενδαγγειακή θεραπεία απαιτεί μακροχρόνια, τακτική παρακολούθηση για την εκτίμηση της υγείας τους και της απόδοσης του ενδαγγειακού μοσχεύματός τους.** Ασθενείς με ειδικά κλινικά ευρήματα (π.χ. ενδοδιαφυγές, διευρυνόμενα ανευρύσματα ή μεταβολές της δομής ή της θέσης του ενδαγγειακού μοσχεύματος) πρέπει να τελούν υπό αυξημένη παρακολούθηση. Ειδικές κατευθυντήριες οδηγίες παρακολούθησης περιγράφονται στην **ενότητα 12, ΚΑΤΕΥΘΥΝΤΗΡΙΕΣ ΟΔΗΓΙΕΣ ΑΠΕΙΚΟΝΙΣΗΣ ΚΑΙ ΜΕΤΕΓΧΕΙΡΗΤΙΚΗ ΠΑΡΑΚΟΛΟΥΘΗΣΗ**.
- Πρέπει να παρέχονται συμβουλές στους ασθενείς σχετικά με τη σημασία της τήρησης του προγράμματος παρακολούθησης, τόσο κατά τη διάρκεια του πρώτου έτους όσο και σε ετήσια διαστήματα στη συνέχεια. Οι ασθενείς πρέπει να ενημερώνονται ότι η τακτική και συνεπής παρακολούθηση αποτελεί κρίσιμο μέρος της διασφάλισης της συνεχούς ασφάλειας και αποτελεσματικότητας της ενδαγγειακής θεραπείας των AAA. Ως ελάχιστο απαιτείται, και πρέπει να θεωρείται δια βίου δέσμευση για την υγεία και την καλή κατάσταση του ασθενούς, ετήσια απεικόνιση και τήρηση των απαιτήσεων μετεγχειρητικής παρακολούθησης ρουτίνας.
- Ο ασθενής θα πρέπει να ενημερωθεί ότι η επιτυχής αποκατάσταση του ανευρύσματος δεν αναστέλλει τη διαδικασία της νόσου. Εξακολουθεί να υπάρχει η πιθανότητα παρουσίας σχετιζόμενης εκφύλισης των αγγείων.
- Οι ιατροί πρέπει να ενημερώσουν όλους τους ασθενείς ότι είναι σημαντικό να αναζητήσουν άμεση ιατρική φροντίδα σε περίπτωση που παρουσιάσουν σημεία απόφραξης του μέλους, διεύρυνσης ή ρήξης ανευρύσματος. Τα σημεία απόφραξης του μέλους του μοσχεύματος περιλαμβάνουν πόνο στο(α) ισχίο(α) ή στην(ις) κνήμη(ες) κατά τη διάρκεια του βαδίσματος ή κατά την ανάπαυση ή αποχρωματισμό ή ψυχρότητα της κνήμης. Η ρήξη του ανευρύσματος ενδέχεται να είναι ασυμπτωματική, αλλά συνήθως παρουσιάζεται ως: πόνος, μούδιασμα, αδυναμία στις κνήμες, οποιοσδήποτε πόνος στη ράχη, στο θώρακα, στην κοιλιά ή στο βουβώνα, ζάλη, λιποθυμία, ταχύς καρδιακός παλμός ή αιφνίδια αδυναμία.
- Λόγω της απεικόνισης που απαιτείται για την επιτυχή τοποθέτηση και παρακολούθηση των ενδαγγειακών συσκευών, οι κίνδυνοι που προκαλούνται σε αναπτυσσόμενο ιστό λόγω της έκθεσης σε ακτινοβολία θα πρέπει να συζητώνται με γυναίκες οι οποίες είναι ή έχουν υποψία ότι είναι έγκυες. Οι άντρες που υποβάλλονται σε ενδαγγειακή ή ανοικτή χειρουργική αποκατάσταση μπορεί να εκδηλώσουν ανικανότητα.

Οι ιατροί πρέπει να παραπέμπουν τον ασθενή στον Οδηγό ασθενούς σχετικά με τους κινδύνους που παρουσιάζονται κατά τη διάρκεια ή μετά την εμφύτευση της συσκευής. Οι κίνδυνοι που σχετίζονται με τη διαδικασία περιλαμβάνουν καρδιακές, πνευμονικές, νευρολογικές, εντερικές και αιμορραγικές επιπλοκές. Οι κίνδυνοι που σχετίζονται με τη συσκευή περιλαμβάνουν απόφραξη, ενδοδιαφυγή, διεύρυνση ανευρύσματος, θραύση, ενδεχόμενο για επανεπέμβαση και μετατροπή σε ανοιχτή χειρουργική επέμβαση, ρήξη και θάνατο (δείτε την **ενότητα 5.1, Παρατηρούμενες ανεπιθύμητες ενέργειες** και την **ενότητα 5.2, Δυνητικές ανεπιθύμητες ενέργειες**). Ο ιατρός πρέπει να συμπληρώσει την *Κάρτα ταυτοποίησης ασθενούς* και να τη δώσει στον ασθενή, έτσι ώστε να μπορεί να τη φέρει μαζί του συνεχώς. Ο ασθενής πρέπει να ανατρέχει στην κάρτα οποιαδήποτε στιγμή επισκέπτεται άλλους υγειονομικούς, ιδιαίτερα για οποιεσδήποτε πρόσθετες διαγνωστικές διαδικασίες (π.χ. μαγνητική τομογραφία).

9 ΤΡΟΠΟΣ ΔΙΑΘΕΣΗΣ

- Το ενδαγγειακό μόσχευμα AAA Zenith Flex με το σύστημα εισαγωγής Z-Trak έχει αποστειρωθεί με αέριο οξείδιο του αιθυλενίου και παρέχεται προφορτωμένο σε αποκολλούμενες συσκευασίες.
- Η συσκευή προορίζεται για μία χρήση μόνο. Μην επαναποστειρώνετε τη συσκευή.
- Το προϊόν παραμένει στείρο εάν η συσκευασία του δεν ανοιχτεί και δεν υποστεί ζημιά. Επιθεωρήστε τη συσκευή και τη συσκευασία για να βεβαιωθείτε ότι δεν έχει προκληθεί ζημιά κατά τη μεταφορά. Μη χρησιμοποιείτε τη συσκευή αυτή εάν έχει προκληθεί ζημιά ή εάν ο φραγμός αποστείρωσης έχει υποστεί ζημιά ή έχει σπάσει. Εάν έχει προκληθεί ζημιά, μη χρησιμοποιείτε το προϊόν και επιστρέψτε το στην COOK.
- Πριν από τη χρήση, επαληθεύστε ότι έχουν παρασχεθεί οι σωστές συσκευές (ποσότητα και μέγεθος) για τον ασθενή, ελέγχοντας τη συσκευή με βάση την παραγγελία που έχει συνταγογραφηθεί από τον ιατρό για τον συγκεκριμένο ασθενή.
- Η συσκευή του κύριου σώματος τοποθετείται πάνω σε ένα θηκάρι εισαγωγέα Flexor 18, 20 ή 22 French. Η επιφάνεια του θηκαριού φέρει υδρόφιλη επικάλυψη, η οποία όταν ενυδατωθεί, ενισχύει τη στρεπτικότητα. Για την ενεργοποίηση της υδρόφιλης επικάλυψης, η επιφάνεια πρέπει να σκουπίζεται με στείρο επίθεμα γάζας εμποτισμένο σε φυσιολογικό ορό.
- Μη χρησιμοποιείτε μετά την ημερομηνία (λήξης) "USE BY" που αναγράφεται στην ετικέτα.
- Φυλάσσετε σε δροσερό και στεγνό χώρο.

10 ΠΛΗΡΟΦΟΡΙΕΣ ΓΙΑ ΤΗΝ ΚΛΙΝΙΚΗ ΧΡΗΣΗ

10.1 Εκπαίδευση ιατρού

ΠΡΟΣΟΧΗ: Να έχετε πάντοτε διαθέσιμη μια έμπειρη χειρουργική ομάδα κατά τη διάρκεια των διαδικασιών εμφύτευσης ή επανεπέμβασης, σε περίπτωση που είναι απαραίτητη η μετατροπή σε ανοικτή χειρουργική αποκατάσταση.

ΠΡΟΣΟΧΗ: Το ενδαγγειακό μόσχευμα AAA Zenith Flex με το σύστημα εισαγωγής Z-Trak πρέπει να χρησιμοποιείται μόνον από ιατρούς και ομάδες που έχουν εκπαιδευτεί σε αγγειακές επεμβατικές τεχνικές και στη χρήση της συσκευής αυτής. Οι συνιστώμενες απαιτήσεις δεξιοτήτων/γνώσεων για τους ιατρούς που χρησιμοποιούν το ενδαγγειακό μόσχευμα AAA Zenith Flex με το σύστημα εισαγωγής Z-Trak περιγράφονται παρακάτω:

Επιλογή ασθενούς:

- Γνώση του φυσικού ιστορικού των ανευρυσμάτων κοιλιακής αορτής (AAA) και συνυπαρχουσών νόσων που σχετίζονται με την αποκατάσταση AAA.
- Γνώση ερμηνείας των ακτινογραφικών εικόνων και επιλογής, προγραμματισμού και προσδιορισμού μεγέθους συσκευής.

Μια διεπιστημονική ομάδα που έχει συνδυασμένη εμπειρία της διαδικασίας με:

- Μηριαία τομή, αρτηριοτομή και αποκατάσταση
- Τεχνικές διαδερμικής προσπέλασης και σύγκλεισης
- Μη εκλεκτικές και εκλεκτικές τεχνικές συρμάτινου οδηγού και καθετήρα
- Ερμηνεία ακτινοσκοπικών και αγγειογραφικών εικόνων
- Εμβολισμός
- Αγγειοπλαστική
- Τοποθέτηση ενδαγγειακής ενδοπρόσθεσης
- Τεχνικές βρόχου
- Κατάλληλη χρήση ακτινογραφικού σκιαγραφικού υλικού
- Τεχνικές για την ελαχιστοποίηση της έκθεσης σε ακτινοβολία
- Ειδίκευση στις απαραίτητες μεθόδους παρακολούθησης ασθενούς

10.2 Επιθεώρηση πριν από τη χρήση

Επιθεωρήστε τη συσκευή και τη συσκευασία για να βεβαιωθείτε ότι δεν έχει προκληθεί ζημιά κατά τη μεταφορά. Μη χρησιμοποιείτε τη συσκευή αυτή εάν έχει προκληθεί ζημιά ή εάν ο φραγμός αποστείρωσης έχει υποστεί ζημιά ή έχει σπάσει. Εάν έχει προκληθεί ζημιά, μη χρησιμοποιείτε το προϊόν και επιστρέψτε το στην COOK. Πριν από τη χρήση, επαληθεύστε ότι έχουν παρασχεθεί οι σωστές συσκευές (ποσότητα και μέγεθος) για τον ασθενή, ελέγχοντας τη συσκευή με βάση την παραγγελία που έχει συνταγογραφηθεί από τον ιατρό για τον συγκεκριμένο ασθενή.

10.3 Απαιτούμενα υλικά

(Δεν περιλαμβάνεται σε σπονδυλωτό σύστημα 3 τεμαχίων)

- Κιτ βοηθητικών εξαρτημάτων ενδαγγειακού μοσχεύματος AAA Zenith
- Ακτινοσκόπιο με δυνατότητες ψηφιακής ακτινογραφίας (βραχίονας C ή σταθερή μονάδα)
- Σκιαγραφικό μέσο
- Σύριγγα
- Ηπαρινισμένος φυσιολογικός ορός
- Στείρα επιθέματα γάζας

10.4 Συνιστώμενα υλικά

(Δεν περιλαμβάνεται σε σπονδυλωτό σύστημα 3 τεμαχίων)

Τα ακόλουθα προϊόντα συνιστώνται για την εμφύτευση οποιουδήποτε εξαρτήματος στη σειρά προϊόντων Zenith. Για πληροφορίες σχετικά με τη χρήση των προϊόντων αυτών, ανατρέξτε στις προτεινόμενες οδηγίες χρήσης του εκάστοτε προϊόντος.

- Υπεράκαμπτος συρμάτινος οδηγός 0,035" (0,89 mm), 260 cm, για παράδειγμα:
  - Υπεράκαμπτοι συρμάτινοι οδηγοί Cook Lunderquist (LES)
- Τυπικός συρμάτινος οδηγός 0,035" (0,89 mm), για παράδειγμα:
  - Συρμάτινοι οδηγοί 0,035" (0,89 mm) Cook
  - Συρμάτινοι οδηγοί Cook Nimble™
- Μπαλόνια διαμόρφωσης, για παράδειγμα:
  - Καθετήρας με μπαλόνι Cook Coda
- Σετ εισαγωγέων, για παράδειγμα:
  - Σετ εισαγωγέων Cook Check-Flo®
  - Σετ πολύ μεγάλων εισαγωγέων Cook Check-Flo
  - Ετερόπλευροι εισαγωγείς Cook Flexor Balkin Up & Over®
- Καθετήρας προσδιορισμού μεγέθους, για παράδειγμα:
  - Καθετήρες προσδιορισμού μεγέθους σε εκατοστά Cook Aurous®
- Αγγειογραφικοί καθετήρες με ακτινοσκιερό άκρο, για παράδειγμα:
  - Αγγειογραφικοί καθετήρες με άκρο Cook Beacon®
  - Καθετήρες έκπλυσης Cook Royal Flush με άκρο Cook Beacon
- Βελόνες εισαγωγής, για παράδειγμα:
  - Βελόνες εισόδου μονού τοιχώματος Cook
- Ενδαγγειακοί διαστολείς, για παράδειγμα:
  - Σετ ενδαγγειακών διαστολέων της Cook

10.5 Κατευθυντήριες οδηγίες συσκευής προσδιορισμού μεγέθους

Η επιλογή της διαμέτρου πρέπει να προσδιορίζεται από τη διάμετρο του αγγείου από εξωτερικό τοίχωμα σε εξωτερικό τοίχωμα και **όχι** από τη διάμετρο του αυλού. Ο προσδιορισμός ανεπαρκούς ή υπερβολικού μεγέθους ενδέχεται να έχει ως αποτέλεσμα ατελή στεγανοποίηση ή περιορισμένη ροή.

Πίνακας 10.5.1 Οδηγός προσδιορισμού μεγέθους μοσχεύματος κύριου σώματος*

Διάμετρος προοριζόμενου αορτικού αγγείου[1,2] (mm)	Διάμετρος κύριου σώματος[3] (mm)	Συνολικό μήκος έως ετερόπλευρο μέλος/ Συνολικό μήκος έως σύστοιχο μέλος (mm)	Θηκάρι εισαγωγέα (Fr)
18-19	22	82/112, 96/126, 111/141, 125/155, 140/170	18
20-21	24	82/112, 96/126, 111/141, 125/155, 140/170	18
22	26	82/112, 96/126, 111/141, 125/155, 140/170	18
23-24	28	82/112, 96/126, 111/141, 125/155, 140/170	20
25-26	30	82/112, 96/126, 111/141, 125/155, 140/170	20
27-28	32	82/112, 96/126, 111/141, 125/155, 140/170	20
29-32	36	95/125, 113/143, 131/161, 149/179	22

[1]Μέγιστη διάμετρος κατά μήκος της εγγύς θέσης καθήλωσης.

[2]Στρογγυλοποιήστε τη μετρημένη διάμετρο αορτής στο πλησιέστερο mm.

[3]Επιπλέον ζητήματα ενδέχεται να επηρεάσουν την επιλογή της διαμέτρου.

*Όλες οι διαστάσεις είναι ονομαστικές.

Πίνακας 10.5.2 Οδηγός προσδιορισμού μεγέθους μοσχεύματος λαγόνιου σκέλους*

Διάμετρος προοριζόμενου λαγόνιου αγγείου[1,2] (mm)	Διάμετρος λαγόνιου σκέλους[3] (mm)	Μήκος εργασίας λαγόνιου σκέλους[4] (mm)	Θηκάρι εισαγωγέα (Fr)
<8	8	37, 54, 71, 88, 105, 122	14
8-9	10	37, 54, 71, 88, 105, 122	14
10-11	12	39, 56, 73, 90, 107, 124	16
12-13	14	39, 56, 73, 90, 107, 124	16
14-15	16	39, 56, 73, 90	16
16-17	18	39, 56, 73, 90	16
18	20	39, 56, 73, 90	16
19	22	39, 56, 73, 90	16
20	24	39, 56, 73, 90	16

[1]Μέγιστη διάμετρος κατά μήκος της περιφερικής θέσης καθήλωσης.

[2]Στρογγυλοποιήστε τη μετρημένη λαγόνια διάμετρο στο πλησιέστερο mm.

[3]Επιπλέον ζητήματα ενδέχεται να επηρεάσουν την επιλογή της διαμέτρου.

[4]Συνολικό μήκος σκέλους = μήκος εργασίας + 22 mm ενδοπρόσθεσης σύνδεσης.

*Όλες οι διαστάσεις είναι ονομαστικές.

11 ΟΔΗΓΙΕΣ ΧΡΗΣΗΣ

Ανατομικές απαιτήσεις

- Το μέγεθος και η μορφολογία του αγγείου λαγονομηριαίας προσπέλασης (ελάχιστος θρόμβος, ασβέστιο ή/και ελίκωση) πρέπει να είναι συμβατά με τις τεχνικές αγγειακής προσπέλασης και τα παρελκόμενα. Ενδέχεται να απαιτούνται τεχνικές αρτηριακού αγωγού.
- Το μήκος του εγγύς αορτικού αυχένα θα πρέπει να είναι τουλάχιστον 15 mm με διάμετρο που μετράται από εξωτερικό τοίχωμα σε εξωτερικό τοίχωμα 18-32 mm.
- Περιφερική θέση καθήλωσης λαγόνιας αρτηρίας μεγαλύτερη από 10 mm σε μήκος και 7,5-20 mm σε διάμετρο (μετρημένη από εξωτερικό τοίχωμα σε εξωτερικό τοίχωμα).

Πριν από τη χρήση του ενδαγγειακού μοσχεύματος AAA Zenith Flex με το σύστημα εισαγωγής Z-Trak, ανασκοπήστε αυτό το φυλλάδιο *προτεινόμενων οδηγιών χρήσης*. Οι ακόλουθες οδηγίες ενσωματώνουν μια βασική κατευθυντήρια οδηγία για την τοποθέτηση της συσκευής. Ενδέχεται να απαιτηθούν παραλλαγές στις ακόλουθες διαδικασίες. Οι οδηγίες αυτές προορίζονται για βοήθεια στην καθοδήγηση του ιατρού και δεν αντικαθιστούν την κρίση του ιατρού.

Γενικές πληροφορίες χρήσης

Κατά τη διάρκεια χρήσης του ενδαγγειακού μοσχεύματος AAA Zenith Flex με το σύστημα εισαγωγής Z-Trak, πρέπει να χρησιμοποιούνται τυπικές τεχνικές για την τοποθέτηση θηκαριών αρτηριακής προσπέλασης, οδηγών καθετήρων, αγγειογραφικών καθετήρων και συρμάτινων οδηγών. Το ενδαγγειακό μόσχευμα AAA Zenith Flex με το σύστημα εισαγωγής Z-Trak είναι συμβατό με συρμάτινους οδηγούς διαμέτρου 0,035" (0,89 mm).

Η τοποθέτηση ενδαγγειακού μοσχεύματος είναι μία χειρουργική επέμβαση, και μπορεί να παρουσιαστεί απώλεια αίματος από διάφορες αιτίες, η οποία σε σπάνιες περιπτώσεις απαιτεί παρέμβαση (συμπεριλαμβανομένης της μετάγγισης αίματος) προκειμένου να αποτραπούν οι ανεπιθύμητες εκβάσεις. Είναι σημαντικό να παρακολουθείται η απώλεια αίματος από την αιμοστατική βαλβίδα καθόλη τη διάρκεια της επέμβασης, αλλά αυτό είναι ιδιαίτερα σημαντικό κατά τη διάρκεια και μετά από τον χειρισμό της γκρι διάταξης τοποθέτησης. Μετά από την αφαίρεση της γκρι διάταξης τοποθέτησης, εάν η απώλεια αίματος είναι υπερβολική, εξετάστε το ενδεχόμενο τοποθέτησης ενός μη πληρωμένου μπαλονιού διαμόρφωσης ή ενός διαστολέα συστήματος εισαγωγής εντός της βαλβίδας, περιορίζοντας τη ροή.

Προσδιοριστικοί παράγοντες προ της εμφύτευσης

Επαληθεύστε από το σχεδιασμό προ της εμφύτευσης ότι έχει επιλεγεί η σωστή συσκευή. Οι προσδιοριστικοί παράγοντες περιλαμβάνουν:

1. Επιλογή μηριαίας αρτηρίας για την εισαγωγή του συστήματος του κύριου σώματος (να καθοριστούν οι αντίστοιχες ετερόπλευρες και οι σύστοιχες λαγόνιες αρτηρίες).
2. Γωνίωση αυχένα αορτής, ανευρύσματος και λαγόνιων αρτηριών.
3. Ποιότητα του αυχένα αορτής.
4. Διάμετροι αυχένα υπονεφρικής αορτής και περιφερικών λαγόνιων αρτηριών.
5. Απόσταση από τις νεφρικές αρτηρίες μέχρι τον διχασμό της αορτής.
6. Μήκος από το διχασμό της αορτής έως την έσω λαγόνια αρτηρία/θέση πρόσφυσης.
7. Ανεύρυσμα(τα) που προεκτείνεται(ονται) εντός των λαγόνιων αρτηριών ενδέχεται να απαιτήσει(ουν) ειδική εξέταση στην επιλογή κατάλληλης θέσης επιφάνειας επαφής μοσχεύματος/αρτηρίας.
8. Εξετάστε το βαθμό αγγειακής αποτιτάνωσης.

Προετοιμασία ασθενούς

1. Ανατρέξτε στα πρωτόκολλα του ιδρύματος που σχετίζονται με την αναισθησία, την αντιπηκτική αγωγή και την παρακολούθηση των ζωτικών σημείων.
2. Τοποθετήστε τον ασθενή επάνω στο τραπέζι απεικόνισης, επιτρέποντας την ακτινοσκοπική απεικόνιση από το αορτικό τόξο έως το διχασμό των μηριαίων αρτηριών.
3. Αποκαλύψτε αμφότερες τις κοινές μηριαίες αρτηρίες με χρήση πρότυπης χειρουργικής τεχνικής.
4. Επιτύχετε επαρκή εγγύς και περιφερικό αγγειακό έλεγχο αμφότερων των μηριαίων αγγείων.

11.1 Διχαλωτό σύστημα (Εικ. 2 και 3)

11.1.1 Προετοιμασία/Έκπλυση διχαλωτού κύριου σώματος

1. Αφαιρέστε το στειλεό αποστολής με το γκρι ομφαλό (από την εσωτερική κάνουλα) και το προστατευτικό κάλυμμα άκρου διαστολέα (από το άκρο του διαστολέα). Αφαιρέστε το θηκάρι Peel-Away® από την πίσω πλευρά της αιμοστατικής βαλβίδας. **(Εικ. 5)** Ανασηκώστε το περιφερικό άκρο του συστήματος και εκπλύνετε μέσω της στρόφιγγας στην αιμοστατική βαλβίδα, έως ότου εξέλθει το υγρό από την πλευρική θύρα κοντά στο άκρο του θηκαριού εισαγωγέα. **(Εικ. 6)** Συνεχίστε την έγχυση διαλύματος έκπλυσης όγκου 20 ml μέσω της συσκευής. Διακόψτε την έγχυση και κλείστε τη στρόφιγγα στο σωλήνα σύνδεσης.

ΣΗΜΕΙΩΣΗ: Συχνά χρησιμοποιείται διάλυμα έκπλυσης μοσχεύματος ηπαρινισμένου φυσιολογικού ορού.

2. Προσαρτήστε σύριγγα με ηπαρινισμένο φυσιολογικό ορό στον ομφαλό της εσωτερικής κάνουλας. Εκπλύνετε έως ότου εξέλθει υγρό από το άκρο του διαστολέα. **(Εικ. 7)**

ΣΗΜΕΙΩΣΗ: Κατά την έκπλυση του συστήματος, ανασηκώστε το περιφερικό του άκρο για τη διευκόλυνση της αφαίρεσης του αέρα.

3. Εμποτίστε στείρα επιθέματα γάζας σε φυσιολογικό ορό και χρησιμοποιήστε τα για να καθαρίσετε το θηκάρι εισαγωγής Flexor, για την ενεργοποίηση της υδρόφιλης επικάλυψης. Ενυδατώστε άφθονα τόσο το θηκάρι όσο και το διαστολέα.

11.1.2 Προετοιμασία/Έκπλυση ετερόπλευρου λαγόνιου σκέλους

1. Αφαιρέστε το στειλεό αποστολής με το γκρι ομφαλό (από την εσωτερική κάνουλα) και το προστατευτικό κάλυμμα άκρου διαστολέα (από το άκρο του διαστολέα). Αφαιρέστε το θηκάρι Peel-Away από την πίσω πλευρά της αιμοστατικής βαλβίδας. **(Εικ. 8)** Ανασηκώστε το περιφερικό άκρο του συστήματος και εκπλύνετε μέσω της στρόφιγγας στην αιμοστατική βαλβίδα, έως ότου εξέλθει το υγρό από την πλευρική θύρα κοντά στο άκρο του θηκαριού εισαγωγέα. **(Εικ. 6)** Συνεχίστε την έγχυση διαλύματος έκπλυσης όγκου 20 ml μέσω της συσκευής. Διακόψτε την έγχυση και κλείστε τη στρόφιγγα στο σωλήνα σύνδεσης.

ΣΗΜΕΙΩΣΗ: Συχνά χρησιμοποιείται διάλυμα έκπλυσης μοσχεύματος ηπαρινισμένου φυσιολογικού ορού.

2. Προσαρτήστε σύριγγα με ηπαρινισμένο φυσιολογικό ορό στον ομφαλό της εσωτερικής κάνουλας. Εκπλύνετε έως ότου εξέλθει υγρό από το άκρο του διαστολέα. **(Εικ. 7)**

ΣΗΜΕΙΩΣΗ: Κατά την έκπλυση του συστήματος, ανασηκώστε το περιφερικό του άκρο για τη διευκόλυνση της αφαίρεσης του αέρα.

11.1.3 Προετοιμασία/Έκπλυση σύστοιχου λαγόνιου σκέλους

Ακολουθήστε τις οδηγίες προετοιμασίας/έκπλυσης του σύστοιχου λαγόνιου σκέλους που αναφέρονται στην προηγούμενη ενότητα **11.1.2, Προετοιμασία/ Έκπλυση ετερόπλευρου λαγόνιου σκέλους**, έτσι ώστε να διασφαλιστεί η σωστή έκπλυση του μοσχεύματος σύστοιχου λαγόνιου σκέλους.

11.1.4 Αγγειακή προσπέλαση και αγγειογραφία

1. Προχωρήστε σε παρακέντηση των επιλεγμένων κοινών μηριαίων αρτηριών με χρήση τυπικής τεχνικής με αρτηριακή βελόνα 18 ή 19 UT gauge (υπέρλεπτη). Κατά την είσοδο στο αγγείο, εισαγάγετε:
   - Συρμάτινους οδηγούς — τυπικούς, διαμέτρου 0,035" (0,89 mm), μήκους 145 cm, άκρου σχήματος J ή συρμάτινο οδηγό Bentson
   - Θηκάρια κατάλληλου μεγέθους (π.χ. 6 ή 8 French)
   - Καθετήρα έκπλυσης (συχνά ακτινοσκιερού καθετήρες προσδιορισμού μεγέθους – π.χ. καθετήρας προσδιορισμού μεγέθους σε εκατοστά ή ευθύς καθετήρας έκπλυσης)

2. Εκτελέστε αγγειογραφία για την αναγνώριση του(ων) επιπέδου(ων) των νεφρικών αρτηριών, του διχασμού της αορτής και του διχασμού των λαγόνιων αρτηριών.

ΣΗΜΕΙΩΣΗ: Εάν χρησιμοποιείται γωνίωση ακτινοσκοπίου με γωνιωτό αυχένα, ενδέχεται να είναι απαραίτητη η εκτέλεση αγγειογραμμάτων με χρήση διαφόρων προβολών.

11.1.5 Τοποθέτηση κύριου σώματος

1. Βεβαιωθείτε ότι το σύστημα τοποθέτησης έχει εκπλυθεί με ηπαρινισμένο φυσιολογικό ορό και ότι έχει αφαιρεθεί όλος ο αέρας από το σύστημα.
2. Χορηγήστε συστηματική ηπαρίνη και ελέγξτε τα διαλύματα έκπλυσης. Εκπλύνετε μετά από κάθε εναλλαγή καθετήρα ή/και συρμάτινου οδηγού.

ΣΗΜΕΙΩΣΗ: Παρακολουθείτε την κατάσταση της πήξης του αίματος του ασθενούς καθόλη τη διάρκεια της διαδικασίας.

3. Στη σύστοιχη πλευρά, αντικαταστήστε το σύρμα σχήματος J με τον άκαμπτο συρμάτινο οδηγό (LES) 0,035" (0,89 mm), μήκους 260 cm και προωθήστε μέσω του καθετήρα και έως τη θωρακική αορτή. Αφαιρέστε τον καθετήρα έκπλυσης και το θηκάρι. Διατηρήστε τη θέση του συρμάτινου οδηγού.
4. Πριν από την εισαγωγή, τοποθετήστε το σύστημα τοποθέτησης κύριου σώματος στην κοιλία του ασθενούς υπό ακτινοσκόπηση, για τον προσδιορισμό του προσανατολισμού του ακτινοσκιερού δείκτη του ετερόπλευρου μέλους. Ο πλευρικός βραχίονας της αιμοστατικής βαλβίδας μπορεί να χρησιμοποιηθεί ως εξωτερική ένδειξη της θέσης του ακτινοσκιερού δείκτη στο ετερόπλευρο μέλος.
5. Εισάγετε το σύστημα τοποθέτησης του κύριου σώματος πάνω από το σύρμα, μέσα στη μηριαία αρτηρία προσέχοντας τι δείχνει ο πλευρικός βραχίονας.

ΠΡΟΣΟΧΗ: Διατηρείτε τη θέση του συρμάτινου οδηγού κατά τη διάρκεια της εισαγωγής του συστήματος τοποθέτησης.

ΠΡΟΣΟΧΗ: Για να αποφύγετε τυχόν συστροφή του ενδαγγειακού μοσχεύματος, κατά τη διάρκεια οποιασδήποτε περιστροφής του συστήματος τοποθέτησης, προσέχετε έτσι ώστε να περιστρέφετε όλα τα εξαρτήματα του συστήματος ως ενιαία μονάδα (από το εξωτερικό θηκάρι έως την εσωτερική κάνουλα).

6. Προωθήστε το σύστημα τοποθέτησης έως ότου οι τέσσερις χρυσοί ακτινοσκιεροί δείκτες (οι οποίοι είναι τοποθετημένοι σε απόσταση 2 mm από το πλέον εγγύς τμήμα του υλικού του μοσχεύματος) **(Εικ. 9, σχήμα 1)** βρεθούν μόλις κάτω από το πλέον κατώτερο νεφρικό στόμιο.
7. Επαληθεύστε τη θέση του συρμάτινου οδηγού στη θωρακική αορτή. Βεβαιωθείτε ότι το σύστημα του μοσχεύματος είναι προσανατολισμένο έτσι ώστε το ετερόπλευρο μέλος να είναι τοποθετημένο πάνω και εμπρός από την έκφυση της ετερόπλευρης λαγόνιας αρτηρίας. Εάν ο ακτινοσκιερός δείκτης του ετερόπλευρου μέλους δεν ευθυγραμμιστεί σωστά, περιστρέψτε ολόκληρο το σύστημα έως ότου τοποθετηθεί σωστά στο μέσον της απόστασης μεταξύ μιας εξωτερικής και μιας πρόσθιας θέσης στην ετερόπλευρη πλευρά.
   - Ένας σχηματισμός δείκτη ✓ υποδεικνύει πρόσθια θέση του βραχέος (ετερόπλευρου) μέλους. **(Εικ. 9, σχήμα 4)**
   - Ένας σχηματισμός δείκτη ↘ υποδεικνύει οπίσθια θέση του βραχέος (ετερόπλευρου) μέλους. **(Εικ. 9, σχήμα 5)**
   - Ένας σχηματισμός δείκτη | υποδεικνύει πλευρική θέση του βραχέος (ετερόπλευρου) μέλους. **(Εικ. 9, σχήμα 6)**

ΣΗΜΕΙΩΣΗ: Ακτινοσκιερές κάνουλες σε κάθε ενδοπρόσθεση μεταξύ των νεφρικών αρτηριών και του ετερόπλευρου μέλους ευθυγραμμίζονται με τον ακτινοσκιερό δείκτη του ετερόπλευρου μέλους.

8. Επαναλάβετε την αγγειογραφία για να επιβεβαιώσετε ότι οι τέσσερις χρυσοί ακτινοσκιεροί δείκτες βρίσκονται 2 mm και πλέον χαμηλότερα από το κατώτερο νεφρικό στόμιο.
9. Βεβαιωθείτε ότι η αιμοστατική βαλβίδα Captor στο θηκάρι εισαγωγέα Flexor είναι στραμμένη στην ανοικτή θέση. **(Εικ. 10)**
10. Χρησιμοποιήστε τη συσκευή σύλληψης για να σταθεροποιήσετε την γκρι διάταξη τοποθέτησης (το στέλεχος του συστήματος τοποθέτησης) ενώ αποσύρετε το θηκάρι. Απελευθερώστε τις δύο πρώτες καλυμμένες ενδοπροσθέσεις, αποσύροντας το θηκάρι ενώ παράλληλα παρακολουθείτε τη θέση της συσκευής. **(Εικ. 18)**
11. Χωρίς να μετακινήσετε το τραπέζι, μειώστε τη μεγέθυνση για να ελέγξετε τη θέση του ακτινοσκιερού δείκτη του ετερόπλευρου μέλους και τη θέση των νεφρικών αρτηριών. Προχωρήστε με την απελευθέρωση έως ότου απελευθερωθεί πλήρως το ετερόπλευρο μέλος. **(Εικ. 11)** Σταματήστε την απόσυρση του θηκαριού.

ΣΗΜΕΙΩΣΗ: Επαληθεύστε ότι το ετερόπλευρο μέλος απέχει τουλάχιστον 5 mm πάνω από το διχασμό της αορτής και είναι στην επιθυμητή θέση για καθετηριασμό.

11.1.6 Τοποθέτηση συρμάτινου οδηγού στην ετερόπλευρη λαγόνια αρτηρία

1. Περάστε τον καθετήρα και τον συρμάτινο οδηγό μέσα από το ανοικτό άκρο του ετερόπλευρου μέλους μέσα στο σώμα του μοσχεύματος. Προωθήστε τον συρμάτινο οδηγό έως ότου σχηματίσει καμπύλη εντός του σώματος του μοσχεύματος. Η προσθιοπίσθια και πλάγια ακτινοσκοπική απεικόνιση μπορεί να βοηθήσει στην πιστοποίηση του καθετηριασμού της συσκευής.
2. Μετά τον καθετηριασμό, προωθήστε τον αγγειογραφικό καθετήρα πάνω από το σύρμα και μέσα στο σώμα του ενδαγγειακού μοσχεύματος. Αφαιρέστε το σύρμα και εκτελέστε αγγειογραφία για να επιβεβαιώσετε τη θέση. Προωθήστε τον συρμάτινο οδηγό έως ότου σχηματίσει καμπύλη εντός του σώματος του μοσχεύματος. **(Εικ. 12)** Αφαιρέστε τον αγγειογραφικό καθετήρα.

11.1.7 Εγγύς (άνω) απελευθέρωση του κύριου σώματος

1. Εκτελέστε αγγειογραφία μέσω αγγειογραφικού καθετήρα για την επαλήθευση της θέσης του ενδαγγειακού μοσχεύματος σε σχέση με τις νεφρικές αρτηρίες. Εάν είναι απαραίτητο, επανατοποθετήστε προσεκτικά το καλυμμένο τμήμα του ενδαγγειακού μοσχεύματος σε σχέση με τις νεφρικές αρτηρίες. (Η επανατοποθέτηση μπορεί να λάβει χώρα μόνον πάνω από ένα μικρό εύρος απόστασης στο στάδιο αυτό.)

ΣΗΜΕΙΩΣΗ: Διασφαλίστε τη βατότητα των νεφρικών αρτηριών επιβεβαιώνοντας ότι οι εγγύς δείκτες του μοσχεύματος απέχουν 2 mm ή περισσότερο κάτω από την κατώτατη βατή νεφρική αρτηρία.

ΠΡΟΣΟΧΗ: Κατά την αφαίρεση του περιφερικού σύρματος ενεργοποίησης, την προώθηση του άνω πώματος και την επακόλουθη απελευθέρωση της επινεφρικής ενδοπρόσθεσης, επαληθεύστε ότι η θέση του συρμάτινου οδηγού του κυρίου σώματος προεκτείνεται μόλις περιφερικά προς το αορτικό τόξο και ότι μεγιστοποιείται η υποστήριξη του συστήματος.

2. Αφαιρέστε την ασφάλεια από τον μηχανισμό απελευθέρωσης σύρματος ενεργοποίησης άνω ενδοπρόσθεσης. Υπό ακτινοσκόπηση, αποσύρετε και αφαιρέστε το σύρμα ενεργοποίησης σύροντας τον μηχανισμό απελευθέρωσης του σύρματος ενεργοποίησης της άνω ενδοπρόσθεσης εκτός της λαβής και κατόπιν αφαιρέστε το μέσω της σχισμής του πάνω από την εσωτερική κάνουλα. **(Εικ. 13)**

Εάν αισθανθείτε αντίσταση ή παρατηρήσετε κάμψη του συστήματος, το σύρμα ενεργοποίησης βρίσκεται υπό τάση. Η υπερβολική ισχύς μπορεί να προκαλέσει αλλαγή της θέσης του μοσχεύματος. Εάν παρατηρήσετε υπερβολική αντίσταση ή μετακίνηση του συστήματος τοποθέτησης, διακόψτε και αξιολογήστε την κατάσταση. Εάν δεν μπορείτε να αφαιρέσετε τον μηχανισμό απελευθέρωσης του σύρματος ενεργοποίησης της άνω ενδοπρόσθεσης από το άνω πώμα, διενεργήστε τα ακόλουθα βήματα υπό ακτινοσκόπηση:

a. Εκτονώστε την τάση από το σύρμα ενεργοποίησης χαλαρώνοντας τη μέγγενη ακίδας και **τραβώντας** λίγο την εσωτερική κάνουλα για να μετακινήσετε το άνω πώμα προς τα κάτω επάνω από την επινεφρική ενδοπρόσθεση. Αποφύγετε τη συμπίεση του κυρίου σώματος του μοσχεύματος Zenith Flex.
b. Ξανασφίξτε τη μέγγενη ακίδας.
c. Αφαιρέστε το μηχανισμό απελευθέρωσης του σύρματος ενεργοποίησης άνω ενδοπρόσθεσης.
d. Συνεχίστε με το βήμα 3 της **ενότητας 11.1.7, Εγγύς (άνω) απελευθέρωση του κύριου σώματος.**

ΣΗΜΕΙΩΣΗ: Εάν και πάλι δεν μπορείτε να αφαιρέσετε τον μηχανισμό απελευθέρωσης του σύρματος ενεργοποίησης της άνω ενδοπρόσθεσης από το άνω πώμα, δείτε την **ενότητα 14.1, «Αντιμετώπιση προβλημάτων με την απελευθέρωση του σύρματος ενεργοποίησης».**

3. Ξεσφίξτε τη μέγγενη ακίδας. **(Εικ. 14)** Ελέγξτε τη θέση του μοσχεύματος σταθεροποιώντας την γκρι διάταξη τοποθέτησης του εισαγωγέα.
4. Απελευθερώστε την επινεφρική ενδοπρόσθεση προωθώντας την εσωτερική κάνουλα του άνω πώματος 1 έως 2 mm κάθε φορά, ενώ ελέγχετε τη θέση του κύριου σώματος έως ότου απελευθερωθεί πλήρως η άνω ενδοπρόσθεση. **(Εικ. 15** και **16)** Προωθήστε την κάνουλα του άνω πώματος 1 έως 2 cm επιπλέον και κατόπιν σφίξτε πάλι τη μέγγενη ακίδας, έτσι ώστε να αποφύγετε την επαφή με την απελευθερωμένη επινεφρική ενδοπρόσθεση.

ΣΗΜΕΙΩΣΗ: Εάν δεν μπορείτε να απελευθερώσετε πλήρως την επινεφρική ενδοπρόσθεση με την προώθηση της εσωτερικής κάνουλας του άνω πώματος, δείτε την **ενότητα 14.2, «Αντιμετώπιση προβλημάτων απελευθέρωσης της επινεφρικής ενδοπρόσθεσης».**

ΣΗΜΕΙΩΣΗ: Μόλις απελευθερωθεί η ακιδωτή επινεφρική ενδοπρόσθεση, δε συνιστώνται περαιτέρω απόπειρες για την επανατοποθέτηση του μοσχεύματος.

ΠΡΟΕΙΔΟΠΟΙΗΣΗ: Το ενδαγγειακό μόσχευμα AAA Zenith Flex φέρει ενσωματωμένη μια επινεφρική ενδοπρόσθεση με ακίδες καθήλωσης. Πρέπει να δίνετε ιδιαίτερη προσοχή κατά το χειρισμό επεμβατικών συσκευών στην περιοχή της επινεφρικής ενδοπρόσθεσης.

5. Προωθήστε τον ετερόπλευρο συρμάτινο οδηγό μέσα στη θωρακική αορτή.

11.1.8 Τοποθέτηση και απελευθέρωση ετερόπλευρου λαγόνιου σκέλους

ΠΡΟΣΟΧΗ: Επαληθεύστε ότι επιλέγεται το προκαθορισμένο ετερόπλευρο λαγόνιο σκέλος για εισαγωγή στην ετερόπλευρη πλευρά του ασθενούς πριν από την εμφύτευση.

1. Τοποθετήστε τον ενισχυτή εικόνας έτσι ώστε να δείχνει και την ετερόπλευρη έσω λαγόνια αρτηρία και την ετερόπλευρη κοινή λαγόνια αρτηρία.
2. Πριν από την εισαγωγή του συστήματος τοποθέτησης του ετερόπλευρου λαγόνιου σκέλους, χορηγήστε σκιαγραφικό μέσο δια μέσου του θηκαριού της ετερόπλευρης μηριαίας αρτηρίας για να εντοπίσετε την ετερόπλευρη έσω λαγόνια αρτηρία.
3. Εισάγετε το σύστημα τοποθέτησης του ετερόπλευρου λαγόνιου σκέλους μέσα στην αρτηρία. Προωθήστε αργά έως ότου το μόσχευμα λαγόνιου σκέλους επικαλύψει τουλάχιστον μία πλήρη ενδοπρόσθεση λαγόνιου σκέλους (δηλ. εγγύς ενδοπρόσθεση του μοσχεύματος λαγόνιου σκέλους) εντός του ετερόπλευρου μέλους του κύριου σώματος. **(Εικ. 17)** Εάν υπάρχει οποιαδήποτε τάση μετακίνησης του μοσχεύματος κύριου σώματος κατά τη διάρκεια του χειρισμού αυτού, κρατήστε το στη θέση του σταθεροποιώντας την γκρι διάταξη τοποθέτησης στη σύστοιχη πλευρά.

ΣΗΜΕΙΩΣΗ: Εάν παρουσιαστεί δυσκολία κατά την προώθηση του συστήματος τοποθέτησης λαγόνιου σκέλους, εναλλάξτε το με έναν πιο υποστηρικτικό συρμάτινο οδηγό. Σε ελικοειδή αγγεία, η ανατομία ενδέχεται να μεταβληθεί σημαντικά με την εισαγωγή των άκαμπτων συρμάτων και των συστημάτων θηκαριού.

4. Επιβεβαιώστε τη θέση του περιφερικού άκρου του μοσχεύματος λαγόνιου σκέλους. Επανατοποθετήστε το μόσχευμα λαγόνιου σκέλους εάν είναι απαραίτητο, έτσι ώστε να διασφαλιστεί τόσο η βατότητα της έσω λαγόνιας αρτηρίας όσο και μια ελάχιστη επικάλυψη μιας πλήρους ενδοπρόσθεσης λαγόνιου σκέλους (δηλ. εγγύς ενδοπρόσθεση του μοσχεύματος λαγόνιου σκέλους, μέγιστη επικάλυψη 1,5 ενδοπροσθέσεων) εντός του ενδαγγειακού μοσχεύματος του κύριου σώματος.

ΣΗΜΕΙΩΣΗ: Βεβαιωθείτε ότι η αιμοστατική βαλβίδα Captor στο θηκάρι εισαγωγέα του λαγόνιου σκέλους είναι στραμμένη στην ανοικτή θέση. **(Εικ. 10)**

5. Για να απελευθερώσετε, κρατήστε το μόσχευμα του λαγόνιου σκέλους στη θέση του με τη συσκευή σύλληψης πάνω στην γκρι διάταξη τοποθέτησης, ενώ αποσύρετε το θηκάρι. **(Εικ. 18** και **19)** Βεβαιωθείτε ότι διατηρείται επικάλυψη ίση με το μήκος μίας ενδοπρόσθεσης.
6. Σταματήστε την απόσυρση του θηκαριού αμέσως μόλις απελευθερωθεί το περιφερικό άκρο του μοσχεύματος λαγόνιου σκέλους.
7. Υπό ακτινοσκόπηση και μετά από επαλήθευση της θέσης του μοσχεύματος λαγόνιου σκέλους, ξεσφίξτε τη μέγγενη ακίδας και αποσύρετε την εσωτερική κάνουλα για τη σύνδεση του κωνικού διαστολέα με την γκρι διάταξη τοποθέτησης. Σφίξτε τη μέγγενη ακίδας. Κρατήστε το θηκάρι στη θέση του, ενώ παράλληλα αποσύρετε τη γκρι διάταξη τοποθέτησης με ασφαλισμένη την εσωτερική κάνουλα.
8. Κλείστε την αιμοστατική βαλβίδα Captor στο θηκάρι εισαγωγέα λαγόνιου σκέλους στρέφοντάς την δεξιόστροφα, έως ότου σταματήσει. **(Εικ. 26)**
9. Ελέγξτε πάλι τη θέση του συρμάτινου οδηγού.

11.1.9 Περιφερική (κάτω) απελευθέρωση του κύριου σώματος

1. Επιστρέψτε στη σύστοιχη πλευρά.
2. Προχωρήστε σε πλήρη απελευθέρωση του σύστοιχου μέλους του κύριου σώματος, αποσύροντας το θηκάρι μέχρι να αναπτυχθεί η απώτερη περιφερική ενδοπρόσθεση. **(Εικ. 18** και **20)** Σταματήστε την απόσυρση του θηκαριού.

ΣΗΜΕΙΩΣΗ: Η περιφερική ενδοπρόσθεση είναι ακόμα στερεωμένη από το σύρμα ενεργοποίησης.

3. Αφαιρέστε την ασφάλεια από τον μηχανισμό απελευθέρωσης σύρματος ενεργοποίησης του σύστοιχου μέλους. Αποσύρετε και αφαιρέστε το σύρμα ενεργοποίησης σύροντας τον μηχανισμό απελευθέρωσης σύρματος ενεργοποίησης σύστοιχου μέλους εκτός της λαβής και κατόπιν αφαιρέστε το μέσω της σχισμής του πάνω από την εσωτερική κάνουλα. **(Εικ. 21)**

11.1.10 Σύνδεση του άνω πώματος

1. Ξεσφίξτε τη μέγγενη ακίδας. **(Εικ. 22)**
2. Στερεώστε το θηκάρι και την εσωτερική κάνουλα, έτσι ώστε να αποφύγετε τυχόν κίνηση των εξαρτημάτων αυτών.
3. Προωθήστε τη γκρι διάταξη τοποθέτησης πάνω από την εσωτερική κάνουλα έως ότου συνδεθεί με το άνω πώμα. **(Εικ. 23, 24** και **25)**

ΣΗΜΕΙΩΣΗ: Εάν παρουσιαστεί αντίσταση, περιστρέψτε ελαφρά τη γκρι διάταξη τοποθέτησης και συνεχίστε να προωθείτε απαλά.

4. Σφίξτε πάλι τη μέγγενη ακίδας και αποσύρετε ολόκληρο το άνω πώμα και τη γκρι διάταξη τοποθέτησης μέσω του μοσχεύματος και του θηκαριού, έλκοντας την εσωτερική κάνουλα. Αφήστε το θηκάρι και τον συρμάτινο οδηγό στη θέση τους.

ΣΗΜΕΙΩΣΗ: Διατηρήστε το θηκάρι και τον συρμάτινο οδηγό στη θέση τους.

5. Κλείστε την αιμοστατική βαλβίδα Captor στο θηκάρι εισαγωγέα κύριου σώματος στρέφοντάς την δεξιόστροφα, έως ότου σταματήσει. **(Εικ. 26)**

11.1.11 Τοποθέτηση και απελευθέρωση σύστοιχου λαγόνιου σκέλους

ΣΗΜΕΙΩΣΗ: Βεβαιωθείτε ότι η αιμοστατική βαλβίδα Captor στο θηκάρι εισαγωγέα κύριου σώματος είναι στραμμένη στην ανοικτή θέση. **(Εικ. 27)**

1. Χρησιμοποιήστε τη διάταξη σύρματος και θηκαριού του μοσχεύματος κύριου σώματος για την εισαγωγή του μοσχεύματος σύστοιχου λαγόνιου σκέλους. Προωθήστε τη διάταξη διαστολέα και θηκαριού εντός του θηκαριού του κύριου σώματος.

ΣΗΜΕΙΩΣΗ: Σε ελικοειδή αγγεία, η θέση των έσω λαγόνιων αρτηριών ενδέχεται να μεταβληθεί σημαντικά με την εισαγωγή των άκαμπτων συρμάτων και των συστημάτων θηκαριού.

2. Προωθήστε αργά έως ότου το μόσχευμα του σύστοιχου λαγόνιου σκέλους επικαλύψει τουλάχιστον μία πλήρη ενδοπρόσθεση λαγόνιου σκέλους (δηλ. εγγύς ενδοπρόσθεση του μοσχεύματος λαγόνιου σκέλους) εντός του σύστοιχου μέλους του κύριου σώματος. **(Εικ. 28)**

ΣΗΜΕΙΩΣΗ: Εάν απαιτείται επικάλυψη μεγαλύτερη από τρεις ενδοπροσθέσεις λαγόνιου σκέλους (μεγαλύτερη από δύο ενδοπροσθέσεις λαγόνιου σκέλους για μήκη 37, 39, 54, και 56 mm), μπορεί να πρέπει να εξετάσετε το ενδεχόμενο χρήσης μιας προέκτασης σκέλους στην περιοχή διχασμού της αντίθετης πλευράς.

3. Επιβεβαιώστε τη θέση του περιφερικού άκρου του μοσχεύματος λαγόνιου σκέλους. Επανατοποθετήστε το μόσχευμα λαγόνιου σκέλους εάν είναι απαραίτητο, έτσι ώστε να διασφαλίσετε τη βατότητα της έσω λαγόνιας αρτηρίας.

ΣΗΜΕΙΩΣΗ: Βεβαιωθείτε ότι η αιμοστατική βαλβίδα Captor στο θηκάρι εισαγωγέα του λαγόνιου σκέλους είναι στραμμένη προς την ανοικτή θέση. **(Εικ. 10)**

4. Για να απελευθερώσετε, σταθεροποιήστε το μόσχευμα του λαγόνιου σκέλους με τη συσκευή σύλληψης πάνω στην γκρι διάταξη τοποθέτησης, ενώ αποσύρετε το θηκάρι λαγόνιου σκέλους. **(Εικ. 29** και **30)** Εάν είναι απαραίτητο, αποσύρετε το θηκάρι κύριου σώματος.
5. Υπό ακτινοσκόπηση και μετά από επαλήθευση της θέσης του μοσχεύματος λαγόνιου σκέλους, ξεσφίξτε τη μέγγενη ακίδας και αποσύρετε την εσωτερική κάνουλα για τη σύνδεση του κωνικού διαστολέα στην γκρι διάταξη τοποθέτησης. Σφίξτε τη μέγγενη ακίδας. Διατηρήστε το θηκάρι κύριου σώματος στη θέση του, ενόσω αποσύρετε το θηκάρι λαγόνιου σκέλους και την γκρι διάταξη τοποθέτησης με στερεωμένη την εσωτερική κάνουλα.
6. Κλείστε την αιμοστατική βαλβίδα Captor στο θηκάρι εισαγωγέα κύριου σώματος στρέφοντάς την δεξιόστροφα, έως ότου σταματήσει.
7. Ελέγξτε πάλι τη θέση των συρμάτινων οδηγών. Αφήστε το θηκάρι και τους συρμάτινους οδηγούς στη θέση τους.

11.1.12 Εισαγωγή μπαλονιού διαμόρφωσης

1. Προετοιμάστε το μπαλόνι διαμόρφωσης ως εξής:
   - Εκπλύνετε τον αυλό του σύρματος με ηπαρινισμένο φυσιολογικό ορό.
   - Αφαιρέστε όλο τον αέρα από το μπαλόνι.
2. Για προετοιμασία της εισαγωγής του μπαλονιού διαμόρφωσης, ανοίξτε την αιμοστατική βαλβίδα Captor στρέφοντάς την αριστερόστροφα.
3. Προωθήστε το μπαλόνι διαμόρφωσης πάνω από τον συρμάτινο οδηγό και μέσω της αιμοστατικής βαλβίδας Captor του συστήματος εισαγωγής του κύριου σώματος έως το επίπεδο των νεφρικών αρτηριών. Διατηρήστε τη σωστή θέση του θηκαριού.
4. Σφίξτε την αιμοστατική βαλβίδα Captor γύρω από το μπαλόνι διαμόρφωσης με απαλή πίεση, στρέφοντάς το δεξιόστροφα.

ΠΡΟΣΟΧΗ: Μη φουσκώνετε το μπαλόνι σε αγγείο εκτός του μοσχεύματος.

5. Διαστείλετε το μπαλόνι διαμόρφωσης με αραιωμένο σκιαγραφικό μέσο (σύμφωνα με τις οδηγίες του κατασκευαστή) στην περιοχή της εγγύτερης επικαλυμμένης ενδοπρόσθεσης και του υπονεφρικού αυχένα, αρχίζοντας εγγύς και προχωρώντας προς την περιφερική κατεύθυνση. **(Εικ. 31)**

ΠΡΟΣΟΧΗ: Επιβεβαιώστε ότι το μπαλόνι έχει ξεφουσκώσει τελείως πριν από την επανατοποθέτηση.

ΠΡΟΣΟΧΗ: Η αιμοστατική βαλβίδα Captor πρέπει να είναι ανοικτή πριν από την επανατοποθέτηση του μπαλονιού διαμόρφωσης.

6. Αποσύρετε το μπαλόνι διαμόρφωσης έως την αλληλεπικάλυψη του σύστοιχου μέλους και διαστείλετέ το.

ΠΡΟΣΟΧΗ: Η αιμοστατική βαλβίδα Captor πρέπει να είναι ανοικτή πριν από την επανατοποθέτηση του μπαλονιού διαμόρφωσης.

7. Αποσύρετε το μπαλόνι διαμόρφωσης έως την περιφερική θέση καθήλωσης του σύστοιχου σκέλους και διαστείλετέ το.

ΠΡΟΣΟΧΗ: Μη φουσκώνετε το μπαλόνι σε αγγείο εκτός του μοσχεύματος.

ΠΡΟΣΟΧΗ: Η αιμοστατική βαλβίδα Captor πρέπει να είναι ανοικτή πριν από την επανατοποθέτηση του μπαλονιού διαμόρφωσης.

8. Ξεφουσκώστε και αφαιρέστε το μπαλόνι διαμόρφωσης. Μεταφέρετε το μπαλόνι διαμόρφωσης πάνω στον ετερόπλευρο συρμάτινο οδηγό και μέσα στο σύστημα εισαγωγής του ετερόπλευρου λαγόνιου σκέλους. Προωθήστε το μπαλόνι διαμόρφωσης έως την αλληλεπικάλυψη του ετερόπλευρου μέλους και διαστείλετέ το.

ΠΡΟΣΟΧΗ: Επιβεβαιώστε ότι το μπαλόνι έχει ξεφουσκώσει τελείως πριν από την επανατοποθέτηση.

ΠΡΟΣΟΧΗ: Η αιμοστατική βαλβίδα Captor πρέπει να είναι ανοικτή πριν από την επανατοποθέτηση του μπαλονιού διαμόρφωσης.

9. Αποσύρετε το μπαλόνι διαμόρφωσης προς το ετερόπλευρο λαγόνιο σκέλος/περιφερική θέση καθήλωσης αγγείου και διαστείλετέ το. **(Εικ. 31)**

ΠΡΟΣΟΧΗ: Μη φουσκώνετε το μπαλόνι σε αγγείο εκτός του μοσχεύματος.

10. Αφαιρέστε το μπαλόνι διαμόρφωσης και αντικαταστήστε το με έναν αγγειογραφικό καθετήρα, για την εκτέλεση των τελικών αγγειογραφιών.
11. Αφαιρέστε ή αντικαταστήστε όλους τους άκαμπτους συρμάτινους οδηγούς, έτσι ώστε να επιτραπεί στις λαγόνιες αρτηρίες να επανέλθουν στη φυσική τους θέση.

Τελική αγγειογραφία

1. Τοποθετήστε τον αγγειογραφικό καθετήρα ακριβώς επάνω από το επίπεδο των νεφρικών αρτηριών. Εκτελέστε αγγειογραφία, έτσι ώστε να επαληθεύσετε τη βατότητα των νεφρικών αρτηριών και την απουσία ενδοδιαφυγών. Επαληθεύστε τη βατότητα των έσω λαγόνιων αρτηριών.
2. Επιβεβαιώστε ότι δεν υπάρχουν ενδοδιαφυγές ή στρεβλώσεις και επαληθεύστε τη θέση των εγγύς χρυσών ακτινοσκιερών δεικτών. Αφαιρέστε τα θηκάρια, τα σύρματα και τους καθετήρες.

ΣΗΜΕΙΩΣΗ: Εάν παρατηρηθούν ενδοδιαφυγές ή άλλα προβλήματα, ανατρέξτε στις προτεινόμενες οδηγίες χρήσης για τα βοηθητικά εξαρτήματα του ενδαγγειακού μοσχεύματος AAA Zenith.

3. Αποκαταστήστε τα αγγεία και συγκλείστε με πρότυπο χειρουργικό τρόπο.

12 ΚΑΤΕΥΘΥΝΤΗΡΙΕΣ ΟΔΗΓΙΕΣ ΑΠΕΙΚΟΝΙΣΗΣ ΚΑΙ ΜΕΤΕΓΧΕΙΡΗΤΙΚΗ ΠΑΡΑΚΟΛΟΥΘΗΣΗ

12.1 Γενικά

- **Η μακροχρόνια απόδοση και ασφάλεια των ενδαγγειακών μοσχευμάτων δεν έχει ακόμα επιβεβαιωθεί. Όλοι οι ασθενείς πρέπει να ενημερώνονται ότι η ενδαγγειακή θεραπεία απαιτεί μακροχρόνια, τακτική παρακολούθηση για την εκτίμηση της υγείας τους και της απόδοσης του ενδαγγειακού μοσχεύματός τους.** Ασθενείς με ειδικά κλινικά ευρήματα (π.χ. ενδοδιαφυγές, διευρυνόμενα ανευρύσματα ή μεταβολές της δομής ή της θέσης του ενδαγγειακού μοσχεύματος) πρέπει να τελούν υπό πρόσθετη παρακολούθηση. Πρέπει να παρέχονται συμβουλές στους ασθενείς σχετικά με τη σημασία της τήρησης του προγράμματος παρακολούθησης, τόσο κατά τη διάρκεια του πρώτου έτους όσο και σε ετήσια διαστήματα στη συνέχεια. Οι ασθενείς πρέπει να ενημερώνονται ότι η τακτική και συνεπής παρακολούθηση αποτελεί κρίσιμο μέρος της διασφάλισης της συνεχούς ασφάλειας και αποτελεσματικότητας της ενδαγγειακής θεραπείας των AAA.
- Οι ιατροί πρέπει να αξιολογούν τους ασθενείς σε εξατομικευμένη βάση και να δίνουν οδηγίες για την παρακολούθησή τους σε σχέση με τις ανάγκες και τις καταστάσεις του εκάστοτε ασθενούς. Το συνιστώμενο πρόγραμμα απεικόνισης παρουσιάζεται στον **Πίνακα 12.1.1**. Αυτό το πρόγραμμα χρησιμοποιήθηκε στην κύρια δοκιμή και συνιστάται ακόμη και αν απουσιάζουν κλινικά συμπτώματα (π.χ. άλγος, αιμωδία, αδυναμία). Ασθενείς με ειδικά κλινικά ευρήματα (π.χ. ενδοδιαφυγές, διευρυνόμενα ανευρύσματα ή μεταβολές της δομής ή της θέσης του μοσχεύματος ενδοπρόσθεσης) πρέπει να τελούν υπό παρακολούθηση σε πιο συχνά διαστήματα.
- Η ετήσια παρακολούθηση με απεικόνιση πρέπει να περιλαμβάνει κοιλιακές ακτινογραφίες, καθώς και εξετάσεις αξονικής τομογραφίας τόσο με όσο και χωρίς σκιαγραφικό μέσο. Σε περίπτωση που αποκλείεται η χρήση σκιαγραφικού μέσου απεικόνισης λόγω νεφρικών επιπλοκών ή άλλων παραγόντων, μπορούν να χρησιμοποιηθούν κοιλιακές ακτινογραφίες, αξονική τομογραφία χωρίς σκιαγραφικό μέσο και υπέρηχος duplex.
- Ο συνδυασμός απεικόνισης αξονικής τομογραφίας με και χωρίς σκιαγραφικό μέσο παρέχει πληροφορίες σχετικά με τη μεταβολή της διαμέτρου του ανευρύσματος, την ενδοδιαφυγή, τη βατότητα, την ελίκωση των αγγείων, την προοδευτική νόσο, το μήκος καθήλωσης και άλλες μορφολογικές μεταβολές.
- Οι κοιλιακές ακτινογραφίες παρέχουν πληροφορίες σχετικά με την ακεραιότητα της συσκευής (διαχωρισμός μεταξύ εξαρτημάτων, θραύση της ενδοπρόσθεσης και διαχωρισμός ακίδων).
- Η απεικόνιση με υπέρηχο duplex μπορεί να παρέχει πληροφορίες σχετικά με τη μεταβολή της διαμέτρου του ανευρύσματος, την ενδοδιαφυγή, τη βατότητα, την ελίκωση των αγγείων και την προοδευτική νόσο. Στην περίπτωση αυτή, πρέπει να εκτελείται αξονική τομογραφία χωρίς σκιαγραφικό μέσο, για χρήση σε συνδυασμό με τον υπέρηχο. Ο υπέρηχος μπορεί να είναι μια λιγότερο αξιόπιστη και ευαίσθητη διαγνωστική μέθοδος σε σύγκριση με την αξονική τομογραφία.

Στον **Πίνακα 12.1.1** παρατίθεται η ελάχιστη παρακολούθηση με απεικόνιση για ασθενείς με το ενδαγγειακό μόσχευμα AAA Zenith Flex. Οι ασθενείς που χρειάζονται αυξημένη παρακολούθηση πρέπει να υποβάλλονται σε ενδιάμεσες αξιολογήσεις.

Πίνακας 12.1.1 Συνιστώμενο πρόγραμμα απεικόνισης για ασθενείς με ενδαγγειακό μόσχευμα

	Αγγειογραφία	Αξονική τομογραφία (με και χωρίς σκιαγραφικό μέσο)	Κοιλιακές ακτινογραφίες
Πριν από τη διαδικασία	X[1]	X[1]	
Κατά τη διαδικασία	X		
Πριν από το εξιτήριο (εντός 7 ημερών)		X[2,3,4]	X
1 μήνας		X[2,3,4]	X
3 μήνες		X[2,4,5]	
6 μήνες		X[2,4]	X
12 μήνες (στη συνέχεια ετησίως)		X[2,4]	X

[1]Η απεικόνιση πρέπει να εκτελείται εντός 6 μηνών πριν από τη διαδικασία.

[2]Ο υπέρηχος duplex μπορεί να χρησιμοποιηθεί για εκείνους τους ασθενείς που παρουσιάζουν νεφρική ανεπάρκεια ή οι οποίοι κατά τα άλλα δεν είναι σε θέση να υποβληθούν σε ενισχυμένη με σκιαγραφικό μέσο αξονική τομογραφία. Με τον υπέρηχο, συνιστάται ακόμα η χρήση αξονικής τομογραφίας χωρίς σκιαγραφικό μέσο.

[3]Συνιστάται η εκτέλεση αξονικής τομογραφίας είτε πριν από το εξιτήριο είτε μετά από 1 μήνα.

[4]Εάν υπάρχει ενδοδιαφυγή τύπου I ή III, συνιστάται άμεση επέμβαση και επιπλέον παρακολούθηση μετά την επέμβαση. Δείτε την **ενότητα 12.6, Επιπλέον παρακολούθηση και θεραπεία**.

[5]Συνιστάται εάν αναφέρεται ενδοδιαφυγή προ του εξιτηρίου ή στον 1 μήνα.

12.2 Συστάσεις αξονικής τομογραφίας με και χωρίς σκιαγραφικό μέσο

- Τα σετ φιλμ πρέπει να περιλαμβάνουν όλες τις διαδοχικές εικόνες στο κατώτατο δυνατό πάχος τομής (≤3 mm). ΜΗΝ εκτελείτε αξονικές τομογραφίες μεγάλου πάχους τομής (>3 mm) ή/και μην παραλείπετε διαδοχικές εικόνες/σετ φιλμ αξονικής τομογραφίας, καθώς αυτό δεν επιτρέπει ακριβείς συγκρίσεις ανατομίας και συσκευής σε βάθος χρόνου.
- Όλες οι εικόνες πρέπει να περιλαμβάνουν μια κλίμακα για κάθε φιλμ/εικόνα. Εάν χρησιμοποιείται φιλμ, οι εικόνες πρέπει να είναι σε διάταξη τουλάχιστον 20:1, σε φύλλα 35,5 x 43,2 cm (14 x 17 ιντσών).
- Απαιτούνται λήψεις τόσο χωρίς όσο και με σκιαγραφικό μέσο, με ταυτόσημες ή αντίστοιχες θέσεις τραπεζιού.
- Το πάχος τομής και το διάστημα των λήψεων προ της χρήσης σκιαγραφικού μέσου και με χρήση σκιαγραφικού μέσου πρέπει να συμφωνούν.
- ΜΗΝ αλλάξετε τον προσανατολισμό και την ανατομική θέση λήψης των μετρήσεων του ασθενούς μεταξύ των λήψεων χωρίς και με σκιαγραφικό μέσο.

Η απεικόνιση γραμμής βάσης και παρακολούθησης χωρίς σκιαγραφικό μέσο και με ενίσχυση με σκιαγραφικό μέσο είναι σημαντική για τη βέλτιστη παρακολούθηση του ασθενούς. Είναι σημαντικό να ακολουθείτε αποδεκτά πρωτόκολλα απεικόνισης κατά τη διάρκεια της εξέτασης αξονικής τομογραφίας. Στον **Πίνακα 12.2.1** παρατίθενται παραδείγματα αποδεκτών πρωτοκόλλων απεικόνισης.

Πίνακας 12.2.1 Αποδεκτά πρωτόκολλα απεικόνισης

	Χωρίς σκιαγραφικό μέσο	Με σκιαγραφικό μέσο
ΕΦ σκιαγραφικό μέσο	Όχι	Ναι
Αποδεκτά μηχανήματα	Ελικοειδής αξονική τομογραφία ή υψηλής απόδοσης MDCT με δυνατότητα >40 δευτερόλεπτα	Ελικοειδής αξονική τομογραφία ή υψηλής απόδοσης MDCT με δυνατότητα >40 δευτερόλεπτα
Όγκος έγχυσης	–	Σύμφωνα με το πρωτόκολλο του ιδρύματος
Ρυθμός έγχυσης	–	>2,5 ml/sec
Τρόπος έγχυσης	–	Υπό πίεση
Χρονισμός bolus	–	Bolus δοκιμασίας: SmartPrep, C.A.R.E. ή ισοδύναμο
Κάλυψη - έναρξη	Διάφραγμα	1 cm άνω από τον κοιλιακό άξονα
Κάλυψη - τέλος	Εγγύς μηριαίο οστό	Έκφυση εν τω βάθει μηριαίας αρτηρίας
Διαφραγματοποίηση	<3 mm	<3 mm
Ανακατασκευή	2,5 mm πλήρης – χαλαρός αλγόριθμος	2,5 mm πλήρης – χαλαρός αλγόριθμος
Αξονικό διπλό οπτικό πεδίο	32 cm	32 cm
Λήψεις μετά την έγχυση	Καμία	Καμία

12.3 Κοιλιακές ακτινογραφίες

Απαιτούνται οι ακόλουθες προβολές:

- Τέσσερα φιλμ: ύπτια-μετωπιαία (ΠΟ) προβολή, εγκάρσια προς το τραπέζι πλάγια προβολή, αριστερή οπίσθια λοξή προβολή 30 μοιρών και δεξιά οπίσθια λοξή προβολή 30 μοιρών, κεντραρισμένες στον ομφαλό.
- Καταγράψτε την απόσταση από το τραπέζι έως το φιλμ και χρησιμοποιήστε την ίδια απόσταση σε κάθε επακόλουθη εξέταση.

Βεβαιωθείτε ότι καταγράφεται ολόκληρη η συσκευή σε κάθε μορφή μονής εικόνας κατά μήκος.

Εάν υπάρχει οποιαδήποτε ανησυχία σχετικά με την ακεραιότητα της συσκευής (π.χ. στρέβλωση, ρήξεις ενδοπροσθέσεων, διαχωρισμός ακίδων, σχετική μετανάστευση εξαρτημάτων), συνιστάται η χρήση μεγεθυσμένων προβολών. Ο θεράπων ιατρός πρέπει να αξιολογεί τα φιλμ για την ακεραιότητα της συσκευής (ολόκληρο το μήκος της συσκευής συμπεριλαμβανομένων των εξαρτημάτων) με χρήση οπτικού βοηθήματος μεγέθυνσης 2-4X.

12.4 Υπέρηχος

Όταν παράγοντες του ασθενούς αποκλείουν τη χρήση απεικονιστικού σκιαγραφικού μέσου, μπορεί να εκτελεστεί υπερηχητική απεικόνιση αντί της αξονικής τομογραφίας με σκιαγραφικό μέσο. Ο υπέρηχος μπορεί να συνδυαστεί με αξονική τομογραφία χωρίς σκιαγραφικό μέσο. Πρέπει να βιντεοσκοπείται ένα πλήρες αορτικό duplex για μέγιστη διάμετρο ανευρύσματος, ενδοδιαφυγές, βατότητα της ενδοπρόσθεσης και στένωση. Στη βιντεοταινία πρέπει να συμπεριλαμβάνονται οι ακόλουθες πληροφορίες, όπως παρουσιάζεται παρακάτω:

- Πρέπει να λαμβάνεται εγκάρσια και διαμήκης απεικόνιση από το επίπεδο της εγγύς αορτής, στην οποία να εμφανίζονται οι μεσεντέριες και νεφρικές αρτηρίες έως το διχασμό των λαγονίων αρτηριών, έτσι ώστε να προσδιοριστεί εάν υπάρχουν ενδοδιαφυγές με χρήση αγγειογραφίας έγχρωμης απεικόνισης ροής και μεθόδου ισχύος (Color Flow και Color Power), εάν είναι προσπελάσιμη.
- Πρέπει να εκτελείται επιβεβαίωση με φασματική ανάλυση για τυχόν πιθανολογούμενες ενδοδιαφυγές.
- Πρέπει να λαμβάνεται εγκάρσια και διαμήκης απεικόνιση του μέγιστου ανευρύσματος.

12.5 Πληροφορίες μαγνητικής τομογραφίας

Μη κλινικές δοκιμές έχουν καταδείξει ότι το ενδαγγειακό μόσχευμα AAA Zenith είναι ασφαλές για μαγνητική τομογραφία υπό προϋποθέσεις. Ο ασθενής που φέρει αυτό το ενδαγγειακό μόσχευμα μπορεί να υποβληθεί σε τομογραφία με ασφάλεια αμέσως μετά την τοποθέτηση, υπό τις παρακάτω προϋποθέσεις:

Στατικό μαγνητικό πεδίο

- Στατικό μαγνητικό πεδίο μικρότερο ή ίσο με 3,0 Tesla.
- Μαγνητικό πεδίο μέγιστης χωρικής βαθμίδωσης 720 Gauss/cm

Διεξήχθη μη κλινική αξιολόγηση σε σύστημα μαγνητικής τομογραφίας 3 Tesla (General Electric Excite) με μαγνητικό πεδίο μέγιστης χωρικής βαθμίδωσης 720 Gauss/cm, βάσει μέτρησης με ένα μαγνητόμετρο σε θέση του στατικού μαγνητικού πεδίου σχετική ως προς τον ασθενή (δηλ., εξωτερικά από το κάλυμμα του τομογράφου, σε σημείο προσβάσιμο από τον ασθενή ή κάποιο άτομο).

Θέρμανση που σχετίζεται με τη μαγνητική τομογραφία

Συστήματα 1,5 Tesla:

- Στατικό μαγνητικό πεδίο 1,5 Tesla
- Μέγιστος μεσοτιμημένος ρυθμός ειδικής ολοσωματικής απορρόφησης (SAR) 2 W/kg για 15 λεπτά απεικόνισης (δηλ., ανά ακολουθία σάρωσης)

Σε μη κλινικές δοκιμές, το ενδαγγειακό μόσχευμα AAA Zenith προκάλεσε αύξηση θερμοκρασίας χαμηλότερη από ή ίση με 1,4 °C σε αναφερόμενο από τον μαγνητικό τομογράφο μεσοτιμημένο ρυθμό ειδικής ολοσωματικής απορρόφησης (SAR) 2,8 W/kg, για 15 λεπτά σάρωσης μαγνητικής τομογραφίας σε μαγνητικό τομογράφο Siemens Medical Magnetom 1,5 Tesla, με λογισμικό Numaris/4, έκδοσης Syngo MR 2002B DHHS. Ο μέγιστος μεσοτιμημένος ρυθμός ειδικής ολοσωματικής απορρόφησης (SAR) ήταν 2,8 W/kg, που αντιστοιχεί σε τιμή μετρούμενη με θερμιδομετρία ίση με 1,5 W/kg.

Συστήματα 3,0 Tesla:

- Στατικό μαγνητικό πεδίο 3,0 Tesla
- Μέγιστος μεσοτιμημένος ρυθμός ειδικής ολοσωματικής απορρόφησης (SAR) 2 W/kg για 15 λεπτά απεικόνισης (δηλαδή ανά ακολουθία σάρωσης)

Σε μη κλινικές δοκιμές, το ενδαγγειακό μόσχευμα AAA Zenith προκάλεσε αύξηση θερμοκρασίας χαμηλότερη από ή ίση με 1,9 °C σε αναφερόμενο από τον μαγνητικό τομογράφο μεσοτιμημένο ρυθμό ειδικής ολοσωματικής απορρόφησης (SAR) 3,0 W/kg, για 15 λεπτά σάρωσης μαγνητικής τομογραφίας σε μαγνητικό τομογράφο GE Healthcare Excite 3,0 Tesla, με λογισμικό G3.0-052B. Ο μέγιστος μεσοτιμημένος ρυθμός ειδικής ολοσωματικής απορρόφησης (SAR) ήταν 3,0 W/kg, που αντιστοιχεί σε τιμή μετρούμενη με θερμιδομετρία ίση με 2,8 W/kg.

Τέχνημα εικόνας

Το τέχνημα εικόνας εκτείνεται σε όλη την ανατομική περιοχή που περιέχει τη συσκευή, ασαφοποιώντας τις άμεσα παρακείμενες ανατομικές δομές σε ακτίνα περίπου 20 cm περιμετρικά της συσκευής, καθώς επίσης και ολόκληρη τη συσκευή και τον αυλό της, κατά τη διενέργεια σάρωσης σε μη κλινικές δοκιμές με χρήση της ακολουθίας: ταχείας στροφορμικής ηχούς, σε μαγνητικό τομογράφο GE Healthcare Excite 3,0 Tesla, με λογισμικό G3.0-052B, με πηνίο ραδιοσυχνοτήτων σώματος.

Σε όλους τους μαγνητικούς τομογράφους, το τέχνημα εικόνας εξασθενεί όσο αυξάνεται η απόσταση της συσκευής από το σημείο ενδιαφέροντος. Μαγνητικές τομογραφίες της κεφαλής, του αυχένα και των κάτω άκρων είναι δυνατόν να ληφθούν χωρίς τέχνημα εικόνας. Τέχνημα εικόνας μπορεί να υπάρχει σε τομογραφίες της κοιλιακής χώρας και των άνω άκρων, ανάλογα με την απόσταση της συσκευής από την περιοχή ενδιαφέροντος.

Διατίθενται κλινικές πληροφορίες για δεκαεπτά ασθενείς οι οποίοι υποβλήθηκαν σε μαγνητική τομογραφία μετά από την εμφύτευση του μοσχεύματος ενδοπρόσθεσης. Δεν έχει αναφερθεί κανένα ανεπιθύμητο συμβάν ή πρόβλημα με τη συσκευή σε οποιονδήποτε από αυτούς τους ασθενείς λόγω της διενέργειας μαγνητικής τομογραφίας. Επιπλέον, έχουν εμφυτευθεί πολύ περισσότερα από 100.000 ενδαγγειακά μοσχεύματα AAA Zenith παγκοσμίως, στα οποία δεν έχει αναφερθεί κανένα ανεπιθύμητο συμβάν ή πρόβλημα με τη συσκευή λόγω διενέργειας μαγνητικής τομογραφίας.

Η Cook συνιστά την καταχώρηση εκ μέρους του ασθενούς των όρων μαγνητικής τομογραφίας που δίνονται σε αυτές τις οδηγίες χρήσης στο MedicAlert Foundation. Τα στοιχεία επικοινωνίας με το MedicAlert Foundation είναι τα εξής:

Ταχυδρομική διεύθυνση:	MedicAlert Foundation International 2323 Colorado Avenue Turlock, CA 95382, Η.Π.Α.
Τηλέφωνο:	888-633-4298 (αριθμός τηλεφώνου χωρίς χρέωση) +1-209-668-3333 από χώρες εκτός Η.Π.Α.
Φαξ:	+1-209-669-2450
Ιστοσελίδα:	www.medicalert.org

12.6 Επιπλέον παρακολούθηση και θεραπεία

Επιπλέον παρακολούθηση και πιθανή θεραπεία συνιστάται για:

- Ανευρύσματα με ενδοδιαφυγή τύπου I
- Ανευρύσματα με ενδοδιαφυγή τύπου III
- Διεύρυνση ανευρύσματος, μέγιστης διαμέτρου ≥5 mm (ανεξάρτητα από την κατάσταση της ενδοδιαφυγής)
- Μετανάστευση
- Ανεπαρκές μήκος στεγανοποίησης

Η εξέταση για επανεπέμβαση ή μετατροπή σε ανοικτή αποκατάσταση πρέπει να περιλαμβάνει την εκτίμηση του θεράποντος ιατρού για τις συνυπάρχουσες νόσους του εκάστοτε ασθενούς, το προσδόκιμο ζωής και τις προσωπικές επιλογές του ασθενούς. Οι ασθενείς πρέπει να ενημερώνονται για την πιθανότητα επακόλουθων επανεπεμβάσεων, συμπεριλαμβανομένης της επέμβασης με βάση καθετήρα και της ανοικτής χειρουργικής μετατροπής, μετά από τοποθέτηση ενδαγγειακού μοσχεύματος.

13 ΠΛΗΡΟΦΟΡΙΕΣ ΠΑΡΑΚΟΛΟΥΘΗΣΗΣ ΑΣΘΕΝΩΝ

Επιπλέον αυτών των οδηγιών χρήσης, το ενδαγγειακό μόσχευμα AAA Zenith Flex με το σύστημα εισαγωγής Z-Trak συσκευάζεται με ένα *Έντυπο παρακολούθησης συσκευής*, το οποίο απαιτείται να συμπληρώσει το νοσοκομειακό προσωπικό και να το προωθήσει στην COOK για τους σκοπούς της παρακολούθησης όλων των ασθενών που λαμβάνουν το ενδαγγειακό μόσχευμα AAA Zenith Flex (όπως απαιτείται από τον ομοσπονδιακό κανονισμό των Η.Π.Α.).

14 ΑΝΤΙΜΕΤΩΠΙΣΗ ΠΡΟΒΛΗΜΑΤΩΝ

ΣΗΜΕΙΩΣΗ: Μπορείτε να λάβετε τεχνική βοήθεια από έναν ειδικό προϊόντων της Cook επικοινωνώντας με τον τοπικό σας αντιπρόσωπο της Cook.

14.1 Αντιμετωπιση προβληματαων με την απελευθερωση του συρματος ενεργοποιησης

ΠΡΟΣΟΧΗ: Θα πρέπει να εκτελείτε τα παρακάτω βήματα μόνον εάν δεν είστε σε θέση να αφαιρέσετε το εγγύς σύρμα ενεργοποίησης με τον τρόπο που περιγράφεται στην ενότητα 11.1.7.

14.1.1 Εγγύς (άνω) απελευθέρωση του κύριου σώματος

1. Εάν ο μηχανισμός απελευθέρωσης του σύρματος ενεργοποίησης της άνω ενδοπρόσθεσης δεν μπορεί να αφαιρεθεί από τη λαβή, κόψτε το σύρμα κοντά στο μηχανισμό απελευθέρωσης **(Εικ. 32)** και αφαιρέστε το μηχανισμό απελευθέρωσης από τη λαβή.
2. Σταθεροποιήστε τη γκρι διάταξη τοποθέτησης, ενώ αποσύρετε το θηκάρι για να απελευθερώσετε πλήρως το σύστοιχο μέλος.
3. Αφαιρέστε την ασφάλεια από τον μηχανισμό απελευθέρωσης σύρματος ενεργοποίησης του σύστοιχου μέλους.
4. Αποσύρετε και αφαιρέστε το σύρμα ενεργοποίησης σύροντας τον μηχανισμό απελευθέρωσης σύρματος ενεργοποίησης σύστοιχου μέλους εκτός της λαβής και κατόπιν αφαιρέστε το μέσω της σχισμής του πάνω από την εσωτερική κάνουλα της συσκευής.
5. Χρησιμοποιώντας λαβίδα ασφάλισης, συσφίξτε και ασφαλίστε το άκρο κοπής του σύρματος ενεργοποίησης του άνω πώματος. **(Εικ. 33)**
6. Χαλαρώστε τη μέγγενη ακίδας, ενώ διατηρείτε την εσωτερική κάνουλα και το σύρμα ενεργοποίησης στη θέση τους, και προωθήστε τη γκρι διάταξη τοποθέτησης και το θηκάρι μέσα στο μόσχευμα μέχρι να βρεθεί το άκρο της γκρι διάταξης τοποθέτησης σε απόσταση περίπου 2 cm από τους χρυσούς δείκτες. **(Εικ. 34)** Η προώθηση της γκρι διάταξης τοποθέτησης προσφέρει πρόσθετη υποστήριξη στην εσωτερική κάνουλα.

ΣΗΜΕΙΩΣΗ: Διατηρήστε ήπια τάση στο σύρμα ενεργοποίησης για να αφαιρέσετε τυχόν περίσσεια σύρματος, καθώς προωθούνται η γκρι διάταξη τοποθέτησης και το θηκάρι.

ΣΗΜΕΙΩΣΗ: Βεβαιωθείτε ότι *δεν* προωθείται το άκρο της γκρι διάταξης τοποθέτησης μέσα στο άνω πώμα.

7. Ασφαλίστε τη μέγγενη ακίδας. Επιβεβαιώστε ότι το σύρμα ενεργοποίησης έχει ασφαλίσει στη λαβίδα.
8. Σταθεροποιήστε τη γκρι διάταξη τοποθέτησης και προωθήστε αργά το θηκάρι μέχρι να βρεθεί το άκρο του θηκαριού σε απόσταση 2 mm από τους χρυσούς δείκτες. **(Εικ. 35)**

ΣΗΜΕΙΩΣΗ: Φροντίστε να μην προωθήσετε το ίδιο το μόσχευμα κατά τη διάρκεια της προώθησης του θηκαριού.

9. Σταθεροποιήστε το θηκάρι και αποσύρετε τη γκρι διάταξη τοποθέτησης μαζί με την εσωτερική κάνουλα για να τραβήξετε το άνω πώμα επάνω από την υπερνεφρική ενδοπρόσθεση. **(Εικ. 36)**
10. Επιβεβαιώστε ότι οι χρυσοί δείκτες έχουν τοποθετηθεί χαμηλότερα από τις νεφρικές αρτηρίες.
11. Αφαιρέστε το σύρμα ενεργοποίησης.
12. Αποσύρετε το θηκάρι μέχρι να αποκαλυφθεί το κωνικό άκρο της γκρι διάταξης τοποθέτησης.
13. Προωθήστε ένα μπαλόνι διαμόρφωσης διαμέσου του ετερόπλευρου μέλους του κυρίου σώματος και τοποθετήστε το λίγο υψηλότερα από το διχασμό του μοσχεύματος.
14. Φουσκώστε το μπαλόνι έως την πλήρη διάμετρο του μοσχεύματος. **(Εικ. 37)**
15. Ξεσφίξτε τη μέγγενη ακίδας.
16. Σταθεροποιήστε τη γκρι διάταξη τοποθέτησης και τον καθετήρα με μπαλόνι και προωθήστε την εσωτερική κάνουλα για να απελευθερώσετε το άνω πώμα.
17. Σφίξτε τη μέγγενη ακίδας.
18. Ξεφουσκώστε το μπαλόνι και προωθήστε τον ετερόπλευρο συρμάτινο οδηγό στη θωρακική αορτή.

ΣΗΜΕΙΩΣΗ: Λόγω της πρόωρης απελευθέρωσης του σύστοιχου σκέλους και της απελευθέρωσης του σύρματος ενεργοποίησης, προτείνεται να αφήσετε

το μπαλόνι διαμόρφωσης μέσα ή λίγο επάνω από το ετερόπλευρο μέλος για τη σταθεροποίηση του μοσχεύματος κατά τη διάρκεια της τοποθέτησης του σύστοιχου μέλους.

14.1.2 Σύνδεση του άνω πώματος

1. Ξεσφίξτε τη μέγγενη ακίδας. **(Εικ. 22)**
2. Στερεώστε το θηκάρι και την εσωτερική κάνουλα, έτσι ώστε να αποφύγετε τυχόν κίνηση των εξαρτημάτων αυτών.
3. Προωθήστε τη γκρι διάταξη τοποθέτησης πάνω από την εσωτερική κάνουλα έως ότου συνδεθεί με το άνω πώμα. **(Εικ. 23, 24** και **38)**

ΣΗΜΕΙΩΣΗ: Εάν παρουσιαστεί αντίσταση, περιστρέψτε ελαφρά τη γκρι διάταξη τοποθέτησης και συνεχίστε να προωθείτε απαλά.

4. Σφίξτε πάλι τη μέγγενη ακίδας και αποσύρετε ολόκληρο το άνω πώμα και τη γκρι διάταξη τοποθέτησης μέσω του μοσχεύματος και του θηκαριού, έλκοντας την εσωτερική κάνουλα. **(Εικ. 39)** Αφήστε το θηκάρι και τον συρμάτινο οδηγό στη θέση τους.
5. Κλείστε την αιμοστατική βαλβίδα Captor στο θηκάρι εισαγωγέα Flexor στρέφοντας την δεξιόστροφα, έως ότου σταματήσει. **(Εικ. 26)**

14.1.3 Τοποθέτηση και απελευθέρωση σύστοιχου λαγόνιου σκέλους

ΣΗΜΕΙΩΣΗ: Βεβαιωθείτε ότι η αιμοστατική βαλβίδα Captor στο θηκάρι εισαγωγέα είναι στραμμένη στην ανοικτή θέση. **(Εικ. 27)**

1. Χρησιμοποιήστε τη διάταξη σύρματος του μοσχεύματος κύριου σώματος και θηκαριού για την εισαγωγή του μοσχεύματος σύστοιχου σκέλους.

ΣΗΜΕΙΩΣΗ: Λόγω της τροποποίησης της απελευθέρωσης του άνω πώματος, η διάταξη θηκαριού κυρίου σώματος πρέπει να αποσύρεται έως ένα σημείο που βρίσκεται σε απόσταση 1-2 cm στο εσωτερικό του εγγύς σύστοιχου μέλους. Προωθήστε τη διάταξη θηκαριού διαστολέα του σύστοιχου μέλους μέσα στο θηκάρι του κυρίου σώματος.

ΣΗΜΕΙΩΣΗ: Μπορείτε να φουσκώσετε το μπαλόνι διαμόρφωσης στο ετερόπλευρο μέλος του μοσχεύματος κυρίου σώματος εάν απαιτείται πρόσθετη σταθεροποίηση του μοσχεύματος.

ΠΡΟΣΟΧΗ: Μη φουσκώνετε το μπαλόνι εκτός του μοσχεύματος.

ΣΗΜΕΙΩΣΗ: Σε ελικοειδή αγγεία, η θέση των έσω λαγόνιων αρτηριών ενδέχεται να μεταβληθεί σημαντικά με την εισαγωγή των άκαμπτων συρμάτων και των συστημάτων θηκαριού.

2. Προωθήστε αργά έως ότου το μόσχευμα του σύστοιχου λαγόνιου σκέλους επικαλύψει τουλάχιστον μία πλήρη ενδοπρόσθεση λαγόνιου σκέλους (δηλ. εγγύς ενδοπρόσθεση του μοσχεύματος λαγόνιου σκέλους) εντός του σύστοιχου μέλους του κύριου σώματος. **(Εικ. 40)**

ΣΗΜΕΙΩΣΗ: Εάν απαιτείται επικάλυψη μεγαλύτερη από τρεις ενδοπροσθέσεις λαγόνιου σκέλους (μεγαλύτερη από δύο ενδοπροσθέσεις λαγόνιου σκέλους για μήκη σκέλους 37, 39, 54 και 56 mm), ενδέχεται να είναι απαραίτητο να εξετάσετε το ενδεχόμενο χρήσης μιας προέκτασης σκέλους στην περιοχή διχασμού της αντίθετης πλευράς.

3. Επιβεβαιώστε τη θέση του περιφερικού άκρου του μοσχεύματος λαγόνιου σκέλους. Επανατοποθετήστε το μόσχευμα λαγόνιου σκέλους εάν είναι απαραίτητο, έτσι ώστε να διασφαλίσετε τη βατότητα της έσω λαγόνιας αρτηρίας.
4. Για να απελευθερώσετε, σταθεροποιήστε το μόσχευμα του λαγόνιου σκέλους με τη γκρι διάταξη τοποθέτησης, ενώ αποσύρετε ταυτόχρονα το θηκάρι λαγόνιου σκέλους και το θηκάρι κύριου σώματος. **(Εικ. 29** και **41)** Εάν είναι απαραίτητο, αποσύρετε το θηκάρι κύριου σώματος.
5. Υπό ακτινοσκόπηση και μετά από επιβεβαίωση της θέσης του μοσχεύματος λαγονίου σκέλους, ξεσφίξτε τη μέγγενη ακίδας και αποσύρετε την εσωτερική κάνουλα για να συνδέσετε τον κωνικό διαστολέα στην γκρι διάταξη τοποθέτησης. Σφίξτε τη μέγγενη ακίδας. Διατηρήστε τη θέση του θηκαριού ενώ αποσύρετε τη γκρι διάταξη τοποθέτησης με στερεωμένη την εσωτερική κάνουλα. **(Εικ. 42)**
6. Κλείστε την αιμοστατική βαλβίδα Captor στο θηκάρι εισαγωγέα Flexor στρέφοντας την δεξιόστροφα, έως ότου σταματήσει.
7. Ελέγξτε πάλι τη θέση των συρμάτινων οδηγών. Αφήστε το θηκάρι και τους συρμάτινους οδηγούς στη θέση τους.
8. Αφαιρέστε το ξεφουσκωμένο μπαλόνι από την ετερόπλευρη μεριά.

14.1.4 Τοποθέτηση και απελευθέρωση ετερόπλευρου λαγόνιου σκέλους

ΠΡΟΣΟΧΗ: Επαληθεύστε ότι επιλέγεται το προκαθορισμένο ετερόπλευρο λαγόνιο σκέλος για εισαγωγή στην ετερόπλευρη πλευρά του ασθενούς πριν από την εμφύτευση.

1. Τοποθετήστε τον ενισχυτή εικόνας έτσι ώστε να δείχνει και την ετερόπλευρη έσω λαγόνια αρτηρία και την ετερόπλευρη κοινή λαγόνια αρτηρία.
2. Πριν από την εισαγωγή του συστήματος τοποθέτησης ετερόπλευρου λαγονίου σκέλους, εγχύστε σκιαγραφικό μέσο μέσω του ετερόπλευρου μηριαίου θηκαριού για τον εντοπισμό της ετερόπλευρης έσω λαγόνιας αρτηρίας.
3. Εισάγετε το σύστημα τοποθέτησης του ετερόπλευρου λαγόνιου σκέλους μέσα στην αρτηρία. Προωθήστε αργά έως ότου το μόσχευμα λαγόνιου σκέλους επικαλύψει τουλάχιστον μία πλήρη ενδοπρόσθεση λαγόνιου σκέλους (δηλ. εγγύς ενδοπρόσθεση του μοσχεύματος λαγόνιου σκέλους) εντός του ετερόπλευρου μέλους του κύριου σώματος. **(Εικ. 43)**

ΣΗΜΕΙΩΣΗ: Εάν παρουσιαστεί δυσκολία κατά την προώθηση του συστήματος τοποθέτησης λαγόνιου σκέλους, εναλλάξτε το με έναν πιο υποστηρικτικό συρμάτινο οδηγό. Στα ελικοειδή αγγεία, η ανατομία ενδέχεται να αλλοιωθεί σημαντικά με την εισαγωγή άκαμπτων συρμάτων και θηκαριών.

4. Επιβεβαιώστε τη θέση του περιφερικού άκρου του μοσχεύματος λαγόνιου σκέλους. Επανατοποθετήστε το μόσχευμα λαγόνιου σκέλους εάν είναι απαραίτητο, έτσι ώστε να διασφαλιστεί τόσο η βατότητα της έσω λαγόνιας αρτηρίας όσο και μια ελάχιστη επικάλυψη μιας πλήρους ενδοπρόσθεσης λαγόνιου σκέλους (δηλ. εγγύς ενδοπρόσθεση του μοσχεύματος λαγόνιου σκέλους, μέγιστη επικάλυψη 1,5 ενδοπροσθέσεων) εντός του ενδαγγειακού μοσχεύματος του κύριου σώματος.
5. Για να απελευθερώσετε, κρατήστε το μόσχευμα του λαγόνιου σκέλους στη θέση του με τη γκρι διάταξη τοποθέτησης, ενώ αποσύρετε το θηκάρι. **(Εικ. 18** και **44)** Βεβαιωθείτε ότι διατηρείται επικάλυψη ίση με το μήκος μίας ενδοπρόσθεσης.
6. Σταματήστε την απόσυρση του θηκαριού αμέσως μόλις απελευθερωθεί το περιφερικό άκρο του μοσχεύματος λαγόνιου σκέλους.
7. Υπό ακτινοσκόπηση και μετά από επιβεβαίωση της θέσης του μοσχεύματος λαγονίου σκέλους, ξεσφίξτε τη μέγγενη ακίδας και αποσύρετε την εσωτερική κάνουλα για να συνδέσετε τον κωνικό διαστολέα στην γκρι διάταξη τοποθέτησης. Σφίξτε τη μέγγενη ακίδας. Διατηρήστε τη θέση του θηκαριού ενώ αποσύρετε τη γκρι διάταξη τοποθέτησης με στερεωμένη την εσωτερική κάνουλα. **(Εικ. 45)**
8. Ελέγξτε πάλι τη θέση των συρμάτινων οδηγών.
9. Διενεργήστε την εισαγωγή του μπαλονιού διαμόρφωσης και μια τελική αγγειογραφία, όπως περιγράφεται στην **ενότητα 11.1.12, Εισαγωγή μπαλονιού διαμόρφωσης**.

14.2 Αντιμετώπιση προβλημάτων απελευθέρωσης της επινεφρικής ενδοπρόσθεσης

ΠΡΟΣΟΧΗ: Θα πρέπει να εκτελείτε τα παρακάτω βήματα μόνον εάν δεν είστε σε θέση να απελευθερώσετε την επινεφρική ενδοπρόσθεση με τον τρόπο που περιγράφεται στην ενότητα 11.1.7.

14.2.1 Εγγύς (άνω) απελευθέρωση του κύριου σώματος

1. Εάν δεν μπορεί να απελευθερωθεί πλήρως η επινεφρική ενδοπρόσθεση με την προώθηση της εσωτερικής κάνουλας του άνω πώματος, προωθήστε ένα μπαλόνι διαμόρφωσης διαμέσου του ετερόπλευρου μέλους του κύριου σώματος και τοποθετήστε το λίγο ψηλότερα από τον διχασμό του μοσχεύματος ενδοπρόσθεσης.
2. Για να υποστηρίξετε περαιτέρω την εσωτερική κάνουλα, πληρώστε το μπαλόνι έως τη μέγιστη διάμετρο του μοσχεύματος.
3. Ξεσφίξτε τη μέγγενη ακίδας. **(Εικ. 14)**
4. Σταθεροποιήστε τη γκρι διάταξη τοποθέτησης και τον καθετήρα με μπαλόνι και προωθήστε την εσωτερική κάνουλα για να απελευθερώσετε την επινεφρική ενδοπρόσθεση.

Εάν η επινεφρική ενδοπρόσθεση έχει απελευθερωθεί πλήρως:

5. Σφίξτε τη μέγγενη ακίδας. Ξεφουσκώστε και αποσύρετε το μπαλόνι.
6. Προωθήστε τον ετερόπλευρο συρμάτινο οδηγό στη θωρακική αορτή και επιστρέψτε στο κατάλληλο βήμα των οδηγιών χρήσης για να ολοκληρώσετε τη διαδικασία.

Εάν εξακολουθείτε να μην μπορείτε να απελευθερώσετε πλήρως την επινεφρική ενδοπρόσθεση:

5. Σφίξτε τη μέγγενη ακίδας και ξεφουσκώστε το μπαλόνι. Διατηρώντας το μπαλόνι στη θέση του, σταθεροποιήστε τη γκρι διάταξη τοποθέτησης και αποσύρετε το θηκάρι για να απελευθερώσετε πλήρως το σύστοιχο μέλος.
6. Αφαιρέστε την ασφάλεια από τον μηχανισμό απελευθέρωσης σύρματος ενεργοποίησης του σύστοιχου μέλους.
7. Αποσύρετε και αφαιρέστε το σύρμα ενεργοποίησης σύροντας τον μηχανισμό απελευθέρωσης σύρματος ενεργοποίησης σύστοιχου μέλους εκτός της λαβής και αφαιρέστε το μέσω της σχισμής του επάνω από την εσωτερική κάνουλα της συσκευής.
8. Χαλαρώστε την μέγγενη ακίδας **(Εικ. 22)** και, ενόσω διατηρείτε την εσωτερική κάνουλα στη θέση της, προωθήστε τη γκρι διάταξη τοποθέτησης και το θηκάρι μέσα στο μόσχευμα μέχρι να βρεθεί το άκρο της γκρι διάταξης τοποθέτησης σε απόσταση περίπου 2 cm χαμηλότερα από τους εγγύς χρυσούς δείκτες. **(Εικ. 46)** Η προώθηση της γκρι διάταξης τοποθέτησης προσφέρει πρόσθετη υποστήριξη στην εσωτερική κάνουλα.
   ΣΗΜΕΙΩΣΗ: Φροντίστε να μην προωθήσετε το μόσχευμα κατά τη διάρκεια της προώθησης της γκρι διάταξης τοποθέτησης και του θηκαριού.
   ΣΗΜΕΙΩΣΗ: Βεβαιωθείτε ότι δεν προωθείται το άκρο της γκρι διάταξης τοποθέτησης μέσα στο άνω πώμα.
9. Ασφαλίστε τη μέγγενη ακίδας.
10. Επιβεβαιώστε ότι οι χρυσοί δείκτες έχουν τοποθετηθεί χαμηλότερα από τις νεφρικές αρτηρίες.
11. Επανατοποθετήστε το μπαλόνι διαμόρφωσης ώστε να εφαρμόσει επί του διχασμού.
12. Πληρώστε το μπαλόνι έως την πλήρη διάμετρο του μοσχεύματος. **(Εικ. 37)**
13. Ξεσφίξτε τη μέγγενη ακίδας.
14. Σταθεροποιήστε τη γκρι διάταξη τοποθέτησης και τον καθετήρα με μπαλόνι και προωθήστε την εσωτερική κάνουλα για να απελευθερώσετε την επινεφρική ενδοπρόσθεση.
15. Σφίξτε τη μέγγενη ακίδας.
16. Ξεφουσκώστε το μπαλόνι και προωθήστε τον ετερόπλευρο συρμάτινο οδηγό στη θωρακική αορτή.
    ΣΗΜΕΙΩΣΗ: Λόγω της πρόωρης απελευθέρωσης του σύστοιχου σκέλους και της απελευθέρωσης του σύρματος ενεργοποίησης, προτείνεται να αφήσετε το μπαλόνι διαμόρφωσης μέσα ή λίγο επάνω από το ετερόπλευρο μέλος που χρησιμοποιείτε για τη σταθεροποίηση του μοσχεύματος κατά τη διάρκεια της τοποθέτησης του σύστοιχου μέλους.

14.2.2 Σύνδεση του άνω πώματος

1. Ξεσφίξτε τη μέγγενη ακίδας. **(Εικ. 22)**
2. Στερεώστε το θηκάρι και την εσωτερική κάνουλα, έτσι ώστε να αποφύγετε τυχόν κίνηση των εξαρτημάτων αυτών.
3. Προωθήστε τη γκρι διάταξη τοποθέτησης πάνω από την εσωτερική κάνουλα έως ότου συνδεθεί με το άνω πώμα. **(Εικ. 23, 24** και **38)**
   ΣΗΜΕΙΩΣΗ: Εάν παρουσιαστεί αντίσταση, περιστρέψτε ελαφρά τη γκρι διάταξη τοποθέτησης και συνεχίστε να προωθείτε απαλά.
4. Σφίξτε πάλι τη μέγγενη ακίδας και αποσύρετε ολόκληρο το άνω πώμα και τη γκρι διάταξη τοποθέτησης μέσω του μοσχεύματος και του θηκαριού, έλκοντας την εσωτερική κάνουλα. **(Εικ. 39)** Αφήστε το θηκάρι και τον συρμάτινο οδηγό στη θέση τους.
5. Κλείστε την αιμοστατική βαλβίδα Captor στο θηκάρι εισαγωγέα Flexor στρέφοντας τη δεξιόστροφα, έως ότου σταματήσει. **(Εικ. 26)**

14.2.3 Τοποθέτηση και απελευθέρωση σύστοιχου λαγόνιου σκέλους

ΣΗΜΕΙΩΣΗ: Βεβαιωθείτε ότι η αιμοστατική βαλβίδα Captor στο θηκάρι εισαγωγέα είναι στραμμένη στην ανοικτή θέση. **(Εικ. 27)**

1. Τοποθετήστε τον ενισχυτή εικόνας έτσι ώστε να δείχνει και την σύστοιχη έσω λαγόνια αρτηρία και τη σύστοιχη κοινή λαγόνια αρτηρία.
2. Μετά από την εισαγωγή του συστήματος τοποθέτησης του σύστοιχου λαγόνιου σκέλους, χορηγήστε σκιαγραφικό μέσο δια μέσου του θηκαριού του κυρίου σώματος για να εντοπίσετε τη σύστοιχη έσω λαγόνια αρτηρία.
3. Χρησιμοποιήστε τη διάταξη σύρματος του μοσχεύματος κύριου σώματος και θηκαριού για την εισαγωγή του μοσχεύματος σύστοιχου σκέλους.
   ΣΗΜΕΙΩΣΗ: Λόγω της τροποποίησης της απελευθέρωσης του άνω πώματος, η διάταξη θηκαριού κυρίου σώματος πρέπει να αποσύρεται έως ένα σημείο που βρίσκεται σε απόσταση 1-2 cm στο εσωτερικό του εγγύς σύστοιχου μέλους. Προωθήστε τη διάταξη θηκαριού διαστολέα του σύστοιχου μέλους μέσα στο θηκάρι του κυρίου σώματος.
   ΣΗΜΕΙΩΣΗ: Μπορείτε να πληρώσετε το μπαλόνι διαμόρφωσης στο ετερόπλευρο μέλος του μοσχεύματος κυρίου σώματος εάν απαιτείται πρόσθετη σταθεροποίηση του μοσχεύματος.
   ΠΡΟΣΟΧΗ: Μην πληρώνετε το μπαλόνι εκτός του μοσχεύματος.
   ΣΗΜΕΙΩΣΗ: Σε ελικοειδή αγγεία, η θέση των έσω λαγόνιων αρτηριών ενδέχεται να μεταβληθεί σημαντικά με την εισαγωγή των άκαμπτων συρμάτων και των συστημάτων θηκαριού.
4. Προωθήστε αργά το σύστημα τοποθέτησης σύστοιχου λαγονίου σκέλους έως ότου το μόσχευμα σύστοιχου λαγόνιου σκέλους επικαλύψει τουλάχιστον μία πλήρη ενδοπρόσθεση λαγόνιου σκέλους (δηλ. εγγύς ενδοπρόσθεση του μοσχεύματος λαγόνιου σκέλους) εντός του σύστοιχου μέλους του κύριου σώματος. **(Εικ. 40)**
   ΣΗΜΕΙΩΣΗ: Εάν απαιτείται αλληλεπικάλυψη μεγαλύτερη από τρεις ενδοπροσθέσεις λαγόνιου σκέλους (μεγαλύτερη από δύο ενδοπροσθέσεις λαγόνιου σκέλους για σκέλη με μήκος 37, 39, 54 και 56 mm), ενδέχεται να είναι απαραίτητο να εξετάσετε το ενδεχόμενο χρήσης μιας προέκτασης σκέλους στην περιοχή διχασμού της αντίθετης πλευράς.
5. Επιβεβαιώστε τη θέση του περιφερικού άκρου του μοσχεύματος λαγόνιου σκέλους. Επανατοποθετήστε το μόσχευμα λαγόνιου σκέλους εάν είναι απαραίτητο, έτσι ώστε να διασφαλίσετε τη βατότητα της έσω λαγόνιας αρτηρίας.
6. Για να απελευθερώσετε, σταθεροποιήστε το μόσχευμα του λαγόνιου σκέλους με τη γκρι διάταξη τοποθέτησης, ενόσω αποσύρετε ταυτόχρονα το θηκάρι λαγόνιου σκέλους και το θηκάρι κύριου σώματος. **(Εικ. 29** και **41)**
7. Υπό ακτινοσκόπηση και μετά από επιβεβαίωση της θέσης του μοσχεύματος λαγονίου σκέλους, ξεσφίξτε τη μέγγενη ακίδας και αποσύρετε την εσωτερική κάνουλα για να συνδέσετε τον κωνικό διαστολέα στη γκρι διάταξη τοποθέτησης. Σφίξτε τη μέγγενη ακίδας.

Διατηρήστε τη θέση του θηκαριού ενώ αποσύρετε τη γκρι διάταξη τοποθέτησης με στερεωμένη την εσωτερική κάνουλα. **(Εικ. 42)**
8. Κλείστε την αιμοστατική βαλβίδα Captor στο θηκάρι εισαγωγέα Flexor στρέφοντας τη δεξιόστροφα, έως ότου σταματήσει.
9. Ελέγξτε πάλι τη θέση των συρμάτινων οδηγών. Αφήστε το θηκάρι και τους συρμάτινους οδηγούς στη θέση τους.
10. Αφαιρέστε το ξεφουσκωμένο μπαλόνι από την ετερόπλευρη μεριά.

14.2.4 Τοποθέτηση και απελευθέρωση ετερόπλευρου λαγόνιου σκέλους

ΠΡΟΣΟΧΗ: Επαληθεύστε ότι επιλέγεται το προκαθορισμένο ετερόπλευρο λαγόνιο σκέλος για εισαγωγή στην ετερόπλευρη πλευρά του ασθενούς πριν από την εμφύτευση.

1. Τοποθετήστε τον ενισχυτή εικόνας έτσι ώστε να δείχνει και την ετερόπλευρη έσω λαγόνια αρτηρία και την ετερόπλευρη κοινή λαγόνια αρτηρία.
2. Πριν από την εισαγωγή του συστήματος τοποθέτησης ετερόπλευρου λαγονίου σκέλους, εγχύστε σκιαγραφικό μέσο μέσω του ετερόπλευρου μηριαίου θηκαριού για τον εντοπισμό της ετερόπλευρης έσω λαγόνιας αρτηρίας.
3. Εισάγετε το σύστημα τοποθέτησης του ετερόπλευρου λαγόνιου σκέλους μέσα στην αρτηρία. Προωθήστε αργά έως ότου το μόσχευμα λαγόνιου σκέλους επικαλύψει τουλάχιστον μία πλήρη ενδοπρόσθεση λαγόνιου σκέλους (δηλ. εγγύς ενδοπρόσθεση του μοσχεύματος λαγόνιου σκέλους) εντός του ετερόπλευρου μέλους του κύριου σώματος. **(Εικ. 43)**
ΣΗΜΕΙΩΣΗ: Εάν χρησιμοποιείτε λαγόνιο σκέλος Spiral-Z, είναι τοποθετημένος ένας ακτινοσκιερός δείκτης σε απόσταση 30 mm από το εγγύς άκρο του μοσχεύματος λαγόνιου σκέλους για να προσδιορίζει τον μέγιστο βαθμό αλληλεπικάλυψης. Για την τοποθέτηση του μοσχεύματος, προωθήστε αργά έως ότου το μόσχευμα λαγόνιου σκέλους αλληλεπικαλύψει τουλάχιστον μία ενδοπρόσθεση και δεν βρίσκεται πέρα από την ταινία του ακτινοσκιερού δείκτη.
ΣΗΜΕΙΩΣΗ: Εάν παρουσιαστεί δυσκολία κατά την προώθηση του συστήματος τοποθέτησης λαγόνιου σκέλους, εναλλάξτε το με έναν πιο υποστηρικτικό συρμάτινο οδηγό. Στα ελικοειδή αγγεία, η ανατομία ενδέχεται να αλλοιωθεί σημαντικά με την εισαγωγή άκαμπτων συρμάτων και θηκαριών.
4. Επιβεβαιώστε τη θέση του περιφερικού άκρου του μοσχεύματος λαγόνιου σκέλους. Επανατοποθετήστε το μόσχευμα λαγόνιου σκέλους, εάν είναι απαραίτητο, έτσι ώστε να διασφαλιστεί τόσο η βατότητα της έσω λαγόνιας αρτηρίας όσο και ελάχιστη επικάλυψη μιας πλήρους ενδοπρόσθεσης λαγόνιου σκέλους (δηλ. εγγύς ενδοπρόσθεση του μοσχεύματος λαγόνιου σκέλους, μέγιστη επικάλυψη 1,5 ενδοπροσθέσεων) εντός του ενδαγγειακού μοσχεύματος του κύριου σώματος.
5. Για να απελευθερώσετε, κρατήστε το μόσχευμα του λαγόνιου σκέλους στη θέση του με τη γκρι διάταξη τοποθέτησης, ενόσω αποσύρετε το θηκάρι. **(Εικ. 18** και **44)** Φροντίστε να διατηρείται επικάλυψη ίση με το μήκος μίας ενδοπρόσθεσης.
6. Σταματήστε την απόσυρση του θηκαριού αμέσως μόλις απελευθερωθεί το περιφερικό άκρο του μοσχεύματος λαγόνιου σκέλους.
7. Υπό ακτινοσκόπηση και μετά από επιβεβαίωση της θέσης του μοσχεύματος λαγονίου σκέλους, ξεσφίξτε τη μέγγενη ακίδας και αποσύρετε την εσωτερική κάνουλα για να συνδέσετε τον κωνικό διαστολέα στη γκρι διάταξη τοποθέτησης. Σφίξτε τη μέγγενη ακίδας. Διατηρήστε τη θέση του θηκαριού ενώ αποσύρετε τη γκρι διάταξη τοποθέτησης με στερεωμένη την εσωτερική κάνουλα. **(Εικ. 45)**
8. Ελέγξτε πάλι τη θέση των συρμάτινων οδηγών.
9. Διενεργήστε την εισαγωγή του μπαλονιού διαμόρφωσης και τελική αγγειογραφία, όπως περιγράφεται στην ενότητα **Εισαγωγή μπαλονιού διαμόρφωσης** των οδηγιών χρήσης του προϊόντος.

ESPAÑOL

ENDOPRÓTESIS VASCULAR PARA AAA ZENITH FLEX® CON EL SISTEMA DE INTRODUCCIÓN Z-TRAK™

Lea atentamente todas las instrucciones. Si no se siguen correctamente las instrucciones, las advertencias y las precauciones, el paciente puede sufrir consecuencias quirúrgicas o lesiones graves.

AVISO: Las leyes federales estadounidenses restringen la venta de este dispositivo a médicos o por prescripción facultativa.

AVISO: Todo el contenido de la bolsa exterior (incluidos el sistema de introducción y las endoprótesis vasculares) se suministra estéril y es para un solo uso.

Hay cuatro documentos de instrucciones de uso recomendadas relacionados con la línea de productos Zenith. Este documento describe las instrucciones de uso recomendadas de la endoprótesis vascular para AAA Zenith Flex (cuerpo principal y ramas ilíacas). Para obtener información sobre otros componentes Zenith, consulte las instrucciones de uso recomendadas siguientes:

- Endoprótesis vascular para AAA Zenith (cuerpo principal, ramas ilíacas y oclusor de la endoprótesis vascular para AAA Zenith);
- Componentes auxiliares para la endoprótesis vascular para AAA Zenith (extensión de cuerpo principal, extensión de rama ilíaca, convertidor y tapón ilíaco);
- Endoprótesis auxiliar para AAA Zenith Renu® (configuraciones de extensión de cuerpo principal y convertidor); y
- Catéter balón Coda®.

1 DESCRIPCIÓN DEL DISPOSITIVO

1.1 Cuerpo principal aórtico y ramas ilíacas

La endoprótesis vascular para AAA Zenith Flex es un sistema modular compuesto de tres componentes, un cuerpo principal aórtico bifurcado y dos ramas ilíacas. **(Fig. 1)** Los módulos de la endoprótesis vascular están fabricados de tela de poliéster tejido de espesor total cosida a stents Cook-Z® autoexpandibles de acero inoxidable con hilo de sutura de poliéster trenzado y polipropileno monofilamento. Estos módulos tienen stents a todo lo largo para ofrecer estabilidad y la fuerza de expansión necesaria para abrir la luz de la endoprótesis vascular durante el despliegue. Los stents Cook-Z también proporcionan el necesario acoplamiento y sellado de la endoprótesis vascular a la pared vascular.

El stent suprarrenal descubierto del extremo proximal de la endoprótesis vascular tiene púas colocadas a 3 mm una de otra para reforzar la fijación del dispositivo. Para facilitar la visualización fluoroscópica de la endoprótesis vascular hay marcadores radiopacos de oro colocados de la forma siguiente: uno en la superficie lateral del stent más distal de la ramificación contralateral de la parte bifurcada del cuerpo principal y cuatro orientados en circunferencia a menos de 2 mm de la superficie superior del material de la endoprótesis vascular.

1.2 Sistema de implantación del cuerpo principal

El cuerpo principal de la endoprótesis vascular para AAA Zenith Flex se suministra precargado sobre el sistema de introducción Z-Trak. **(Fig. 2)** Tiene un método de despliegue secuencial con características integradas que permiten el control continuo de la endoprótesis vascular durante todo el procedimiento de despliegue. El sistema de introducción Z-Trak está diseñado para su colocación precisa y permite el reajuste de la posición final de la endoprótesis vascular antes del despliegue del stent suprarrenal con púas.

El sistema de implantación del cuerpo principal de la endoprótesis vascular utiliza un sistema de introducción Z-Trak de 18, 20 ó 22 Fr. Dos mecanismos de liberación mediante alambre disparador inmovilizan la endoprótesis vascular sobre el sistema de implantación hasta que es liberado por el médico. Todos los sistemas son compatibles con una guía de 0,035 pulgadas (0,89 mm).

Para potenciar la hemostasia, la válvula hemostática Captor® puede aflojarse o apretarse para introducir los dispositivos auxiliares en la vaina y para extraerlos de ésta. Los sistemas de implantación del cuerpo principal incluyen una vaina introductora Flexor® resistente al acodamiento y revestida con una sustancia hidrofílica. Ambas características facilitan el control del desplazamiento en las arterias ilíacas y en la aorta abdominal.

1.3 Sistema de implantación de la rama ilíaca

Las ramas ilíacas de la endoprótesis vascular para AAA Zenith Flex se suministran precargadas sobre el sistema de introducción Z-Trak. **(Fig. 3)** El sistema de implantación está diseñado para que sea fácil de utilizar con una preparación mínima. El sistema de implantación de las ramas ilíacas utiliza un sistema de introducción Z-Trak de 14 ó 16 Fr. Todos los sistemas son compatibles con una guía de 0,035 pulgadas (0,89 mm).

Para potenciar la hemostasia, la válvula hemostática Captor puede aflojarse o apretarse para introducir los dispositivos auxiliares en la vaina y para extraerlos de ésta.

1.4 Componentes auxiliares de la endoprótesis vascular para AAA Zenith

También se comercializan componentes auxiliares endovasculares adicionales (extensiones de cuerpo principal, extensiones de rama ilíaca, convertidores y tapones ilíacos). **(Fig. 4)** Para obtener más información, consulte las instrucciones de uso de los componentes auxiliares de la endoprótesis vascular para AAA Zenith.

2 INDICACIONES

La endoprótesis vascular para AAA Zenith Flex con el sistema de introducción Z-Trak está indicada para el tratamiento endovascular de pacientes con aneurismas aórticos abdominales o aortoilíacos cuyas morfologías permitan la reparación endovascular, lo que incluye:

- Acceso ilíaco/femoral adecuado compatible con el sistema de introducción requerido,
- Segmento (cuello) aórtico infrarrenal no aneurismático proximal al aneurisma:
  - con una longitud de al menos 15 mm,
  - con un diámetro medido de pared exterior a pared exterior no superior a 32 mm y no inferior a 18 mm,
  - con un ángulo respecto al eje largo del aneurisma de menos de 60 grados, y
  - con un ángulo respecto al eje de la aorta suprarrenal de menos de 45 grados.
- Lugar de fijación distal en la arteria ilíaca de más de 10 mm de longitud y de 7,5-20 mm de diámetro (medido de pared exterior a pared exterior).

3 CONTRAINDICACIONES

La endoprótesis vascular para AAA Zenith Flex con el sistema de introducción Z-Trak está contraindicada en:

- Pacientes alérgicos o con sensibilidad al acero inoxidable, el poliéster, la soldadura (estaño o plata), el polipropileno o el oro.
- Pacientes con infecciones generalizadas que puedan tener un mayor riesgo de infección de la endoprótesis vascular.

4 ADVERTENCIAS Y PRECAUCIONES

4.1 Generales

- Lea atentamente todas las instrucciones. Si no se siguen correctamente las instrucciones, las advertencias y las precauciones, el paciente puede sufrir consecuencias o lesiones graves.
- Durante los procedimientos de implantación o reintervención deberá haber un equipo quirúrgico cualificado disponible en todo momento para el caso de que sea necesaria una conversión a reparación quirúrgica abierta.
- La endoprótesis vascular para AAA Zenith Flex con el sistema de introducción Z-Trak sólo deben utilizarla médicos y equipos que hayan recibido formación en técnicas intervencionistas vasculares (basadas en catéter y quirúrgicas) y en el uso de estos dispositivos. La formación específica necesaria se describe en el **apartado 10.1, Formación de médicos**.
- En los pacientes que presenten agrandamiento del aneurisma, disminución inaceptable de la longitud de fijación (solapamiento de vaso y componente) o endofugas, deben considerarse otras intervenciones endovasculares o de una conversión a reparación quirúrgica abierta convencional después de la reparación endovascular inicial. El aumento del tamaño del aneurisma o una endofuga persistente o la migración pueden producir la rotura del aneurisma.
- Es posible que los pacientes que presenten fugas o reducción del flujo sanguíneo a través de la ramificación de la endoprótesis vascular tengan que someterse a intervenciones o procedimientos quirúrgicos secundarios.

4.2 Selección, tratamiento y seguimiento de los pacientes

- La endoprótesis vascular para AAA Zenith Flex está diseñada para tratar cuellos aórticos de diámetros no inferiores a 18 mm y no superiores a 32 mm. La endoprótesis vascular para AAA Zenith Flex está diseñada para tratar cuellos aórticos proximales (distales a la arteria renal más inferior) de al menos 15 mm de longitud. Se requiere un lugar de fijación distal en la arteria ilíaca de más de 10 mm de longitud y de 7,5-20 mm de diámetro (medido de pared exterior a pared exterior). Estas medidas de tamaño son esenciales para la eficacia de la reparación endovascular.
- Los principales elementos anatómicos que pueden dificultar la exclusión correcta del aneurisma incluyen: exceso de angulación del cuello proximal (>60 grados en el caso del cuello infrarrenal respecto al eje del AAA o >45 grados en el del cuello suprarrenal respecto al cuello infrarrenal inmediato); cuello aórtico proximal corto (<15 mm); forma de embudo invertido (con un incremento de diámetro de más de un 10% en 15 mm de longitud del cuello aórtico proximal); y trombo o calcificación circunferenciales en los lugares de la implantación arterial, concretamente en el punto de encuentro del cuello aórtico proximal y la arteria ilíaca distal. En presencia de limitaciones anatómicas, puede ser necesario un cuello más largo para obtener un sellado y una fijación adecuados. Las irregularidades en la calcificación o la placa pueden comprometer la fijación y el sellado en los lugares de la fijación. Los cuellos que presenten estos elementos anatómicos clave pueden conllevar un mayor riesgo de migración de la endoprótesis vascular o endofuga.
- La introducción del dispositivo en la vasculatura requiere un acceso ilíaco o femoral adecuado. El diámetro (medido de pared interior a pared interior) y la morfología (tortuosidad mínima, enfermedad oclusiva o calcificación) del vaso de acceso deben ser compatibles con las técnicas de acceso vascular y los sistemas de implantación de una vaina introductora vascular de entre 16 y 22 Fr. Los vasos que muestren un exceso de calcificación, oclusión, tortuosidad o trombos pueden ser inadecuados para la colocación de la endoprótesis vascular y/o presentar un mayor riesgo de embolización. El tratamiento satisfactorio de algunos pacientes puede requerir una técnica de conducto vascular.
- La endoprótesis vascular para AAA Zenith Flex con el sistema de introducción Z-Trak no está recomendada para los pacientes que no puedan tolerar los medios de contraste necesarios para los estudios de imagen intraoperatorios y los estudios de imagen de seguimiento posoperatorios. Todos los pacientes deben vigilarse estrechamente y examinarse periódicamente para comprobar si presentan cambios en el estado de su enfermedad y para evaluar la integridad de la endoprótesis.
- La endoprótesis vascular para AAA Zenith Flex con el sistema de introducción Z-Trak no está recomendada para pacientes que superen los límites de peso o tamaño que comprometen o impiden el cumplimiento de los requisitos necesarios de los estudios de imagen.
- La incapacidad para mantener la permeabilidad de al menos una arteria ilíaca interna o la oclusión de una arteria mesentérica inferior indispensable pueden aumentar el riesgo de isquemia pélvica o intestinal.
- La existencia de varias arterias lumbares grandes permeables, trombos murales y una arteria mesentérica inferior permeable puede predisponer a un paciente a endofugas de tipo II. Los pacientes con coagulopatía incorregible también pueden tener mayor riesgo de endofugas de tipo II o de complicaciones hemorrágicas.
- La seguridad y la eficacia de la endoprótesis vascular para AAA Zenith Flex con el sistema de introducción Z-Trak no se han evaluado en las siguientes poblaciones de pacientes:
  - lesión aórtica traumática;
  - aneurismas con fugas, rotura o rotura inminente;
  - aneurismas micóticos;
  - pseudoaneurismas producidos por la colocación previa de endoprótesis vasculares;
  - revisión de endoprótesis vasculares colocadas con anterioridad;
  - coagulopatía incorregible;
  - arteria mesentérica indispensable;
  - trastornos genéticos del tejido conjuntivo (p. ej., síndromes de Marfan o de Ehlers-Danlos);
  - aneurismas aórticos torácicos o toracoabdominales concomitantes;
  - infecciones generalizadas activas;
  - mujeres embarazadas o lactantes;
  - pacientes con obesidad mórbida;
  - pacientes de menos de 18 años de edad;
  - pacientes con cuellos aórticos proximales de menos de 15 mm de longitud o de más de 60 grados de angulación respecto al eje largo del aneurisma.
- La selección satisfactoria de los pacientes requiere estudios de imagen específicos y mediciones precisas; véase el **apartado 4.3, Técnicas de medición y estudios de imagen previos al procedimiento**.
- El médico debe disponer de unidades de todas las longitudes y los diámetros de los dispositivos necesarios para realizar el procedimiento, sobre todo cuando las medidas (diámetros y longitudes de tratamiento) preoperatorias de planificación del caso no sean precisas. Esto permitirá una mayor flexibilidad intraoperatoria para conseguir resultados óptimos.

4.3 Técnicas de medición y estudios de imagen previos al procedimiento

- La falta de TAC sin contraste puede impedir apreciar la calcificación ilíaca o aórtica, que puede imposibilitar el acceso o la fijación y el sellado apropiados del dispositivo.
- Si en las TAC previas al procedimiento se utilizan espesores de reconstrucción de más de 3 mm, es posible que el tamaño del dispositivo no sea el óptimo o que no se aprecien estenosis focales.
- La experiencia clínica indica que la angiografía tomográfica computarizada (ATC) espiral con contraste y reconstrucción tridimensional es la modalidad de estudio de imagen que se recomienda encarecidamente para evaluar con exactitud la configuración anatómica del paciente antes del tratamiento con la endoprótesis vascular para AAA Zenith Flex. Si no se dispone de equipo de ATC espiral con contraste y reconstrucción tridimensional, debe remitirse al paciente a un centro que disponga de dicho equipo.
- Los clínicos recomiendan colocar el brazo en C radiográfico durante la angiografía del procedimiento de tal forma que los orígenes de las arterias renales, y especialmente la arteria renal permeable más inferior, estén claramente visibles antes del despliegue del borde proximal del material de la endoprótesis vascular (stent de sellado) del cuerpo principal. Además, antes del despliegue de los componentes de rama ilíaca, la angiografía debe mostrar las bifurcaciones de las arterias ilíacas de tal forma que las arterias ilíacas primitivas distales estén bien definidas respecto al origen de las arterias ilíacas internas bilateralmente.

Diámetros

Los diámetros deben determinarse mediante TAC y medirse de pared exterior a pared exterior del vaso (y no de su luz) para facilitar la determinación correcta de los tamaños de los dispositivos y la selección adecuada de los dispositivos. El

barrido de la tomografía computarizada espiral con contraste debe comenzar en un punto 1 cm superior al eje celíaco y continuar a través de las cabezas femorales con un espesor de corte axial de 3 mm o menos.

Longitudes

Las longitudes deben determinarse mediante TAC para evaluar con exactitud la longitud del cuello proximal infrarrenal y para planificar los tamaños de los cuerpos principales y los componentes de ramas de la endoprótesis vascular para AAA Zenith Flex. Estas reconstrucciones deben realizarse en proyecciones sagitales, coronales y tridimensionales.

- **La eficacia a largo plazo de las endoprótesis vasculares no se ha determinado aún. Todos los pacientes deben ser informados de que el tratamiento endovascular requiere un seguimiento periódico durante el resto de la vida para evaluar el estado de salud y la eficacia de las endoprótesis vasculares.** Los pacientes que presenten signos clínicos específicos (p. ej., endofugas, aneurisma en crecimiento o cambios en la estructura o posición de la endoprótesis vascular) deben someterse a un seguimiento más exhaustivo. Las pautas específicas del seguimiento se describen en el **apartado 12, PAUTAS PARA LOS ESTUDIOS DE IMAGEN Y SEGUIMIENTO POSOPERATORIO**.
- La endoprótesis vascular para AAA Zenith Flex con el sistema de introducción Z-Trak no está recomendada para pacientes que no puedan o no estén dispuestos a someterse a los estudios de imagen y de implantación preoperatorios y posoperatorios necesarios descritos en el **apartado 12, PAUTAS PARA LOS ESTUDIOS DE IMAGEN Y SEGUIMIENTO POSOPERATORIO**.
- Tras la colocación de la endoprótesis vascular, los pacientes deben ser examinados periódicamente para determinar el flujo alrededor de la endoprótesis vascular, el crecimiento del aneurisma y los cambios en la estructura o posición de la endoprótesis vascular. Como mínimo, es necesario realizar estudios de imagen anuales que incluyan: 1) radiografías abdominales para examinar la integridad del dispositivo (separación entre componentes, fractura de stents o separación de púas) y 2) TAC con contraste y sin él para determinar los cambios del aneurisma, el flujo alrededor de la endoprótesis vascular, la permeabilidad, la tortuosidad y la evolución de la patología. Si hay complicaciones renales u otros factores que impidan el uso de medio de contraste en los estudios de imagen, las radiografías abdominales y las ecografías dúplex pueden ofrecer información similar.

4.4 Selección de los dispositivos

- Al seleccionar el tamaño de dispositivo adecuado, se recomienda encarecidamente seguir al pie de la letra la guía para la selección del tamaño de las instrucciones de uso de la endoprótesis vascular para AAA Zenith Flex **(tablas 10.5.1** y **10.5.2)**. La guía para la selección del tamaño de las instrucciones de uso incorpora los sobredimensionamientos adecuados de los dispositivos. Si se seleccionan tamaños que estén fuera de este intervalo, pueden producirse endofugas, fracturas, migración, doblamiento de los dispositivos hacia el interior y compresión de los dispositivos.

4.5 Procedimiento de implantación

(Véase el **apartado 11, MODO DE EMPLEO**)

- Durante el procedimiento, es necesario mantener una visualización adecuada mediante estudios de imagen para colocar satisfactoriamente la endoprótesis vascular para AAA Zenith Flex y asegurar la yuxtaposición adecuada a la pared aórtica.
- No doble ni acode el sistema de implantación. Si lo hace, podría dañar el sistema de implantación y la endoprótesis vascular para AAA Zenith Flex.
- Para evitar el retorcimiento de la endoprótesis vascular, al hacer girar el sistema de implantación se debe tener cuidado para que giren conjuntamente todos los componentes del sistema (desde la vaina exterior hasta la cánula interior).
- No siga haciendo avanzar ninguna parte del sistema de implantación si siente resistencia durante el avance de la guía o el sistema de implantación. Deténgase y determine la causa de la resistencia; el vaso, el catéter o la endoprótesis vascular pueden resultar dañados. Tenga especial cuidado en zonas de estenosis, trombosis intravascular o en vasos calcificados o tortuosos.
- El despliegue parcial o la migración inadvertidos de la endoprótesis pueden requerir la extracción quirúrgica.
- A menos que lo indique un médico, no despliegue la endoprótesis vascular para AAA Zenith Flex en lugares que ocluyan arterias necesarias para suministrar flujo sanguíneo a órganos o extremidades. No cubra arterias renales o mesentéricas importantes (con excepción de la arteria mesentérica inferior) con la endoprótesis. Es posible que se ocluya el vaso. Durante el estudio clínico, este dispositivo no se estudió en pacientes con dos arterias ilíacas internas ocluidas.
- No intente reenvainar la endoprótesis vascular después de haberla desplegado parcialmente o totalmente.
- Si la endoprótesis vascular se cambia de posición distalmente después del despliegue parcial del stent proximal cubierto, la endoprótesis vascular o el vaso pueden resultar dañados.
- La colocación incorrecta o el sellado incompleto de la endoprótesis vascular para AAA Zenith Flex dentro del vaso pueden aumentar el riesgo de endofugas, migración u oclusión inadvertida de las arterias renales o ilíacas internas. La arteria renal debe mantenerse permeable para evitar o reducir el riesgo de fallo renal y complicaciones posteriores.
- La fijación inapropiada de la endoprótesis vascular para AAA Zenith Flex puede aumentar el riesgo de migración de la endoprótesis vascular. El despliegue incorrecto o la migración de la endoprótesis pueden requerir una intervención quirúrgica.
- Durante el procedimiento de implantación debe utilizarse anticoagulación sistémica administrada según el protocolo habitual del hospital y el protocolo preferido del médico. Si la heparina está contraindicada, deberá considerarse otro anticoagulante.
- Para activar el revestimiento hidrofílico del exterior de la vaina introductora Flexor, la superficie debe limpiarse con paños de gasa estériles empapados en solución salina. Para conseguir una eficacia óptima, mantenga la vaina hidratada en todo momento.
- Para disminuir el riesgo de contaminación e infección de la endoprótesis contenida en el sistema de implantación, manipúlela lo menos posible durante la preparación y la introducción.
- Mantenga la posición de la guía durante la introducción del sistema de implantación.
- Debe utilizarse fluoroscopia durante la introducción y el despliegue para confirmar el funcionamiento adecuado de los componentes del sistema de implantación, la colocación adecuada de la endoprótesis vascular y el resultado deseado del procedimiento.
- El uso de la endoprótesis vascular para AAA Zenith Flex con el sistema de introducción Z-Trak requiere la administración de contraste intravascular. Los pacientes con insuficiencia renal preexistente pueden tener mayor riesgo de fallo renal en el período posoperatorio. Se debe procurar limitar la cantidad de medio de contraste utilizada durante el procedimiento y emplear métodos preventivos de tratamiento para disminuir el grado de afectación renal (p. ej., hidratación adecuada).
- Al retirar la vaina o la guía, la configuración anatómica y la posición de la endoprótesis vascular pueden cambiar. Vigile constantemente la posición de la endoprótesis vascular y realice una angiografía para comprobar la posición según sea necesario.
- La endoprótesis vascular para AAA Zenith Flex incorpora un stent suprarrenal con púas de fijación. Tenga mucho cuidado al manipular dispositivos de intervención y angiográficos en la región del stent suprarrenal.
- Tenga cuidado al manipular catéteres, guías y vainas en el interior de un aneurisma. Las alteraciones excesivas pueden desplazar fragmentos de trombo que pueden causar embolización distal o rotura del aneurisma.
- Si es necesario volver a intervenir con instrumental (intervención secundaria) a través de la endoprótesis vascular, evite dañarla o alterar su posición.
- Antes del despliegue del stent suprarrenal, compruebe que la guía de acceso se extiende hasta quedar en posición ligeramente distal al cayado aórtico.
- Compruebe que la rama ilíaca contralateral predeterminada se selecciona para la introducción en el lado contralateral del paciente antes de la implantación.

4.6 Uso del balón moldeador

- No hinche el balón en el vaso fuera de la endoprótesis vascular, ya que el vaso podría resultar dañado. Utilice el balón de acuerdo con lo indicado en su documentación.
- Tenga cuidado al hinchar el balón dentro de la endoprótesis vascular en presencia de calcificación, ya que el hinchado excesivo podría dañar el vaso.
- Asegúrese de que el balón esté deshinchado por completo antes de cambiarlo de posición.
- Para potenciar la hemostasia, la válvula hemostática Captor puede aflojarse o apretarse para permitir la introducción y extracción posterior de un balón moldeador.

4.7 Información sobre la MRI

Las pruebas no clínicas han demostrado que la endoprótesis vascular para AAA Zenith es «MR Conditional» (esto es, seguro bajo ciertas condiciones de la MRI), según la clasificación de la American Society for Testing and Materials. Un paciente con esta endoprótesis vascular puede someterse a MRI de manera segura inmediatamente después de la colocación en las siguientes condiciones:

Campo magnético estático

- Campo magnético estático de 3,0 teslas o menos.
- Campo magnético de gradiente espacial máximo de 720 gauss/cm

La evaluación no clínica se realizó en un sistema de MRI de 3 teslas (General Electric Excite) con un campo magnético de gradiente espacial máximo de 720 gauss/cm, medido con un gausímetro en la posición del campo magnético estático pertinente al paciente (esto es, fuera de la cubierta del escáner, accesible a un paciente o a otra persona).

Calentamiento relacionado con la MRI

Sistemas de 1,5 teslas:

- Campo magnético estático de 1,5 teslas
- Promedio de índice de absorción específica (SAR, según sus siglas en inglés) de cuerpo entero máximo de 2 W/kg durante 15 minutos de MRI (esto es, por secuencia de MRI)

En las pruebas no clínicas, la endoprótesis vascular para AAA Zenith produjo un aumento de temperatura inferior o igual a 1,4 °C con un promedio de índice de absorción específica (SAR, según sus siglas en inglés) de cuerpo entero informado del sistema de MRI de 2,8 W/kg durante 15 minutos de MRI en un escáner de MRI Siemens Medical Magnetom de 1,5 teslas con software Numaris/4, versión Syngo MR 2002B DHHS. El promedio de índice de absorción específica (SAR, según sus siglas en inglés) de cuerpo entero máximo fue de 2,8 W/kg, que corresponde a un valor medido por calorimetría de 1,5 W/kg.

Sistemas de 3,0 teslas:

- Campo magnético estático de 3,0 teslas
- Promedio de índice de absorción específica (SAR, según sus siglas en inglés) de cuerpo entero máximo de 2 W/kg durante 15 minutos de MRI (esto es, por secuencia de MRI)

En las pruebas no clínicas, la endoprótesis vascular para AAA Zenith produjo un aumento de temperatura inferior o igual a 1,9 °C con un promedio de índice de absorción específica (SAR, según sus siglas en inglés) de cuerpo entero informado del sistema de MRI de 3,0 W/kg durante 15 minutos de MRI en un escáner de MRI GE Healthcare Excite de 3,0 teslas con software G3.0-052B. El promedio del índice de absorción específica (SAR, según sus siglas en inglés) de cuerpo entero máximo fue de 3,0 W/kg, que corresponde a un valor medido por calorimetría de 2,8 W/kg.

Artefacto de la imagen

El artefacto de la imagen se extiende por toda la región anatómica que contiene el dispositivo, y oscurece la vista de las estructuras anatómicas inmediatamente adyacentes situadas en un radio aproximado de 20 cm del dispositivo, así como todo el dispositivo y su luz, cuando la imagen se obtiene en pruebas no clínicas utilizando la siguiente secuencia: secuencia spin eco rápida en un sistema de MRI GE Healthcare Excite de 3,0 teslas con software G3.0-052B y bobina de radiofrecuencia de cuerpo.

En todos los escáneres, el artefacto de la imagen se disipa a medida que aumenta la distancia entre el dispositivo y la zona de interés. Las imágenes de MRI de la cabeza, el cuello y las extremidades inferiores pueden obtenerse sin artefactos en las imágenes. Las imágenes pueden presentar artefactos en barridos de la región abdominal y de las extremidades superiores, dependiendo de la distancia entre el dispositivo y la zona de interés.

Se dispone de información clínica sobre diecisiete pacientes que se sometieron a MRI después de la implantación de endoprótesis vasculares. En estos pacientes no se ha informado de ninguna reacción adversa ni de ningún problema con el dispositivo debidos a la MRI. Además, se han implantado bastante más de 100.000 endoprótesis vasculares para AAA Zenith en todo el mundo, y no se ha informado de ninguna reacción adversa ni de ningún problema con el dispositivo debidos a la MRI.

Cook recomienda que el paciente ponga en conocimiento de MedicAlert Foundation las condiciones de la MRI reveladas en estas instrucciones de uso. Para ponerse en contacto con la MedicAlert Foundation:

Correo:	MedicAlert Foundation International
	2323 Colorado Avenue
	Turlock, CA 95382, EE.UU.
Teléfono:	888-633-4298 (llamada gratuita desde EE.UU.)
	+1 209-668-3333 desde fuera de los Estados Unidos
Fax:	+1 209-669-2450
Web:	www.medicalert.org

5 REACCIONES ADVERSAS

5.1 Reacciones adversas observadas

La **tabla 5.1.1** enumera los índices de reacciones adversas observados en un estudio prospectivo multicéntrico estadounidense de una versión anterior del dispositivo (la endoprótesis vascular para AAA Zenith), realizado en 15 centros y que incluyó a 352 pacientes endovasculares (200 de riesgo normal, 100 de alto riesgo y 52 de prueba [pacientes realizados durante la curva de aprendizaje]) y 80 pacientes de control. Los pacientes se incluyeron en el grupo de riesgo normal si eran fisiológicamente capaces de soportar una reparación abierta o endovascular y tenían una configuración anatómica adecuada para el tratamiento con la endoprótesis vascular para AAA Zenith con el sistema de introducción H&L-B One-Shot™ (una versión anterior del sistema de introducción). Los pacientes que tenían una configuración anatómica adecuada pero un mayor riesgo de morbilidad o mortalidad con la reparación abierta se incluyeron en el grupo de alto riesgo. Los pacientes iniciales tratados en el estudio se incluyeron en el grupo de prueba. El grupo de control incluyó pacientes cuya configuración anatómica vascular podía no ser adecuada para la reparación endovascular de AAA.

Tabla 5.1.1 Muertes y roturas observadas en el estudio clínico

Muerte y rotura	Riesgo normal, Zenith[1]		Riesgo normal, cirugía		Valor *P*	Alto riesgo, Zenith		Prueba, Zenith	
Todas las muertes									
(0-30 días)[2]	0,5%	(1/199)	2,5%	(2/80)	0,20	2,0%	(2/100)	1,9%	(1/52)
(31-365 días)[3]	3,0%	(6/198)	1,3%	(1/78)	0,68	7,1%	(7/98)	9,8%	(5/51)
Relacionadas con el AAA	0,0%	(0/198)	1,3%	(1/78)	0,29	3,1%	(3/98)	0,0%	(0/51)
No relacionadas con el AAA	3,0%	(6/198)	0,0%	(0/78)	0,19	4,1%	(4/98)	9,8%	(5/51)
(0-365 días)[2,3,4]	3,5%	(7/199)	3,8%	(3/80)	>0,99	9,0%	(9/100)	11,5%	(6/52)
Relacionadas con el AAA	0,5%	(1/199)	3,8%	(3/80)	0,07	5,0%	(5/100)	1,9%	(1/52)
No relacionadas con el AAA	3,0%	(6/199)	0,0%	(0/80)	0,19	4,0%	(4/100)	9,6%	(5/52)
Rotura									
(0-30 días)	0,0%	(0/199)	--		--	0,0%	(0/100)	0,0%	(0/52)
(31-365 días)	0,0%	(0/198)	--		--	1,0%	(1/98)	0,0%	(0/51)
(0-365 días)	0,0%	(0/199)	--		--	1,0%	(1/100)	0,0%	(0/52)

[1]El denominador es 199 porque a un paciente de riesgo normal no se le implantó un dispositivo.

[2]Todas las muertes (0-30 días) se consideraron relacionadas con el AAA y con el procedimiento.

[3]De las muertes (31-365 días), cuatro se consideraron relacionadas con el AAA: 1 quirúrgica (shock séptico derivado de colitis isquémica) y 3 de alto riesgo (pancreatitis con fallo y septicemia renales, hemorragia de aneurisma abdominal superior [AAA no tratado] y fallo multiorgánico).

[4]De las muertes (0-365 días), diez se consideraron relacionadas con el AAA: 1 de riesgo normal (fallo cardíaco), 3 quirúrgicas (hemorragia masiva, isquemia mesentérica y choque séptico derivado de colitis isquémica), 5 de alto riesgo (fallo respiratorio, fallo cardíaco con embolia pulmonar, pancreatitis con fallo y septicemia renales, hemorragia de aneurisma abdominal superior [AAA no tratado] y fallo multiorgánico) y 1 del grupo de prueba (supuesto fallo cardíaco).

Tabla 5.1.2 Reacciones adversas[1] observadas en el estudio clínico

	Riesgo normal, Zenith		Riesgo normal, cirugía		Valor *P*	Alto riesgo, Zenith		Prueba, Zenith	
Ausencia de morbilidad									
(0-30 días)	80%	(160/200)	58%	(46/80)	<0,001	68%	(68/100)	73%	(38/52)
Cardiovasculares[2]	3,0%	(6/200)	11%	(9/80)	0,02	14%	(14/100)	1,9%	(1/52)
Productos pulmonares[3]	1,0%	(2/200)	15%	(12/80)	<0,001	2,0%	(2/100)	0,0%	(0/52)
Renales[4,9]	2,5%	(5/200)	10%	(8/80)	0,01	6,0%	(6/100)	5,8%	(3/52)
Intestino[5]	1,0%	(2/200)	3,8%	(3/80)	0,14	1,0%	(1/100)	1,9%	(1/52)
Incisión quirúrgica[6]	4,5%	(9/200)	7,5%	(6/80)	0,38	2,0%	(2/100)	3,8%	(2/52)
Neurológicas[7]	0,0%	(0/200)	2,5%	(2/80)	0,08	0,0%	(0/100)	0,0%	(0/52)
Vasculares[8,11]	11%	(21/200)	31%	(25/80)	<0,001	20%	(20/100)	19%	(10/52)
Ausencia de morbilidad									
(31-365 días)	91%	(181/198)	86%	(67/78)	0,25	79%	(77/98)	86%	(44/51)
Cardiovasculares[2]	2,5%	(5/198)	3,8%	(3/78)	0,69	5,1%	(5/98)	2,0%	(1/51)
Productos pulmonares[3]	0,5%	(1/198)	1,3%	(1/78)	0,49	4,1%	(4/98)	0,0%	(0/51)
Renales[4,10]	0,5%	(1/198)	0,0%	(0/78)	>0,99	3,1%	(3/98)	0,0%	(0/51)
Intestino[5]	0,5%	(1/198)	1,3%	(1/78)	0,49	0,0%	(0/98)	0,0%	(0/51)
Incisión quirúrgica[6]	2,0%	(4/198)	5,1%	(4/78)	0,23	3,1%	(3/98)	2,0%	(1/51)
Neurológicas[7]	1,0%	(2/198)	0,0%	(0/78)	>0,99	1,0%	(1/98)	3,9%	(2/51)
Vasculares[8]	3,0%	(6/198)	3,8%	(3/78)	0,72	8,2%	(8/98)	5,9%	(3/51)
Ausencia de morbilidad									
(0-365 días)	76%	(151/200)	49%	(39/80)	<0,001	55%	(55/100)	62%	(32/52)
Cardiovasculares[2]	5,0%	(10/200)	14%	(11/80)	0,02	19%	(19/100)	3,8%	(2/52)
Productos pulmonares[3]	1,5%	(3/200)	16%	(13/80)	<0,001	6,0%	(6/100)	0,0%	(0/52)
Renales[4,9,10]	2,5%	(5/200)	10%	(8/80)	0,01	9,0%	(9/100)	5,8%	(3/52)
Intestino[5]	1,5%	(3/200)	3,8%	(3/80)	0,36	1,0%	(1/100)	1,9%	(1/52)
Incisión quirúrgica[6]	5,5%	(11/200)	13%	(10/80)	0,08	5,0%	(5/100)	5,8%	(3/52)
Neurológicas[7]	1,0%	(2/200)	2,5%	(2/80)	0,32	1,0%	(1/100)	3,8%	(2/52)
Vasculares[8,11]	12%	(24/200)	33%	(26/80)	<0,001	25%	(25/100)	23%	(12/52)

[1]Del índice de morbilidad.

[2]Las reacciones adversas cardiovasculares incluyeron: infartos de miocardio con onda Q y sin ella, fallo cardíaco congestivo, arritmias que requieren una medicación o un tratamiento nuevos, isquemia cardíaca que requiere intervención, necesidad de apoyo inótropico e hipertensión resistente al tratamiento médico.

[3]Las reacciones adversas pulmonares incluyeron: reintubación o ventilación >24 horas, neumonía que requirió antibióticos, y oxígeno suplementario en el alta hospitalaria.

[4]Las reacciones adversas renales incluyeron: diálisis en pacientes con función renal preoperatoria normal, y aumento de creatinina >30% del nivel basal en dos o más pruebas de seguimiento.

[5]Las reacciones adversas intestinales incluyeron: obstrucción intestinal, isquemia intestinal, fístula aortoentérica e íleo paralítico >4 días.

[6]Las reacciones adversas de la incisión quirúrgica incluyeron: infección que requirió tratamiento con antibióticos, hernia, fístula linfática, dehiscencia y necrosis que requirió desbridamiento.

[7]Las reacciones adversas neurológicas incluyeron: infarto cerebral, accidente isquémico transitorio y parálisis o isquemia espinales.

[8]Las reacciones adversas vasculares incluyeron: trombosis de ramificación, embolización distal que produce pérdida tisular o requirió intervención, transfusión después del procedimiento (por pseudoaneurisma, lesión vascular, fuga aneurismática u otras causas relacionadas con el procedimiento), pseudoaneurisma, lesión vascular (como oclusión o disección involuntarias, u otras causas relacionadas con el procedimiento), fuga o rotura aneurismáticas, aumento de más de 0,5 cm del tamaño del aneurisma respecto a la menor de las medidas previas.

[9]Los investigadores informaron de otros dos pacientes de alto riesgo, uno que presentó oclusión de una arteria renal accesoria y otro que presentó insuficiencia renal crónica, que se clasificaron como «otras» reacciones adversas.

[10]Los investigadores informaron de otros dos pacientes, uno de prueba y otro de cirugía, que presentaron insuficiencia renal y se clasificaron como «otras» reacciones adversas.

[11]Los investigadores informaron de otro paciente de prueba que presentó rotura intraoperatoria de la placa aórtica que produjo oclusión de la arteria renal, que se clasificó como «otra» reacción adversa.

5.2 Reacciones adversas posibles

Las reacciones adversas posibles que pueden requerir intervención incluyen, entre otras:

- Agrandamiento del aneurisma
- Amputación
- Claudicación (p. ej., en nalga o extremidad inferior)
- Complicaciones cardíacas y problemas asociados posteriores (p. ej., arritmia, infarto de miocardio, insuficiencia cardíaca congestiva, hipotensión e hipertensión)
- Complicaciones de la anestesia y problemas asociados posteriores (p. ej., aspiración)
- Complicaciones de la herida quirúrgica y problemas asociados posteriores (p. ej., dehiscencia e infección)
- Complicaciones del lugar de acceso vascular, que incluyen infección, dolor, hematoma, pseudoaneurisma y fístula arteriovenosa
- Complicaciones genitourinarias y problemas asociados posteriores (p. ej., isquemia, erosión, fístula, incontinencia, hematuria e infección)
- Complicaciones intestinales (p. ej., íleo, isquemia transitoria, infarto y necrosis)
- Complicaciones linfáticas y problemas asociados posteriores (p. ej., fístula linfática)
- Complicaciones neurológicas locales o generalizadas y problemas asociados posteriores (p. ej., infarto cerebral, accidente isquémico transitorio, paraplejia, paraparesia y parálisis)
- Complicaciones pulmonares o respiratorias y problemas asociados posteriores (p. ej., neumonía, insuficiencia respiratoria e intubación prolongada)
- Complicaciones renales y problemas asociados posteriores (p. ej., oclusión de la arteria, toxicidad del contraste, insuficiencia y fallo)
- Conversión quirúrgica a reparación abierta
- Daño aórtico, que incluye perforación, disección, hemorragia, rotura y muerte
- Daño vascular
- Edema
- Embolización (micro y macro) con isquemia transitoria o permanente o infarto
- Endofuga
- Endoprótesis: colocación incorrecta de componentes; despliegue incompleto de componentes; migración de componentes; rotura del hilo de sutura; oclusión; infección; fractura de stents; desgaste del material de la endoprótesis vascular; dilatación; erosión; punción, flujo alrededor de la endoprótesis vascular; separación y corrosión de púas
- Espasmo vascular o traumatismo vascular (p. ej., disección del vaso iliofemoral, hemorragia, rotura y muerte)
- Fiebre e inflamación localizada
- Fístula arteriovenosa
- Hemorragia, hematoma o coagulopatía
- Impotencia
- Infección del aneurisma, el dispositivo o el lugar de acceso, lo que incluye formación de abscesos, fiebre transitoria y dolor
- Insuficiencia hepática
- Muerte
- Oclusión de la endoprótesis vascular o del vaso nativo
- Rotura del aneurisma y muerte
- Trombosis y pseudoaneurisma arteriales o venosos

Informes de reacciones adversas relacionadas con el dispositivo

Cualquier reacción adversa (incidente clínico) relacionada con la endoprótesis vascular auxiliar para AAA Zenith Flex debe comunicarse inmediatamente a COOK. Clientes de Estados Unidos: para informar sobre incidentes, llamen al Departamento de Relaciones con los Clientes al número 1-800-457-4500 (24 horas) o 1-812-339-2235. Clientes de fuera de Estados Unidos: pónganse en contacto con su distribuidor.

6 RESUMEN DE ESTUDIOS CLÍNICOS

6.1 Objetivos

El objetivo principal del estudio clínico fue evaluar la seguridad y eficacia de una versión anterior del dispositivo (la endoprótesis vascular para AAA Zenith) como alternativa a la reparación quirúrgica abierta en el tratamiento primario de aneurismas aórticos abdominales infrarrenales. Las hipótesis del estudio

examinaron si los pacientes de riesgo normal experimentaron menor morbilidad a los 30 días, resultados no inferiores de los índices de supervivencia a los 30 días, los índices de supervivencia a los 12 meses y el éxito del tratamiento a los 12 meses, y mejores medidas de utilidad clínica en comparación con los pacientes de control tratados mediante cirugía. La seguridad se determinó evaluando si los sujetos tratados con la endoprótesis vascular para AAA Zenith presentaban morbilidad reducida a los 30 días, y resultados no inferiores de la supervivencia a los 30 días y a los 12 meses y del éxito del tratamiento a los 12 meses, en comparación con los sujetos tratados mediante cirugía abierta. La eficacia se basó en la exclusión del aneurisma, lo que incluye ausencia de endofugas, ausencia de agrandamiento (≥5 mm) del aneurisma y ausencia de reacciones adversas importantes al dispositivo evaluadas durante un año de seguimiento. Los objetivos secundarios incluyeron una evaluación de las ventajas clínicas y medidas de la calidad de vida.

6.2 Diseño del estudio

El estudio clínico estadounidense fue un estudio multicéntrico no aleatorio que comparó a los pacientes de riesgo médico normal a los que se implantó una endoprótesis vascular con un grupo de control de pacientes tratados con cirugía abierta. El estudio también incluyó otros dos grupos: uno de alto riesgo médico y uno de prueba. El estudio se realizó en 15 centros con 200 pacientes de riesgo normal, 80 de control de cirugía, 100 de alto riesgo y 52 de prueba. El grupo de control incluyó pacientes cuya configuración anatómica vascular podía no ser adecuada para la reparación endovascular de AAA. Las evaluaciones del seguimiento se programaron para los siguientes momentos: una previa al alta y otras a 1 mes, 6 meses, 12 meses y 24 meses. El seguimiento y la disponibilidad de los pacientes a un mes, 12 meses y 24 meses (los momentos principales del análisis de los datos) se presentan en la **tabla 6.2.1**. Los datos de los estudios de imagen de este resumen se basan en los resultados de un laboratorio de análisis de imagen centralizado independiente (laboratorio central), que revisó las TAC y las radiografías abdominales para evaluar los cambios del diámetro del aneurisma, la migración del dispositivo y de los componentes relacionados, la integridad del dispositivo (guía y endoprótesis vascular) y la presencia y el tipo de endofugas. Las reacciones clínicas fueron clasificadas por un comité de reacciones clínicas independiente, y la seguridad fue vigilada por un comité de vigilancia de datos y seguridad.

Los pacientes de riesgo normal del grupo de cirugía y del grupo de la endoprótesis vascular Zenith cumplieron criterios idénticos de riesgo fisiopatológico. Los criterios de exclusión de los grupos endovasculares incluyeron: trombo circunferencial en el cuello proximal, cuello proximal de menos de 15 mm de longitud, cuello proximal con diámetro de pared exterior a pared exterior de menos de 18 mm o de más de 28 mm, cuello proximal demasiado angulado, arteria ilíaca con diámetro de pared exterior a pared exterior de menos de 7,5 mm o de más de 20 mm en el lugar de fijación distal y arteria ilíaca con lugares de fijación distal de menos de 10 mm de longitud.

Se consideró que los pacientes tenían un mayor riesgo de reparación quirúrgica si tenían más de 80 años de edad, concentraciones basales de creatinina de >2,0 mg/dl, tratamiento domiciliario con oxígeno, volumen espiratorio forzado en 1 segundo <1 litro, fracción de eyección <25%, enfermedad pulmonar obstructiva crónica (EPOC) incapacitante, grado 3 ó 4 de la New York Heart Association, abdomen hostil, diálisis, infarto de miocardio en los 6 meses anteriores, hipertensión resistente al tratamiento médico, infarto cerebral previo con déficit residual, objeción cultural a las transfusiones de sangre o hemoderivados, cirugía de derivación renal anterior o aneurisma inflamatorio.

Antes de incluir a los pacientes en el estudio fundamental, se exigió que los centros que no tenían experiencia con la endoprótesis vascular para AAA Zenith trataran a pacientes iniciales bajo la supervisión de un monitor. Estos pacientes de prueba incluyeron pacientes de riesgo normal y de alto riesgo, y fueron seguidos de acuerdo con el mismo programa que los pacientes del estudio fundamental.

Tabla 6.2.1 Seguimiento y disponibilidad de los pacientes[1]

Tratamiento	**Riesgo normal, Zenith**			**Riesgo normal, cirugía**		
Intervalo	**1 mes**	**12 meses**	**24 meses**	**1 mes**	**12 meses**	**24 meses**
Sin dispositivo	1	1[2]	1[2]	0	0	--
Conversión a reparación abierta	0	2[2]	2[2]	--	--	--
Fallecido	1	7	17	2	3	--
Retirado o perdido para el seguimiento	0	0	2	0	4	--
Disponible	198	190	178	78	73	--
TAC en el centro clínico	191	168	110	69	58	--
TAC en el laboratorio central	190	165	99	69	59	--
Estudios de imagen de riñones, uréteres y vejiga en el centro clínico	179	153	108	--	--	--
Estudios de imagen de riñones, uréteres y vejiga en el laboratorio central	178	149	93	--	--	--
Evaluado por el centro clínico para comprobar la presencia de endofugas	187	163	107	--	--	--
Evaluado por el laboratorio central para comprobar la presencia de endofugas	161	148	92	--	--	--
Evaluado por el centro clínico para comprobar la presencia de agrandamiento del aneurisma	--	149	104	--	--	--
Evaluado por el laboratorio central para comprobar la presencia de agrandamiento del aneurisma	--	151	94	--	--	--

[1]El tamaño de la muestra del análisis de datos varió en cada uno de los momentos indicados en la tabla anterior y en las tablas siguientes. Esta variabilidad se debe a la disponibilidad del paciente para el seguimiento, así como a la cantidad y a la calidad de las imágenes diagnósticas disponibles para su evaluación en momentos específicos. Por ejemplo, el número y la calidad de las imágenes diagnósticas disponibles para la evaluación de endofugas a los 12 meses es diferente del número y la calidad de las imágenes diagnósticas disponibles a los 24 meses, debido a la variación del número de exámenes de imágenes realizados, del número de imágenes diagnósticas suministradas por el centro clínico al laboratorio central y del número de imágenes diagnósticas de calidad aceptable para la evaluación. Los totales de los distintos momentos no son acumulativos a menos que se indique.

[2]Los totales de los distintos momentos son acumulativos.

6.3 Datos demográficos de los pacientes

Las **tablas 6.3.1** y **6.3.2** comparan las características de los sujetos y el diámetro inicial de los aneurismas de las poblaciones de la endoprótesis vascular para AAA Zenith y de la cirugía abierta, respectivamente.

Tabla 6.3.1 Comparación de las características de los sujetos

Artículo	**Riesgo normal, Zenith**		**Riesgo normal, cirugía**		**Valor *P***	**Alto riesgo, Zenith**		**Prueba, Zenith**	
Edad (años)	71 ± 7		69 ± 7		0,03	77 ± 7		74 ± 8	
Sexo masculino	94%	(187/200)	89%	(71/80)	0,22	92%	(92/100)	90%	(47/52)
Afecciones médicas actuales									
Enfermedad vascular periférica	16%	(31/195)	25%	(19/76)	0,12	24%	(23/96)	9,6%	(5/52)
Hipertensión	64%	(127/200)	83%	(65/78)	0,001	68%	(67/99)	67%	(35/52)
Fallo renal	0,0%	(0/197)	0,0%	(0/79)	>0,99	5,2%	(5/97)	1,9%	(1/52)
EPOC	20%	(39/199)	18%	(14/78)	0,87	34%	(33/98)	22%	(11/51)
Reacción tromboembólica	4,5%	(9/199)	7,7%	(6/78)	0,38	7,1%	(7/99)	1,9%	(1/52)
Enfermedad hepática	2,1%	(4/192)	5,1%	(4/79)	0,24	1,0%	(1/99)	1,9%	(1/52)
Diabetes mellitus	12%	(24/199)	15%	(12/79)	0,55	17%	(17/99)	14%	(7/51)
Insulinodependiente	17%	(4/24)	8,3%	(1/12)	0,65	24%	(4/17)	43%	(3/7)
Afecciones médicas anteriores									
Infarto de miocardio	39%	(74/192)	29%	(23/80)	0,13	35%	(34/98)	35%	(18/52)
Fallo cardíaco congestivo	5,0%	(10/199)	12%	(9/78)	0,07	16%	(16/100)	10%	(5/50)
Angina	49%	(98/198)	39%	(31/79)	0,14	45%	(44/98)	44%	(23/52)
Arritmia	20%	(40/197)	22%	(17/78)	0,87	28%	(27/98)	24%	(12/51)
Enfermedad cerebrovascular	9,5%	(19/199)	16%	(13/79)	0,14	20%	(20/99)	9,8%	(5/51)
Infección generalizada	1,0%	(2/196)	0,0%	(0/78)	>0,99	3,1%	(3/97)	0,0%	(0/49)
Cáncer	22%	(43/200)	19%	(15/80)	0,74	31%	(31/99)	29%	(15/51)
Antecedentes familiares de enfermedad aneurismática	16%	(24/150)	27%	(17/63)	0,09	14%	(11/77)	26%	(10/38)
Cirugía previa en el lugar	10%	(20/200)	15%	(12/79)	0,22	10%	(10/99)	14%	(7/51)
Radiación previa en el lugar	0,5%	(1/197)	0,0%	(0/79)	>0,99	2,0%	(2/100)	2,0%	(1/51)
Consumo excesivo de alcohol	3,6%	(7/193)	10%	(8/77)	0,04	3,1%	(3/96)	4,0%	(2/50)
Tabaquismo									
Nunca ha fumado	10%	(20/193)	5,0%	(4/80)		14%	(13/96)	24%	(12/49)
Ex fumador	69%	(133/193)	60%	(48/80)	0,03	69%	(66/96)	57%	(28/49)
Fumador actual	21%	(40/193)	35%	(28/80)		18%	(17/96)	18%	(9/49)

Debido a los criterios de inclusión, los pacientes de alto riesgo tuvieron más edad (P<0,001) y presentaron más fallos renales (P=0,004), EPOC (P=0,01), fallos cardíacos congestivos (P=0,004) y más enfermedades cerebrovasculares (P=0,02) que los pacientes de riesgo normal.

Tabla 6.3.2 Distribución de los diámetros de los aneurismas

Intervalo de diámetros	Riesgo normal, Zenith		Riesgo normal, cirugía		Alto riesgo, Zenith		Prueba, Zenith	
<30 mm	0,0%	(0/199)	0,0%	(0/78)	0,0%	(0/100)	0,0%	(0/52)
30-39 mm	0,5%	(1/199)	0,0%	(0/78)	1,0%	(1/100)	0,0%	(0/52)
40-49 mm	23%	(45/199)	7,7%	(6/78)	15%	(15/100)	13%	(7/52)
50-59 mm	48%	(95/199)	33%	(26/78)	47%	(47/100)	40%	(21/52)
60-69 mm	24%	(47/199)	29%	(23/78)	27%	(27/100)	42%	(22/52)
70-79 mm	3,0%	(6/199)	21%	(16/78)	5,0%	(5/100)	1,9%	(1/52)
80-89 mm	2,5%	(5/199)	6,4%	(5/78)	1,0%	(1/100)	0,0%	(0/52)
≥90 mm	0,0%	(0/199)	2,6%	(2/78)	1,0%	(1/100)	0,0%	(0/52)

La distribución de los diámetros de los aneurismas no se evaluó en tres pacientes de alto riesgo y en uno de prueba.

6.4 Resultados

Los datos de las **tablas 6.4.1** a **6.4.3** fueron recopilados por los centros del estudio clínico y por el laboratorio central. Los datos de los 24 meses se suministran donde se dispone de ellos. A los pacientes de control no se les realizó seguimiento después de los 12 meses, y algunos datos posteriores a los 12 meses no se han clasificado aún. Por lo tanto, en este apartado algunos resultados se presentan hasta los 12 meses, y otros hasta los 24 meses. La **tabla 6.4.1** describe los dispositivos implantados en los pacientes del estudio clínico. La **tabla 6.4.2** describe los resultados primarios del estudio clínico. Las **figuras 6.4.1** y **6.4.2** son las curvas de Kaplan-Meier de la supervivencia relacionada con todas las causas y con el AAA hasta los 24 meses, respectivamente. Un comité de reacciones clínicas independiente clasificó todas las muertes según su posible relación con la reparación aneurismática. Todas las muertes precoces (0-30 días) se consideraron relacionadas con el AAA. Las muertes después de los 30 días se consideraron relacionadas con el AAA si se confirmó enfermedad de AAA o implicación del dispositivo. La **tabla 6.4.3** presenta las medidas de éxito y la **figura 6.4.3** es la curva de Kaplan-Meier de ausencia de morbilidad.

Tabla 6.4.1 Dispositivos implantados

Artículo	Riesgo normal, Zenith		Alto riesgo, Zenith		Prueba, Zenith	
Cuerpo principal y ramas	99,5%	(199/200)*	100%	(100/100)[1]	100%	(52/52)
Extensión de cuerpo principal[2]	1,5%	(3/199)	1,0%	(1/100)	5,8%	(3/52)
Extensión de rama ilíaca ipsilateral[3,5]	9,5%	(19/199)	11%	(11/100)	0,0%	(0/52)
Extensión de rama ilíaca contralateral[4,5]	11%	(21/199)	11%	(11/100)	13,5%	(7/52)
Convertidor	0,5%	(1/199)**	0,0%	(0/100)	0,0%	(0/52)
Oclusor	0,0%	(0/199)	0,0%	(0/100)	0,0%	(0/52)

*A un paciente de riesgo normal no se le implantó un dispositivo debido a la tortuosidad y la calcificación del vaso de acceso.

**Se utilizó convertidor sin oclusor.

[1]Un dispositivo fue personalizado.

[2]A dos pacientes de riesgo normal y a uno de alto riesgo se les implantaron extensiones de cuerpo principal después del procedimiento; a un paciente de riesgo normal se le implantaron dos extensiones de cuerpo principal.

[3]A dos pacientes de riesgo normal y a uno de alto riesgo se les implantaron extensiones de rama ipsilateral después del procedimiento.

[4]A cuatro pacientes de riesgo normal, a dos de alto riesgo y a uno de prueba se les implantaron extensiones de rama contralateral después del procedimiento.

[5]A tres pacientes de riesgo normal y a tres de alto riesgo se les implantaron extensiones tanto ipsilaterales como contralaterales durante el procedimiento; a uno de riesgo normal se le implantaron extensiones tanto ipsilaterales como contralaterales después del procedimiento.

Tabla 6.4.2 Resultados primarios

Artículo	Riesgo normal, Zenith[1]		Riesgo normal, cirugía		Valor *P*	Alto riesgo, Zenith		Prueba, Zenith	
Todas las muertes (0-30 días)[2]	0,5%	(1/199)	2,5%	(2/80)	0,20	2,0%	(2/100)	1,9%	(1/52)
Todas las muertes									
(31-365 días)[2,3]	3,0%	(6/199)	1,3%	(1/80)	0,68	7,0%	(7/100)	9,6%	(5/52)
Relacionadas con el AAA	0,0%	(0/199)	1,3%	(1/80)	0,29	3,0%	(3/100)	0,0%	(0/52)
No relacionadas con el AAA	3,0%	(6/199)	0,0%	(0/80)	0,19	4,0%	(4/100)	9,6%	(5/52)
Todas las muertes									
(0-365 días)[2,3,4]	3,5%	(7/199)	3,8%	(3/80)	>0,99	9,0%	(9/100)	11,5%	(6/52)
Relacionadas con el AAA	0,5%	(1/199)	3,8%	(3/80)	0,07	5,0%	(5/100)	1,9%	(1/52)
No relacionadas con el AAA	3,0%	(6/199)	0,0%	(0/80)	0,19	4,0%	(4/100)	9,6%	(5/52)
Rotura									
(0-30 días)	0,0%	(0/199)	--		--	0,0%	(0/100)	0,0%	(0/52)
(31-365 días)	0,0%	(0/199)	--		--	1,0%	(1/100)	0,0%	(0/52)
(0-365 días)	0,0%	(0/199)	--		--	1,0%	(1/100)	0,0%	(0/52)
Conversión									
(0-30 días)	0,0%	(0/199)	--		--	0,0%	(0/100)	0,0%	(0/52)
(31-365 días)[5]	1,0%	(2/199)	--		--	1,0%	(1/100)	0,0%	(0/52)
(0-365 días)[5]	1,0%	(2/199)	--		--	1,0%	(1/100)	0,0%	(0/52)
Reacciones adversas									
(0-30 días)[6]	20%	(40/200)	43%	(34/80)	<0,001	32%	(32/100)	27%	(14/52)
(31-365 días)[6]	8,6%	(17/199)	14%	(11/78)	0,25	21%	(21/98)	14%	(7/51)
(0-365 días)[6]	25%	(49/200)	51%	(41/80)	<0,001	45%	(45/100)	38%	(20/52)

[1]El denominador es 199 porque a un paciente de riesgo normal no se le implantó un dispositivo.

[2]Todas las muertes (0-30 días) se consideraron relacionadas con el AAA y con el procedimiento.

[3]De las muertes (31-365 días), cuatro se consideraron relacionadas con el AAA: 1 quirúrgica (shock séptico derivado de colitis isquémica) y 3 de alto riesgo (pancreatitis con fallo y septicemia renales, hemorragia de aneurisma abdominal superior [AAA no tratado] y fallo multiorgánico).

[4]De las muertes (0-365 días), diez se consideraron relacionadas con el AAA: 1 de riesgo normal (fallo cardíaco), 3 quirúrgicas (hemorragia masiva, isquemia mesentérica y choque séptico derivado de colitis isquémica), 5 de alto riesgo (fallo respiratorio, fallo cardíaco con embolia pulmonar, pancreatitis con fallo y septicemia renales, hemorragia de aneurisma abdominal superior [AAA no tratado] y fallo multiorgánico) y 1 del grupo de prueba (supuesto fallo cardíaco).

[5]Algunos pacientes de riesgo normal fueron sometidos a conversiones debido a endofuga proximal de tipo I persistente y a un nuevo aneurisma aórtico suprarrenal. Tres pacientes de cirugía sufrieron hemorragias masivas; de ellos, dos requirieron una nueva intervención y uno murió.

[6]Reacciones adversas incluidas en el índice de morbilidad.

Los pacientes varones y mujeres a los que se implantó la endoprótesis vascular para AAA Zenith no presentaron diferencias significativas en cuanto a supervivencia y ausencia de reacciones adversas importantes. (Las barras de error de las **figuras 6.4.1, 6.4.2** y **6.4.3** representan límites de confianza del 95%). La **figura 6.4.1** presenta la supervivencia de todas las causas hasta los 24 meses. La tabla adjunta presenta el análisis de Kaplan-Meier a 1, 6, 12 y 24 meses.

Fig. 6.4.1 Supervivencia a los 24 meses

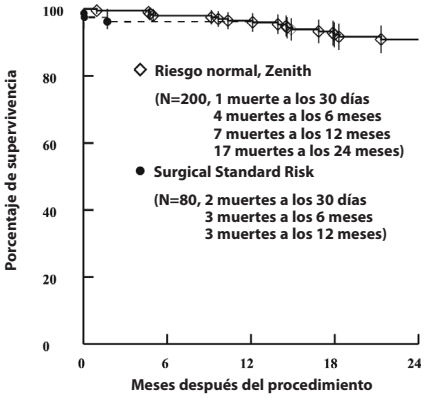

	1 mes		6 meses		12 meses		24 meses	
	n	% de supervivencia	n	% de supervivencia	n	% de supervivencia	n	% de supervivencia
Riesgo normal, Zenith	198*	99,5	194	98,0	190	96,5	97	90,9
Riesgo normal, cirugía	78	97,5	73	96,2	67	96,2	--	--

n = Pacientes vivos y disponibles para el seguimiento al final del intervalo

P = 0,81

*Un paciente falleció antes de un mes y a otro no se le implantó ningún dispositivo.

La **figura 6.4.2** presenta la supervivencia relacionada con el AAA (determinada por el comité de reacciones clínicas) a los 24 meses. La tabla adjunta presenta el análisis de Kaplan-Meier a 1, 6, 12 y 24 meses.

Fig. 6.4.2 Supervivencia relacionada con el AAA a los 24 meses

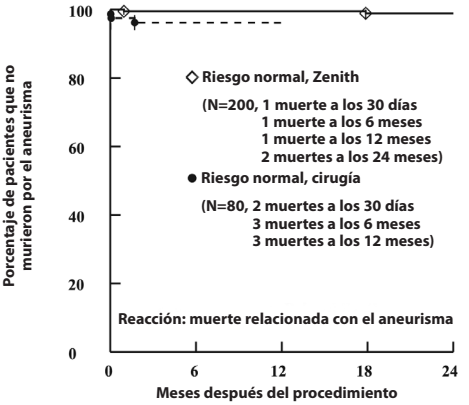

	1 mes		6 meses		12 meses		24 meses	
	n	% de supervivencia	n	% de supervivencia	n	% de supervivencia	n	% de supervivencia
Riesgo normal, Zenith	198*	99,5	194	99,5	190	99,5	97	99,0
Riesgo normal, cirugía	78	97,5	73	96,2	67	96,2	--	--

n = Pacientes vivos y disponibles para el seguimiento al final del intervalo

P = 0,04

*Un paciente falleció antes de un mes y a otro no se le implantó ningún dispositivo.

Tabla 6.4.3 Medidas de éxito

Artículo	Riesgo normal, Zenith		Riesgo normal, cirugía		Alto riesgo, Zenith		Prueba, Zenith	
Éxito técnico[1]	99,5%	(199/200)	98,8%	(79/80)	100%	(100/100)	100%	(52/52)
Éxito del procedimiento a los 30 días[2]	95,1%	(155/163)	88%	(60/68)	86%	(70/81)	91%	(30/33)
Éxito del tratamiento a los 12 meses[3]	89%	(122/137)	85%	(52/61)	70%	(44/63)	87%	(26/30)

[1]Endoprótesis vascular permeable después del despliegue.

[2]Éxito técnico sin complicaciones importantes, endoprótesis vascular permeable y ausencia de endofugas de tipos I o III a los 30 días.

[3]El éxito del procedimiento se prolongó hasta los 12 meses sin ningún agrandamiento del aneurisma (>5 mm).

La **figura 6.4.3** presenta la ausencia de morbilidad (reacciones del índice de morbilidad) hasta los 12 meses. La tabla adjunta presenta el análisis de Kaplan-Meier a 1, 6 y 12 meses.

Fig. 6.4.3 Ausencia de morbilidad (0-365 días)

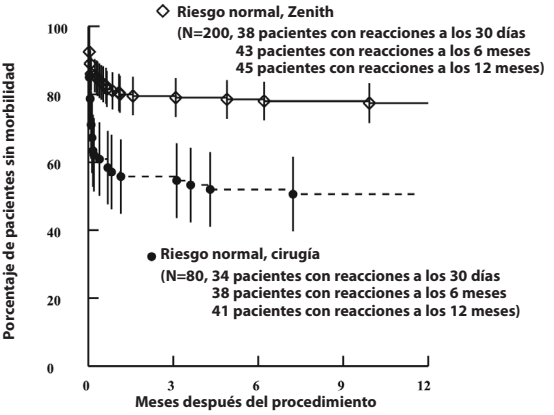

	1 mes		6 meses		12 meses	
	n	%	n	%	n	%
Riesgo normal, Zenith	162	81,0	154	78,5	133	77,4
Riesgo normal, cirugía	45	57,1	39	52,0	33	47,8

n = Pacientes vivos y sin morbilidad al final del intervalo

P = <0,001

Las **tablas 6.4.4** a **6.4.7** describen los resultados de los sujetos a los que se implantó la endoprótesis vascular para AAA Zenith documentados por el laboratorio central. Los factores relacionados con la eficacia del dispositivo analizados por el laboratorio central incluyeron la integridad del dispositivo **(tabla 6.4.4)**, la permeabilidad del dispositivo **(tabla 6.4.5)**, la migración **(tabla 6.4.6**) y la separación de las ramificaciones **(tabla 6.4.7)**.

Tabla 6.4.4 Resultados radiográficos abdominales: integridad del dispositivo

Artículo	Riesgo normal, Zenith		Alto riesgo, Zenith		Prueba, Zenith	
Fracturas de stents[1]						
Antes del alta hospitalaria	0,0%	(0/172)	0,0%	(0/81)	0,0%	(0/39)
30 días	0,0%	(0/172)	0,0%	(0/83)	0,0%	(0/43)
6 meses	0,0%	(0/166)	0,0%	(0/78)	0,0%	(0/35)
12 meses	0,0%	(0/148)	0,0%	(0/60)	0,0%	(0/28)
24 meses	0,0%	(0/93)	0,0%	(0/42)	0,0%	(0/19)
Separación de púas[2]						
Antes del alta hospitalaria	0,0%	(0/176)	0,0%	(0/86)	0,0%	(0/39)
30 días	0,0%	(0/178)	0,0%	(0/86)	0,0%	(0/43)
6 meses	1,2%	(2/167)	2,5%	(2/80)	0,0%	(0/35)
12 meses	2,0%	(3/149)	1,7%	(1/60)	0,0%	(0/28)
24 meses	1,1%	(1/93)	0,0%	(0/42)	0,0%	(0/19)
Rotura del material de la endoprótesis vascular						
Antes del alta hospitalaria	0,0%	(0/176)	0,0%	(0/86)	0,0%	(0/39)
30 días	0,0%	(0/178)	0,0%	(0/86)	0,0%	(0/43)
6 meses	0,0%	(0/167)	0,0%	(0/80)	0,0%	(0/35)
12 meses	0,0%	(0/149)	0,0%	(0/60)	0,0%	(0/28)
24 meses	0,0%	(0/93)	0,0%	(0/42)	0,0%	(0/19)

[1]Los porcentajes de fracturas de stents se refieren al cuerpo principal. Además, el laboratorio central no observó ninguna fractura en las ramas ilíacas derechas, las ramas ilíacas izquierdas, los oclusores, los convertidores, las extensiones ilíacas izquierdas, las extensiones ilíacas derechas ni las extensiones de cuerpo principal.

[2]Pacientes con separación de una o dos púas (de un total de 10 ó 12); ninguna secuela adversa clínica.

Tabla 6.4.5 Resultados de las TAC: permeabilidad de la endoprótesis vascular

Artículo	Riesgo normal, Zenith		Alto riesgo, Zenith		Prueba, Zenith	
Permeabilidad de la endoprótesis vascular						
30 días	100%	(185/185)	99%	(85/86)	100%	(47/47)
6 meses	99%	(183/184)	100%	(74/74)	100%	(39/39)
12 meses	99%	(153/155)	100%	(62/62)	100%	(30/30)
24 meses	100%	(96/96)	100%	(33/33)	100%	(25/25)

Tabla 6.4.6 Resultados de las TAC: migración de la endoprótesis vascular (cuerpo principal)

Artículo	Riesgo normal, Zenith		Alto riesgo, Zenith		Prueba, Zenith	
Migración de la endoprótesis vascular (>5 mm) a los 12 meses						
con secuelas clínicas[1] o intervención	0,0%	(0/162)	0,0%	(0/71)	0,0%	(0/34)
sin secuelas clínicas[1] ni intervención	2,5%	(4/162)	2,8%	(2/71)	0,0%	(0/34)
Migración de la endoprótesis vascular (>10 mm)	0,0%	(0/162)	0,0%	(0/71)	0,0%	(0/34)

[1]La migración con secuelas clínicas incluía endofuga, conversión, rotura o muerte relacionada con el AAA.

Tabla 6.4.7 Resultados radiográficos abdominales: separación de las ramificaciones

Artículo	Riesgo normal, Zenith		Alto riesgo, Zenith		Prueba, Zenith	
Separación de las ramificaciones						
Antes del alta hospitalaria	0,0%	(0/176)	0,0%	(0/86)	0,0%	(0/39)
30 días	0,0%	(0/178)	0,0%	(0/86)	0,0%	(0/43)
6 meses	0,0%	(0/167)	0,0%	(0/80)	0,0%	(0/35)
12 meses	0,0%	(0/149)	0,0%	(0/60)	0,0%	(0/28)
24 meses	0,0%	(0/93)	0,0%	(0/42)	0,0%	(0/19)

6.5 Tratamiento de las endofugas

En el estudio clínico, las endofugas de tipo I se trataron durante el procedimiento inicial mediante el uso de angioplastia con balón adicional o, si no se tenía éxito, con prótesis adicionales. Las endofugas de tipo II se observaron durante un período de uno a seis meses para determinar si trombosaban espontáneamente o, en ausencia de agrandamiento de los aneurismas, se trataron con técnicas endovasculares a discreción del médico. Si hubo agrandamiento del aneurisma, se consideró la conveniencia del tratamiento con embolización o ligadura y, en algunos casos, se llevó a cabo dicho tratamiento. Las endofugas de tipo III causadas por defectos de las endoprótesis vasculares, el sellado inadecuado o la desconexión de los componentes modulares se trataron mediante el hinchado de otro balón o con prótesis adicionales. Según el laboratorio central angiográfico, no hubo endofugas de tipo IV durante el estudio clínico estadounidense. El material de la endoprótesis vascular utilizado para fabricar la endoprótesis vascular para AAA Zenith es de espesor estándar y es el mismo material utilizado en intervenciones quirúrgicas abiertas. La **tabla 6.5.1** presenta, por intervalo de evaluación, la incidencia de endofugas identificadas por el laboratorio central en pacientes de riesgo normal, de alto riesgo y de prueba, respectivamente.

Tabla 6.5.1 Endofugas (todos los tipos, nuevas y persistentes)

Artículo	Riesgo normal, Zenith		Alto riesgo, Zenith		Prueba, Zenith	
Endofugas						
Antes del alta hospitalaria	15%	(23/153)	14%	(11/78)	12%	(3/26)
30 días[1]	9,9%	(16/161)	12%	(9/75)	6,3%	(2/32)
6 meses[1]	8,7%	(15/172)	11%	(8/70)	8,6%	(3/35)
12 meses[1]	7,4%	(11/148)	8,8%	(5/57)	3,4%	(1/29)

[1]Incluye endofugas persistentes y nuevas observaciones.

Las **tablas 6.5.2–6.5.4** presentan, por intervalo de evaluación, la incidencia de la primera aparición de endofugas identificadas por el laboratorio central en los exámenes realizados a los 30 días, los 6 meses y los 12 meses, o antes de dichos exámenes, en pacientes de riesgo normal, de alto riesgo y de prueba, respectivamente. También se indica el número de pacientes que no presentaron fugas a partir de entonces.

Tabla 6.5.2 Primera aparición de una endofuga[1] en pacientes de riesgo normal

	Examen realizado al mes N=179			Examen realizado a los seis meses N=172			Examen realizado a los doce meses[3] N=148		
Artículo	%	Endofuga[1]	Ausencia de fugas a partir de entonces[2]	%	Endofuga[1]	Ausencia de fugas a partir de entonces[2]	%	Endofuga[1]	Ausencia de fugas a partir de entonces[2]
Endofugas	17	31	17	2,3	4	3	3,4	5	2
De tipo I proximales	2,8	5	4	0,0	0	0	0,0	0	0
Distales									
Tipo I	1,7	3	1	0,0	0	0	0,7	1	1
Tipo II	9,5	17	9	2,3	4	3	1,4	2	1
Tipo III	1,1	2	2	0,0	0	0	0,7	1	0
Tipo IV	0,0	0	0	0,0	0	0	0,0	0	0
Múltiples	1,1	2	1	0,0	0	0	0,0	0	0
Desconocidas	1,1	2	0	0,0	0	0	0,7	1	0

[1]Identificadas por el laboratorio central.

[2]Las endofugas posteriores pueden ser de un tipo diferente del de la original.

[3]Sólo dos pacientes presentaron endofugas nuevas después de 12 meses; no se dispone de datos de seguimiento posteriores a los 24 meses.

Tabla 6.5.3 Primera aparición de una endofuga[1] en pacientes de alto riesgo

	Examen realizado al mes N=88			Examen realizado a los seis meses N=70			Examen realizado a los doce meses[3] N=57		
Artículo	%	Endofuga[1]	Ausencia de fugas a partir de entonces[2]	%	Endofuga[1]	Ausencia de fugas a partir de entonces[2]	%	Endofuga[1]	Ausencia de fugas a partir de entonces[2]
Endofugas	18	16	6	2,9	2	0	3,5	2	1
De tipo I proximales	2,3	2	1	0,0	0	0	0,0	0	0
Distales									
Tipo I	1,1	1	1	0,0	0	0	0,0	0	0
Tipo II	9,1	8	3	1,4	1	0	1,8	1	0
Tipo III	0,0	0	0	1,4	1	0	1,8	1	1
Tipo IV	0,0	0	0	0,0	0	0	0,0	0	0
Múltiples	4,5	4	0	0,0	0	0	0,0	0	0
Desconocidas	1,1	1	1	0,0	0	0	0,0	0	0

[1]Identificadas por el laboratorio central.

[2]Las endofugas posteriores pueden ser de un tipo diferente del de la original.

[3]Ausencia de endofugas después de 12 meses; no se dispone de datos de seguimiento posteriores a los 24 meses.

Tabla 6.5.4 Primera aparición de una endofuga[1] en pacientes de prueba

	Examen realizado al mes N=36			Examen realizado a los seis meses N=35			Examen realizado a los doce meses[3] N=29		
Artículo	%	Endofuga[1]	Ausencia de fugas a partir de entonces[2]	%	Endofuga[1]	Ausencia de fugas a partir de entonces[2]	%	Endofuga[1]	Ausencia de fugas a partir de entonces[2]
Endofugas	11	4	2	2,9	1	0	0,0	0	0
De tipo I proximales	0,0	0	0	0,0	0	0	0,0	0	0
Distales									
Tipo I	0,0	0	0	0,0	0	0	0,0	0	0
Tipo II	5,6	2	1	2,9	1	0	0,0	0	0
Tipo III	2,8	1	0	0,0	0	0	0,0	0	0
Tipo IV	0,0	0	0	0,0	0	0	0,0	0	0
Múltiples	0,0	0	0	0,0	0	0	0,0	0	0
Desconocidas	2,8	1	1	0,0	0	0	0,0	0	0

[1]Identificadas por el laboratorio central.

[2]Las endofugas posteriores pueden ser de un tipo diferente del de la original.

[3]Ausencia de endofugas después de 12 meses; no se dispone de datos de seguimiento posteriores a los 24 meses.

6.6 Cambio del aneurisma

Las **tablas 6.6.1-6.6.3** presentan el cambio del diámetro de los aneurismas identificados por el laboratorio central en los pacientes endovasculares. La **tabla 6.6.1** presenta el cambio del diámetro máximo del aneurisma por intervalos. Las **tablas 6.6.2** y **6.6.3** presentan el cambio del aneurisma y la endofuga a los 12 y los 24 meses, respectivamente.

Tabla 6.6.1 Cambio del diámetro máximo del aneurisma por intervalos*

Artículo	Riesgo normal, Zenith		Alto riesgo, Zenith		Prueba, Zenith	
Desde antes del alta a los 30 días						
Disminución >5 mm	1,7%	(3/180)	4,8%	(4/84)	0,0%	(0/40)
Sin cambios	97%	(174/180)	94%	(79/84)	97,5%	(39/40)
Aumento >5 mm	1,7%	(3/180)	1,2%	(1/84)	2,5%	(1/40)
Cambio desde antes del alta a los 6 meses						
Disminución >5 mm	36%	(63/173)	41%	(30/73)	49%	(18/37)
Sin cambios	62%	(108/173)	59%	(43/73)	51%	(19/37)
Aumento >5 mm	1,2%	(2/173)	0,0%	(0/73)	0,0%	(0/37)
Cambio desde antes del alta a los 12 meses						
Disminución >5 mm	68%	(102/151)	63%	(39/62)	67%	(20/30)
Sin cambios	31%	(47/151)	35%	(22/62)	33%	(10/30)
Aumento >5 mm	1,3%	(2/151)	1,6%	(1/62)	0,0%	(0/30)
Cambio desde antes del alta a los 24 meses						
Disminución >5 mm	78%	(74/94)	75%	(27/36)	71%	(17/24)
Sin cambios	19%	(18/94)	25%	(9/36)	25%	(6/24)
Aumento >5 mm	2,1%	(2/94)	0,0%	(0/36)	4,2%	(1/24)

*Sólo incluye sujetos con películas de imágenes interpretables y medidas del cambio del aneurisma desde el seguimiento realizado al mes hasta el realizado a los 24 meses.

Tabla 6.6.2 Cambio del tamaño del aneurisma y endofugas a los 12 meses

	Riesgo normal, Zenith N=140			Alto riesgo, Zenith N=53			Prueba, Zenith N=27		
		Endofuga			Endofuga			Endofuga	
Artículo	N	n	%	N	n	%	N	n	%
Cambio del tamaño del aneurisma desde antes del alta hasta los 12 meses									
Disminución >5 mm	96	3	3,0	35	3	9,0	20	0	0,0
Sin cambios	42	8	19	17	2	12	7	1	14
Aumento >5 mm	2	0	0,0	1	0	0,0	0	0	0,0

Tabla 6.6.3 Cambio del tamaño del aneurisma y endofugas a los 24 meses

	Riesgo normal, Zenith N=90			Alto riesgo, Zenith N=31			Prueba, Zenith N=21		
		Endofuga			Endofuga			Endofuga	
Artículo	N	n	%	N	n	%	N	n	%
Cambio del tamaño del aneurisma desde antes del alta hasta los 24 meses									
Disminución >5 mm	71	3	4,0	24	1	4,0	16	0	0,0
Sin cambios	18	1	6,0	7	3	43	5	0	0,0
Aumento >5 mm	1	1	100	0	0	0,0	0	0	0,0

6.7 Intervenciones secundarias relacionadas con el AAA

En los sujetos tratados con la endoprótesis vascular Zenith, durante el primer año se realizaron intervenciones secundarias relacionadas con el AAA en el 11% de los de riesgo normal, en el 13% de los de alto riesgo y en el 5,8% de los de prueba, como muestra la **tabla 6.7.1**. Más del 50% de las intervenciones secundarias incluyeron cateterismo para el tratamiento de una endofuga. En los sujetos tratados con la endoprótesis vascular Zenith, durante el segundo año se realizaron intervenciones secundarias relacionadas con el AAA en el 4,2% de los de riesgo normal, en el 2,2% de los de alto riesgo y en el 2,3% de los de prueba, como muestra la **tabla 6.7.2**.

Tabla 6.7.1 Intervenciones secundarias (hasta los 12 meses)

	Riesgo normal, Zenith N=199		Alto riesgo, Zenith N=100		Prueba, Zenith N=52	
Intervención	n	%	n	%	n	%
Conversión a reparación abierta	2	1,0	1	1,0	0	0,0
Sujetos con ≥1 intervención	21	11	13	13	3	5,8
Tratamiento de una endofuga						
Embolización	5	2,5	3	3,0	1	2,0
Componente auxiliar	6	3,0	4	4,0	1	2,0
Stent	1	0,5	0	0,0	0	0,0
Angioplastia	0	0,0	1	1,0	0	0,0
Tratamiento de aumento del aneurisma						
Embolización	0	0,0	0	0,0	0	0,0
Tratamiento de oclusión de una ramificación	1	0,5	3	3,0	1	2,0
Tratamiento de estenosis de una ramificación	1	0,5	0	0,0	0	0,0
Tratamiento de arteria renal	5	2,5	0	0,0	0	0,0
Tratamiento de isquemia infrainguinal	1	0,5	1	1,0	0	0,0
Tratamiento de varias reacciones	1	0,5	1	1,0	0	0,0

Tabla 6.7.2 Intervenciones secundarias (desde los 12 hasta los 24 meses)

	Riesgo normal, Zenith N=190		Alto riesgo, Zenith N=90		Prueba, Zenith N=44	
Intervención	n	%	n	%	n	%
Conversión a reparación abierta	1	0,5	1	1,1	0	0,0
Sujetos con ≥1 intervención	8	4,2	2	2,2	1	2,3
Tratamiento de una endofuga						
Embolización	3[1]	1,6	0	0,0	1[2]	2,3
Componente auxiliar	1	0,5	0	0,0	0	0,0
Stent	0	0,0	1	1,1	0	0,0
Angioplastia	0	0,0	0	0,0	0	0,0
Tratamiento de aumento del aneurisma						
Embolización	1	0,5	0	0,0	1[2]	2,3
Tratamiento de oclusión de una ramificación	1	0,5	0	0,0	0	0,0
Tratamiento de estenosis de una ramificación	0	0,0	0	0,0	0	0,0
Tratamiento de arteria renal	0	0,0	1	1,1	0	0,0
Tratamiento de isquemia infrainguinal	1	0,5	0	0,0	0	0,0
Tratamiento de varias reacciones	1	0,5	0	0,0	0	0,0

[1] Al paciente también se le implantó un componente auxiliar.

[2] El paciente se sometió a una intervención para el tratamiento de un aumento del aneurisma y una endofuga.

6.8 Medidas de los resultados secundarios

Como se describe en la **tabla 6.8.1**, al comparar el tratamiento de AAA con la endoprótesis vascular para AAA Zenith con el grupo de control de cirugía se observó que el primero mostraba ventajas considerables en las medidas de recuperación y de calidad de vida.

Tabla 6.8.1 Resultados secundarios por grupo de tratamiento

Artículo	Riesgo normal, Zenith	Riesgo normal, cirugía	Valor *P*	Alto riesgo, Zenith	Prueba, Zenith
Duración de la anestesia (min)	221,6 ± 67,3	304,5 ± 102,7	<0,001	218,9 ± 69,6	213,9 ± 57,7
Duración del procedimiento (min)	153,2 ± 56,3	238,7 ± 92,2	<0,001	153,5 ± 58,6	155,9 ± 43,2
Productos del banco de sangre recibidos	5,0% (10/200)	84% (67/80)	<0,001	12% (12/100)	3,8% (2/52)
Pérdida de sangre (ml)	299 ± 324	1676 ± 1676	<0,001	356 ± 514	265 ± 226
Días en la UCI	0,4 ± 0,9	3,4 ± 4,6	<0,001	0,5 ± 1,2	0,5 ± 0,9
Días hasta el alta	2,6 ± 1,7	8,8 ± 5,6	<0,001	3,0 ± 2,8	2,7 ± 1,5
Días hasta los líquidos orales	0,5 ± 0,8	3,9 ± 2,5	<0,001	0,5 ± 0,6	0,7 ± 0,5
Días hasta la dieta normal	1,3 ± 1,2	6,6 ± 4,9	<0,001	1,3 ± 0,8	1,1 ± 0,7
Días hasta la función intestinal normal	2,6 ± 1,4	4,2 ± 2,1	<0,001	2,6 ± 1,5	2,0 ± 1,2
Días hasta la ambulación	1,2 ± 0,7	3,5 ± 3,4	<0,001	1,2 ± 0,7	1,2 ± 0,6
Horas de intubación	1,9 ± 2,2	11,7 ± 13,6	<0,001	1,2 ± 1,7	2,6 ± 4,6
Temperatura máxima	101,1 ± 1,3	100,7 ± 1,2	0,06	100,8 ± 1,1	101,0 ± 1,2

7 SELECCIÓN Y TRATAMIENTO DE LOS PACIENTES

(Véase el **apartado 4, ADVERTENCIAS Y PRECAUCIONES**)

7.1 Individualización del tratamiento

Cook recomienda que la selección de los diámetros de los componentes de la endoprótesis vascular para AAA Zenith Flex se haga según lo descrito en las **tablas 10.5.1** y **10.5.2**. La longitud de la endoprótesis vascular para AAA Zenith Flex debe extenderse desde la arteria renal más inferior hasta un punto ligeramente por encima de la bifurcación de la arteria ilíaca interna (hipogástrica). El médico debe disponer de unidades de todas las longitudes y los diámetros de los dispositivos necesarios para realizar el procedimiento, sobre todo cuando las medidas (diámetros y longitudes de tratamiento) preoperatorias de planificación del caso no sean precisas. Esto permitirá una mayor flexibilidad intraoperatoria para conseguir resultados óptimos. Los riesgos y las ventajas descritos en el **apartado 6, RESUMEN DE ESTUDIOS CLÍNICOS**, deben considerarse atentamente en cada paciente antes de utilizar la endoprótesis vascular para AAA Zenith Flex. Las consideraciones adicionales que deben tenerse en cuenta para la selección de los pacientes incluyen, entre otras:

- La edad y la esperanza de vida del paciente
- Las comorbilidades (p. ej., insuficiencia cardíaca, pulmonar o renal antes de la intervención quirúrgica, y obesidad mórbida)
- La idoneidad del paciente para la reparación quirúrgica abierta
- La idoneidad anatómica del paciente para la reparación endovascular
- El riesgo de rotura del aneurisma comparado con el riesgo del tratamiento con la endoprótesis vascular para AAA Zenith Flex
- La capacidad para tolerar la anestesia general, regional o local
- El tamaño y la morfología (trombo mínimo, calcio y tortuosidad) del vaso de acceso iliofemoral deben ser compatibles con las técnicas de acceso vascular y los accesorios del perfil de implantación de una vaina introductora vascular de entre 16 y 22 Fr
- Segmento (cuello) aórtico infrarrenal no aneurismático proximal al aneurisma:
  - con una longitud de al menos 15 mm,
  - con un diámetro medido de pared exterior a pared exterior no superior a 32 mm y no inferior a 18 mm,
  - con un ángulo respecto al eje largo del aneurisma de menos de 60 grados, y
  - con un ángulo respecto al eje de la aorta suprarrenal de menos de 45 grados
- Lugar de fijación distal en la arteria ilíaca de más de 10 mm de longitud y de 7,5 a 20 mm de diámetro (medido de pared exterior a pared exterior)
- La ausencia de enfermedad oclusiva importante de la arteria femoral/ilíaca que pueda impedir el flujo a través de la endoprótesis vascular

La decisión final del tratamiento deben tomarla el médico y el paciente.

8 INFORMACIÓN PARA EL ASESORAMIENTO DE LOS PACIENTES

El médico y el paciente (y los miembros de la familia) deben considerar los riesgos y las ventajas al deliberar sobre la conveniencia de este dispositivo endovascular y del procedimiento, lo que incluye:

- Los riesgos y las diferencias entre la reparación endovascular y la reparación quirúrgica
- Las ventajas posibles de la reparación quirúrgica abierta tradicional
- Las ventajas posibles de la reparación endovascular
- La posibilidad de que sea necesaria la reparación intervencionista o quirúrgica abierta posterior del aneurisma después de la reparación endovascular inicial

Además de los riesgos y las ventajas de la reparación endovascular, el médico debe evaluar el compromiso del paciente con el seguimiento posoperatorio y su cumplimiento de los requisitos de éste, ya que son necesarios para garantizar la seguridad y la eficacia continuadas del tratamiento. A continuación se enumeran otros temas relacionados con las expectativas posteriores a una reparación endovascular que deben discutirse con el paciente.

- **La eficacia a largo plazo de las endoprótesis vasculares no se ha determinado aún. Es necesario advertir a todos los pacientes que el tratamiento endovascular requiere un seguimiento periódico durante el resto de la vida para evaluar el estado de salud y la eficacia de las endoprótesis vasculares.** Los pacientes que presenten signos clínicos específicos (p. ej., endofugas, aneurismas en crecimiento o cambios en la estructura o posición de la endoprótesis vascular) deben someterse a un seguimiento más exhaustivo. En el **apartado 12, PAUTAS PARA LOS ESTUDIOS DE IMAGEN Y SEGUIMIENTO POSOPERATORIO**, se describen pautas específicas para el seguimiento.
- Los pacientes deben ser informados de la importancia del cumplimiento del programa de seguimiento, tanto durante el primer año como a intervalos anuales de entonces en adelante. También debe decírseles que la regularidad y la constancia del seguimiento son fundamentales para garantizar la seguridad y la eficacia continuadas del tratamiento endovascular de los AAA. Como mínimo, es necesario realizar estudios de imagen anuales y cumplir los requisitos del seguimiento posoperatorio periódico, lo que debe considerarse un compromiso de por vida con la salud y el bienestar del paciente.
- El paciente debe ser informado de que la reparación satisfactoria de aneurismas no detiene el proceso de la enfermedad. Aún es posible presentar una degeneración vascular asociada.
- Los médicos deben advertir a todos los pacientes de la importancia de buscar atención médica inmediata en caso de que se experimenten signos de oclusión de ramificación o de agrandamiento o rotura del aneurisma. Los signos de oclusión de ramificación de la endoprótesis vascular incluyen dolor en las caderas o las piernas al caminar o en reposo, decoloración de las piernas y sensación de frío en las piernas. La rotura del aneurisma puede ser asintomática, pero normalmente se presenta con: dolor; entumecimiento; debilidad en las piernas; dolor en la espalda, el tórax, el abdomen o la ingle; mareos; desmayos; aumento del ritmo cardíaco o debilidad repentina.
- Debido a los estudios de imagen requeridos para la colocación y el seguimiento satisfactorios de dispositivos endovasculares, las mujeres que estén embarazadas o sospechen estarlo deben ser informadas de los riesgos que tiene la exposición a la radiación para los tejidos en desarrollo. Los varones que se sometan a reparación endovascular o quirúrgica abierta pueden experimentar impotencia.

Los médicos deben aconsejar a los pacientes que consulten la *Guía del paciente* para informarse sobre los riesgos posibles durante la implantación del dispositivo y después de ella. Los riesgos relacionados con el procedimiento incluyen complicaciones cardíacas, pulmonares, neurológicas, intestinales y hemorrágicas. Los riesgos relacionados con el dispositivo incluyen oclusión, endofuga, agrandamiento del aneurisma, fractura, posibilidad de que sea necesario volver a intervenir y realizar una conversión quirúrgica abierta, rotura y muerte (véase el **apartado 5.1, Reacciones adversas observadas**, y el **apartado 5.2, Reacciones adversas posibles**). El médico debe rellenar la *tarjeta de identificación del paciente* y dársela al paciente para que éste pueda llevarla consigo en todo momento. El paciente debe hacer referencia a la tarjeta siempre que visite a otros profesionales sanitarios, sobre todo en caso de que tenga que someterse a otros procedimientos diagnósticos (p. ej., MRI).

9 PRESENTACIÓN

- La endoprótesis vascular para AAA Zenith Flex con el sistema de introducción Z-Trak está esterilizada con gas de óxido de etileno y precargada en envases de apertura pelable.
- El dispositivo está indicado para un solo uso. No reesterilice el dispositivo.
- El producto está estéril si el envase no se ha abierto ni ha sufrido ningún daño. Inspeccione el dispositivo y el envase para comprobar que no han resultado dañados durante el transporte. No utilice este dispositivo si está dañado o si la barrera estéril está dañada o rota. Si se ha producido algún daño, no utilice el producto y devuélvalo a COOK.
- Antes del uso, asegúrese de que se dispone de los dispositivos apropiados (cantidad y tamaño) para el paciente, comprobando que los dispositivos se corresponden con los prescritos por el médico para ese paciente particular.
- El dispositivo del cuerpo principal está cargado en una vaina introductora Flexor de 18, 20 ó 22 Fr. La superficie de la vaina está tratada con un revestimiento hidrofílico que, al hidratarse, mejora el control del desplazamiento. Para activar el revestimiento hidrofílico, la superficie debe limpiarse con un paño de gasa empapado con solución salina.
- No utilice el dispositivo después de la fecha de caducidad (USE BY) impresa en la etiqueta.
- Almacénelo en un lugar fresco y seco.

10 INFORMACIÓN SOBRE EL USO CLÍNICO

10.1 Formación de médicos

AVISO: Durante los procedimientos de implantación o reintervención deberá haber un equipo quirúrgico cualificado disponible en todo momento para el caso de que sea necesaria una conversión a reparación quirúrgica abierta.

AVISO: La endoprótesis vascular para AAA Zenith Flex con el sistema de introducción Z-Trak sólo deben utilizarla médicos y equipos que hayan recibido formación en técnicas intervencionistas vasculares y en el uso de este dispositivo. A continuación se resumen los requisitos teóricos y técnicos recomendados que deben cumplir los médicos que utilicen la endoprótesis vascular para AAA Zenith Flex con el sistema de introducción Z-Trak.

Selección de los pacientes:

- Conocimiento de la historia natural de los aneurismas aórticos abdominales (AAA) y las comorbilidades asociadas a la reparación de AAA.
- Conocimiento de la interpretación de imágenes radiográficas, la selección de los dispositivos, la planificación y la selección de tamaños.

Un equipo multidisciplinar que tenga experiencia conjunta en la realización de procedimientos tales como:

- Incisión, arteriotomía y reparación femorales
- Técnicas de acceso y cierre percutáneos
- Técnicas selectivas y no selectivas con guías y catéteres
- Interpretación de imágenes fluoroscópicas y angiográficas
- Embolización
- Angioplastia
- Colocación de stents endovasculares
- Técnicas con dispositivo de recuperación (asa)
- Uso adecuado de material de contraste radiográfico
- Técnicas para reducir al mínimo la exposición a radiación
- Las modalidades necesarias para el seguimiento de los pacientes

10.2 Inspección previa al uso

Inspeccione el dispositivo y el envase para comprobar que no han resultado dañados durante el transporte. No utilice este dispositivo si está dañado o si la barrera estéril está dañada o rota. Si se ha producido algún daño, no utilice el producto y devuélvalo a COOK. Antes del uso, asegúrese de que se dispone de los dispositivos apropiados (cantidad y tamaño) para el paciente, comprobando que los dispositivos se corresponden con los prescritos por el médico para ese paciente particular.

10.3 Material necesario

(No incluido en el sistema modular de 3 componentes)

- Kit de dispositivos auxiliares de la endoprótesis vascular para AAA Zenith
- Fluoroscopio con funciones de angiografía digital (brazo en C o unidad fija)
- Medio de contraste
- Jeringa
- Solución salina heparinizada
- Paños de gasa estériles

10.4 Material recomendado

(No incluido en el sistema modular de 3 componentes)

Para la implantación de cualquier componente de la línea de productos Zenith se recomiendan los productos siguientes. Para obtener información sobre el uso de estos productos, consulte las instrucciones de uso recomendadas del producto en cuestión.

- Guía extrarrígida de 0,035 pulgadas (0,89 mm) y 260 cm de longitud; por ejemplo:
  - Guías extrarrígidas Cook Lunderquist (LES)
- Guía estándar de 0,035 pulgadas (0,89 mm); por ejemplo:
  - Guías Cook de 0,035 pulgadas (0,89 mm)
  - Guías Cook Nimble™
- Balones moldeadores; por ejemplo:
  - Catéter balón Cook Coda

- Equipos introductores; por ejemplo
  - Equipo introductor Cook Check-Flo®
  - Equipos introductores Cook Check-Flo extragrandes
  - Introductores contralaterales Cook Flexor Balkin Up & Over®
- Catéter de medición; por ejemplo:
  - Catéteres de medición centimetrados Cook Aurous®
- Catéteres angiográficos de punta radiopaca; por ejemplo:
  - Catéteres angiográficos Cook con punta Beacon®
  - Catéteres Cook Royal Flush con punta Beacon
- Agujas para acceso; por ejemplo:
  - Agujas para acceso vascular percutáneo Cook
- Dilatadores endovasculares; por ejemplo:
  - Equipos de dilatadores endovasculares Cook

10.5 Pautas para la selección de los tamaños de los dispositivos

La selección de diámetros debe determinarse a partir del diámetro del vaso de pared exterior a pared exterior, y **no** del diámetro de la luz. Si se elige un tamaño demasiado grande o demasiado pequeño, es posible que el sellado sea incompleto o que el flujo sea inadecuado.

Tabla 10.5.1 Guía para la selección del tamaño del cuerpo principal*

Diámetro del vaso aórtico que se vaya a utilizar[1,2] (mm)	Diámetro del cuerpo principal[3] (mm)	Longitud total hasta la ramificación contralateral/ longitud total hasta la ramificación ipsilateral (mm)	Vaina introductora (Fr)
18-19	22	82/112, 96/126, 111/141, 125/155, 140/170	18
20-21	24	82/112, 96/126, 111/141, 125/155, 140/170	18
22	26	82/112, 96/126, 111/141, 125/155, 140/170	18
23-24	28	82/112, 96/126, 111/141, 125/155, 140/170	20
25-26	30	82/112, 96/126, 111/141, 125/155, 140/170	20
27-28	32	82/112, 96/126, 111/141, 125/155, 140/170	20
29-32	36	95/125, 113/143, 131/161, 149/179	22

[1]Diámetro máximo a lo largo del lugar de fijación proximal.

[2]Redondee el diámetro aórtico medido al mm más cercano.

[3]Es posible que otras consideraciones afecten a la selección del diámetro.

*Todas las dimensiones son nominales.

Tabla 10.5.2 Guía para la selección del tamaño de las ramas ilíacas*

Diámetro del vaso ilíaco que se vaya a utilizar[1,2] (mm)	Diámetro de la rama ilíaca[3] (mm)	Longitud de trabajo de la rama ilíaca[4] (mm)	Vaina introductora (Fr)
<8	8	37, 54, 71, 88, 105, 122	14
8-9	10	37, 54, 71, 88, 105, 122	14
10-11	12	39, 56, 73, 90, 107, 124	16
12-13	14	39, 56, 73, 90, 107, 124	16
14-15	16	39, 56, 73, 90	16
16-17	18	39, 56, 73, 90	16
18	20	39, 56, 73, 90	16
19	22	39, 56, 73, 90	16
20	24	39, 56, 73, 90	16

[1]Diámetro máximo a lo largo del lugar de fijación distal.

[2]Redondee el diámetro ilíaco medido al mm más cercano.

[3]Es posible que otras consideraciones afecten a la selección del diámetro.

[4]Longitud global de la rama = longitud de trabajo + 22 mm de stent de acoplamiento.

*Todas las dimensiones son nominales.

11 MODO DE EMPLEO

Requisitos anatómicos

- El tamaño y la morfología del vaso de acceso iliofemoral (grado mínimo de trombosis, calcio o tortuosidad) deben ser compatibles con las técnicas y accesorios de acceso vascular. Puede ser necesario emplear técnicas de conducto arterial.
- Las longitudes del cuello aórtico proximal deben ser de un mínimo de 15 mm, con un diámetro medido de pared exterior a pared exterior de 18-32 mm.
- El lugar de fijación distal en la arteria ilíaca debe tener más de 10 mm de longitud y 7,5-20 mm de diámetro (medido de pared exterior a pared exterior).

Antes de utilizar la endoprótesis vascular para AAA Zenith Flex con el sistema de introducción Z-Trak, consulte este folleto de *Instrucciones de uso sugeridas*. Las instrucciones siguientes incluyen unas pautas básicas para la colocación del dispositivo. Puede ser necesario introducir variaciones en los procedimientos siguientes. Estas instrucciones se ofrecen como guía para el médico, y no sustituyen al juicio de éste.

Información general sobre el uso

Durante el uso de la endoprótesis vascular para AAA Zenith Flex con el sistema de introducción Z-Trak deben emplearse las técnicas habituales de colocación de vainas de acceso arterial, catéteres guía, catéteres angiográficos y guías. La endoprótesis vascular para AAA Zenith Flex con el sistema de introducción Z-Trak es compatible con guías de 0,035 pulgadas (0,89 mm) de diámetro.

La implantación de un stent endovascular es un procedimiento quirúrgico y puede producirse una pérdida de sangre por varias causas, que rara vez exige una intervención (incluida una transfusión) para evitar resultados adversos. Resulta importante supervisar la pérdida de sangre procedente de la válvula hemostática durante todo el procedimiento, pero es específicamente relevante durante y después de la manipulación del posicionador gris. Después de la extracción del posicionador gris, si la pérdida de sangre es excesiva, considere la colocación de un balón moldeador deshinchado o un dilatador del sistema de introducción dentro de la válvula para restringir el flujo.

Factores determinantes previos al implante

Asegúrese de elegir el dispositivo adecuado durante la planificación previa al implante. Los factores determinantes incluyen:

1. La selección de la arteria femoral para la introducción del sistema de cuerpo principal (que define las arterias ilíacas contralateral e ipsilateral respectivas).
2. La angulación del cuello aórtico, el aneurisma y las arterias ilíacas.
3. La calidad del cuello aórtico.
4. Los diámetros del cuello aórtico infrarrenal y las arterias ilíacas distales.
5. La distancia desde las arterias renales hasta la bifurcación aórtica.
6. La longitud desde la bifurcación aórtica hasta las arterias ilíacas internas o hasta los lugares de acoplamiento.
7. La existencia de uno o varios aneurismas que se extiendan en el interior de las arterias ilíacas puede requerir una consideración especial al seleccionar el lugar adecuado de encuentro de la endoprótesis vascular y la arteria.
8. Tenga en cuenta el grado de calcificación vascular.

Preparación del paciente

1. Consulte los protocolos del centro relacionados con la anestesia, la anticoagulación y la monitorización de las constantes vitales.
2. Coloque al paciente sobre la mesa de estudios de imagen de forma que sea posible la visualización fluoroscópica desde el cayado aórtico hasta las bifurcaciones femorales.
3. Deje al descubierto las dos arterias femorales primitivas utilizando la técnica quirúrgica habitual.
4. Establezca un control proximal y distal adecuado de los dos vasos femorales.

11.1 Sistema bifurcado (Figs. 2 y 3)

11.1.1 Preparación y lavado del cuerpo principal bifurcado

1. Extraiga el estilete de transporte con conector gris (de la cánula interior) y retire el protector de la punta del dilatador (de la punta del dilatador). Retire la vaina Peel-Away® de la parte posterior de la válvula hemostática. **(Fig. 5)** Eleve la punta distal del sistema y lávelo a través de la llave de paso de la válvula hemostática hasta que salga líquido por el orificio lateral que hay cerca de la punta de la vaina introductora. **(Fig. 6)** Proceda a inyectar 20 ml de solución de lavado a través del dispositivo. Deje de inyectar y cierre la llave de paso que hay sobre el tubo conector.

NOTA: A menudo se utiliza solución salina heparinizada como solución de lavado de la endoprótesis vascular.

2. Acople la jeringa con solución salina heparinizada al conector de la cánula interior. Lave hasta que salga líquido por la punta del dilatador. **(Fig. 7)**

NOTA: Al lavar el sistema, eleve el extremo distal de éste para facilitar la expulsión del aire.

3. Empape paños de gasa estériles en solución salina y frote con ellos la vaina introductora Flexor para activar el revestimiento hidrofílico. Hidrate abundantemente la vaina y el dilatador.

11.1.2 Preparación y lavado de la rama ilíaca contralateral

1. Extraiga el estilete de transporte con conector gris (de la cánula interior) y retire el protector de la punta del dilatador (de la punta del dilatador). Retire la vaina Peel-Away de la parte posterior de la válvula hemostática. **(Fig. 8)** Eleve la punta distal del sistema y lávelo a través de la llave de paso de la válvula hemostática hasta que salga líquido por el orificio lateral que hay cerca de la punta de la vaina introductora. **(Fig. 6)** Proceda a inyectar 20 ml de solución de lavado a través del dispositivo. Deje de inyectar y cierre la llave de paso que hay sobre el tubo conector.

NOTA: A menudo se utiliza solución salina heparinizada como solución de lavado de la endoprótesis vascular.

2. Acople la jeringa con solución salina heparinizada al conector de la cánula interior. Lave hasta que salga líquido por la punta del dilatador. **(Fig. 7)**

NOTA: Al lavar el sistema, eleve el extremo distal de éste para facilitar la expulsión del aire.

11.1.3 Preparación y lavado de la rama ilíaca ipsilateral

Siga las instrucciones del **apartado 11.1.2, Preparación y lavado de la rama ilíaca contralateral**, para asegurarse de que lava correctamente la rama ilíaca ipsilateral de la endoprótesis vascular.

11.1.4 Acceso vascular y angiografía

1. Utilizando la técnica habitual y una aguja arterial de pared ultrafina (UT) y de calibre 18 ó 19 G, puncione las arterias femorales primitivas seleccionadas. Tras acceder a los vasos, introduzca:
   - Guías: estándar de 0,035 pulgadas (0,89 mm) de diámetro, 145 cm de longitud y punta en J, o guía Bentson
   - Vainas del tamaño adecuado (p. ej., 6 u 8 Fr)
   - Catéter de lavado (a menudo catéteres radiopacos de medición, p. ej., un catéter de medición centimetrado o un catéter de lavado recto)
2. Mediante angiografía, identifique los niveles de las arterias renales, de la bifurcación aórtica y de las bifurcaciones ilíacas.

NOTA: Si se utiliza angulación del fluoroscopio con un cuello angulado, puede ser necesario hacer angiografías utilizando diferentes proyecciones.

11.1.5 Colocación del cuerpo principal

1. Asegúrese de que el sistema de implantación se haya lavado con solución salina heparinizada y que todo el aire se haya expulsado del sistema.
2. Administre heparina sistémica y compruebe las soluciones de lavado. Lave después de cada cambio de catéter y/o guía.

NOTA: Vigile el estado de la coagulación del paciente durante todo el procedimiento.

3. En el lado ipsilateral, cambie la guía de punta en J por una guía rígida (LES) de 0,035 pulgadas (0,89 mm) y 260 cm de longitud, y haga avanzar ésta a través del catéter hasta la aorta torácica. Retire la vaina y el catéter de lavado. Mantenga la posición de la guía.
4. Antes de la introducción, coloque el sistema de implantación del cuerpo principal sobre el abdomen del paciente, utilizando fluoroscopia para determinar la orientación del marcador radiopaco de la ramificación contralateral. El brazo lateral de la válvula hemostática puede servir como referencia externa del marcador radiopaco de la ramificación contralateral.
5. Introduzca el sistema de implantación del cuerpo principal en la arteria femoral sobre la guía, teniendo en cuenta la referencia del brazo lateral.

AVISO: Mantenga la posición de la guía durante la introducción del sistema de implantación.

AVISO: Para evitar el retorcimiento de la endoprótesis vascular, al hacer girar el sistema de implantación se debe tener cuidado para que giren

conjuntamente todos los componentes del sistema (desde la vaina exterior hasta la cánula interior).

6. Haga avanzar el sistema de implantación hasta que los cuatro marcadores radiopacos de oro (situados a 2 mm del segmento más proximal del material de la endoprótesis vascular) **(Fig. 9, Ilustración 1)** estén justo por debajo del orificio renal más inferior.
7. Compruebe la posición de la guía en la aorta torácica. Asegúrese de que el sistema de endoprótesis vascular esté orientado de tal manera que la ramificación contralateral se encuentre en posición superior y anterior respecto al origen de la ilíaca contralateral. Si el marcador radiopaco de la ramificación contralateral no está bien alineado, gire todo el sistema hasta que quede colocado correctamente a medio camino entre una posición lateral y una anterior en el lado contralateral.
   - Si la disposición de los marcadores tiene forma de ✓, la ramificación corta (contralateral) está en posición anterior. **(Fig. 9, Ilustración 4)**
   - Si la disposición de los marcadores tiene forma de ↘, la ramificación corta (contralateral) está en posición posterior. **(Fig. 9, Ilustración 5)**
   - Si la disposición de los marcadores tiene forma de |, la ramificación corta (contralateral) está en posición lateral. **(Fig. 9, Ilustración 6)**

NOTA: La cánula radiopaca de cada stent entre las arterias renales y la ramificación contralateral se alinean con el marcador radiopaco de la ramificación contralateral.

8. Repita la angiografía para comprobar que los cuatro marcadores radiopacos de oro estén a 2 mm o más por debajo del orificio renal más inferior.
9. Asegúrese de que la válvula hemostática Captor que hay sobre la vaina introductora Flexor se haya puesto en la posición abierta. **(Fig. 10)**
10. Utilice el agarrador para estabilizar el posicionador gris (el eje del sistema de implantación) mientras retira la vaina. Despliegue los dos primeros stents cubiertos retirando la vaina mientras vigila la ubicación del dispositivo. **(Fig. 18)**
11. Sin mover la mesa, disminuya el aumento para comprobar la posición del marcador radiopaco de la ramificación contralateral y la ubicación de las arterias renales. Siga con el despliegue hasta que la ramificación contralateral esté totalmente desplegada. **(Fig. 11)** Deje de retirar la vaina.

NOTA: Asegúrese de que la ramificación contralateral esté al menos 5 mm por encima de la bifurcación aórtica y en la ubicación deseada para la canulación.

11.1.6 Colocación de la guía ilíaca contralateral

1. Introduzca el catéter y la guía en el cuerpo de la endoprótesis vascular a través del extremo abierto de la ramificación contralateral. Haga avanzar la guía hasta que se curve dentro del cuerpo de la endoprótesis vascular. Las vistas fluoroscópicas AP y oblicua pueden facilitar la verificación de la canulación del dispositivo.
2. Tras la canulación, haga avanzar el catéter angiográfico en el interior del cuerpo de la endoprótesis vascular sobre la guía. Retire la guía y confirme la posición mediante angiografía. Haga avanzar la guía hasta que se curve dentro del cuerpo de la endoprótesis vascular. **(Fig. 12)** Extraiga el catéter angiográfico.

11.1.7 Despliegue proximal (parte superior) del cuerpo principal

1. Haga una angiografía a través de un catéter angiográfico para verificar la posición de la endoprótesis vascular con respecto a las arterias renales. Si es necesario, cambie con cuidado la posición de la parte cubierta de la endoprótesis vascular con respecto a las arterias renales (el cambio de posición solamente puede llevarse a cabo en un pequeño intervalo de distancia en esta fase).

NOTA: Asegúrese de que las arterias renales sean permeables confirmando que los marcadores proximales de la endoprótesis vascular estén a un mínimo de 2 mm por debajo de la arteria renal permeable más inferior.

AVISO: Durante la extracción del alambre disparador proximal, el avance de la cápsula superior y el posterior despliegue del stent suprarrenal, compruebe que la posición de la guía del cuerpo principal se extienda justo distal al cayado aórtico y que se maximice el soporte del sistema.

2. Quite el seguro del mecanismo de liberación mediante alambre disparador del stent superior. Utilizando fluoroscopia, retire y extraiga el alambre disparador deslizando el mecanismo de liberación mediante alambre disparador del stent superior hasta separarlo del mango y, a continuación, extráigalo por su ranura sobre la cánula interior. **(Fig. 13)**

Si se nota resistencia o se advierte el arqueamiento del sistema, significa que mediante alambre disparador está bajo tensión. Una fuerza excesiva puede provocar la alteración de la posición de la endoprótesis vascular. Si advierte una resistencia excesiva o el desplazamiento del sistema de implantación, detenga el procedimiento y evalúe la situación. Si no se puede extraer el mecanismo de liberación mediante alambre disparador del stent superior de la cápsula superior, lleve a cabo los pasos siguientes utilizando fluoroscopia:

a. Elimine la tensión del alambre disparador aflojando el manguito y **tirando** suavemente de la cánula interior para desplazar la cápsula superior hacia abajo y colocarla sobre el stent suprarrenal. Evite comprimir el cuerpo principal Zenith Flex.
b. Vuelva a apretar el manguito.
c. Extraiga el mecanismo de liberación mediante alambre disparador del stent superior.
d. Continúe con el paso 3 del **apartado 11.1.7, Despliegue proximal (parte superior) del cuerpo principal.**

NOTA: Si aún no se puede extraer el mecanismo de liberación mediante alambre disparador del stent superior de la cápsula superior, véase el **apartado 14.1, Solución de problemas de liberación mediante alambre disparador.**

3. Afloje el manguito. **(Fig. 14)** Controle la posición de la endoprótesis vascular estabilizando el posicionador gris del introductor.
4. Despliegue el stent suprarrenal haciendo avanzar la cánula interior de la cápsula superior 1 ó 2 mm cada vez mientras controla la posición del cuerpo principal hasta que el stent superior esté totalmente desplegado. **(Figs. 15** y **16)** Haga avanzar la cánula de la cápsula superior 1 o 2 cm más y vuelva a apretar el manguito para evitar el contacto con el stent suprarrenal desplegado.

NOTA: Si no puede desplegarse por completo el stent suprarrenal haciendo avanzar la cánula interior de la cápsula superior, véase el **apartado 14.2, Solución de problemas de despliegue del stent suprarrenal.**

NOTA: Una vez desplegado el stent suprarrenal con púas, no se recomienda intentar cambiar la posición de la endoprótesis vascular.

ADVERTENCIA: La endoprótesis vascular para AAA Zenith Flex incorpora un stent suprarrenal con púas de fijación. Tenga mucho cuidado al manipular dispositivos intervencionistas en la región del stent suprarrenal.

5. Haga avanzar la guía contralateral en el interior de la aorta torácica.

11.1.8 Colocación y despliegue de la rama ilíaca contralateral

AVISO: Compruebe que la rama ilíaca contralateral predeterminada se selecciona para la introducción en el lado contralateral del paciente antes de la implantación.

1. Coloque el intensificador de imágenes de forma que se muestren la arteria ilíaca interna contralateral y la arteria ilíaca primitiva contralateral.
2. Antes de introducir el sistema de implantación de la rama ilíaca contralateral, inyecte contraste a través de la vaina femoral contralateral para localizar la arteria ilíaca interna contralateral.
3. Introduzca el sistema de implantación de la rama ilíaca contralateral en la arteria. Hágalo avanzar lentamente hasta que la rama ilíaca de la endoprótesis vascular quede solapada en el interior de la ramificación contralateral del cuerpo principal un mínimo de un stent completo de la rama ilíaca (o sea, el stent proximal de la rama ilíaca de la endoprótesis vascular). **(Fig. 17)** Si el cuerpo principal de la endoprótesis vascular tiende a moverse durante esta maniobra, manténgalo en posición estabilizando el posicionador gris sobre el lado ipsilateral.

NOTA: Si el avance del sistema de implantación de la rama ilíaca presenta dificultades, intercambie por una guía que ofrezca más soporte. En vasos tortuosos, la configuración anatómica puede alterarse considerablemente al introducir los sistemas de guías rígidas y vaina.

4. Confirme la posición del extremo distal de la rama ilíaca de la endoprótesis vascular. Cambie la posición de la rama ilíaca de la endoprótesis vascular si es necesario para asegurar la permeabilidad ilíaca interna y un solapamiento mínimo de un stent de rama ilíaca completo (o sea, el stent proximal de la rama ilíaca de la endoprótesis vascular, solapamiento máximo de un stent y medio) dentro del cuerpo principal de la endoprótesis vascular.

NOTA: Asegúrese de que la válvula hemostática Captor que hay sobre la vaina introductora de la rama ilíaca esté en la posición abierta. **(Fig. 10)**

5. Para el despliegue, mantenga la rama ilíaca de la endoprótesis vascular en posición con ayuda del agarrador sobre el posicionador gris mientras retira la vaina. **(Figs. 18** y **19)** Asegúrese de que se mantiene un solapamiento de un stent.
6. Deje de retirar la vaina tan pronto como se desprenda el extremo distal de la rama ilíaca de la endoprótesis vascular.
7. Utilizando fluoroscopia y tras verificar la posición de la rama ilíaca de la endoprótesis vascular, afloje el manguito y retraiga la cánula interior para acoplar el dilatador cónico al posicionador gris. Apriete el manguito. Mantenga la posición de la vaina mientras retira el posicionador gris con la cánula interior fijada.
8. Cierre la válvula hemostática Captor que hay sobre la vaina introductora de la rama ilíaca girándola en el sentido de las agujas del reloj hasta el tope. **(Fig. 26)**
9. Vuelva a comprobar la posición de la guía.

11.1.9 Despliegue distal (parte inferior) del cuerpo principal

1. Vuelva al lado ipsilateral.
2. Despliegue por completo la ramificación ipsilateral del cuerpo principal retirando la vaina hasta que el stent más distal se haya hinchado. **(Figs. 18** y **20)** Deje de retirar la vaina.

NOTA: El stent distal aún está fijado por el alambre disparador.

3. Quite el seguro del mecanismo de liberación mediante alambre disparador de la rama ipsilateral. Retire y extraiga el alambre disparador deslizando el mecanismo de liberación mediante alambre disparador de la rama ipsilateral hasta separarlo del mango y, a continuación, extráigalo por su ranura sobre la cánula interior. **(Fig. 21)**

11.1.10 Acoplamiento de la cápsula superior

1. Afloje el manguito. **(Fig. 22)**
2. Fije la vaina y la cánula interior para evitar cualquier movimiento de estos componentes.
3. Haga avanzar el posicionador gris sobre la cánula interior hasta que se acople con la cápsula superior. **(Figs. 23, 24** y **25)**

NOTA: Si se nota resistencia, gire ligeramente el posicionador gris y continúe haciéndolo avanzar con cuidado.

4. Vuelva a apretar el manguito y retire toda la cápsula superior y el posicionador gris a través de la endoprótesis vascular y a través de la vaina tirando de la cánula interior. Deje la vaina y la guía en su lugar.

NOTA: Mantenga la posición de la vaina y de la guía.

5. Cierre la válvula hemostática Captor que hay sobre la vaina introductora del cuerpo principal girándola en el sentido de las agujas del reloj hasta el tope. **(Fig. 26)**

11.1.11 Colocación y despliegue de la rama ilíaca ipsilateral

NOTA: Asegúrese de que la válvula hemostática Captor que hay sobre la vaina introductora del cuerpo principal esté en la posición abierta. **(Fig. 27)**

1. Utilice el conjunto de guía y vaina del cuerpo principal de la endoprótesis vascular para introducir la rama ilíaca ipsilateral de la endoprótesis vascular. Haga avanzar el conjunto de dilatador y vaina en la vaina del cuerpo principal.

NOTA: En vasos tortuosos, la posición de las arterias ilíacas internas puede cambiar considerablemente al introducir los sistemas de guías rígidas y vaina.

2. Haga avanzar lentamente el dispositivo hasta que la rama ilíaca ipsilateral de la endoprótesis vascular quede solapada en el interior de la ramificación ipsilateral del cuerpo principal un mínimo de un stent completo de la rama ilíaca (o sea, el stent proximal de la rama ilíaca de la endoprótesis vascular). **(Fig. 28)**

NOTA: Si se requiere un solapamiento de más de tres stents de rama ilíaca (de más de dos si se utilizan ramas de 37, 39, 54 ó 56 mm de longitud), puede ser necesario utilizar una extensión de rama en el área de bifurcación del lado opuesto.

3. Confirme la posición del extremo distal de la rama ilíaca de la endoprótesis vascular. Cambie la posición de la rama ilíaca de la endoprótesis vascular si es necesario para asegurar la permeabilidad de la arteria ilíaca interna.

NOTA: Asegúrese de que la válvula hemostática Captor que hay sobre la vaina introductora de la rama ilíaca esté en la posición abierta. **(Fig. 10)**

4. Para el despliegue, mantenga estable la rama ilíaca de la endoprótesis vascular con el agarrador sobre el posicionador gris mientras retira la vaina de la rama ilíaca. **(Figs. 29** y **30)** Si es necesario, retire la vaina del cuerpo principal.
5. Utilizando fluoroscopia y tras verificar la posición de la rama ilíaca, afloje el manguito y retraiga la cánula interior para acoplar el dilatador cónico al posicionador gris. Apriete el manguito. Mantenga la posición de la vaina del cuerpo principal mientras retira la vaina de la rama ilíaca y el posicionador gris con la cánula interior fijada.
6. Cierre la válvula hemostática Captor que hay sobre la vaina introductora del cuerpo principal girándola en el sentido de las agujas del reloj hasta el tope.
7. Vuelva a comprobar la posición de las guías. Deje la vaina y las guías en su lugar.

11.1.12 Introducción del balón moldeador

1. Prepare el balón moldeador de la forma siguiente:
   - Lave la luz de la guía con solución salina heparinizada.
   - Expulse todo el aire del balón.
2. Para preparar la introducción del balón moldeador, abra la válvula hemostática Captor haciéndola girar en sentido contrario al de las agujas del reloj.
3. Haga avanzar el balón moldeador sobre la guía y a través de la válvula hemostática Captor del sistema de introducción del cuerpo principal hasta el nivel de las arterias renales. Mantenga la vaina en la posición correcta.

4. Apriete la válvula hemostática Captor alrededor del balón moldeador con una suave presión haciéndola girar en el sentido de las agujas del reloj.

AVISO: No hinche el balón en el vaso fuera de la endoprótesis vascular.

5. Hinche el balón moldeador con medio de contraste diluido (según las indicaciones del fabricante) en la zona del stent cubierto más proximal y el cuello infrarrenal, comenzando en posición proximal y trabajando en dirección distal. **(Fig. 31)**

AVISO: Asegúrese de que el balón esté deshinchado por completo antes de cambiarlo de posición.

AVISO: La válvula hemostática Captor debe abrirse antes de cambiar la posición del balón moldeador.

6. Retire el balón moldeador hasta el solapamiento de la ramificación ipsilateral e hinche el balón.

AVISO: La válvula hemostática Captor debe abrirse antes de cambiar la posición del balón moldeador.

7. Retire el balón moldeador hasta el lugar de fijación distal ipsilateral e hinche el balón.

AVISO: No hinche el balón en el vaso fuera de la endoprótesis vascular.

AVISO: La válvula hemostática Captor debe abrirse antes de cambiar la posición del balón moldeador.

8. Deshinche y extraiga el balón moldeador. Transfiera el balón moldeador sobre la guía contralateral al interior del sistema de introducción de la rama ilíaca contralateral. Haga avanzar el balón moldeador hasta el solapamiento de la ramificación contralateral e hinche el balón.

AVISO: Asegúrese de que el balón esté deshinchado por completo antes de cambiarlo de posición.

AVISO: La válvula hemostática Captor debe abrirse antes de cambiar la posición del balón moldeador.

9. Retire el balón moldeador hasta el lugar de fijación distal de la rama ilíaca contralateral y el vaso, e hinche el balón. **(Fig. 31)**

AVISO: No hinche el balón en el vaso fuera de la endoprótesis vascular.

10. Extraiga el balón moldeador y sustitúyalo por un catéter angiográfico para realizar angiografías al terminar.
11. Retire o sustituya todas las guías rígidas para permitir que las arterias ilíacas vuelvan a su posición natural.

Angiografía final

1. Coloque el catéter angiográfico justo por encima del nivel de las arterias renales. Mediante angiografía, verifique que las arterias renales sean permeables y que no haya endofugas. Asegúrese de que las arterias ilíacas internas sean permeables.
2. Compruebe que no haya endofugas ni acodamientos y verifique la posición de los marcadores radiopacos de oro proximales. Extraiga las vainas, las guías y los catéteres.

NOTA: Si se observan endofugas u otros problemas, consulte las instrucciones de uso sugeridas de los componentes auxiliares de la endoprótesis vascular para AAA Zenith.

3. Repare los vasos y ciérrelos utilizando las técnicas quirúrgicas habituales.

12 PAUTAS PARA LOS ESTUDIOS DE IMAGEN Y SEGUIMIENTO POSOPERATORIO

12.1 Generales

- **La eficacia a largo plazo de las endoprótesis vasculares no se ha determinado aún. Es necesario advertir a todos los pacientes que el tratamiento endovascular requiere un seguimiento periódico durante el resto de la vida para evaluar el estado de salud y la eficacia de las endoprótesis vasculares.** Los pacientes que presenten signos clínicos específicos (p. ej., endofugas, aneurismas en crecimiento o cambios en la estructura o posición de la endoprótesis vascular) deben someterse a un seguimiento más exhaustivo. Los pacientes deben ser informados de la importancia del cumplimiento del programa de seguimiento, tanto durante el primer año como a intervalos anuales de entonces en adelante. También debe decírseles que la regularidad y la constancia del seguimiento son fundamentales para garantizar la seguridad y la eficacia continuadas del tratamiento endovascular de los AAA.
- Los médicos deben evaluar individualmente a los pacientes y prescribirles un seguimiento adaptado a las necesidades y circunstancias particulares de cada uno. La **tabla 12.1.1** presenta el programa de estudios de imagen recomendado. Este programa se empleó en el estudio fundamental, y se recomienda incluso en ausencia de síntomas clínicos (p. ej., dolor, entumecimiento y debilidad). Los pacientes que presenten signos clínicos específicos (p. ej., endofugas, aneurismas en crecimiento o cambios en la estructura o posición de la endoprótesis vascular) deben someterse a sesiones de seguimiento más frecuentes.
- Los estudios de imagen anuales de seguimiento deben incluir radiografías abdominales y TAC con contraste y sin él. Si hay complicaciones renales u otros factores que impidan el uso de medio de contraste para la obtención de imágenes, pueden utilizarse radiografías abdominales, TAC sin contraste y ecografía dúplex.
- La combinación de TAC con contraste y sin él ofrece información sobre el cambio de diámetro del aneurisma, las endofugas, la permeabilidad, la tortuosidad, la evolución de la patología, la longitud de fijación y otros cambios morfológicos.
- Las radiografías abdominales ofrecen información sobre la integridad del dispositivo (la separación entre los componentes, la fractura de los stents y la separación de púas).
- La ecografía dúplex puede ofrecer información sobre el cambio de diámetro de los aneurismas, las endofugas, la permeabilidad, la tortuosidad y la evolución de la patología. En estas circunstancias, debe realizarse una TAC sin contraste junto con la ecografía. La ecografía puede ser un método diagnóstico menos fiable y menos sensible que la TAC.

La **tabla 12.1.1** enumera los estudios de imagen de seguimiento mínimos que deben realizarse en los pacientes con la endoprótesis vascular para AAA Zenith Flex. Los pacientes que requieran un seguimiento más exhaustivo deberán someterse a evaluaciones intermedias.

Tabla 12.1.1 Programa de estudios de imagen recomendado para pacientes con endoprótesis vasculares

	Angiografía	TAC (con contraste y sin él)	Radiografías abdominales
Antes del procedimiento	X[1]	X[1]	
Durante el procedimiento	X		
Antes del alta hospitalaria (en los 7 días previos)		X[2,3,4]	X
1 mes		X[2,3,4]	X
3 meses		X[2,4,5]	
6 meses		X[2,4]	X
12 meses (anuales a partir de entonces)		X[2,4]	X

[1]Los estudios de imagen deben realizarse en los 6 meses previos al procedimiento.

[2]La ecografía dúplex puede utilizarse para los pacientes que presenten fallo renal o que no puedan someterse a TAC con contraste por alguna otra razón. Con la ecografía, también se recomienda realizar TAC sin contraste.

[3]Se recomienda realizar TAC antes del alta hospitalaria o al mes.

[4]Si hay endofugas de tipo I o III, se recomienda intervenir lo antes posible y realizar un seguimiento más exhaustivo después de la intervención. Véase el **apartado 12.6, Vigilancia y tratamiento adicionales**.

[5]Recomendada si se observan endofugas antes del alta hospitalaria o al mes.

12.2 Recomendaciones para la TAC con contraste y sin él

- Las series de películas deben incluir todas las imágenes secuenciales con el menor espesor de corte posible (≤3 mm). NO utilice espesores de corte elevados (>3 mm) ni omita imágenes de TAC ni series de películas consecutivas, ya que ello impediría realizar comparaciones anatómicas y del dispositivo precisas a lo largo del tiempo.
- Todas las imágenes deben incluir la escala de cada película o de cada imagen. Las imágenes deben disponerse con un tamaño mínimo de una escala de 20:1 en láminas de 35,5 x 43,2 cm (14 x 17 pulgadas) si se utiliza película.
- Es necesario realizar secuencias tanto con contraste como sin él, con posiciones de la mesa coincidentes o correspondientes.
- Los espesores de corte y los intervalos de las secuencias realizadas sin contraste y con él deben coincidir.
- NO cambie la orientación ni los puntos de referencia anatómicos del paciente entre las secuencias sin contraste y con él.

Las TAC basales y de seguimiento sin contraste y con él son importantes para conseguir una vigilancia óptima del paciente. Durante las TAC, es importante emplear protocolos válidos de estudios de imagen. La **tabla 12.2.1** enumera ejemplos de protocolos válidos de estudios de imagen.

Tabla 12.2.1 Protocolos válidos de estudios de imagen

	Sin contraste	Con contraste
Contraste i.v.	No	Sí
Máquinas aceptables	TAC helicoidal o TAC multidetector de alta resolución, ambas de >40 segundos	TAC helicoidal o TAC multidetector de alta resolución, ambas de >40 segundos
Volumen de inyección	--	Según el protocolo del centro
Velocidad de inyección	--	>2,5 ml/s
Modo de inyección	--	Inyección mecánica
Sincronización del bolo	--	Bolo de prueba: SmartPrep, C.A.R.E. o equivalente
Cobertura (inicio)	Diafragma	1 cm superior al eje celíaco
Cobertura (final)	Fémur proximal	Origen de la femoral profunda
Colimación	<3 mm	<3 mm
Reconstrucción	2,5 mm de principio a fin (algoritmo blando)	2,5 mm de principio a fin (algoritmo blando)
Campo visual doble axial	32 cm	32 cm
Secuencias posinyección	Ninguna	Ninguna

12.3 Radiografías abdominales

Se recomiendan las siguientes vistas:

- Cuatro películas: vistas supino-frontal (AP), lateral transversal a la mesa, oblicua posterior izquierda 30 grados y oblicua posterior derecha 30 grados, centradas sobre el ombligo.
- Registre la distancia entre la mesa y la película, y utilice la misma distancia en todos los exámenes posteriores.

Asegúrese de que cada formato de imagen capte todo el dispositivo a lo largo.

Si se sospecha que la integridad del dispositivo puede estar afectada (p. ej., acodamiento, rotura de stents, separación de púas o migración relativa de componentes), se recomienda utilizar vistas ampliadas. El médico a cargo debe evaluar las películas para comprobar la integridad del dispositivo (a todo lo largo, incluidos los componentes) empleando una ayuda visual de ampliación 2-4X.

12.4 Ecografía

Cuando las características del paciente no permitan el uso de medio de contraste para estudios de imagen, puede utilizarse ecografía en vez de TAC con contraste. La ecografía puede combinarse con TAC sin contraste. Debe grabarse en vídeo una ecografía dúplex aórtica completa para comprobar el diámetro máximo del aneurisma, las endofugas, la permeabilidad de los stents y las estenosis. La grabación en vídeo debe incluir la información siguiente:

- Si es posible, deben obtenerse imágenes transversales y longitudinales desde el nivel de la aorta proximal que muestren las arterias mesentéricas y renales hasta las bifurcaciones ilíacas para determinar si hay endofugas utilizando angiografía de flujo en color y de potencia en color.
- En caso de que haya indicios de endofugas, debe llevarse a cabo una confirmación mediante análisis espectral.
- Deben obtenerse imágenes transversales y longitudinales del diámetro máximo del aneurisma.

12.5 Información sobre la MRI

Las pruebas no clínicas han demostrado que la endoprótesis vascular para AAA Zenith es «MR Conditional» (esto es, seguro bajo ciertas condiciones de la MRI), según la clasificación de la American Society for Testing and Materials. Un paciente con esta endoprótesis vascular puede someterse a MRI de manera segura inmediatamente después de la colocación en las siguientes condiciones:

Campo magnético estático

- Campo magnético estático de 3,0 teslas o menos.
- Campo magnético de gradiente espacial máximo de 720 gauss/cm

La evaluación no clínica se realizó en un sistema de MRI de 3 teslas (General Electric Excite) con un campo magnético de gradiente espacial máximo de 720 gauss/cm, medido con un gausímetro en la posición del campo magnético estático pertinente al paciente (esto es, fuera de la cubierta del escáner, accesible a un paciente o a otra persona).

Calentamiento relacionado con la MRI

Sistemas de 1,5 teslas:

- Campo magnético estático de 1,5 teslas
- Promedio de índice de absorción específica (SAR, según sus siglas en inglés) de cuerpo entero máximo de 2 W/kg durante 15 minutos de MRI (esto es, por secuencia de MRI)

En las pruebas no clínicas, la endoprótesis vascular para AAA Zenith produjo un aumento de temperatura inferior o igual a 1,4 °C con un promedio de índice de absorción específica (SAR, según sus siglas en inglés) de cuerpo entero informado del sistema de MRI de 2,8 W/kg durante 15 minutos de MRI en un escáner de MRI Siemens Medical Magnetom de 1,5 teslas con software Numaris/4, versión Syngo MR 2002B DHHS. El promedio de índice de absorción específica (SAR, según sus siglas en inglés) de cuerpo entero máximo fue de 2,8 W/kg, que corresponde a un valor medido por calorimetría de 1,5 W/kg.

Sistemas de 3,0 teslas:

- Campo magnético estático de 3,0 teslas
- Promedio de índice de absorción específica (SAR, según sus siglas en inglés) de cuerpo entero máximo de 2 W/kg durante 15 minutos de MRI (esto es, por secuencia de MRI)

En las pruebas no clínicas, la endoprótesis vascular para AAA Zenith produjo un aumento de temperatura inferior o igual a 1,9 °C con un promedio de índice de absorción específica (SAR, según sus siglas en inglés) de cuerpo entero informado del sistema de MRI de 3,0 W/kg durante 15 minutos de MRI en un escáner de MRI GE Healthcare Excite de 3,0 teslas con software G3.0-052B. El promedio del índice de absorción específica (SAR, según sus siglas en inglés) de cuerpo entero máximo fue de 3,0 W/kg, que corresponde a un valor medido por calorimetría de 2,8 W/kg.

Artefacto de la imagen

El artefacto de la imagen se extiende por toda la región anatómica que contiene el dispositivo, y oscurece la vista de las estructuras anatómicas inmediatamente adyacentes situadas en un radio aproximado de 20 cm del dispositivo, así como todo el dispositivo y su luz, cuando la imagen se obtiene en pruebas no clínicas utilizando la siguiente secuencia: secuencia spin eco rápida en un sistema de MRI GE Healthcare Excite de 3,0 teslas con software G3.0-052B y bobina de radiofrecuencia de cuerpo.

En todos los escáneres, el artefacto de la imagen se disipa a medida que aumenta la distancia entre el dispositivo y la zona de interés. Las imágenes de MRI de la cabeza, el cuello y las extremidades inferiores pueden obtenerse sin artefactos en las imágenes. Las imágenes pueden presentar artefactos en barridos de la región abdominal y de las extremidades superiores, dependiendo de la distancia entre el dispositivo y la zona de interés.

Se dispone de información clínica sobre diecisiete pacientes que se sometieron a MRI después de la implantación de endoprótesis vasculares. En estos pacientes no se ha informado de ninguna reacción adversa ni de ningún problema con el dispositivo debidos a la MRI. Además, se han implantado bastante más de 100.000 endoprótesis vasculares para AAA Zenith en todo el mundo, y no se ha informado de ninguna reacción adversa ni de ningún problema con el dispositivo debidos a la MRI.

Cook recomienda que el paciente ponga en conocimiento de MedicAlert Foundation las condiciones de la MRI reveladas en estas instrucciones de uso. Para ponerse en contacto con la MedicAlert Foundation:

Correo:	MedicAlert Foundation International
	2323 Colorado Avenue
	Turlock, CA 95382, EE.UU.
Teléfono:	888-633-4298 (llamada gratuita desde EE.UU.)
	+1 209-668-3333 desde fuera de los Estados Unidos
Fax:	+1 209-669-2450
Web:	www.medicalert.org

12.6 Vigilancia y tratamiento adicionales

Se recomienda vigilancia adicional y posible tratamiento para:

- Aneurisma con endofuga de tipo I
- Aneurisma con endofuga de tipo III
- El aneurisma se ha agrandado hasta alcanzar un diámetro ≥5 mm superior a su diámetro máximo en el momento del procedimiento de implantación (independientemente de las endofugas)
- Migración
- Longitud de sellado inadecuada

Al considerar la conveniencia de una nueva intervención o de conversión a reparación abierta, deben tenerse en cuenta la evaluación de las comorbilidades del paciente por parte del médico a cargo, la esperanza de vida y las elecciones personales del paciente. Los pacientes deben ser informados de que tras la colocación de la endoprótesis vascular es posible que sea necesario realizar nuevas intervenciones, tales como intervenciones con catéteres o de conversión a cirugía abierta.

13 INFORMACIÓN PARA LA LOCALIZACIÓN DEL PACIENTE

Además de estas instrucciones de uso, la endoprótesis vascular para AAA Zenith Flex con el sistema de introducción Z-Trak está envasada con un *Formulario de localización del dispositivo* que el personal del hospital tiene que rellenar y enviar a COOK a fin de tener localizados a todos los pacientes a los que se ha implantado la endoprótesis vascular para AAA Zenith Flex (como requiere la normativa federal estadounidense).

14 SOLUCIÓN DE PROBLEMAS

NOTA: Puede obtener asistencia técnica por parte de un especialista en productos de Cook contactando con su representante local de Cook.

14.1 Solución de problemas de liberación mediante alambre disparador

AVISO: Los pasos siguientes solamente deben llevarse a cabo si el alambre disparador proximal no puede extraerse de la forma descrita en el apartado 11.1.7.

14.1.1 Despliegue proximal (parte superior) del cuerpo principal

1. Si el mecanismo de liberación mediante alambre disparador del stent superior no puede extraerse del mango, corte el alambre adyacente al mecanismo de liberación **(Fig. 32)** y extraiga el mecanismo de liberación del mango.
2. Mantenga estable el posicionador gris mientras retira la vaina para desplegar por completo la ramificación ipsilateral.
3. Quite el seguro del mecanismo de liberación mediante alambre disparador de la rama ipsilateral.
4. Retire y extraiga el alambre disparador deslizando el mecanismo de liberación del alambre disparador de la rama ipsilateral hasta separarlo del mango y, a continuación, extráigalo por su ranura sobre la cánula interior del dispositivo.
5. Utilizando pinzas con mecanismo de fijación, pince y asegure el extremo cortado del alambre disparador de la cápsula superior. **(Fig. 33)**
6. Afloje el manguito y, mientras mantiene la posición de la cánula interior y del alambre disparador, haga avanzar el posicionador gris y la vaina al interior de la endoprótesis vascular hasta que la punta del posicionador gris esté a unos 2 cm de los marcadores de oro. **(Fig. 34)** Tras hacerlo avanzar, el posicionador gris ofrece soporte adicional a la cánula interior.

NOTA: Mantenga el alambre disparador ligeramente tenso para evitar que el alambre se afloje mientras se hace avanzar el posicionador gris y la vaina.

NOTA: Asegúrese de que la punta del posicionador gris *no* avance al interior de la cápsula superior.

7. Fije el manguito. Confirme que el alambre disparador esté fijado a las pinzas.
8. Mantenga estable el posicionador gris y haga avanzar lentamente la vaina hasta que la punta de ésta esté a 2 mm de los marcadores de oro. **(Fig. 35)**

NOTA: Tenga cuidado para no hacer avanzar la endoprótesis vascular durante el avance de la vaina.

9. Mantenga estable la vaina y retraiga el posicionador gris conjuntamente con la cánula interior para desplazar la cápsula superior y colocarla sobre el stent suprarrenal. **(Fig. 36)**
10. Asegúrese de que los marcadores de oro estén por debajo de las arterias renales.
11. Extraiga el alambre disparador.
12. Retire la vaina hasta que la punta cónica del posicionador gris quede al descubierto.
13. Haga avanzar el balón moldeador a través de la ramificación contralateral del cuerpo principal y colóquelo justo por encima de la bifurcación de la endoprótesis vascular.
14. Hinche el balón al diámetro total de la endoprótesis vascular. **(Fig. 37)**
15. Afloje el manguito.
16. Mantenga estable el posicionador gris y el catéter balón, y haga avanzar la cánula interior para desplegar la cápsula superior.
17. Apriete el manguito.
18. Deshinche el balón y haga avanzar la guía contralateral al interior de la aorta torácica.

NOTA: Debido al riesgo de que el despliegue de la rama ipsilateral y la liberación mediante alambre disparador hayan tenido lugar prematuramente, se sugiere que se deje el balón moldeador dentro o justo por encima de la ramificación contralateral para estabilizar la endoprótesis vascular durante la colocación de la ramificación ipsilateral.

14.1.2 Acoplamiento de la cápsula superior

1. Afloje el manguito. **(Fig. 22)**
2. Fije la vaina y la cánula interior para evitar cualquier movimiento de estos componentes.
3. Haga avanzar el posicionador gris sobre la cánula interior hasta que se acople con la cápsula superior. **(Figs. 23, 24** y **38)**

NOTA: Si se nota resistencia, gire ligeramente el posicionador gris y continúe haciéndolo avanzar con cuidado.

4. Vuelva a apretar el manguito y retire toda la cápsula superior y el posicionador gris a través de la endoprótesis vascular y a través de la vaina tirando de la cánula interior. **(Fig. 39)** Deje la vaina y la guía en su lugar.
5. Cierre la válvula hemostática Captor que hay sobre la vaina introductora Flexor girándola en el sentido de las agujas del reloj hasta el tope. **(Fig. 26)**

14.1.3 Colocación y despliegue de la rama ilíaca ipsilateral

NOTA: Asegúrese de que la válvula hemostática Captor que hay sobre la vaina introductora se haya puesto en la posición abierta. **(Fig. 27)**

1. Utilice el conjunto de guía y vaina del cuerpo principal de la endoprótesis vascular para introducir la rama ipsilateral de la endoprótesis vascular.

NOTA: Debido a los cambios introducidos en la secuencia de liberación de la cápsula superior, el conjunto de la vaina del cuerpo principal debe retirarse hasta un punto situado entre 1 y 2 cm en el interior de la ramificación ipsilateral proximal. Haga avanzar el conjunto de dilatador y vaina de la ramificación ipsilateral al interior de la vaina del cuerpo principal.

NOTA: Si es necesario estabilizar más la endoprótesis vascular, el balón moldeador puede hincharse en la ramificación contralateral del cuerpo principal de la endoprótesis vascular.

AVISO: No hinche el balón fuera de la endoprótesis vascular.

NOTA: En vasos tortuosos, la posición de las arterias ilíacas internas puede cambiar considerablemente al introducir los sistemas de guías rígidas y vaina.

2. Haga avanzar lentamente el dispositivo hasta que la rama ilíaca ipsilateral de la endoprótesis vascular quede solapada en el interior de la ramificación ipsilateral del cuerpo principal un mínimo de un stent completo de la rama ilíaca (o sea, el stent proximal de la rama ilíaca de la endoprótesis vascular). **(Fig. 40)**

NOTA: Si se requiere un solapamiento de más de tres stents de rama ilíaca (de más de dos si se utilizan ramas de 37, 39, 54 y 56 mm de longitud), puede ser necesario utilizar una extensión de rama en el área de bifurcación del lado opuesto.

3. Confirme la posición del extremo distal de la rama ilíaca de la endoprótesis vascular. Cambie la posición de la rama ilíaca de la endoprótesis vascular si es necesario para asegurar la permeabilidad de la arteria ilíaca interna.
4. Para el despliegue, mantenga estable la rama ilíaca de la endoprótesis vascular con ayuda del posicionador gris mientras retira conjuntamente la vaina de la rama ilíaca y la vaina del cuerpo principal. **(Figs. 29** y **41)** Si es necesario, retire la vaina del cuerpo principal.
5. Utilizando fluoroscopia y tras verificar la posición de la rama ilíaca, afloje el manguito y retraiga la cánula interior para acoplar el dilatador cónico al posicionador gris. Apriete el manguito. Mantenga la posición de la vaina mientras retira el posicionador gris con la cánula interior fijada. **(Fig. 42)**
6. Cierre la válvula hemostática Captor que hay sobre la vaina introductora Flexor girándola en el sentido de las agujas del reloj hasta el tope.
7. Vuelva a comprobar la posición de las guías. Deje la vaina y las guías en su lugar.
8. Extraiga el balón deshinchado del lado contralateral.

14.1.4 Colocación y despliegue de la rama ilíaca contralateral

AVISO: Compruebe que la rama ilíaca contralateral predeterminada se selecciona para la introducción en el lado contralateral del paciente antes de la implantación.

1. Coloque el intensificador de imágenes de forma que se muestren la arteria ilíaca interna contralateral y la arteria ilíaca primitiva contralateral.
2. Antes de introducir el sistema de implantación de la rama ilíaca contralateral, inyecte contraste a través de la vaina femoral contralateral para localizar la arteria ilíaca interna contralateral.
3. Introduzca el sistema de implantación de la rama ilíaca contralateral en la arteria. Hágalo avanzar lentamente hasta que la rama ilíaca de la endoprótesis vascular quede solapada en el interior de la ramificación

contralateral del cuerpo principal un mínimo de un stent completo de la rama ilíaca (o sea, el stent proximal de la rama ilíaca de la endoprótesis vascular). **(Fig. 43)**

NOTA: Si el avance del sistema de implantación de la rama ilíaca presenta dificultades, intercambie por una guía que ofrezca más soporte. En vasos tortuosos, la configuración anatómica puede alterarse considerablemente al introducir los sistemas de guías rígidas y vaina.

4. Confirme la posición del extremo distal de la rama ilíaca de la endoprótesis vascular. Cambie la posición de la rama ilíaca de la endoprótesis vascular si es necesario para asegurar la permeabilidad ilíaca interna y un solapamiento mínimo de un stent de rama ilíaca completo (o sea, el stent proximal de la rama ilíaca de la endoprótesis vascular, solapamiento máximo de un stent y medio) dentro del cuerpo principal de la endoprótesis vascular.
5. Para el despliegue, mantenga la rama ilíaca de la endoprótesis vascular en posición con ayuda del posicionador gris mientras retira la vaina. **(Figs. 18** y **44)** Asegúrese de que se mantiene un solapamiento de un stent.
6. Deje de retirar la vaina tan pronto como se desprenda el extremo distal de la rama ilíaca de la endoprótesis vascular.
7. Utilizando fluoroscopia y tras verificar la posición de la rama ilíaca, afloje el manguito y retraiga la cánula interior para acoplar el dilatador cónico al posicionador gris. Apriete el manguito. Mantenga la posición de la vaina mientras retira el posicionador gris con la cánula interior fijada. **(Fig. 45)**
8. Vuelva a comprobar la posición de las guías.
9. Introduzca el balón moldeador y haga una angiografía final como se describe en el **apartado 11.1.12, Introducción del balón moldeador**.

14.2 Solución de problemas de despliegue del stent suprarrenal

AVISO: Los pasos siguientes solamente deben llevarse a cabo si el stent suprarrenal no puede desplegarse de la forma descrita en el apartado 11.1.7.

14.2.1 Despliegue proximal (parte superior) del cuerpo principal

1. Si el stent suprarrenal no puede desplegarse por completo haciendo avanzar la cánula interior de la cápsula superior, haga avanzar un balón moldeador a través de la ramificación contralateral del cuerpo principal y colóquelo justo por encima de la bifurcación de la endoprótesis vascular.
2. Para añadir soporte a la cánula interior, hinche el balón al diámetro total de la endoprótesis vascular.
3. Afloje el manguito. **(Fig. 14)**
4. Estabilice el posicionador gris y el catéter balón, y haga avanzar la cánula interior para desplegar el stent suprarrenal.

Si el stent suprarrenal está totalmente desplegado:

5. Apriete el manguito; deshinche y extraiga el balón.
6. Haga avanzar la guía contralateral al interior de la aorta torácica y vuelva al paso adecuado de las instrucciones de uso para completar el procedimiento.

Si sigue sin poder desplegar por completo el stent suprarrenal:

5. Apriete el manguito y deshinche el balón. Al tiempo que mantiene la posición del balón, estabilice el posicionador gris y extraiga la vaina para desplegar por completo la ramificación ipsilateral.
6. Quite el seguro del mecanismo de liberación mediante alambre disparador de la ramificación ipsilateral.
7. Extraiga y retire el alambre disparador deslizando el mecanismo de liberación mediante alambre disparador de la ramificación ipsilateral hasta separarlo del mango, y extrayéndola luego a través de su ranura sobre la cánula interior del dispositivo.
8. Afloje el manguito (**Fig. 22**) y, mientras mantiene la posición de la cánula interior, haga avanzar el posicionador gris y la vaina al interior de la endoprótesis vascular hasta que la punta del posicionador gris esté aproximadamente 2 cm por debajo de los marcadores de oro proximales. **(Fig. 46)** Tras hacerlo avanzar, el posicionador gris ofrece soporte adicional a la cánula interior.
   NOTA: Tenga cuidado de no hacer avanzar la endoprótesis vascular durante el avance del posicionador gris y la vaina.
   NOTA: Asegúrese de que la punta del posicionador gris no avance al interior de la cápsula superior.
9. Fije el manguito.
10. Asegúrese de que los marcadores de oro estén por debajo de las arterias renales.
11. Vuelva a colocar el balón moldeador de modo que quede asentado junto a la bifurcación.
12. Hinche el balón al diámetro total de la endoprótesis vascular. **(Fig. 37)**
13. Afloje el manguito.
14. Estabilice el posicionador gris y el catéter balón, y haga avanzar la cánula interior para desplegar el stent suprarrenal.
15. Apriete el manguito.
16. Deshinche el balón y haga avanzar la guía contralateral al interior de la aorta torácica.
    NOTA: Debido a que el despliegue de la rama ipsilateral y la liberación mediante alambre disparador tienen lugar muy pronto, se sugiere dejar el balón moldeador en la ramificación contralateral o justo por encima de ella, para usarlo en la estabilización de la endoprótesis vascular durante la colocación de la ramificación ipsilateral.

14.2.2 Acoplamiento de la cápsula superior

1. Afloje el manguito. **(Fig. 22)**
2. Fije la vaina y la cánula interior para evitar cualquier movimiento de estos componentes.
3. Haga avanzar el posicionador gris sobre la cánula interior hasta que se acople con la cápsula superior. **(Figs. 23, 24** y **38)**
   NOTA: Si se nota resistencia, gire ligeramente el posicionador gris y continúe haciéndolo avanzar con cuidado.
4. Vuelva a apretar el manguito y retire toda la cápsula superior y el posicionador gris a través de la endoprótesis vascular y a través de la vaina tirando de la cánula interior. **(Fig. 39)** Deje la vaina y la guía en su lugar.
5. Cierre la válvula hemostática Captor que hay sobre la vaina introductora Flexor girándola en el sentido de las agujas del reloj hasta el tope. **(Fig. 26)**

14.2.3 Colocación y despliegue de la rama ilíaca ipsilateral

NOTA: Asegúrese de que la válvula hemostática Captor que hay sobre la vaina introductora se haya puesto en la posición abierta. **(Fig. 27)**

1. Coloque el intensificador de imágenes para mostrar tanto la arteria ilíaca interna ipsilateral como la arteria ilíaca primitiva ipsilateral.
2. Después de la introducción del sistema de implantación de la rama ilíaca ipsilateral, inyecte contraste a través de la vaina del cuerpo principal para localizar la arteria ilíaca interna ipsilateral.
3. Utilice el conjunto de guía y vaina del cuerpo principal para introducir la rama ipsilateral.
   NOTA: Debido a los cambios introducidos en la secuencia de liberación de la cápsula superior, el conjunto de la vaina del cuerpo principal debe retirarse hasta un punto situado entre 1 y 2 cm en el interior de la ramificación ipsilateral proximal. Haga avanzar el conjunto de dilatador y vaina de la ramificación ipsilateral al interior de la vaina del cuerpo principal.
   NOTA: Si es necesario estabilizar más la endoprótesis vascular, el balón moldeador puede hincharse en la ramificación contralateral del cuerpo principal.
   AVISO: No hinche el balón fuera de la endoprótesis vascular.
   NOTA: En vasos tortuosos, la posición de las arterias ilíacas internas puede cambiar considerablemente al introducir las guías rígidas y los sistemas de vainas.
4. Haga avanzar lentamente el sistema de implantación de la rama ilíaca ipsilateral hasta que la rama ilíaca ipsilateral se solape un mínimo de un stent completo de la rama ilíaca (es decir, el stent proximal de la rama ilíaca) dentro de la ramificación ipsilateral del cuerpo principal. **(Fig. 40)**
   NOTA: Si es necesario un solapamiento de más de tres stents de rama ilíaca (más de dos stents de rama ilíaca para longitudes de rama de 37, 39, 54 y 56 mm), puede ser necesario considerar el uso de una extensión de rama en el interior de la zona de bifurcación del lado opuesto.
5. Confirme la posición del extremo distal de la rama ilíaca. Cambie la posición de la rama ilíaca si es necesario para asegurar la permeabilidad de la arteria ilíaca interna.
6. Para el despliegue, mantenga estable la rama ilíaca con ayuda del posicionador gris mientras retira conjuntamente la vaina de la rama ilíaca y la vaina del cuerpo principal. **(Figs. 29** y **41)**
7. Utilizando fluoroscopia y tras verificar la posición de la rama ilíaca, afloje el manguito y retraiga la cánula interior para acoplar el dilatador cónico al posicionador gris. Apriete el manguito. Mantenga la posición de la vaina mientras retira el posicionador gris con la cánula interior fijada. **(Fig. 42)**
8. Cierre la válvula hemostática Captor que hay sobre la vaina introductora Flexor girándola en el sentido de las agujas del reloj hasta el tope.
9. Vuelva a comprobar la posición de las guías. Deje la vaina y las guías en su lugar.
10. Extraiga el balón deshinchado del lado contralateral.

14.2.4 Colocación y despliegue de la rama ilíaca contralateral

AVISO: Compruebe que la rama ilíaca contralateral predeterminada se selecciona para la introducción en el lado contralateral del paciente antes de la implantación.

1. Coloque el intensificador de imágenes de forma que se muestren la arteria ilíaca interna contralateral y la arteria ilíaca primitiva contralateral.
2. Antes de introducir el sistema de implantación de la rama ilíaca contralateral, inyecte contraste a través de la vaina femoral contralateral para localizar la arteria ilíaca interna contralateral.
3. Introduzca el sistema de implantación de la rama ilíaca contralateral en la arteria. Hágalo avanzar lentamente hasta que la rama ilíaca quede solapada en el interior de la ramificación contralateral del cuerpo principal un mínimo de un stent completo de la rama ilíaca (o sea, el stent proximal de la rama ilíaca). **(Fig. 43)**
   NOTA: Si se utiliza una rama ilíaca Spiral-Z, un marcador radiopaco colocado a 30 mm del extremo proximal de la rama ilíaca permite identificar la cantidad máxima de solapamiento. Para colocar esta endoprótesis vascular, hágala avanzar lentamente hasta que la rama ilíaca se solape al menos un stent y no sobrepase la banda del marcador radiopaco.
   NOTA: Si el avance del sistema de implantación de la rama ilíaca presenta dificultades, intercambie por una guía que ofrezca más soporte. En vasos tortuosos, la configuración anatómica puede alterarse considerablemente al introducir las guías rígidas y los sistemas de vainas.
4. Confirme la posición del extremo distal de la rama ilíaca. Cambie la posición de la rama ilíaca si es necesario para asegurar la permeabilidad ilíaca interna y un solapamiento mínimo de un stent completo de la rama ilíaca (o sea, el stent proximal de la rama ilíaca, solapamiento máximo de un stent y medio) dentro del cuerpo principal.
5. Para el despliegue, mantenga la rama ilíaca en posición con ayuda del posicionador gris mientras retira la vaina. **(Figs. 18** y **44)** Asegúrese de que se mantiene un solapamiento de un stent.
6. Deje de retirar la vaina tan pronto como se desprenda el extremo distal de la rama ilíaca.
7. Utilizando fluoroscopia y tras verificar la posición de la rama ilíaca, afloje el manguito y retraiga la cánula interior para acoplar el dilatador cónico al posicionador gris. Apriete el manguito. Mantenga la posición de la vaina mientras retira el posicionador gris con la cánula interior fijada. **(Fig. 45)**
8. Vuelva a comprobar la posición de las guías.
9. Introduzca el balón moldeador y haga una angiografía final como se describe en el apartado **Introducción del balón moldeador** de las instrucciones de uso del producto.

FRANÇAIS

ENDOPROTHÈSE VASCULAIRE ZENITH FLEX® AAA À SYSTÈME D'INTRODUCTION Z-TRAK™

Lire attentivement ce mode d'emploi. Si le mode d'emploi, les avertissements et les mises en garde ne sont pas correctement suivis, des conséquences chirurgicales graves ou des lésions au patient peuvent survenir.

MISE EN GARDE : Selon la loi fédérale aux États-Unis, ce dispositif ne peut être vendu que par ou sur l'ordre d'un médecin.

MISE EN GARDE : Tous les éléments contenus dans la poche externe (notamment le système d'introduction et les endoprothèses vasculaires) sont fournis stériles et sont exclusivement destinés à un usage unique.

Quatre modes d'emploi s'appliquent à la ligne de produits Zenith. Celui-ci décrit comment utiliser l'endoprothèse vasculaire Zenith Flex AAA (corps principal et jambages iliaques). Pour des informations sur d'autres composants Zenith, consulter les modes d'emploi suivants :

- Endoprothèse vasculaire Zenith AAA (corps principal, jambages iliaques et obturateur d'endoprothèse vasculaire Zenith AAA) ;
- Composants auxiliaires de l'endoprothèse Zenith AAA (extension de corps principal, extension de jambage iliaque, convertisseur et obturateur iliaque) ;
- Endoprothèse auxiliaire Zenith Renu® AAA (extension de corps principal et configurations de convertisseurs) ; et
- Cathéter à ballonnet Coda®.

1 DESCRIPTION DU DISPOSITIF

1.1 Corps principal aortique et composants de jambage iliaque

L'endoprothèse vasculaire Zenith Flex AAA est un système modulaire à trois composants : un corps principal aortique bifurqué et deux jambages iliaques. **(Fig. 1)** Les modules de l'endoprothèse sont fabriqués dans un tissu polyester tissé pleine épaisseur, cousu à des endoprothèses en acier inoxydable Cook-Z® auto-expansibles à l'aide de suture en polyester tressé et polypropylène monofilament. Les modules sont entièrement structurés par des stents afin d'assurer la stabilité et la force d'expansion nécessaires pour ouvrir la lumière de l'endoprothèse pendant le déploiement. De plus, les endoprothèses Cook-Z assurent la fixation et l'étanchéité nécessaires de l'endoprothèse à la paroi vasculaire.

Le stent suprarénal nu situé à l'extrémité proximale de l'endoprothèse contient des griffes qui sont situées à 3 mm d'intervalle, renforçant la fixation du dispositif. Pour faciliter le repérage radioscopique de l'endoprothèse couverte, des marqueurs radio-opaques en or sont positionnés de la façon suivante : un sur la face latérale du stent le plus distal du membre controlatéral de la section bifurquée du corps principal, et quatre distribués circonférentiellement dans les 2 mm de la face la plus supérieure de l'endoprothèse.

1.2 Système de largage du corps principal

Le corps principal de l'endoprothèse vasculaire Zenith Flex AAA est livré préchargé sur le système d'introduction Z-Trak. **(Fig. 2)** Il est doté d'une méthode de déploiement séquentielle à fonctions incorporées permettant un contrôle continu de l'endoprothèse pendant toute la procédure de déploiement. Le système d'introduction Z-Trak est conçu pour assurer un positionnement précis et permet d'ajuster la position finale de l'endoprothèse avant le déploiement du stent suprarénal à griffes.

Le système de largage du corps principal utilise un système d'introduction Z-Trak de 18, 20 ou 22 Fr. Un double mécanisme de largage des fils de sécurité verrouille l'endoprothèse sur le système de largage jusqu'à sa libération par le médecin. Tous les systèmes sont compatibles avec des guides de 0,035 inch (0,89 mm).

Pour obtenir une meilleure hémostase, on peut desserrer ou serrer la valve hémostatique Captor® lors de l'introduction et/ou du retrait de dispositifs auxiliaires à l'intérieur ou à l'extérieur de la gaine. Les systèmes de largage du corps principal possèdent une gaine d'introduction Flexor® qui résiste aux plicatures et est garnie d'un revêtement hydrophile. Ces deux caractéristiques ont pour but d'améliorer la trackabilité du dispositif dans les artères iliaques et l'aorte abdominale.

1.3 Système de largage du jambage iliaque

Les jambages iliaques de l'endoprothèse vasculaire Zenith Flex AAA sont livrés préchargés sur le système d'introduction Z-Trak. **(Fig. 3)** Le système de largage est conçu pour faciliter l'utilisation du dispositif en recourant à une préparation minimale. Le système de largage des jambages iliaques utilise un système d'introduction Z-Trak de 14 ou 16 Fr. Tous les systèmes sont compatibles avec des guides de 0,035 inch (0,89 mm).

Pour obtenir une meilleure hémostase, on peut desserrer ou serrer la valve hémostatique Captor lors de l'introduction et/ou du retrait de dispositifs auxiliaires à l'intérieur ou à l'extérieur de la gaine.

1.4 Composants auxiliaires de l'endoprothèse vasculaire Zenith® AAA

Des composants vasculaires auxiliaires supplémentaires (extensions de corps principal, extensions de jambage iliaque, convertisseurs et obturateurs iliaques) sont disponibles. **(Fig. 4)** Consulter le mode d'emploi des composants auxiliaires de l'endoprothèse Zenith AAA pour de plus amples informations.

2 UTILISATION

L'endoprothèse vasculaire Zenith Flex AAA à système d'introduction Z-Trak est indiquée pour les procédures endovasculaires chez les patients présentant des anévrismes de l'aorte abdominale ou aorto-iliaque et dont la morphologie convient pour un traitement endovasculaire, notamment :

- Un accès iliaque/fémoral adéquat compatible avec les systèmes d'introduction nécessaires ;
- Un segment aortique sous-rénal non anévrismal (collet) en amont de l'anévrisme :
  - d'une longueur d'au moins 15 mm ;
  - ayant un diamètre de 32 mm maximum et de 18 mm minimum, mesuré d'une paroi externe à l'autre ;
  - ayant un angle inférieur à 60 degrés par rapport à l'axe longitudinal de l'anévrisme ; et
  - ayant un angle inférieur à 45 degrés par rapport à l'axe de l'aorte suprarénale.
- Un site de fixation distal de l'artère iliaque de plus de 10 mm de long et de 7,5 à 20 mm de diamètre (mesuré d'une paroi externe à l'autre).

3 CONTRE-INDICATIONS

L'endoprothèse vasculaire Zenith Flex AAA à système d'introduction Z-Trak est contre-indiquée dans les cas suivants :

- Les patients présentant une sensibilité connue ou une allergie à l'acier inoxydable, au polyester, au matériel de brasage (fer-blanc, argent), au polypropylène ou à l'or.
- Les patients atteints d'une infection systémique qui peuvent être à plus grand risque de développer une infection de l'endoprothèse.

4 AVERTISSEMENTS ET MISES EN GARDE

4.1 Généralités

- Lire attentivement ce mode d'emploi. Si le mode d'emploi, les avertissements et les mises en garde ne sont pas correctement suivis, des conséquences graves ou des lésions au patient peuvent survenir.
- Il est essentiel de toujours tenir une équipe de chirurgie compétente à disposition lors d'une implantation ou d'une reprise au cas où la conversion à un traitement par chirurgie ouverte s'avérerait nécessaire.
- L'endoprothèse vasculaire Zenith Flex AAA à système d'introduction Z-Trak ne doit être utilisée que par des médecins et des équipes formés aux techniques interventionnelles vasculaires (basées sur les cathéters et la chirurgie) et à l'utilisation de ces dispositifs. Les attentes spécifiques relatives à la formation sont décrites dans la **Section 10.1, Formation clinique**.
- On devra envisager des interventions endovasculaires supplémentaires ou une conversion à un traitement par chirurgie ouverte standard suivant le traitement endovasculaire initial chez les patients présentant une augmentation de taille de l'anévrisme, une diminution inacceptable de la longueur de la fixation (chevauchement du vaisseau et du composant prothétique) et/ou une endofuite. Une augmentation de taille de l'anévrisme et/ou une endofuite persistante ou une migration de l'endoprothèse peuvent aboutir à la rupture de l'anévrisme.
- Les patients présentant une réduction de la circulation sanguine dans le membre prothétique et/ou une endofuite peuvent devoir subir une intervention ou une procédure chirurgicale de seconde intention.

4.2 Sélection, traitement et suivi des patients

- L'endoprothèse vasculaire Zenith Flex AAA est conçue pour le traitement des collets aortiques d'un diamètre de 18 mm minimum et de 32 mm maximum. L'endoprothèse vasculaire Zenith Flex AAA est conçue pour le traitement des collets aortiques proximaux (en aval de l'artère rénale la plus basse) d'une longueur de 15 mm minimum. Un site de fixation distal de l'artère iliaque de plus de 10 mm de long et de 7,5 à 20 mm de diamètre (mesuré d'une paroi externe à l'autre) est nécessaire. Ces mesures sont un facteur essentiel dans les performances du traitement endovasculaire.
- Les éléments anatomiques essentiels susceptibles d'empêcher l'exclusion de l'anévrisme incluent un angle de collet proximal aigu (plus de 60 degrés pour un collet sous-rénal par rapport à l'axe de l'AAA ou plus de 45 degrés pour un collet suprarénal par rapport au collet sous-rénal le plus proche) ; un collet aortique proximal court (moins de 15 mm) ; une forme en entonnoir inversé (augmentation de diamètre de plus de 10 % sur une longueur de 15 mm du collet aortique proximal) ; et un thrombus circonférentiel et/ou une calcification au niveau des sites d'implantation artériels, particulièrement au niveau de la jonction entre le collet aortique proximal et l'artère iliaque distale. En présence de limites anatomiques, un collet plus long peut être nécessaire pour obtenir une étanchéité et une fixation adéquates. La présence d'une calcification irrégulière et/ou de plaque peut compromettre la fixation et l'étanchéité au niveau des sites de fixation. Les collets qui présentent ces éléments anatomiques essentiels peuvent être plus sujets à une migration de l'endoprothèse ou une endofuite.
- Un accès iliaque ou fémoral adéquat est nécessaire pour introduire le dispositif dans le système vasculaire. Le diamètre du vaisseau d'accès (mesuré d'une paroi interne à l'autre) et sa morphologie (tortuosité minimale, artériopathie oblitérante et/ou calcification) doivent être compatibles avec les techniques d'accès vasculaire et les systèmes de largage d'une gaine d'introduction vasculaire de 16 à 22 Fr. Des vaisseaux significativement calcifiés, oblitérés, tortueux ou contenant des thrombus peuvent écarter la possibilité de pose de l'endoprothèse et/ou augmenter les risques d'embolisation. Une technique de greffon vasculaire peut être nécessaire pour assurer le succès du traitement chez certains patients.
- L'endoprothèse vasculaire Zenith Flex AAA à système d'introduction Z-Trak n'est pas recommandée chez les patients qui ne peuvent pas tolérer les produits de contraste nécessaires à l'imagerie per- et post-opératoire. Tous les patients doivent être surveillés de près et régulièrement contrôlés pour détecter tout changement de l'état de leur maladie et de l'intégrité de l'endoprothèse.
- L'endoprothèse vasculaire Zenith Flex AAA à système d'introduction Z-Trak n'est pas recommandée chez les patients dépassant les limites de poids et/ou de taille qui compromettraient ou empêcheraient les conditions d'imagerie nécessaires.
- L'impossibilité de maintenir la perméabilité d'au moins une artère iliaque interne ou l'occlusion d'une artère mésentérique inférieure indispensable peut augmenter les risques d'ischémie du bassin et des intestins.
- Plusieurs grosses artères lombaires perméables, un thrombus mural et une artère mésentérique inférieure perméable peuvent prédisposer un patient à des endofuites de type II. Les patients présentant une coagulopathie non traitable peuvent également être à plus grand risque de développer une endofuite de type II ou des complications de saignement.
- La sécurité d'emploi et l'efficacité de l'endoprothèse vasculaire Zenith Flex AAA à système d'introduction Z-Trak n'ont pas été évaluées dans les cas suivants :
  - Lésion aortique traumatique
  - Fuite, rupture imminente ou anévrismes rompus
  - Anévrismes mycotiques
  - Pseudoanévrismes découlant d'une pose d'endoprothèse précédente
  - Reprises d'endoprothèses précédemment posées
  - Coagulopathie intraitable
  - Artère mésentérique indispensable
  - Collagénose génétique (telle que syndrome de Marfan ou d'Ehlers-Danlos)
  - Anévrismes aortiques thoraciques ou thoraco-abdominaux concomitants
  - Infections systémiques actives
  - Femmes enceintes ou allaitant
  - Patients pathologiquement obèses
  - Patients âgés de moins de 18 ans
  - Patients présentant un collet aortique proximal de moins de 15 mm de long ou un angle supérieur à 60 degrés par rapport à l'axe longitudinal de l'anévrisme.
- Une sélection réussie des patients nécessite une imagerie spécifique et des mesures précises ; voir la **Section 4.3, Techniques de mesure et imagerie avant l'intervention**.
- Le praticien doit avoir à disposition tous les diamètres et longueurs de dispositif nécessaires pour réaliser l'intervention, particulièrement si les mesures de planning préopératoire (diamètres et longueurs de traitement) sont incertaines. Cette précaution offre une plus grande souplesse peropératoire permettant d'obtenir des résultats optimaux.

4.3 Techniques de mesure et imagerie avant l'intervention

- Si l'imagerie TDM sans injection de produit de contraste n'est pas utilisée, il peut être impossible d'évaluer la calcification iliaque ou aortique, ce qui peut empêcher l'accès ou la fixation et l'étanchéité fiables du dispositif.
- Des épaisseurs de reconstruction d'images avant l'intervention supérieures à 3 mm peuvent aboutir à des mesures sous-optimales du dispositif ou à l'impossibilité d'évaluer les sténoses focales par TDM.
- L'expérience clinique indique qu'une angiographie par TDM spiralée rehaussée par produit de contraste, associée à une reconstruction en 3-D, est la modalité d'imagerie fortement recommandée pour évaluer précisément l'anatomie du patient avant le traitement par l'endoprothèse vasculaire Zenith Flex AAA. Si l'angiographie par TDM spiralée rehaussée par produit de contraste, associée à une reconstruction en 3-D, n'est pas disponible, le patient devra être orienté vers un établissement ayant ces capacités.
- Les cliniciens recommandent de positionner l'arceau à rayons X, pendant l'angiographie d'intervention, de manière à ce que les origines des artères rénales, et en particulier de l'artère rénale perméable la plus basse, soient bien mises en évidence avant le déploiement du bord proximal de l'endoprothèse (stent d'étanchéité) du corps principal. De plus, l'angiographie doit mettre en évidence les bifurcations de l'artère iliaque de manière à ce que les artères iliaques communes distales soient bien définies par rapport à l'origine des artères iliaques internes bilatéralement, avant le déploiement des jambages iliaques.

Diamètres

Sous TDM, il convient de déterminer les mesures du diamètre en fonction du diamètre vasculaire mesuré d'une paroi externe à l'autre (et non en fonction des mesures de la lumière) afin de faciliter les mesures et la sélection appropriées

du dispositif. La tomodensitométrie (TDM) spiralée rehaussée par produit de contraste doit commencer 1 cm plus haut que l'axe cœliaque et passer par les têtes fémorales avec une épaisseur de coupe axiale inférieure ou égale à 3 mm.

Longueurs

Sous TDM, il convient de déterminer les mesures de la longueur de manière à évaluer précisément la longueur du collet proximal sous-rénal ainsi qu'à planifier les mesures de corps principal et les composants de jambage pour l'endoprothèse vasculaire Zenith Flex AAA. Ces reconstructions doivent être réalisées en coupes sagittales et coronales et en 3-D.

- **Les performances à long terme des endoprothèses vasculaires n'ont pas encore été établies. Tous les patients doivent être avertis qu'un traitement endovasculaire nécessite un suivi régulier pendant toute leur vie afin d'évaluer leur santé et les performances de l'endoprothèse.** Les patients présentant des résultats cliniques particuliers (tels qu'une endofuite, une augmentation de taille de l'anévrisme, ou un changement de structure ou de position de l'endoprothèse) doivent recevoir un suivi complémentaire. Les directives de suivi spécifiques sont décrites dans la **Section 12, DIRECTIVES D'IMAGERIE ET SUIVI POST-OPÉRATOIRE**.
- L'endoprothèse vasculaire Zenith Flex AAA à système d'introduction Z-Trak n'est pas recommandée chez des patients dans l'incapacité ou refusant de se soumettre à l'imagerie pré- et post-opératoire nécessaire et aux études d'implantation décrites dans la **Section 12, DIRECTIVES D'IMAGERIE ET SUIVI POST-OPÉRATOIRE**.
- Suivant la pose d'une endoprothèse, les patients doivent être régulièrement surveillés afin de déceler un flux périprothétique, une augmentation de taille de l'anévrisme, ou un changement de structure ou de position de l'endoprothèse. Un examen par imagerie s'impose au moins une fois par an, et doit comprendre : 1) des radiographies abdominales pour vérifier l'intégrité du dispositif (séparation entre composants, rupture d'un stent ou séparation d'une griffe) et 2) une TDM avec et sans injection de produit de contraste pour déceler des changements de l'anévrisme, un flux périprothétique, et examiner la perméabilité, la tortuosité et la progression pathologique. Si des complications rénales ou d'autres facteurs empêchent l'utilisation de produit de contraste, des radiographies abdominales et une échographie Doppler peuvent fournir les mêmes informations.

4.4 Sélection des dispositifs

- Il est fortement recommandé de suivre rigoureusement le guide de mesures du mode d'emploi de l'endoprothèse vasculaire Zenith Flex AAA lors de la sélection de la taille appropriée du dispositif **(Tableaux 10.5.1** à **10.5.2)**. Une surestimation appropriée de la taille du dispositif a été incorporée dans le guide de mesures du mode d'emploi. Des mesures en dehors de cette plage peuvent entraîner une endofuite, une rupture, une migration, l'affaissement ou l'écrasement du dispositif.

4.5 Méthode d'implantation

(Consulter la **Section 11, DIRECTIVES D'UTILISATION**)

- Une imagerie appropriée pendant l'intervention est requise pour positionner avec succès l'endoprothèse vasculaire Zenith Flex AAA et assurer une apposition précise contre la paroi aortique.
- Ne pas courber ni couder le système de largage. Ceci risque de l'endommager ainsi que l'endoprothèse vasculaire Zenith Flex AAA.
- Afin d'éviter une torsion de l'endoprothèse vasculaire pendant une rotation du système de largage, veiller à faire pivoter tous les composants du système ensemble (de la gaine externe à la canule interne).
- Ne pas continuer la progression d'une partie quelconque du système de largage si une résistance se fait sentir pendant l'avancement du guide ou du système de largage. Arrêter et évaluer la cause de la résistance, sinon une lésion vasculaire ou un endommagement du cathéter ou de l'endoprothèse peuvent survenir. Prêter particulièrement attention dans les zones de sténose, de thrombose intravasculaire ou dans des vaisseaux calcifiés ou tortueux.
- Le déploiement partiel accidentel ou la migration de l'endoprothèse peuvent nécessiter l'ablation chirurgicale du dispositif.
- Sauf indication médicale contraire, ne pas déployer l'endoprothèse vasculaire Zenith Flex AAA dans une région susceptible d'occlure les artères nécessaires à l'approvisionnement sanguin aux organes ou aux membres. Ne pas recouvrir des artères rénales ou mésentériques importantes (sauf l'artère mésentérique inférieure) de l'endoprothèse sous risque de provoquer une occlusion vasculaire. Pendant l'étude clinique, ce dispositif n'a pas été étudié chez des patients présentant deux artères iliaques internes occluses.
- Ne pas tenter de rengainer l'endoprothèse après un déploiement partiel ou complet.
- Le repositionnement distal de l'endoprothèse couverte après le déploiement partiel de l'endoprothèse couverte proximale peut engendrer l'endommagement de l'endoprothèse couverte et/ou une lésion vasculaire.
- La mise en place incorrecte et/ou l'étanchéité incomplète de l'endoprothèse vasculaire Zenith Flex AAA dans le vaisseau peut engendrer de plus grands risques d'endofuite, de migration ou d'oblitération accidentelle des artères rénales ou iliaques internes. Maintenir la perméabilité des artères rénales afin d'éviter ou de réduire les risques d'insuffisance rénale et les complications qui s'ensuivent.
- La fixation inadéquate de l'endoprothèse vasculaire Zenith Flex AAA peut engendrer de plus grands risques de sa migration. Le déploiement incorrect ou la migration de l'endoprothèse peut nécessiter une intervention chirurgicale.
- Pendant la procédure d'implantation, il convient d'utiliser des anticoagulants systémiques, en fonction du protocole de l'hôpital et de celui recommandé par le médecin. Si l'héparine est contre-indiquée, envisager un autre anticoagulant.
- Pour activer le revêtement hydrophile sur l'extérieur de la gaine d'introduction Flexor, humecter sa surface avec des tampons de gaze stériles trempés dans du sérum physiologique. Toujours maintenir la gaine hydratée pour obtenir des résultats optimaux.
- Éviter la manipulation de l'endoprothèse contrainte pendant la préparation et l'insertion afin de diminuer les risques de contamination et d'infection de l'endoprothèse.
- Maintenir la position du guide pendant l'insertion du système de largage.
- La radioscopie doit être utilisée au cours de l'introduction et du déploiement pour confirmer le bon fonctionnement des composants du système de largage, la mise en place correcte de l'endoprothèse et le résultat souhaité de la procédure.
- L'utilisation de l'endoprothèse vasculaire Zenith Flex AAA avec les systèmes d'introduction Z-Trak nécessite l'administration d'un produit de contraste intravasculaire. Les patients présentant une insuffisance rénale préexistante peuvent être à plus grand risque d'insuffisance rénale post-opératoire. Veiller à limiter la quantité de produit de contraste utilisée pendant l'intervention et à observer des méthodes de traitement préventives pour diminuer les atteintes rénales (par ex., une hydratation adéquate).
- Lors du retrait de la gaine et/ou du guide, l'anatomie et la position de l'endoprothèse peuvent changer. Surveiller constamment la position de l'endoprothèse et réaliser une angiographie pour vérifier sa position selon les besoins.
- L'endoprothèse vasculaire Zenith Flex AAA incorpore un stent suprarénal garni de griffes de fixation. Faire preuve de la plus grande prudence lors de la manipulation de dispositifs interventionnels et angiographiques dans la région du stent suprarénal.
- Exercer les précautions nécessaires lors de la manipulation de cathéters, guides et gaines au sein d'un anévrisme. Des perturbations significatives peuvent déloger des fragments de thrombus susceptibles de causer une embolisation distale, ou la rupture de l'anévrisme.
- Si une remanipulation de l'endoprothèse au moyen d'instruments (intervention de seconde intention) s'avère nécessaire, veiller à ne pas endommager l'endoprothèse et à ne pas perturber sa position après sa mise en place.
- Avant le déploiement du stent suprarénal, vérifier que la position du guide d'accès s'étend immédiatement en aval de la crosse de l'aorte.
- Avant l'implantation, vérifier que le jambage iliaque controlatéral prévu est sélectionné pour être inséré sur le côté controlatéral du patient.

4.6 Utilisation du ballonnet de modelage

- Ne pas gonfler le ballonnet dans un vaisseau à l'extérieur de l'endoprothèse, sous risque de produire une lésion vasculaire. Utiliser le ballonnet selon les indications approuvées.
- Prendre des précautions lors du gonflage du ballonnet dans l'endoprothèse en présence de calcification, un gonflage excessif pouvant produire une lésion vasculaire.
- Vérifier le dégonflage complet du ballonnet avant son repositionnement.
- Pour obtenir une meilleure hémostase, on peut desserrer ou serrer la valve hémostatique Captor pour permettre l'introduction et le retrait ultérieur d'un ballonnet de modelage.

4.7 Informations relatives aux IRM

Des tests non cliniques ont démontré que l'endoprothèse vasculaire Zenith AAA est « MR Conditional » (compatible avec l'IRM sous certaines conditions). Un patient porteur de cette endoprothèse vasculaire peut subir une IRM sans danger immédiatement après la mise en place dans les conditions suivantes :

Champ magnétique statique

- Un champ magnétique statique de 3,0 tesla maximum
- Un champ magnétique à gradient spatial maximum de 720 Gauss/cm

Une évaluation non clinique a été faite dans un système IRM de 3 tesla (General Electric Excite) avec un champ magnétique à gradient spatial maximum de 720 Gauss/cm, en utilisant un gaussmètre placé au niveau du champ magnétique statique concernant le patient (c.-à-d. à l'extérieur de l'enceinte du scanner et accessible par un patient ou une autre personne).

Échauffement lié à l'IRM

Systèmes de 1,5 tesla :

- Champ magnétique statique de 1,5 tesla
- Débit d'absorption spécifique (DAS) moyenné sur le corps entier maximum de 2 W/kg pour 15 minutes de scan (c.-à-d. par séquence de scan)

Au cours d'essais non cliniques, l'endoprothèse vasculaire Zenith AAA a produit une élévation de la température égale ou inférieure à 1,4 °C à un débit d'absorption spécifique (DAS) moyenné sur le corps entier maximum de 2,8 W/kg, pour 15 minutes de scan IRM dans un scanner IRM Siemens Medical Magnetom de 1,5 tesla, logiciel Numaris/4, version Syngo MR 2002B DHHS. Le débit d'absorption spécifique (DAS) moyenné sur le corps entier maximum était de 2,8 W/kg, ce qui correspond à une valeur mesurée par calorimétrie de 1,5 W/kg.

Systèmes de 3,0 tesla :

- Champ magnétique statique de 3,0 tesla
- Débit d'absorption spécifique (DAS) moyenné sur le corps entier maximum de 2 W/kg pour 15 minutes de scan (c.-à-d. par séquence de scan)

Au cours d'essais non cliniques, l'endoprothèse vasculaire Zenith AAA a produit une élévation de la température égale ou inférieure à 1,9 °C à un débit d'absorption spécifique (DAS) moyenné sur le corps entier de 3,0 W/kg, pour 15 minutes de scan IRM dans un scanner IRM Excite GE Healthcare de 3,0 tesla, logiciel G3.0-052B. Le débit d'absorption spécifique (DAS) moyenné sur le corps entier maximum était de 3,0 W/kg, ce qui correspond à une valeur mesurée par calorimétrie de 2,8 W/kg.

Artéfact de l'image

L'artéfact de l'image s'étend dans toute la région anatomique contenant le dispositif, cachant la vue des structures anatomiques immédiatement adjacentes (à moins de 20 cm environ du dispositif), ainsi que le dispositif tout entier et sa lumière, lors d'un balayage dans le cadre d'essais non cliniques utilisant la séquence : écho de spin rapide dans un appareil d'IRM Excite GE Healthcare de 3,0 tesla doté d'une bobine de radio-fréquence pour le corps, avec un logiciel G3.0-052B.

Pour tous les appareils, l'artéfact de l'image se dissipe à mesure que la distance entre le dispositif et la région d'intérêt augmente. Les scans IRM de la tête et du cou et des membres inférieurs peuvent être réalisés sans artéfact d'image. Un artéfact d'image peut être présent sur les examens IRM de la région abdominale et des membres supérieurs, en fonction de la distance entre le dispositif et la région d'intérêt.

Des informations cliniques sont disponibles sur dix-sept patients qui ont subi une IRM après l'implantation d'une endoprothèse couverte. Chez ces patients, on n'a constaté aucun événement indésirable ou problème associé au dispositif découlant de l'examen IRM. De plus, le nombre d'endoprothèses vasculaires Zenith AAA implantées dans le monde, pour lesquelles on n'a constaté aucun événement indésirable ou problème associé au dispositif découlant de l'examen IRM, a largement dépassé 100 000.

Cook recommande que le patient enregistre auprès de la MedicAlert Foundation les conditions IRM divulguées dans ce mode d'emploi. MedicAlert Foundation peut être contactée aux coordonnées suivantes :

Adresse postale :	MedicAlert Foundation International
	2323 Colorado Avenue
	Turlock, CA 95382, États-Unis
Tél. :	+1-888-633-4298 (numéro sans frais)
	+1-209-668-3333 (en dehors des États-Unis)
Fax :	+1-209-669-2450
Adresse Web :	www.medicalert.org

5 ÉVÉNEMENTS INDÉSIRABLES

5.1 Événements indésirables observés

Une étude américaine, prospective, multicentrique d'une version précédente du dispositif (endoprothèse vasculaire Zenith AAA) menée dans 15 centres comprenant 352 patients endovasculaires (200 à risque standard, 100 à haut risque et 52 non randomisés) et 80 patients de contrôle, fournit la base des taux d'événements indésirables observés, décrits au **Tableau 5.1.1**. Les patients ont été inclus dans le groupe à risque standard s'ils étaient physiologiquement capables de tolérer un traitement par chirurgie ouverte ou endovasculaire et avaient une anatomie convenant au traitement par l'endoprothèse vasculaire Zenith AAA à système d'introduction H&L-B One-Shot™ (une version antérieure du système d'introduction). Les patients dont l'anatomie convenait, mais à plus haut risque de complications morbides ou de mortalité en se soumettant à un traitement par chirurgie ouverte, ont été inclus dans le groupe à haut risque. Les patients initiaux traités dans l'étude ont été inclus dans le groupe non randomisé. Le groupe de contrôle comprenait les patients dont l'anatomie vasculaire ne convenait pas à un traitement endovasculaire de l'AAA.

Tableau 5.1.1 Décès et ruptures survenus dans l'étude clinique

Décès et ruptures	Patients Zenith à risque standard[1]		Patients chirurgicaux à risque standard		Valeur *P*	Patients Zenith à haut risque		Patients Zenith non randomisés	
Tous décès confondus									
(0 à 30 jours)[2]	0,5 %	(1/199)	2,5 %	(2/80)	0,20	2,0 %	(2/100)	1,9 %	(1/52)
(31 à 365 jours)[3]	3,0 %	(6/198)	1,3 %	(1/78)	0,68	7,1 %	(7/98)	9,8 %	(5/51)
En rapport avec un AAA	0,0 %	(0/198)	1,3 %	(1/78)	0,29	3,1 %	(3/98)	0,0 %	(0/51)
Non en rapport avec un AAA	3,0 %	(6/198)	0,0 %	(0/78)	0,19	4,1 %	(4/98)	9,8 %	(5/51)
(0 à 365 jours)[2,3,4]	3,5 %	(7/199)	3,8 %	(3/80)	>0,99	9,0 %	(9/100)	11,5 %	(6/52)
En rapport avec un AAA	0,5 %	(1/199)	3,8 %	(3/80)	0,07	5,0 %	(5/100)	1,9 %	(1/52)
Non en rapport avec un AAA	3,0 %	(6/199)	0,0 %	(0/80)	0,19	4,0 %	(4/100)	9,6 %	(5/52)
Rupture									
(0 à 30 jours)	0,0 %	(0/199)	–		–	0,0 %	(0/100)	0,0 %	(0/52)
(31 à 365 jours)	0,0 %	(0/198)	–		–	1,0 %	(1/98)	0,0 %	(0/51)
(0 à 365 jours)	0,0 %	(0/199)	–		–	1,0 %	(1/100)	0,0 %	(0/52)

[1]Dénominateur de 199 car un patient à risque standard n'a pas reçu de dispositif.

[2]Tous les décès (0-30 jours) ont été considérés en rapport avec un AAA et l'intervention.

[3]Parmi les décès (31-365 jours), 4 ont été considérés en rapport avec un AAA : 1 chirurgical (choc septique provenant d'une colite ischémique) et 3 cas à haut risque (pancréatite avec insuffisance rénale et septicémie, hémorragie d'un anévrisme de la partie haute de l'abdomen [AAA non traité] et défaillance multiviscérale).

[4]Parmi les décès (0-365 jours), 10 ont été considérés en rapport avec un AAA : 1 cas à risque standard (insuffisance cardiaque), 3 chirurgicaux (hémorragie massive, ischémie mésentérique et choc septique provenant d'une colite ischémique), 5 cas à haut risque (insuffisance respiratoire, insuffisance cardiaque avec embolie pulmonaire, pancréatite avec insuffisance rénale et septicémie, hémorragie d'un anévrisme de la partie haute de l'abdomen [AAA non traité] et défaillance multiviscérale) et 1 cas non randomisé (suspicion d'insuffisance cardiaque).

Tableau 5.1.2 Événements indésirables[1] dans l'étude clinique

	Patients Zenith à risque standard		Patients chirurgicaux à risque standard		Valeur *P*	Patients Zenith à haut risque		Patients Zenith non randomisés	
Absence de complications morbides									
(0 à 30 jours)	80 %	(160/200)	58 %	(46/80)	<0,001	68 %	(68/100)	73 %	(38/52)
Cardiovasculaires[2]	3,0 %	(6/200)	11 %	(9/80)	0,02	14 %	(14/100)	1,9 %	(1/52)
Produits pulmonaires[3]	1,0 %	(2/200)	15 %	(12/80)	<0,001	2,0 %	(2/100)	0,0 %	(0/52)
Rénaux[4,9]	2,5 %	(5/200)	10 %	(8/80)	0,01	6,0 %	(6/100)	5,8 %	(3/52)
Intestinaux[5]	1,0 %	(2/200)	3,8 %	(3/80)	0,14	1,0 %	(1/100)	1,9 %	(1/52)
Relatifs à la plaie[6]	4,5 %	(9/200)	7,5 %	(6/80)	0,38	2,0 %	(2/100)	3,8 %	(2/52)
Neurologiques[7]	0,0 %	(0/200)	2,5 %	(2/80)	0,08	0,0 %	(0/100)	0,0 %	(0/52)
Vasculaire[8,11]	11 %	(21/200)	31 %	(25/80)	<0,001	20 %	(20/100)	19 %	(10/52)
Absence de complications morbides									
(31 à 365 jours)	91 %	(181/198)	86 %	(67/78)	0,25	79 %	(77/98)	86 %	(44/51)
Cardiovasculaires[2]	2,5 %	(5/198)	3,8 %	(3/78)	0,69	5,1 %	(5/98)	2,0 %	(1/51)
Produits pulmonaires[3]	0,5 %	(1/198)	1,3 %	(1/78)	0,49	4,1 %	(4/98)	0,0 %	(0/51)
Rénaux[4,10]	0,5 %	(1/198)	0,0 %	(0/78)	>0,99	3,1 %	(3/98)	0,0 %	(0/51)
Intestinaux[5]	0,5 %	(1/198)	1,3 %	(1/78)	0,49	0,0 %	(0/98)	0,0 %	(0/51)
Relatifs à la plaie[6]	2,0 %	(4/198)	5,1 %	(4/78)	0,23	3,1 %	(3/98)	2,0 %	(1/51)
Neurologiques[7]	1,0 %	(2/198)	0,0 %	(0/78)	>0,99	1,0 %	(1/98)	3,9 %	(2/51)
Vasculaire[8]	3,0 %	(6/198)	3,8 %	(3/78)	0,72	8,2 %	(8/98)	5,9 %	(3/51)
Absence de complications morbides									
(0 à 365 jours)	76 %	(151/200)	49 %	(39/80)	<0,001	55 %	(55/100)	62 %	(32/52)
Cardiovasculaires[2]	5,0 %	(10/200)	14 %	(11/80)	0,02	19 %	(19/100)	3,8 %	(2/52)
Produits pulmonaires[3]	1,5 %	(3/200)	16 %	(13/80)	<0,001	6,0 %	(6/100)	0,0 %	(0/52)
Rénaux[4,9,10]	2,5 %	(5/200)	10 %	(8/80)	0,01	9,0 %	(9/100)	5,8 %	(3/52)
Intestinaux[5]	1,5 %	(3/200)	3,8 %	(3/80)	0,36	1,0 %	(1/100)	1,9 %	(1/52)
Relatifs à la plaie[6]	5,5 %	(11/200)	13 %	(10/80)	0,08	5,0 %	(5/100)	5,8 %	(3/52)
Neurologiques[7]	1,0 %	(2/200)	2,5 %	(2/80)	0,32	1,0 %	(1/100)	3,8 %	(2/52)
Vasculaire[8,11]	12 %	(24/200)	33 %	(26/80)	<0,001	25 %	(25/100)	23 %	(12/52)

[1]Issus de l'indice de complications morbides.

[2]Les événements cardiovasculaires comprenaient : infarctus du myocarde avec et sans onde Q, insuffisance cardiaque congestive, arythmies nécessitant un nouveau médicament ou traitement, ischémie cardiaque nécessitant une intervention, soutien inotrope, hypertension médicalement incurable.

[3]Les événements pulmonaires comprenaient : réintubation ou ventilation pendant plus de 24 heures, pneumonie nécessitant des antibiotiques, supplément en oxygène à la sortie.

[4]Les événements rénaux comprenaient : dialyse chez des patients présentant une fonction rénale préopératoire normale, élévation du taux de créatinine de plus de 30 % depuis l'inclusion sur au moins deux analyses de suivi.

[5]Les événements intestinaux comprenaient : obstruction intestinale, ischémie intestinale, fistule aorto-entérique, iléus paralytique pendant plus de 4 jours.

[6]Les événements relatifs à la plaie comprenaient : infection nécessitant un traitement antibiotique, hernie, fistule lymphatique, déhiscence, nécrose nécessitant un débridement.

[7]Les événements neurologiques comprenaient : accident vasculaire cérébral, accident ischémique transitoire, ischémie ou paralysie de la moelle épinière.

[8]Les événements vasculaires comprenaient : thrombose d'un membre, embolisation distale entraînant une perte tissulaire ou nécessitant une intervention, transfusion post-opératoire (consécutive à un pseudoanévrisme, une lésion vasculaire, une fuite anévrismale, ou à d'autres causes en rapport avec l'intervention), pseudoanévrisme, lésion vasculaire (telle qu'une occlusion ou une dissection accidentelle, ou d'autres causes en rapport avec l'intervention), fuite ou rupture anévrismale, augmentation de la taille de l'anévrisme de plus de 0,5 cm par rapport à la plus petite mesure précédente.

[9]Les investigateurs ont signalé qu'un patient à haut risque supplémentaire avait subi une occlusion d'une artère rénale secondaire et un autre une insuffisance rénale chronique comme « autres » événements indésirables.

[10]Les investigateurs ont signalé qu'un patient non randomisé supplémentaire et un autre patient chirurgical avaient présenté une insuffisance rénale comme « autres » événements indésirables.

[11]Les investigateurs ont signalé qu'un patient non randomisé supplémentaire avait éprouvé une rupture peropératoire de la plaque aortique aboutissant à une occlusion d'une artère rénale comme « autre » événement indésirable.

5.2 Événements indésirables possibles

Parmi les événements indésirables susceptibles de se présenter et/ou de nécessiter une intervention, on citera :

- Amputation
- Augmentation de la taille de l'anévrisme
- Claudication (fesses, membres inférieurs)
- Complications anesthésiques et problèmes associés ultérieurs (tels qu'une aspiration)
- Complications au niveau de la plaie et problèmes associés ultérieurs (tels que déhiscence, infection)
- Complications au niveau du site d'accès vasculaire, y compris infection, douleur, hématome, pseudoanévrisme, fistule artérioveineuse
- Complications cardiaques et problèmes associés ultérieurs (tels qu'arythmie, infarctus du myocarde, insuffisance cardiaque congestive, hypotension, hypertension)
- Complications génito-urinaires et problèmes associés ultérieurs (tels qu'ischémie, érosion, fistule, incontinence, hématurie, infection)
- Complications intestinales (telles qu'iléus, ischémie passagère, infarctus, nécrose)
- Complications lymphatiques et problèmes associés ultérieurs (tels que fistule lymphatique)
- Complications neurologiques locales ou systémiques et problèmes associés ultérieurs (tels qu'accident vasculaire cérébral, accident ischémique transitoire, paraplégie, paraparésie, paralysie)
- Complications pulmonaires/respiratoires et problèmes associés ultérieurs (tels que pneumonie, insuffisance respiratoire, intubation prolongée)
- Complications rénales et problèmes associés ultérieurs (tels qu'occlusion artérielle, toxicité au produit de contraste, insuffisance, défaillance)
- Conversion à un traitement par chirurgie ouverte
- Décès
- Embolisation (micro et macro) accompagnée d'une ischémie passagère ou permanente ou d'un infarctus
- Endofuite
- Endoprothèse : mise en place incorrecte d'un composant, déploiement incomplet d'un composant, migration d'un composant, rupture de suture, occlusion, infection, rupture de stent, usure du matériau de fabrication de l'endoprothèse, dilatation, érosion, ponction, flux périprothétique, séparation ou corrosion des griffes
- Fièvre et inflammation localisée
- Fistule artérioveineuse
- Impotence
- Infection de l'anévrisme, du dispositif ou du site d'accès, y compris formation d'un abcès, fièvre passagère et douleurs
- Insuffisance hépatique
- Lésion aortique, y compris perforation, dissection, saignement, rupture et décès
- Lésion vasculaire
- Occlusion de l'endoprothèse ou d'un vaisseau natif
- Œdème
- Rupture d'anévrisme et décès
- Saignement, hématome ou coagulopathie
- Spasme ou trauma vasculaire (tel que dissection du vaisseau ilio-fémoral, saignement, rupture, décès)
- Thrombose artérielle ou veineuse et/ou pseudoanévrisme

Rapport d'événement indésirable associé au dispositif

Tout événement indésirable (incident clinique) impliquant l'endoprothèse vasculaire Zenith Flex AAA doit être immédiatement déclaré à COOK. Pour les utilisateurs aux États-Unis, les rapports d'incidents s'effectuent en

appelant le service des relations clients au 1-800-457-4500 (24 heures) ou au 1-812-339-2235. Pour les clients hors des États-Unis, veuillez contacter votre distributeur.

6 SOMMAIRE DES ÉTUDES CLINIQUES

6.1 Objectifs

L'objectif principal de l'étude clinique était d'évaluer la sécurité d'emploi et l'efficacité d'une version précédente du dispositif (l'endoprothèse vasculaire Zenith AAA) en tant qu'alternative au traitement par chirurgie ouverte dans le traitement primaire d'anévrismes de l'aorte abdominale sous-rénale. Les hypothèses de l'étude ont cherché à déterminer si les patients à risque standard présentaient moins de complications morbides à 30 jours, un taux de survie à 30 jours non inférieur, un taux de survie à 12 mois non inférieur, un succès thérapeutique à 12 mois non inférieur et des mesures d'utilité clinique améliorées par rapport aux patients du groupe contrôle chirurgical. La sécurité a été déterminée en évaluant si les patients recevant l'endoprothèse vasculaire Zenith AAA présenteraient moins de complications morbides à 30 jours, des taux de survie à 30 jours et à 12 mois non inférieurs, et un succès thérapeutique à 12 mois non inférieur par rapport aux patients traités par chirurgie ouverte. L'efficacité était basée sur l'exclusion de l'anévrisme, y compris l'absence d'endofuite, l'absence d'augmentation de taille de l'anévrisme (supérieure ou égale à 5 mm) et l'absence d'événements indésirables majeurs en rapport avec le dispositif, évaluées au cours d'un suivi d'un an. Les objectifs secondaires comprenaient une évaluation des avantages cliniques et des mesures de la qualité de vie.

6.2 Modèle de l'étude

L'étude clinique américaine était une étude multicentrique, non randomisée, comparant des patients à risque médical standard ayant reçu une endoprothèse vasculaire à un groupe de contrôle ayant subi une chirurgie ouverte. L'étude comprenait deux autres groupes d'étude : l'un de patients à haut risque médical et l'autre de patients traités non randomisés. Quinze centres ont admis 200 patients à risque standard, 80 patients chirurgicaux de contrôle, 100 patients à haut risque et 52 patients non randomisés. Le groupe de contrôle comprenait les patients dont l'anatomie vasculaire ne convenait pas à un traitement endovasculaire de l'AAA. Des évaluations de suivi étaient prévues avant la sortie et à 1, 6, 12 et 24 mois. Le suivi et le bilan post-opératoire des patients à 1, 12 et 24 mois sont présentés au **Tableau 6.2.1** ; ces intervalles constituent les périodes de contrôle principales de l'analyse des données. Les données d'imagerie fournies dans ce sommaire sont basées sur les résultats provenant d'un laboratoire d'analyse d'image centralisé, indépendant (laboratoire central) qui a examiné les TDM et les radiographies abdominales pour évaluer les changements de diamètre des anévrismes, la migration du dispositif et de ses composants relatifs, l'intégrité du dispositif (fil métallique et endoprothèse), ainsi que la présence et le type d'endofuites. Les événements cliniques ont été évalués par un comité d'événements cliniques indépendant et la sécurité d'emploi a été contrôlée par un comité de monitorage des données et de la sécurité.

Les patients à risque standard chirurgicaux et Zenith satisfaisaient à des critères de risque pathophysiologiques identiques. Les groupes endovasculaires ont exclu un thrombus circonférentiel dans le collet proximal, un collet proximal de moins de 15 mm de long, un diamètre de collet proximal d'une paroi externe à l'autre inférieur à 18 mm ou supérieur à 28 mm, un angle de collet proximal aigu, un diamètre d'artère iliaque d'une paroi externe à l'autre inférieur à 7,5 mm ou supérieur à 20 mm au niveau du site de fixation distal ou un site de fixation distal de l'artère iliaque de moins de 10 mm de long.

Les patients ont été considérés à plus haut risque pour une réparation chirurgicale s'ils avaient plus de 80 ans, un taux de créatinine de base supérieur à 2,0 mg/dl, une oxygénothérapie à domicile, une FEV_1 inférieure à 1 litre, une fraction d'éjection inférieure à 25 %, une BPCO invalidante, une classe 3 ou 4 selon la Classification de la New York Heart Association, un abdomen hostile, un traitement par dialyse, un IM dans les 6 mois précédents, une hypertension médicalement incurable, un antécédent d'accident vasculaire cérébral avec déficit résiduel, une objection culturelle à la transfusion de sang ou de produits sanguins, un antécédent de pontage rénal ou d'anévrisme inflammatoire.

Avant d'admettre les patients dans l'essai pivot, les centres qui n'avaient pas l'expérience de l'endoprothèse vasculaire Zenith AAA devaient auparavant traiter des patients en présence d'un praticien proctor. Ces patients non randomisés étaient un mélange de patients à risque standard et à haut risque et étaient suivis aux mêmes intervalles que les patients de l'essai pivot.

Tableau 6.2.1 Suivi et bilan post-opératoire des patients[1]

Traitement	Patients Zenith à risque standard			Patients chirurgicaux à risque standard		
Intervalle	**1 mois**	**12 mois**	**24 mois**	**1 mois**	**12 mois**	**24 mois**
Pas de dispositif	1	1[2]	1[2]	0	0	–
Conversion à un traitement par chirurgie ouverte	0	2[2]	2[2]	–	–	–
Décédé	1	7	17	2	3	–
Abandonné/perdu au suivi	0	0	2	0	4	–
Disponible	198	190	178	78	73	–
Imagerie TDM du centre	191	168	110	69	58	–
Imagerie TDM du laboratoire central	190	165	99	69	59	–
Imagerie RUV du centre	179	153	108	–	–	–
Imagerie RUV du laboratoire central	178	149	93	–	–	–
Évaluation du centre pour endofuite	187	163	107	–	–	–
Évaluation du laboratoire central pour endofuite	161	148	92	–	–	–
Évaluation du centre pour augmentation de taille de l'anévrisme	–	149	104	–	–	–
Évaluation du laboratoire central pour augmentation de taille de l'anévrisme	–	151	94	–	–	–

[1]Le nombre d'échantillons soumis à l'analyse des données varie pour chaque période de contrôle ci-dessus et dans les tableaux suivants. Cette variabilité est due à la disponibilité des patients pour le suivi, ainsi qu'à la quantité et à la qualité des images disponibles lors des périodes de contrôle spécifiques aux fins d'évaluation. Par exemple, le nombre et la qualité des images disponibles pour une évaluation d'endofuite à 12 mois sont différents du nombre et de la qualité des images disponibles à 24 mois en raison de la variation du nombre d'examens d'images effectués, du nombre d'images fourni par le centre clinique au laboratoire central et/ou du nombre d'images présentant une qualité suffisante pour leur évaluation. Les totaux aux périodes de contrôle ne sont pas cumulatifs, sauf indication contraire.

[2]Les totaux aux périodes de contrôle sont cumulatifs.

6.3 Données démographiques des patients

Les **Tableaux 6.3.1** et **6.3.2** comparent les caractéristiques des patients et le diamètre anévrismal initial de l'endoprothèse vasculaire Zenith AAA et celui de la population ayant subi une chirurgie ouverte.

Tableau 6.3.1 Comparaison des caractéristiques des patients

Élément	Patients Zenith à risque standard		Patients chirurgicaux à risque standard		Valeur *P*	Patients Zenith à haut risque		Patients Zenith non randomisés	
Âge (années)	71 ± 7		69 ± 7		0,03	77 ± 7		74 ± 8	
Hommes	94 %	(187/200)	89 %	(71/80)	0,22	92 %	(92/100)	90 %	(47/52)
Pathologies actuelles									
Maladie vasculaire périphérique	16 %	(31/195)	25 %	(19/76)	0,12	24 %	(23/96)	9,6 %	(5/52)
Hypertension	64 %	(127/200)	83 %	(65/78)	0,001	68 %	(67/99)	67 %	(35/52)
Défaillance rénale	0,0 %	(0/197)	0,0 %	(0/79)	>0,99	5,2 %	(5/97)	1,9 %	(1/52)
BPCO	20 %	(39/199)	18 %	(14/78)	0,87	34 %	(33/98)	22 %	(11/51)
Événement thrombo-embolique	4,5 %	(9/199)	7,7 %	(6/78)	0,38	7,1 %	(7/99)	1,9 %	(1/52)
Maladie hépatique	2,1 %	(4/192)	5,1 %	(4/79)	0,24	1,0 %	(1/99)	1,9 %	(1/52)
Diabète sucré	12 %	(24/199)	15 %	(12/79)	0,55	17 %	(17/99)	14 %	(7/51)
Insulino-dépendance	17 %	(4/24)	8,3 %	(1/12)	0,65	24 %	(4/17)	43 %	(3/7)
Antécédents médicaux									
IM	39 %	(74/192)	29 %	(23/80)	0,13	35 %	(34/98)	35 %	(18/52)
Insuffisance cardiaque congestive	5,0 %	(10/199)	12 %	(9/78)	0,07	16 %	(16/100)	10 %	(5/50)
Angor	49 %	(98/198)	39 %	(31/79)	0,14	45 %	(44/98)	44 %	(23/52)
Arythmie	20 %	(40/197)	22 %	(17/78)	0,87	28 %	(27/98)	24 %	(12/51)
Maladie cérébrovasculaire	9,5 %	(19/199)	16 %	(13/79)	0,14	20 %	(20/99)	9,8 %	(5/51)
Infection systémique	1,0 %	(2/196)	0,0 %	(0/78)	>0,99	3,1 %	(3/97)	0,0 %	(0/49)
Cancer	22 %	(43/200)	19 %	(15/80)	0,74	31 %	(31/99)	29 %	(15/51)
Antécédents familiaux d'anévrisme	16 %	(24/150)	27 %	(17/63)	0,09	14 %	(11/77)	26 %	(10/38)
Antécédent chirurgical au niveau du site concerné	10 %	(20/200)	15 %	(12/79)	0,22	10 %	(10/99)	14 %	(7/51)
Antécédent de radiothérapie au niveau du site concerné	0,5 %	(1/197)	0,0 %	(0/79)	>0,99	2,0 %	(2/100)	2,0 %	(1/51)
Consommation excessive d'alcool	3,6 %	(7/193)	10 %	(8/77)	0,04	3,1 %	(3/96)	4,0 %	(2/50)
Tabagisme									
Pas d'antécédent de tabagisme	10 %	(20/193)	5,0 %	(4/80)		14 %	(13/96)	24 %	(12/49)
Antécédent de tabagisme	69 %	(133/193)	60 %	(48/80)	0,03	69 %	(66/96)	57 %	(28/49)
Tabagisme actif	21 %	(40/193)	35 %	(28/80)		18 %	(17/96)	18 %	(9/49)

En raison des critères d'inclusion, les patients à haut risque étaient plus âgés, (P <0,001), présentaient un plus grand nombre de défaillances rénales (P = 0,004), de BPCO (P = 0,01), d'insuffisances cardiaques congestives (P = 0,004) et de maladies cérébrovasculaires (P = 0,02) que les patients à risque standard.

Tableau 6.3.2 Répartition des diamètres d'anévrisme

Plage de diamètres	Patients Zenith à risque standard		Patients chirurgicaux à risque standard		Patients Zenith à haut risque		Patients Zenith non randomisés	
< 30 mm	0,0 %	(0/199)	0,0 %	(0/78)	0,0 %	(0/100)	0,0 %	(0/52)
30 à 39 mm	0,5 %	(1/199)	0,0 %	(0/78)	1,0 %	(1/100)	0,0 %	(0/52)
40 à 49 mm	23 %	(45/199)	7,7 %	(6/78)	15 %	(15/100)	13 %	(7/52)
50 à 59 mm	48 %	(95/199)	33 %	(26/78)	47 %	(47/100)	40 %	(21/52)
60 à 69 mm	24 %	(47/199)	29 %	(23/78)	27 %	(27/100)	42 %	(22/52)
70 à 79 mm	3,0 %	(6/199)	21 %	(16/78)	5,0 %	(5/100)	1,9 %	(1/52)
80 à 89 mm	2,5 %	(5/199)	6,4 %	(5/78)	1,0 %	(1/100)	0,0 %	(0/52)
≥90 mm	0,0 %	(0/199)	2,6 %	(2/78)	1,0 %	(1/100)	0,0 %	(0/52)

La répartition des diamètres d'anévrisme n'a pas été évaluée chez trois patients à haut risque et chez un patient non randomisé.

6.4 Résultats

Les données présentées aux **Tableaux 6.4.1** à **6.4.3** ont été recueillies par les centres de l'étude clinique et le laboratoire central. Les données à 24 mois sont fournies en fonction de leur disponibilité. Les patients de contrôle n'ont pas été suivis au-delà de 12 mois et certaines données n'ont pas encore été évaluées au-delà de 12 mois. Dans cette section, certains résultats sont donc présentés à 12 mois alors que d'autres sont présentés à 24 mois. Le **Tableau 6.4.1** décrit les dispositifs implantés chez les patients de l'étude clinique. Le **Tableau 6.4.2** décrit les résultats principaux de l'étude clinique. Les **Figures 6.4.1** et **6.4.2** représentent respectivement les tracés de Kaplan-Meier de la survie toutes causes confondues et de la survie en rapport avec l'AAA à 24 mois. Un comité d'événements cliniques indépendant a évalué tous les décès pour déceler une relation possible à un traitement anévrismal. Tous les décès précoces (0-30 jours) ont été considérés en rapport avec l'AAA. Les décès après 30 jours ont été considérés en rapport avec l'AAA si le rôle de l'AAA ou du dispositif a été confirmé. Le **Tableau 6.4.3** présente les critères de réussite et la **Figure 6.4.3** représente le tracé de Kaplan-Meier de l'absence de complications morbides.

Tableau 6.4.1 Dispositifs implantés

Élément	Patients Zenith à risque standard		Patients Zenith à haut risque		Patients Zenith non randomisés	
Corps principal et jambages	99,5 %	(199/200)*	100 %	(100/100)[1]	100 %	(52/52)
Extension de corps principal[2]	1,5 %	(3/199)	1,0 %	(1/100)	5,8 %	(3/52)
Extension de jambage iliaque homolatéral[3,5]	9,5 %	(19/199)	11 %	(11/100)	0,0 %	(0/52)
Extension de jambage iliaque controlatéral[4,5]	11 %	(21/199)	11 %	(11/100)	13,5 %	(7/52)
Convertisseur	0,5 %	(1/199)**	0,0 %	(0/100)	0,0 %	(0/52)
Obturateur	0,0 %	(0/199)	0,0 %	(0/100)	0,0 %	(0/52)

*Un patient à risque standard n'a pas reçu de dispositif en raison de la tortuosité et de la calcification du vaisseau d'accès.

**Le convertisseur a été utilisé sans obturateur.

[1]Un dispositif a été fabriqué sur mesure.

[2]Deux patients à risque standard et un patient à haut risque ont reçu une extension de corps principal après l'intervention ; un patient à risque standard a reçu deux extensions de corps principal.

[3]Deux patients à risque standard et un patient à haut risque ont reçu une extension de jambage homolatéral après l'intervention.

[4]Quatre patients à risque standard, deux patients à haut risque et un patient non randomisé ont reçu une extension de jambage controlatéral après l'intervention.

[5]Trois patients à risque standard et trois patients à haut risque ont reçu des extensions de jambage homolatéral et controlatéral pendant l'intervention ; un patient à risque standard a reçu des extensions de jambage homolatéral et controlatéral après l'intervention.

Tableau 6.4.2 Résultats principaux

Élément	Patients Zenith à risque standard[1]		Patients chirurgicaux à risque standard		Valeur *P*	Patients Zenith à haut risque		Patients Zenith non randomisés	
Tous décès confondus (0 à 30 jours)[2]	0,5 %	(1/199)	2,5 %	(2/80)	0,20	2,0 %	(2/100)	1,9 %	(1/52)
Tous décès confondus									
(31 à 365 jours)[2,3]	3,0 %	(6/199)	1,3 %	(1/80)	0,68	7,0 %	(7/100)	9,6 %	(5/52)
En rapport avec un AAA	0,0 %	(0/199)	1,3 %	(1/80)	0,29	3,0 %	(3/100)	0,0 %	(0/52)
Non en rapport avec un AAA	3,0 %	(6/199)	0,0 %	(0/80)	0,19	4,0 %	(4/100)	9,6 %	(5/52)
Tous décès confondus									
(0 à 365 jours)[2,3,4]	3,5 %	(7/199)	3,8 %	(3/80)	>0,99	9,0 %	(9/100)	11,5 %	(6/52)
En rapport avec un AAA	0,5 %	(1/199)	3,8 %	(3/80)	0,07	5,0 %	(5/100)	1,9 %	(1/52)
Non en rapport avec un AAA	3,0 %	(6/199)	0,0 %	(0/80)	0,19	4,0 %	(4/100)	9,6 %	(5/52)
Rupture									
(0 à 30 jours)	0,0 %	(0/199)	–		–	0,0 %	(0/100)	0,0 %	(0/52)
(31 à 365 jours)	0,0 %	(0/199)	–		–	1,0 %	(1/100)	0,0 %	(0/52)
(0 à 365 jours)	0,0 %	(0/199)	–		–	1,0 %	(1/100)	0,0 %	(0/52)
Conversion									
(0 à 30 jours)	0,0 %	(0/199)	–		–	0,0 %	(0/100)	0,0 %	(0/52)
(31 à 365 jours)[5]	1,0 %	(2/199)	–		–	1,0 %	(1/100)	0,0 %	(0/52)
(0 à 365 jours)[5]	1,0 %	(2/199)	–		–	1,0 %	(1/100)	0,0 %	(0/52)
Événements indésirables									
(0 à 30 jours)[6]	20 %	(40/200)	43 %	(34/80)	<0,001	32 %	(32/100)	27 %	(14/52)
(31 à 365 jours)[6]	8,6 %	(17/199)	14 %	(11/78)	0,25	21 %	(21/98)	14 %	(7/51)
(0 à 365 jours)[6]	25 %	(49/200)	51 %	(41/80)	<0,001	45 %	(45/100)	38 %	(20/52)

[1]Dénominateur de 199 car un patient à risque standard n'a pas reçu de dispositif.

[2]Tous les décès (0-30 jours) ont été considérés en rapport avec un AAA et l'intervention.

[3]Parmi les décès (31-365 jours), 4 ont été considérés en rapport avec un AAA : 1 chirurgical (choc septique provenant d'une colite ischémique) et 3 cas à haut risque (pancréatite avec insuffisance rénale et septicémie, hémorragie d'un anévrisme de la partie haute de l'abdomen [AAA non traité] et défaillance multiviscérale).

[4]Parmi les décès (0-365 jours), 10 ont été considérés en rapport avec un AAA : 1 cas à risque standard (insuffisance cardiaque), 3 chirurgicaux (hémorragie massive, ischémie mésentérique et choc septique provenant d'une colite ischémique), 5 cas à haut risque (insuffisance respiratoire, insuffisance cardiaque avec embolie pulmonaire, pancréatite avec insuffisance rénale et septicémie, hémorragie d'un anévrisme de la partie haute de l'abdomen [AAA non traité] et défaillance multiviscérale) et 1 cas non randomisé (suspicion d'insuffisance cardiaque).

[5]Les patients à risque standard ont subi des conversions en raison d'une endofuite proximale de type I persistante et d'un nouvel anévrisme aortique suprarénal. Trois patients chirurgicaux ont eu des hémorragies massives, dont deux ont nécessité une reprise chirurgicale et l'autre a abouti au décès.

[6]Événements indésirables inclus dans l'indice de complications morbides.

Les patients ayant reçu une endoprothèse vasculaire Zenith AAA n'ont pas montré de différences significatives entre les hommes et les femmes en ce qui concerne la survie et l'absence d'événements indésirables majeurs. (Les barres d'erreur dans les **Figures 6.4.1, 6.4.2** et **6.4.3** représentent des limites de confiance de 95 %.) La **Figure 6.4.1** présente la survie toutes causes confondues à 24 mois. Le tableau qui l'accompagne présente l'analyse de Kaplan-Meier à 1, 6, 12 et 24 mois.

Fig. 6.4.1 Survie à 24 mois

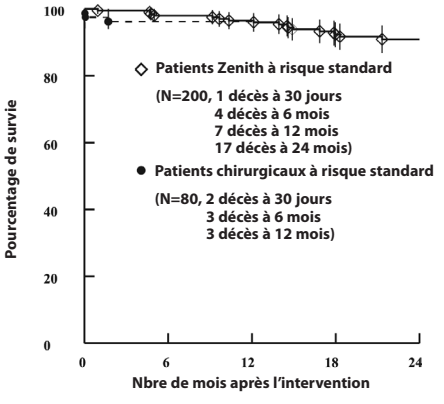

	1 mois		6 mois		12 mois		24 mois	
	n	% de survie	n	% de survie	n	% de survie	n	% de survie
Patients Zenith à risque standard	198*	99,5	194	98,0	190	96,5	97	90,9
Patients chirurgicaux à risque standard	78	97,5	73	96,2	67	96,2	–	–

n = patients vivants et disponibles pour le suivi à la fin de l'intervalle

P = 0,81

*Un patient est décédé avant un mois et un patient n'a pas reçu de dispositif.

La **Figure 6.4.2** présente la survie en rapport avec l'AAA (déterminée par le comité d'événements cliniques) à 24 mois. Le tableau qui l'accompagne présente l'analyse de Kaplan-Meier à 1, 6, 12 et 24 mois.

Fig. 6.4.2 Survie en rapport avec l'AAA à 24 mois

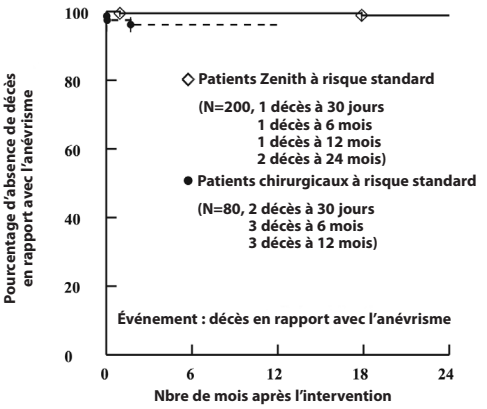

	1 mois		6 mois		12 mois		24 mois	
	n	% de survie	n	% de survie	n	% de survie	n	% de survie
Patients Zenith à risque standard	198*	99,5	194	99,5	190	99,5	97	99,0
Patients chirurgicaux à risque standard	78	97,5	73	96,2	67	96,2	–	–

n = patients vivants et disponibles pour le suivi à la fin de l'intervalle

P = 0,04

*Un patient est décédé avant un mois et un patient n'a pas reçu de dispositif.

Tableau 6.4.3 Critères de réussite

Élément	Patients Zenith à risque standard		Patients chirurgicaux à risque standard		Patients Zenith à haut risque		Patients Zenith non randomisés	
Réussite technique[1]	99,5 %	(199/200)	98,8 %	(79/80)	100 %	(100/100)	100 %	(52/52)
Réussite de l'intervention à 30 jours[2]	95,1 %	(155/163)	88 %	(60/68)	86 %	(70/81)	91 %	(30/33)
Réussite du traitement à 12 mois[3]	89 %	(122/137)	85 %	(52/61)	70 %	(44/63)	87 %	(26/30)

[1]Perméabilité de l'endoprothèse après le déploiement.

[2]Réussite de l'intervention sans complications majeures, perméabilité de l'endoprothèse et absence d'endofuites de type I ou III à 30 jours.

[3]Réussite de l'intervention étendue à 12 mois sans augmentation de taille de l'anévrisme (>5 mm).

La **Figure 6.4.3** présente l'absence de complications morbides (événements présents dans l'indice de complications morbides) à 12 mois. Le tableau qui l'accompagne présente l'analyse de Kaplan-Meier à 1, 6 et 12 mois.

Fig. 6.4.3 Absence de complications morbides (0-365 jours)

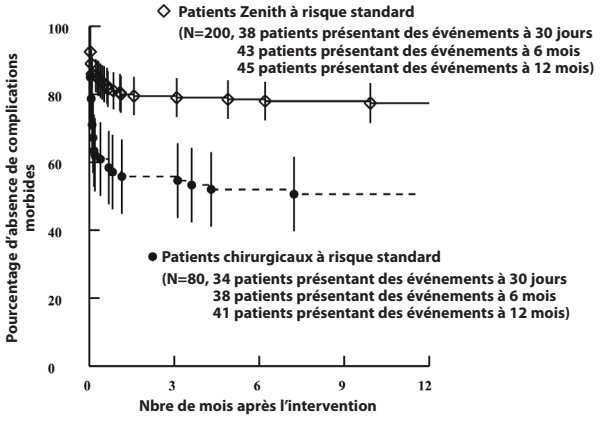

	1 mois		6 mois		12 mois	
	n	%	n	%	n	%
Patients Zenith à risque standard	162	81,0	154	78,5	133	77,4
Patients chirurgicaux à risque standard	45	57,1	39	52,0	33	47,8

n = patients vivants et sans complications morbides à la fin de l'intervalle

P = <0,001

Les **Tableaux 6.4.4** à **6.4.7** décrivent les résultats des patients ayant reçu une endoprothèse vasculaire Zenith AAA tels qu'ils ont été déclarés par le laboratoire central. Les facteurs de performance du dispositif analysés par le laboratoire central comprennent l'intégrité du dispositif **(Tableau 6.4.4)**, sa perméabilité **(Tableau 6.4.5)**, sa migration **(Tableau 6.4.6)** et la séparation d'un membre **(Tableau 6.4.7)**.

Tableau 6.4.4 Résultats des radiographies abdominales – Intégrité du dispositif

Élément	Patients Zenith à risque standard		Patients Zenith à haut risque		Patients Zenith non randomisés	
Ruptures de stent[1]						
Avant la sortie	0,0 %	(0/172)	0,0 %	(0/81)	0,0 %	(0/39)
À 30 jours	0,0 %	(0/172)	0,0 %	(0/83)	0,0 %	(0/43)
À 6 mois	0,0 %	(0/166)	0,0 %	(0/78)	0,0 %	(0/35)
À 12 mois	0,0 %	(0/148)	0,0 %	(0/60)	0,0 %	(0/28)
À 24 mois	0,0 %	(0/93)	0,0 %	(0/42)	0,0 %	(0/19)
Séparation d'une griffe[2]						
Avant la sortie	0,0 %	(0/176)	0,0 %	(0/86)	0,0 %	(0/39)
À 30 jours	0,0 %	(0/178)	0,0 %	(0/86)	0,0 %	(0/43)
À 6 mois	1,2 %	(2/167)	2,5 %	(2/80)	0,0 %	(0/35)
À 12 mois	2,0 %	(3/149)	1,7 %	(1/60)	0,0 %	(0/28)
À 24 mois	1,1 %	(1/93)	0,0 %	(0/42)	0,0 %	(0/19)
Rupture du matériel de fabrication de l'endoprothèse						
Avant la sortie	0,0 %	(0/176)	0,0 %	(0/86)	0,0 %	(0/39)
À 30 jours	0,0 %	(0/178)	0,0 %	(0/86)	0,0 %	(0/43)
À 6 mois	0,0 %	(0/167)	0,0 %	(0/80)	0,0 %	(0/35)
À 12 mois	0,0 %	(0/149)	0,0 %	(0/60)	0,0 %	(0/28)
À 24 mois	0,0 %	(0/93)	0,0 %	(0/42)	0,0 %	(0/19)

[1]Les pourcentages de rupture de stent se rapportent au corps principal. Le laboratoire central n'a pas observé de rupture du jambage iliaque droit ou gauche, de l'obturateur, du convertisseur, de l'extension iliaque gauche ou droite ni de l'extension de corps principal.

[2]Patients subissant la séparation de 1 ou 2 griffes (sur un total de 10 ou 12) ; pas de séquelles cliniques indésirables.

Tableau 6.4.5 Résultats TDM – Perméabilité de l'endoprothèse

Élément	Patients Zenith à risque standard		Patients Zenith à haut risque		Patients Zenith non randomisés	
Perméabilité de l'endoprothèse						
À 30 jours	100 %	(185/185)	99 %	(85/86)	100 %	(47/47)
À 6 mois	99 %	(183/184)	100 %	(74/74)	100 %	(39/39)
À 12 mois	99 %	(153/155)	100 %	(62/62)	100 %	(30/30)
À 24 mois	100 %	(96/96)	100 %	(33/33)	100 %	(25/25)

Tableau 6.4.6 Résultats TDM – Migration de l'endoprothèse (corps principal)

Élément	Patients Zenith à risque standard		Patients Zenith à haut risque		Patients Zenith non randomisés	
Migration de l'endoprothèse (>5 mm) à 12 mois						
avec séquelles cliniques[1] ou intervention	0,0 %	(0/162)	0,0 %	(0/71)	0,0 %	(0/34)
sans séquelles cliniques[1] ou intervention	2,5 %	(4/162)	2,8 %	(2/71)	0,0 %	(0/34)
Migration de l'endoprothèse (>10 mm)	0,0 %	(0/162)	0,0 %	(0/71)	0,0 %	(0/34)

[1]Une migration avec séquelles cliniques comprendrait endofuite, conversion, rupture ou décès en rapport avec l'AAA.

Tableau 6.4.7 Résultats des radiographies abdominales – Séparation d'un membre

Élément	Patients Zenith à risque standard		Patients Zenith à haut risque		Patients Zenith non randomisés	
Séparation d'un membre						
Avant la sortie	0,0 %	(0/176)	0,0 %	(0/86)	0,0 %	(0/39)
À 30 jours	0,0 %	(0/178)	0,0 %	(0/86)	0,0 %	(0/43)
À 6 mois	0,0 %	(0/167)	0,0 %	(0/80)	0,0 %	(0/35)
À 12 mois	0,0 %	(0/149)	0,0 %	(0/60)	0,0 %	(0/28)
À 24 mois	0,0 %	(0/93)	0,0 %	(0/42)	0,0 %	(0/19)

6.5 Prise en charge des endofuites

Pendant l'étude clinique, les endofuites de type I ont été traitées lors de l'intervention initiale par l'introduction d'un ballonnet supplémentaire, ou si cette technique n'a pas réussie, par la pose d'autres endoprothèses. Les endofuites de type II ont été observées pendant une période de un à six mois afin de déterminer si elles se thromboseraient spontanément, ou en l'absence d'augmentation de taille de l'anévrisme, elles ont été traitées par des techniques endovasculaires, selon le choix du praticien. En cas d'augmentation de taille de l'anévrisme, il a été envisagé un traitement par embolisation ou ligature qui, dans certains cas, a été réalisé. Les endofuites de type III causées par une défectuosité de l'endoprothèse, une étanchéité inadaptée ou la déconnexion des composants modulaires ont été traitées par des ballonnets ou des endoprothèses supplémentaires. Le laboratoire central d'angiographie n'a signalé aucune endofuite de type IV lors de l'étude clinique américaine. Le matériau de l'endoprothèse vasculaire Zenith AAA est d'épaisseur standard et est le même que celui qui est utilisé lors d'interventions chirurgicales ouvertes. Le **Tableau 6.5.1** présente l'incidence d'endofuites par intervalle d'évaluation, ainsi qu'elles ont été identifiées par le laboratoire central pour les patients à risque standard, à haut risque et non randomisés.

Tableau 6.5.1 Endofuites (tous types confondus, nouvelles et persistantes)

Élément	Patients Zenith à risque standard		Patients Zenith à haut risque		Patients Zenith non randomisés	
Endofuites						
Avant la sortie	15 %	(23/153)	14 %	(11/78)	12 %	(3/26)
À 30 jours[1]	9,9 %	(16/161)	12 %	(9/75)	6,3 %	(2/32)
À 6 mois[1]	8,7 %	(15/172)	11 %	(8/70)	8,6 %	(3/35)
À 12 mois[1]	7,4 %	(11/148)	8,8 %	(5/57)	3,4 %	(1/29)

[1]Comprend les endofuites persistantes et les nouvelles observations.

Les **Tableaux 6.5.2** à **6.5.4** présentent l'incidence d'une première survenue d'endofuite selon l'intervalle d'évaluation, ainsi qu'elles ont été identifiées par le laboratoire central lors des examens à 30 jours, à 6 mois et à 12 mois, ou avant, chez les patients à risque standard, à haut risque et non randomisés. Le nombre de patients sans endofuite ultérieure est également indiqué.

Tableau 6.5.2 Première survenue d'endofuite[1] chez les patients à risque standard

	À l'examen de un mois N = 179			À l'examen de six mois N = 172			À l'examen de douze mois[3] N = 148		
Élément	%	Endofuite[1]	Sans endofuite ultérieure[2]	%	Endofuite[1]	Sans endofuite ultérieure[2]	%	Endofuite[1]	Sans endofuite ultérieure[2]
Endofuites	17	31	17	2,3	4	3	3,4	5	2
Proximales de type I	2,8	5	4	0,0	0	0	0,0	0	0
Distal									
Type I	1,7	3	1	0,0	0	0	0,7	1	1
Type II	9,5	17	9	2,3	4	3	1,4	2	1
Type III	1,1	2	2	0,0	0	0	0,7	1	0
Type IV	0,0	0	0	0,0	0	0	0,0	0	0
Multiples	1,1	2	1	0,0	0	0	0,0	0	0
Inconnues	1,1	2	0	0,0	0	0	0,7	1	0

[1]Identifiées par le laboratoire central.

[2]Les endofuites ultérieures peuvent avoir été d'un autre type que la première.

[3]Seulement deux patients ont présenté de nouvelles endofuites après 12 mois ; il n'a pas été possible de procéder à un suivi après 24 mois.

Tableau 6.5.3 Première survenue d'endofuite[1] chez les patients à haut risque

	À l'examen de un mois N = 88			À l'examen de six mois N = 70			À l'examen de douze mois[3] N = 57		
Élément	%	Endofuite[1]	Sans endofuite ultérieure[2]	%	Endofuite[1]	Sans endofuite ultérieure[2]	%	Endofuite[1]	Sans endofuite ultérieure[2]
Endofuites	18	16	6	2,9	2	0	3,5	2	1
Proximales de type I	2,3	2	1	0,0	0	0	0,0	0	0
Distal									
Type I	1,1	1	1	0,0	0	0	0,0	0	0
Type II	9,1	8	3	1,4	1	0	1,8	1	0
Type III	0,0	0	0	1,4	1	0	1,8	1	1
Type IV	0,0	0	0	0,0	0	0	0,0	0	0
Multiples	4,5	4	0	0,0	0	0	0,0	0	0
Inconnues	1,1	1	1	0,0	0	0	0,0	0	0

[1]Identifiées par le laboratoire central.

[2]Les endofuites ultérieures peuvent avoir été d'un autre type que la première.

[3]Pas d'endofuite après 12 mois ; il n'a pas été possible de procéder à un suivi après 24 mois.

Tableau 6.5.4 Première survenue d'endofuite[1] chez les patients non randomisés

	À l'examen de un mois N = 36			À l'examen de six mois N = 35			À l'examen de douze mois[3] N = 29		
Élément	%	Endofuite[1]	Sans endofuite ultérieure[2]	%	Endofuite[1]	Sans endofuite ultérieure[2]	%	Endofuite[1]	Sans endofuite ultérieure[2]
Endofuites	11	4	2	2,9	1	0	0,0	0	0
Proximales de type I	0,0	0	0	0,0	0	0	0,0	0	0
Distal									
Type I	0,0	0	0	0,0	0	0	0,0	0	0
Type II	5,6	2	1	2,9	1	0	0,0	0	0
Type III	2,8	1	0	0,0	0	0	0,0	0	0
Type IV	0,0	0	0	0,0	0	0	0,0	0	0
Multiples	0,0	0	0	0,0	0	0	0,0	0	0
Inconnues	2,8	1	1	0,0	0	0	0,0	0	0

[1]Identifiées par le laboratoire central.

[2]Les endofuites ultérieures peuvent avoir été d'un autre type que la première.

[3]Pas d'endofuite après 12 mois ; il n'a pas été possible de procéder à un suivi après 24 mois.

6.6 Changement de taille de l'anévrisme

Les **Tableaux 6.6.1** à **6.6.3** présentent le changement de diamètre de l'anévrisme pour les patients endovasculaires, ainsi qu'il a été identifié par le laboratoire central. Le **Tableau 6.6.1** présente le changement de diamètre maximum de l'anévrisme par intervalle. Les **Tableaux 6.6.2** et **6.6.3** présentent le changement de diamètre de l'anévrisme et les endofuites à 12 mois et à 24 mois, respectivement.

Tableau 6.6.1 Changement de diamètre maximum de l'anévrisme par intervalle*

Élément	Patients Zenith à risque standard		Patients Zenith à haut risque		Patients Zenith non randomisés	
Entre avant la sortie et 30 jours						
Diminution >5 mm	1,7 %	(3/180)	4,8 %	(4/84)	0,0 %	(0/40)
Pas de changement	97 %	(174/180)	94 %	(79/84)	97,5 %	(39/40)
Augmentation >5 mm	1,7 %	(3/180)	1,2 %	(1/84)	2,5 %	(1/40)
Changement entre avant la sortie et 6 mois						
Diminution >5 mm	36 %	(63/173)	41 %	(30/73)	49 %	(18/37)
Pas de changement	62 %	(108/173)	59 %	(43/73)	51 %	(19/37)
Augmentation >5 mm	1,2 %	(2/173)	0,0 %	(0/73)	0,0 %	(0/37)
Changement entre avant la sortie et 12 mois						
Diminution >5 mm	68 %	(102/151)	63 %	(39/62)	67 %	(20/30)
Pas de changement	31 %	(47/151)	35 %	(22/62)	33 %	(10/30)
Augmentation >5 mm	1,3 %	(2/151)	1,6 %	(1/62)	0,0 %	(0/30)
Changement entre avant la sortie et 24 mois						
Diminution >5 mm	78 %	(74/94)	75 %	(27/36)	71 %	(17/24)
Pas de changement	19 %	(18/94)	25 %	(9/36)	25 %	(6/24)
Augmentation >5 mm	2,1 %	(2/94)	0,0 %	(0/36)	4,2 %	(1/24)

*Inclut seulement les patients dont les clichés sont interprétables et les mesures de changement de l'anévrisme entre 1 et 24 mois.

Tableau 6.6.2 Changement de taille de l'anévrisme et endofuite à 12 mois

	Patients Zenith à risque standard N = 140			Patients Zenith à haut risque N = 53			Patients Zenith non randomisés N = 27		
		Endofuite			Endofuite			Endofuite	
Élément	N	n	%	N	n	%	N	n	%
Changement de taille de l'anévrisme entre avant la sortie et 12 mois									
Diminution >5 mm	96	3	3,0	35	3	9,0	20	0	0,0
Pas de changement	42	8	19	17	2	12	7	1	14
Augmentation >5 mm	2	0	0,0	1	0	0,0	0	0	0,0

Tableau 6.6.3 Changement de taille de l'anévrisme et endofuite à 24 mois

	Patients Zenith à risque standard N = 90			Patients Zenith à haut risque N = 31			Patients Zenith non randomisés N = 21		
		Endofuite			Endofuite			Endofuite	
Élément	N	n	%	N	n	%	N	n	%
Changement de taille de l'anévrisme entre avant la sortie et 24 mois									
Diminution >5 mm	71	3	4,0	24	1	4,0	16	0	0,0
Pas de changement	18	1	6,0	7	3	43	5	0	0,0
Augmentation >5 mm	1	1	100	0	0	0,0	0	0	0,0

6.7 Interventions de seconde intention en rapport avec l'AAA

Des interventions de seconde intention en rapport avec l'AAA au cours de la première année ont été réalisées chez 11 % des patients Zenith à risque standard, 13 % des patients Zenith à haut risque et 5,8 % des patients Zenith non randomisés, ainsi que le montre le **Tableau 6.7.1**. Plus de 50 % des interventions de seconde intention ont impliqué un cathétérisme pour le traitement d'une endofuite. Des interventions de seconde intention en rapport avec l'AAA au cours de la seconde année ont été réalisées chez 4,2 % des patients Zenith à risque standard, 2,2 % des patients Zenith à haut risque et 2,3 % des patients Zenith non randomisés, ainsi que le montre le **Tableau 6.7.2**.

Tableau 6.7.1 Interventions de seconde intention (jusqu'à 12 mois)

	Patients Zenith à risque standard N = 199		Patients Zenith à haut risque N = 100		Patients Zenith non randomisés N = 52	
Intervention	n	%	n	%	n	%
Conversion à un traitement par chirurgie ouverte	2	1,0	1	1,0	0	0,0
Patients ayant subi une intervention ou plus	21	11	13	13	3	5,8
Traitement d'une endofuite						
Embolisation	5	2,5	3	3,0	1	2,0
Composant auxiliaire	6	3,0	4	4,0	1	2,0
Endoprothèse	1	0,5	0	0,0	0	0,0
Angioplastie	0	0,0	1	1,0	0	0,0
Traitement d'une augmentation de taille de l'anévrisme						
Embolisation	0	0,0	0	0,0	0	0,0
Traitement de l'occlusion d'un membre	1	0,5	3	3,0	1	2,0
Traitement de la sténose d'un membre	1	0,5	0	0,0	0	0,0
Traitement d'une artère rénale	5	2,5	0	0,0	0	0,0
Traitement d'une ischémie infra-inguinale	1	0,5	1	1,0	0	0,0
Traitement d'événements multiples	1	0,5	1	1,0	0	0,0

Tableau 6.7.2 Interventions de seconde intention (>12 à 24 mois)

	Patients Zenith à risque standard N = 190		Patients Zenith à haut risque N = 90		Patients Zenith non randomisés N = 44	
Intervention	n	%	n	%	n	%
Conversion à un traitement par chirurgie ouverte	1	0,5	1	1,1	0	0,0
Patients ayant subi une intervention ou plus	8	4,2	2	2,2	1	2,3
Traitement d'une endofuite						
Embolisation	3[1]	1,6	0	0,0	1[2]	2,3
Composant auxiliaire	1	0,5	0	0,0	0	0,0
Endoprothèse	0	0,0	1	1,1	0	0,0
Angioplastie	0	0,0	0	0,0	0	0,0
Traitement d'une augmentation de taille de l'anévrisme						
Embolisation	1	0,5	0	0,0	1[2]	2,3
Traitement de l'occlusion d'un membre	1	0,5	0	0,0	0	0,0
Traitement de la sténose d'un membre	0	0,0	0	0,0	0	0,0
Traitement d'une artère rénale	0	0,0	1	1,1	0	0,0
Traitement d'une ischémie infra-inguinale	1	0,5	0	0,0	0	0,0
Traitement d'événements multiples	1	0,5	0	0,0	0	0,0

[1] Le patient a également reçu un composant auxiliaire.

[2] Ce patient a subi une intervention pour traiter une augmentation de taille de l'anévrisme et une endofuite.

6.8 Mesures des résultats secondaires

Ainsi que le décrit le **Tableau 6.8.1**, le traitement d'un AAA au moyen d'une endoprothèse vasculaire Zenith AAA comparé au groupe de contrôle chirurgical a démontré des avantages significatifs en matière de rétablissement et des mesures de qualité de vie.

Tableau 6.8.1 Résultats secondaires par groupe de traitement

Élément	Patients Zenith à risque standard	Patients chirurgicaux à risque standard	Valeur *P*	Patients Zenith à haut risque	Patients Zenith non randomisés
Durée de l'anesthésie (mn)	221,6 ± 67,3	304,5 ± 102,7	<0,001	218,9 ± 69,6	213,9 ± 57,7
Durée de l'intervention (mn)	153,2 ± 56,3	238,7 ± 92,2	<0,001	153,5 ± 58,6	155,9 ± 43,2
Produits sanguins reçus	5,0 % (10/200)	84 % (67/80)	<0,001	12 % (12/100)	3,8 % (2/52)
Perte de sang (ml)	299 ± 324	1676 ± 1676	<0,001	356 ± 514	265 ± 226
Nbre de jours en USI	0,4 ± 0,9	3,4 ± 4,6	<0,001	0,5 ± 1,2	0,5 ± 0,9
Nbre de jours jusqu'à la sortie	2,6 ± 1,7	8,8 ± 5,6	<0,001	3,0 ± 2,8	2,7 ± 1,5
Nbre de jours jusqu'aux liquides par voie orale	0,5 ± 0,8	3,9 ± 2,5	<0,001	0,5 ± 0,6	0,7 ± 0,5
Nbre de jours jusqu'à un régime normal	1,3 ± 1,2	6,6 ± 4,9	<0,001	1,3 ± 0,8	1,1 ± 0,7
Nbre de jours jusqu'à une fonction intestinale normale	2,6 ± 1,4	4,2 ± 2,1	<0,001	2,6 ± 1,5	2,0 ± 1,2
Nbre de jours jusqu'à l'ambulatoire	1,2 ± 0,7	3,5 ± 3,4	<0,001	1,2 ± 0,7	1,2 ± 0,6
Nbre d'heures d'intubation	1,9 ± 2,2	11,7 ± 13,6	<0,001	1,2 ± 1,7	2,6 ± 4,6
Température maximum	101,1 ± 1,3	100,7 ± 1,2	0,06	100,8 ± 1,1	101,0 ± 1,2

7 SÉLECTION ET TRAITEMENT DES PATIENTS

(Voir la **Section 4, AVERTISSEMENTS ET MISES EN GARDE**)

7.1 Individualisation du traitement

Cook recommande de choisir le diamètre des composants de l'endoprothèse vasculaire Zenith Flex AAA ainsi qu'il est décrit aux **Tableaux 10.5.1** et **10.5.2**. La longueur de l'endoprothèse vasculaire Zenith Flex AAA doit s'étendre de l'artère rénale la plus basse jusqu'à immédiatement au-dessus de la bifurcation de l'artère iliaque interne (hypogastrique). Le praticien doit avoir à disposition tous les diamètres et longueurs de dispositif nécessaires pour réaliser l'intervention, particulièrement si les mesures de planning préopératoire (diamètres et longueurs de traitement) sont incertaines. Cette précaution offre une plus grande souplesse peropératoire permettant d'obtenir des résultats optimaux. Il convient de considérer posément les risques et les avantages pour chaque patient décrits ci-dessus dans la **Section 6, SOMMAIRE DES ÉTUDES CLINIQUES**, avant d'utiliser l'endoprothèse vasculaire Zenith Flex AAA. D'autres considérations se rapportant à la sélection des patients incluent, sans s'y limiter :

- L'âge et l'espérance de vie du patient.
- Les comorbidités (telles qu'une insuffisance cardiaque, pulmonaire ou rénale avant l'intervention, ou une obésité pathologique).
- L'adéquation du patient à un traitement par chirurgie ouverte.
- L'adéquation anatomique du patient à un traitement endovasculaire.
- Le risque de rupture de l'anévrisme par rapport au risque du traitement par l'endoprothèse vasculaire Zenith Flex AAA.
- La capacité de tolérer une anesthésie générale, régionale ou locale.
- Le diamètre et la morphologie du vaisseau d'accès ilio-fémoral (thrombus, calcium et/ou tortuosité minimes) doivent être compatibles avec les techniques et les accessoires d'une gaine d'introduction vasculaire de 16 à 22 Fr.
- Un segment aortique sous-rénal non anévrismal (collet) en amont de l'anévrisme :
  - d'une longueur d'au moins 15 mm ;
  - ayant un diamètre de 32 mm maximum et de 18 mm minimum, mesuré d'une paroi externe à l'autre ;
  - ayant un angle inférieur à 60 degrés par rapport à l'axe longitudinal de l'anévrisme ; et
  - ayant un angle inférieur à 45 degrés par rapport à l'axe de l'aorte suprarénale.
- Un site de fixation distal de l'artère iliaque de plus de 10 mm de long et de 7,5 à 20 mm de diamètre (mesuré d'une paroi externe à l'autre).
- L'absence d'une artériopathie oblitérante significative de l'artère fémorale/iliaque susceptible d'empêcher le débit sanguin à travers l'endoprothèse.

Il appartient au médecin et au patient de prendre la décision thérapeutique finale.

8 CONSEILS AUX PATIENTS

En considérant ce dispositif endovasculaire et l'intervention, le médecin et le patient (et/ou les membres de la famille de ce dernier) doivent prendre en compte les risques et les avantages, y compris :

- Les risques et les différences entre un traitement endovasculaire et un traitement par chirurgie.
- Les avantages potentiels d'un traitement par chirurgie ouverte classique.
- Les avantages potentiels d'un traitement endovasculaire.
- La possibilité qu'un traitement ultérieur interventionnel ou par chirurgie ouverte de l'anévrisme soit nécessaire après le premier traitement endovasculaire.

Outre les risques et les avantages d'un traitement endovasculaire, le médecin doit évaluer l'engagement du patient et son adhésion au suivi post-opératoire et l'avertir selon les besoins pour assurer des résultats sans danger et efficaces continus. Il convient également d'aborder avec le patient les sujets indiqués ci-dessous concernant les attentes après un traitement endovasculaire :

- **Les performances à long terme des endoprothèses vasculaires n'ont pas encore été établies. Tous les patients doivent être avertis qu'un traitement endovasculaire nécessite un suivi régulier pendant toute leur vie afin d'évaluer leur santé et les performances de l'endoprothèse.** Les patients présentant des résultats cliniques particuliers (tels qu'une endofuite, une augmentation de taille de l'anévrisme, ou un changement de structure ou de position de l'endoprothèse) doivent recevoir un suivi complémentaire. Les directives spécifiques relatives au suivi sont décrites dans la **Section 12, DIRECTIVES D'IMAGERIE ET SUIVI POST-OPÉRATOIRE**.
- On devra expliquer au patient l'importance de l'observance du programme de suivi, pendant la première année et ultérieurement une fois par an. On devra avertir le patient qu'un suivi régulier et méthodique est l'un des facteurs essentiels pour assurer la sécurité et l'efficacité continues du traitement endovasculaire d'un AAA. Au minimum, un examen annuel par imagerie et l'adhésion aux exigences de suivi post-opératoire de routine s'imposent et doivent être considérés comme un engagement à vie pour la santé et le bien-être du patient.
- Le patient doit être averti qu'un traitement réussi de l'anévrisme n'arrête pas le processus morbide. Une dégénérescence associée des vaisseaux est toujours possible.
- Le médecin doit avertir le patient qu'il est important de le consulter immédiatement en cas de signes d'occlusion du membre, d'augmentation de taille ou de rupture de l'anévrisme. Les signes d'occlusion d'un membre prothétique comprennent des douleurs dans une ou les deux hanches ou jambes pendant la marche ou au repos, une coloration anormale ou une froideur des jambes. Une rupture de l'anévrisme peut être asymptomatique mais se présente généralement sous forme de douleur, engourdissement, faiblesse des jambes, douleurs dans le dos, la poitrine, l'abdomen ou l'aine, étourdissements, évanouissement, battements de cœur rapides ou faiblesse soudaine.
- En raison de l'imagerie requise pour la mise en place et le suivi réussis des dispositifs endovasculaires, les risques d'une exposition aux rayons pour les tissus en développement doivent être expliqués aux femmes enceintes ou qui pensent l'être. Les hommes qui subissent un traitement endovasculaire ou un traitement par chirurgie ouverte peuvent devenir impuissants.

Le médecin doit demander au patient de lire le *Guide à l'intention des patients* en ce qui concerne les risques qui se présentent pendant ou après l'implantation du dispositif. Les risques en rapport avec l'intervention comprennent des complications cardiaques, pulmonaires, neurologiques, intestinales et hémorragiques. Les risques en rapport avec le dispositif comprennent : occlusion, endofuite, augmentation de taille de l'anévrisme, rupture du dispositif, possibilité de reprise et conversion à une chirurgie ouverte, rupture de l'anévrisme et décès (voir la **Section 5.1, Événements indésirables observés** et la **Section 5.2, Événements indésirables possibles**). Le médecin doit remplir la *carte d'identification du patient* et la lui remettre ; cette carte doit toujours être portée par le patient. Le patient doit mentionner cette carte lors de chaque visite à d'autres praticiens, particulièrement pour toutes autres procédures diagnostiques (telles qu'une IRM).

9 PRÉSENTATION

- L'endoprothèse vasculaire Zenith Flex AAA à système d'introduction Z-Trak est fournie stérilisée à l'oxyde d'éthylène et préchargée sous emballages déchirables.
- Le dispositif est exclusivement destiné à un usage unique. Ne pas restériliser le dispositif.
- Le produit est stérile à moins que l'emballage ne soit ouvert ou endommagé. Examiner le dispositif et son emballage pour s'assurer de l'absence de dommages d'expédition. Ne pas utiliser ce dispositif en cas de dommages ou si l'emballage stérile a été endommagé ou compromis. En cas de dommages, ne pas utiliser le produit et le renvoyer à COOK.
- Vérifier avant l'utilisation que les dispositifs conviennent au patient (quantité et taille) en comparant le dispositif à la commande préparée par le médecin pour ce patient.
- Le corps principal est chargé sur une gaine d'introduction Flexor de 18, 20 ou 22 Fr. La surface de la gaine est garnie d'un revêtement hydrophile qui, lorsqu'il est hydraté, améliore la trackabilité. Pour activer le revêtement hydrophile, humecter la surface avec un tampon de gaze stérile trempé dans du sérum physiologique.
- Ne pas utiliser après la date de péremption indiquée sur l'étiquette.
- Conserver dans un endroit frais et sec.

10 UTILISATION CLINIQUE

10.1 Formation clinique

MISE EN GARDE : Il est essentiel de toujours tenir une équipe de chirurgie qualifiée à disposition lors d'une implantation ou d'une reprise, au cas où la conversion à un traitement par chirurgie ouverte s'avérerait nécessaire.

MISE EN GARDE : L'endoprothèse vasculaire Zenith Flex AAA à système d'introduction Z-Trak ne doit être utilisée que par des médecins et des équipes formés aux techniques interventionnelles vasculaires et à l'utilisation de ce dispositif. Les domaines de compétences et de connaissances recommandés aux praticiens utilisant l'endoprothèse vasculaire Zenith Flex AAA à système d'introduction Z-Trak sont décrits ci-dessous :

Sélection des patients :

- Connaissance de la formation naturelle des anévrismes de l'aorte abdominale (AAA) et des complications morbides associées à un traitement d'AAA.
- Connaissance de l'interprétation des images radiographiques, de la sélection des dispositifs, du planning et des mesures.

Une équipe multidisciplinaire ayant acquis une expérience interventionnelle combinée avec les connaissances suivantes :

- Incision fémorale, artériotomie et traitement
- Techniques d'accès percutané et de fermeture
- Techniques non sélectives et sélectives de guide et de cathéter
- Interprétation des images radioscopiques et angiographiques
- Embolisation
- Angioplastie
- Mise en place d'une endoprothèse vasculaire
- Techniques à anse
- Utilisation appropriée de produit de contraste radiographique
- Techniques visant à minimiser l'exposition aux rayons
- Expertise relative aux modalités de suivi nécessaires des patients

10.2 Inspection avant l'utilisation

Examiner le dispositif et son emballage pour s'assurer de l'absence de dommages d'expédition. Ne pas utiliser ce dispositif en cas de dommages ou si l'emballage stérile a été endommagé ou compromis. En cas de dommages, ne pas utiliser le produit et le renvoyer à COOK. Vérifier avant l'utilisation que les dispositifs conviennent au patient (quantité et taille) en comparant le dispositif à la commande préparée par le médecin pour ce patient.

10.3 Matériel requis

(Non inclus dans le système modulaire comportant 3 éléments)

- Kit de composants auxiliaires de l'endoprothèse vasculaire Zenith AAA
- Appareil de radioscopie à capacités d'angiographie numérique (avec arceau ou fixe)
- Produit de contraste
- Seringue
- Sérum physiologique hépariné
- Tampons de gaze stériles

10.4 Matériel recommandé

(Non inclus dans le système modulaire comportant 3 éléments)

Les dispositifs suivants sont recommandés lors de l'implantation de tout composant de la ligne de produits Zenith. Pour des informations sur l'utilisation de ces produits, consulter leurs modes d'emploi recommandés respectifs.

- Guide extra-rigide de 0,035 inch (0,89 mm) de 260 cm de long ; par exemple :
  - Guides de Lunderquist extra rigides (LES) Cook
- Guide standard de 0,035 inch (0,89 mm) ; par exemple :
  - Guides Cook de 0,035 inch (0,89 mm)
  - Guides Cook Nimble™
- Ballonnets de modelage ; par exemple :
  - Cathéter à ballonnet Cook Coda

- Sets d'introducteur ; par exemple :
  - Sets d'introducteur Cook Check-Flo®
  - Sets d'introducteur extra-larges Cook Check-Flo
  - Introducteurs controlatéraux Cook Flexor Balkin Up & Over®
- Cathéter de mesures ; par exemple :
  - Cathéters de mesures centimétriques Cook Aurous®
- Cathéters d'angiographie à extrémité radio-opaque ; par exemple :
  - Cathéters d'angiographie Cook à extrémité Beacon®
  - Cathéters Royal Flush Cook à extrémité Beacon
- Aiguilles de ponction ; par exemple :
  - Aiguilles simples de ponction Cook
- Dilatateurs endovasculaires ; par exemple :
  - Sets de dilatateurs endovasculaires Cook

10.5 Directives de mesures

Le choix du diamètre doit être déterminé en fonction du diamètre vasculaire d'une paroi externe à l'autre et **non** en fonction du diamètre de la lumière. Une estimation insuffisante ou excessive peut aboutir à une étanchéité incomplète ou à un débit restreint.

Tableau 10.5.1 Guide de mesures du corps principal*

Diamètre du vaisseau aortique concerné[1,2] (mm)	Diamètre du corps principal[3] (mm)	Longueur totale jusqu'au membre controlatéral/ Longueur totale jusqu'au membre homolatéral (mm)	Gaine d'introduction (Fr.)
18-19	22	82/112, 96/126, 111/141, 125/155, 140/170	18
20-21	24	82/112, 96/126, 111/141, 125/155, 140/170	18
22	26	82/112, 96/126, 111/141, 125/155, 140/170	18
23-24	28	82/112, 96/126, 111/141, 125/155, 140/170	20
25-26	30	82/112, 96/126, 111/141, 125/155, 140/170	20
27-28	32	82/112, 96/126, 111/141, 125/155, 140/170	20
29-32	36	95/125, 113/143, 131/161, 149/179	22

[1]Diamètre maximum le long du site de fixation proximal.
[2]Diamètre aortique mesuré arrondi au plus proche mm.
[3]D'autres considérations peuvent influencer le choix d'un diamètre.
*Toutes les dimensions sont nominales.

Tableau 10.5.2 Guide de mesures du jambage iliaque*

Diamètre du vaisseau iliaque concerné[1,2] (mm)	Diamètre du jambage iliaque[3] (mm)	Longueur utile du jambage iliaque[4] (mm)	Gaine d'introduction (Fr.)
<8	8	37, 54, 71, 88, 105, 122	14
8-9	10	37, 54, 71, 88, 105, 122	14
10-11	12	39, 56, 73, 90, 107, 124	16
12-13	14	39, 56, 73, 90, 107, 124	16
14-15	16	39, 56, 73, 90	16
16-17	18	39, 56, 73, 90	16
18	20	39, 56, 73, 90	16
19	22	39, 56, 73, 90	16
20	24	39, 56, 73, 90	16

[1]Diamètre maximum le long du site de fixation distale.
[2]Diamètre iliaque mesuré arrondi au plus proche mm.
[3]D'autres considérations peuvent influencer le choix d'un diamètre.
[4]Longueur totale du jambage = longueur utile + 22 mm de stent de raccord.
*Toutes les dimensions sont nominales.

11 DIRECTIVES D'UTILISATION

Exigences anatomiques

- Le diamètre et la morphologie du vaisseau d'accès ilio-fémoral (thrombus, calcium et/ou tortuosité minimes) doivent être compatibles avec les techniques d'accès vasculaire et les accessoires. Des techniques de greffon artériel peuvent être requises.
- Les collets aortiques proximaux doivent être de 15 mm de long au minimum avec un diamètre mesuré d'une paroi externe à l'autre de 18 à 32 mm.
- Le site de fixation distal de l'artère iliaque doit être de plus de 10 mm de long et de 7,5 à 20 mm de diamètre (mesuré d'une paroi externe à l'autre).

Lire ce livret de *mode d'emploi recommandé* avant l'utilisation de l'endoprothèse vasculaire Zenith Flex AAA à système d'introduction Z-Trak. Les instructions suivantes constituent des directives de base à suivre pour la mise en place du dispositif. Des variations des méthodes suivantes peuvent s'avérer nécessaires. Ce mode d'emploi est fourni à titre de recommandations générales, mais ne remplace pas l'avis du praticien.

Informations générales sur l'utilisation

Recourir aux techniques standard pour la mise en place des gaines d'accès artériel, des cathéters guides, des cathéters d'angiographie et des guides lors de l'utilisation de l'endoprothèse vasculaire Zenith Flex AAA à système d'introduction Z-Trak. L'endoprothèse vasculaire Zenith Flex AAA à système d'introduction Z-Trak est compatible avec les guides de 0,035 inch (0,89 mm) de diamètre.

La pose d'endoprothèse vasculaire est une procédure chirurgicale, et une perte de sang peut se produire pour plusieurs raisons, nécessitant rarement une intervention (y compris une transfusion) pour empêcher des résultats indésirables. Il est important de surveiller les pertes de sang par la valve hémostatique tout au long de la procédure, mais cela est particulièrement recommandé pendant et après la manipulation du positionneur gris. En présence d'une perte de sang excessive après le retrait du positionneur gris, envisager de mettre en place un ballonnet de modelage qui n'a pas été gonflé ou un dilatateur de système d'introduction dans la valve pour en limiter le débit.

Facteurs déterminants avant l'implantation

Vérifier que le dispositif correct a été sélectionné par rapport au planning pré-implantation. Les facteurs déterminants comprennent :

1. La sélection de l'artère fémorale pour l'introduction du corps principal (c'est-à-dire, définir respectivement les artères iliaques controlatérale et homolatérale).
2. L'angle du collet aortique, de l'anévrisme et des artères iliaques.
3. La qualité du collet aortique.
4. Le diamètre du collet aortique sous-rénal et des artères iliaques distales.
5. La distance des artères rénales à la bifurcation aortique.
6. La longueur de la bifurcation aortique au(x) site(s) de fixation/artères iliaques internes.
7. Les anévrismes s'étendant dans les artères iliaques peuvent nécessiter une considération spéciale lors de la sélection d'un site de jonction approprié entre l'endoprothèse et l'artère.
8. Tenir compte du degré de calcification vasculaire.

Préparation du patient

1. Suivre les protocoles de l'établissement se rapportant à l'anesthésie, à l'anticoagulation et au monitorage des signes vitaux.
2. Positionner le patient sur la table d'imagerie de façon à permettre une visualisation radioscopique allant de la crosse de l'aorte aux bifurcations fémorales.
3. Exposer les deux artères fémorales communes en utilisant la technique chirurgicale standard.
4. Établir le contrôle vasculaire proximal et distal adéquat des deux vaisseaux fémoraux.

11.1 Système bifurqué (Figures 2 et 3)

11.1.1 Préparation et rinçage du corps principal bifurqué

1. Retirer le stylet à embase grise livré avec le dispositif (de la canule interne) et retirer la protection de l'extrémité du dilatateur. Retirer la gaine Peel-Away® de l'arrière de la valve hémostatique. **(Fig. 5)** Surélever l'extrémité distale du système et rincer la valve hémostatique par le robinet jusqu'à ce que du liquide sorte de l'orifice latéral à proximité de l'extrémité de la gaine d'introduction. **(Fig. 6)** Continuer à injecter 20 ml de liquide de rinçage par le dispositif. Arrêter l'injection et fermer le robinet sur le tube connecteur.

REMARQUE : Du sérum physiologique hépariné est souvent utilisé comme liquide de rinçage d'une endoprothèse.

2. Raccorder une seringue remplie de sérum physiologique hépariné à l'embase de la canule interne. Rincer jusqu'à ce que le liquide s'écoule de l'extrémité du dilatateur. **(Fig. 7)**

REMARQUE : Lors du rinçage du système, surélever son extrémité distale pour faciliter l'évacuation de l'air.

3. Pour activer le revêtement hydrophile, tremper des tampons de gaze stériles dans du sérum physiologique et les utiliser pour humecter la gaine d'introduction Flexor. Hydrater abondamment la gaine et le dilatateur.

11.1.2 Préparation et rinçage du jambage iliaque controlatéral

1. Retirer le stylet à embase grise livré avec le dispositif (de la canule interne) et retirer la protection de l'extrémité du dilatateur. Retirer la gaine Peel-Away de l'arrière de la valve hémostatique. **(Fig. 8)** Surélever l'extrémité distale du système et rincer la valve hémostatique par le robinet jusqu'à ce que du liquide sorte de l'orifice latéral à proximité de l'extrémité de la gaine d'introduction. **(Fig. 6)** Continuer à injecter 20 ml de liquide de rinçage par le dispositif. Arrêter l'injection et fermer le robinet sur le tube connecteur.

REMARQUE : Du sérum physiologique hépariné est souvent utilisé comme liquide de rinçage d'une endoprothèse.

2. Raccorder une seringue remplie de sérum physiologique hépariné à l'embase de la canule interne. Rincer jusqu'à ce que le liquide s'écoule de l'extrémité du dilatateur. **(Fig. 7)**

REMARQUE : Lors du rinçage du système, surélever son extrémité distale pour faciliter l'évacuation de l'air.

11.1.3 Préparation et rinçage du jambage iliaque homolatéral

Suivre les directives de la **Section 11.1.2** ci-dessus, **Préparation et rinçage du jambage iliaque controlatéral**, pour assurer le rinçage correct du jambage iliaque homolatéral.

11.1.4 Accès vasculaire et angiographie

1. Procéder à la ponction des artères fémorales communes choisies à l'aide de la technique standard au moyen d'une aiguille artérielle de calibre 18 UT ou 19 UT (ultra mince). Après avoir pénétré le vaisseau, introduire :
   - Des guides standard de 0,035 inch (0,89 mm) de diamètre, 145 cm de long, Bentson ou en J
   - Des gaines de taille appropriée (6 ou 8 Fr. par exemple)
   - Un cathéter de rinçage (souvent un cathéter de mesures radio-opaque, tel qu'un cathéter de mesures centimétriques ou un cathéter de rinçage droit)
2. Réaliser une angiographie pour identifier le niveau des artères rénales, et les bifurcations aortique et iliaques.

REMARQUE : Si un appareil de radioscopie disposant d'une angulation est utilisé avec un collet angulé, il peut être nécessaire de réaliser des angiographies sous diverses incidences.

11.1.5 Mise en place du corps principal

1. S'assurer que le système de largage a été rincé avec du sérum physiologique hépariné et que tout l'air en a été évacué.
2. Procéder à l'administration systémique d'héparine et vérifier les liquides de rinçage. Rincer après chaque échange de cathéter et/ou de guide.

REMARQUE : Surveiller l'état de coagulation du patient pendant toute l'intervention.

3. Du côté homolatéral, remplacer le guide en J par un guide rigide (LES) de 0,035 inch (0,89 mm) et 260 cm de long et l'avancer par le cathéter jusque dans l'aorte thoracique. Retirer le cathéter de rinçage et la gaine. Maintenir la position du guide.
4. Avant l'insertion, positionner sous radioscopie le système de largage du corps principal sur l'abdomen du patient afin de déterminer l'orientation du marqueur radio-opaque du membre controlatéral. Le raccord latéral de la valve hémostatique peut servir de référence externe par rapport à ce marqueur.

5. Insérer le système de largage du corps principal sur le guide, dans l'artère fémorale en utilisant le raccord latéral comme référence.

MISE EN GARDE : Maintenir la position du guide pendant l'insertion du système de largage.

MISE EN GARDE : Afin d'éviter une torsion de l'endoprothèse vasculaire pendant une rotation du système de largage, veiller à faire pivoter tous les composants du système ensemble (de la gaine externe à la canule interne).

6. Avancer le système de largage jusqu'à ce que les quatre marqueurs radio-opaques en or (qui sont positionnés à 2 mm du segment le plus proximal de l'endoprothèse) **(Fig. 9, Illustration 1)** se trouvent légèrement en dessous de l'orifice rénal le plus bas.
7. Vérifier la position du guide dans l'aorte thoracique. S'assurer que le système d'endoprothèse est orienté de telle façon que le membre controlatéral est positionné au-dessus et en position antérieure par rapport à l'origine de l'iliaque controlatérale. Si le marqueur radio-opaque du membre controlatéral n'est pas correctement aligné, tourner tout le système jusqu'à ce qu'il soit correctement positionné à mi-chemin entre une position latérale et antérieure du côté controlatéral.
   - Si le marqueur forme un ✓, cela indique une position antérieure du membre controlatéral court. **(Fig. 9, Illustration 4)**
   - Si le marqueur forme un ↘, cela indique une position postérieure du membre controlatéral court. **(Fig. 9, Illustration 5)**
   - Si le marqueur forme un |, cela indique une position latérale du membre controlatéral court. **(Fig. 9, Illustration 6)**

REMARQUE : La canule radio-opaque de chaque stent entre les artères rénales et le membre controlatéral s'aligne avec le marqueur radio-opaque du membre controlatéral.

8. Répéter l'angiographie pour vérifier que les quatre marqueurs radio-opaques en or se trouvent à au moins 2 mm en dessous de l'orifice rénal le plus inférieur.
9. S'assurer que la valve hémostatique Captor de la gaine d'introduction Flexor est tournée en position ouverte. **(Fig. 10)**
10. À l'aide du repose-doigt, stabiliser le positionneur gris (le manche du système de largage) tout en retirant la gaine. Pour déployer les deux premiers stents couverts, retirer la gaine tout en surveillant l'emplacement du dispositif. **(Fig. 18)**
11. Sans déplacer la table, diminuer le grossissement pour vérifier la position du marqueur radio-opaque du membre controlatéral et l'emplacement des artères rénales. Procéder au déploiement complet du membre controlatéral. **(Fig. 11)** Arrêter le retrait de la gaine.

REMARQUE : Vérifier que le membre controlatéral se trouve à au moins 5 mm au-dessus de la bifurcation aortique et à l'emplacement voulu pour la canulation.

11.1.6 Mise en place du guide iliaque controlatéral

1. Manipuler le cathéter et le guide par l'extrémité ouverte du membre controlatéral dans le corps de l'endoprothèse. Avancer le guide jusqu'à ce qu'il se courbe à l'intérieur du corps de l'endoprothèse. Des incidences radioscopiques AP et obliques peuvent aider à vérifier la canulation du dispositif.
2. Après la canulation, avancer le cathéter d'angiographie sur le guide dans le corps de l'endoprothèse. Retirer le guide et réaliser une angiographie pour vérifier la position. Avancer le guide jusqu'à ce qu'il se courbe à l'intérieur du corps de l'endoprothèse. **(Fig. 12)** Retirer le cathéter d'angiographie.

11.1.7 Déploiement du stent proximal (supérieur) du corps principal

1. Réaliser une angiographie par un cathéter d'angiographie pour vérifier la position de l'endoprothèse par rapport aux artères rénales. Au besoin, repositionner avec précaution la partie couverte de l'endoprothèse par rapport aux artères rénales. (À cette étape, le repositionnement ne peut avoir lieu que sur une petite plage de distance.)

REMARQUE: Établir la perméabilité des artères rénales en vérifiant que les marqueurs proximaux de l'endoprothèse se trouvent à au moins 2 mm en dessous de l'artère rénale perméable la plus basse.

MISE EN GARDE : Au cours du retrait des fils de sécurité proximaux, de l'avancement du capuchon supérieur et du déploiement ultérieur du stent suprarénal, vérifier que la position du guide du corps principal s'étend immédiatement en aval de la crosse de l'aorte et que le soutien du système est maximisé.

2. Déverrouiller le verrou de sécurité du mécanisme de largage des fils de sécurité du stent supérieur. Sous contrôle radioscopique, retirer le fil de sécurité en glissant le mécanisme de largage des fils de sécurité du stent supérieur hors de la poignée et retirer le fil de sécurité par sa fente sur la canule interne. **(Fig. 13)**

Si une résistance est ressentie ou une cambrure du système est constatée, le fil de sécurité est sous tension. Une force excessive risque de modifier la position de l'endoprothèse. En cas de résistance excessive ou de mouvement du système de largage, arrêter la procédure et évaluer la situation. S'il n'est pas possible de retirer le mécanisme de largage des fils de sécurité du stent supérieur du capuchon supérieur, réaliser les étapes suivantes sous contrôle radioscopique :

a. Relâcher la tension sur le fil de sécurité en desserrant la vis de la broche et en **tirant** légèrement sur la canule interne pour déplacer le capuchon supérieur vers le bas sur le stent suprarénal. Éviter de comprimer le corps principal de la Zenith Flex.
b. Serrer à nouveau la vis de la broche.
c. Retirer le mécanisme de largage des fils de sécurité du stent supérieur.
d. Passer à l'étape 3 de la **Section 11.1.7, Déploiement du stent proximal (supérieur) du corps principal.**

REMARQUE : S'il est toujours impossible de retirer le mécanisme de largage des fils de sécurité du stent supérieur du capuchon supérieur, consulter la **Section 14.1, Dépannage du mécanisme de largage des fils de sécurité.**

3. Desserrer la vis de la broche. **(Fig. 14)** Contrôler la position de l'endoprothèse en stabilisant le positionneur gris de l'introducteur.
4. Déployer le stent suprarénal en avançant la canule interne du capuchon supérieur de 1 à 2 mm à la fois, tout en contrôlant la position du corps principal, jusqu'à ce que le stent supérieur soit complètement déployé. **(Figures 15** et **16)** Avancer la canule du capuchon supérieur sur 1 à 2 cm de plus et resserrer la vis de la broche afin d'éviter un contact avec le stent suprarénal déployé.

REMARQUE : S'il est impossible de déployer complètement le stent suprarénal en avançant la canule interne du capuchon supérieur, voir la **Section 14.2, Dépannage lors du déploiement du stent suprarénal.**

REMARQUE : Une fois que le stent suprarénal à griffes a été déployé, il n'est pas recommandé de tenter de repositionner l'endoprothèse.

AVERTISSEMENT : L'endoprothèse vasculaire Zenith Flex AAA incorpore un stent suprarénal garni de griffes de fixation. Faire preuve de la plus grande prudence lors de la manipulation de dispositifs interventionnels dans la région du stent suprarénal.

5. Avancer le guide controlatéral dans l'aorte thoracique.

11.1.8 Mise en place et déploiement du jambage iliaque controlatéral

MISE EN GARDE : Avant l'implantation, vérifier que le jambage iliaque controlatéral prévu est sélectionné pour être inséré sur le côté controlatéral du patient.

1. Positionner l'intensificateur d'image de façon à observer l'artère iliaque interne controlatérale et l'artère iliaque commune controlatérale.
2. Avant l'introduction du système de largage du jambage iliaque controlatéral, injecter du produit de contraste par la gaine fémorale controlatérale pour repérer l'artère iliaque interne controlatérale.
3. Introduire le système de largage du jambage iliaque controlatéral dans l'artère. Avancer lentement jusqu'à ce que le jambage iliaque chevauche l'intérieur du membre controlatéral du corps principal sur une longueur d'au moins une endoprothèse de jambage iliaque complète (c'est-à-dire, l'endoprothèse proximale du jambage iliaque). **(Fig. 17)** Si le corps principal a tendance à se déplacer pendant cette manœuvre, le maintenir en position en stabilisant le positionneur gris du côté homolatéral.

REMARQUE : S'il s'avère difficile d'avancer le système de largage du jambage iliaque, utiliser un guide plus robuste. Dans des vaisseaux tortueux, l'anatomie peut être altérée de façon significative par l'introduction de guides rigides et de systèmes de gaines.

4. Vérifier la position de l'extrémité distale du jambage iliaque. Le cas échéant, repositionner le jambage iliaque pour assurer sa perméabilité interne ainsi que son chevauchement à l'intérieur du corps principal de l'endoprothèse sur une distance équivalente à au moins un stent complet de jambage iliaque (c'est-à-dire, le stent proximal du jambage iliaque, avec un chevauchement maximum de 1,5 stent).

REMARQUE : S'assurer que la valve hémostatique Captor sur la gaine d'introduction du jambage iliaque est tournée en position ouverte. **(Fig. 10)**

5. Pour déployer le jambage iliaque, le stabiliser à l'aide du repose-doigt sur le positionneur gris tout en retirant la gaine. **(Figures 18** et **19)** S'assurer de maintenir le chevauchement sur une distance équivalente à une endoprothèse.
6. Arrêter le retrait de la gaine dès le largage de l'extrémité distale du jambage iliaque.
7. Sous contrôle radioscopique et après vérification de la position du jambage iliaque, desserrer la vis à broche et tirer la canule interne vers l'arrière pour raccorder le dilatateur conique au positionneur gris. Serrer la vis à broche. Maintenir la position de la gaine tout en retirant le positionneur gris conjointement avec la canule interne qui y est rattachée.
8. Fermer la valve hémostatique Captor sur la gaine d'introduction du jambage iliaque en la tournant à fond dans le sens horaire. **(Fig. 26)**
9. Vérifier à nouveau la position du guide.

11.1.9 Déploiement du stent distal (inférieur) du corps principal

1. Revenir au côté homolatéral.
2. Pour déployer complètement le membre homolatéral du corps principal, retirer la gaine jusqu'à ce que le stent le plus distal soit étendu. **(Figures 18** et **20)** Arrêter le retrait de la gaine.

REMARQUE : Le stent distal est toujours rattaché par les fils de sécurité.

3. Déverrouiller le verrou de sécurité du mécanisme de largage des fils de sécurité du membre homolatéral. Pour retirer les fils de sécurité, glisser le mécanisme de largage des fils de sécurité du membre homolatéral hors de la poignée et le retirer par la fente sur la canule interne. **(Fig. 21)**

11.1.10 Raccordement du capuchon supérieur

1. Desserrer la vis à broche. **(Fig. 22)**
2. Fixer la gaine et la canule interne afin d'éviter tout déplacement de ces composants.
3. Avancer le positionneur gris sur la canule interne jusqu'à ce qu'il se raccorde au capuchon supérieur. **(Figures 23, 24** et **25)**

REMARQUE : En cas de résistance, tourner légèrement le positionneur gris et continuer à avancer doucement.

4. Resserrer la vis à broche et retirer l'ensemble du capuchon supérieur et du positionneur gris par l'endoprothèse, puis par la gaine en tirant sur la canule interne. Laisser la gaine et le guide en place.

REMARQUE : Maintenir la position de la gaine et du guide.

5. Fermer la valve hémostatique Captor sur la gaine d'introduction du corps principal en la tournant à fond dans le sens horaire. **(Fig. 26)**

11.1.11 Mise en place et déploiement du jambage iliaque homolatéral

REMARQUE : S'assurer que la valve hémostatique Captor sur la gaine d'introduction du corps principal est tournée en position ouverte. **(Fig. 27)**

1. Utiliser l'ensemble guide et gaine du corps principal pour introduire le jambage iliaque homolatéral. Avancer l'ensemble dilatateur et gaine dans la gaine du corps principal.

REMARQUE : Dans des vaisseaux tortueux, la position des artères iliaques internes peut être altérée de façon significative par l'introduction de guides rigides et de systèmes de gaines.

2. Avancer lentement jusqu'à ce que le jambage iliaque homolatéral chevauche l'intérieur du membre homolatéral du corps principal sur une distance équivalente à au moins une endoprothèse complète de jambage iliaque (c'est-à-dire, l'endoprothèse proximale du jambage iliaque). **(Fig. 28)**

REMARQUE : Si un chevauchement sur une distance équivalente à plus de trois stents de jambage iliaque s'avère nécessaire (sur une distance de plus de deux stents de jambage iliaque pour les jambages de 37, 39, 54 et 56 mm de long), il peut être nécessaire d'envisager l'utilisation d'une extension de jambage dans la zone de bifurcation du côté opposé.

3. Vérifier la position de l'extrémité distale du jambage iliaque. Au besoin, repositionner le jambage iliaque pour assurer la perméabilité de l'artère iliaque interne.

REMARQUE : S'assurer que la valve hémostatique Captor sur la gaine d'introduction du jambage iliaque est tournée en position ouverte. **(Fig. 10)**

4. Pour déployer le jambage iliaque, stabiliser celui-ci à l'aide du repose-doigt sur le positionneur gris tout en retirant la gaine du jambage iliaque. **(Figures 29** et **30)** Le cas échéant, retirer la gaine du corps principal.
5. Sous contrôle radioscopique et après vérification de la position de l'endoprothèse de jambage iliaque, desserrer la vis de la broche et tirer la canule interne vers l'arrière pour raccorder le dilatateur dégressif au positionneur gris. Serrer la vis de la broche. Maintenir la position de la gaine du corps principal tout en retirant la gaine du jambage iliaque et le positionneur gris conjointement avec la canule interne qui y est rattachée.
6. Fermer la valve hémostatique Captor sur la gaine d'introduction du corps principal en la tournant à fond dans le sens horaire.
7. Vérifier à nouveau la position des guides. Laisser la gaine et les guides en place.

11.1.12 Insertion du ballonnet de modelage

1. Préparer le ballonnet de modelage de la façon suivante :
   - Rincer la lumière du guide avec du sérum physiologique hépariné.
   - Évacuer tout l'air du ballonnet.
2. En préparation à l'insertion du ballonnet de modelage, ouvrir la valve hémostatique Captor en la tournant dans le sens antihoraire.
3. Avancer le ballonnet de modelage sur le guide et à travers la valve hémostatique Captor du système d'introduction du corps principal jusqu'au niveau des artères rénales. Maintenir le positionnement correct de la gaine.
4. Serrer la valve hémostatique Captor autour du ballonnet de modelage en appliquant une légère pression et en la tournant dans le sens horaire.

MISE EN GARDE : Ne pas gonfler le ballonnet dans un vaisseau à l'extérieur de l'endoprothèse.

5. Gonfler le ballonnet de modelage avec du produit de contraste dilué (selon les directives du fabricant) dans la zone de l'endoprothèse couverte la plus proximale et du collet sous-rénal, en commençant en amont et en progressant en direction distale. **(Fig. 31)**

MISE EN GARDE : Vérifier le dégonflage complet du ballonnet avant son repositionnement.

MISE EN GARDE : La valve hémostatique Captor doit être ouverte avant le repositionnement du ballonnet de modelage.

6. Tirer le ballonnet de modelage vers l'arrière jusqu'au chevauchement du membre homolatéral et le gonfler.

MISE EN GARDE : La valve hémostatique Captor doit être ouverte avant le repositionnement du ballonnet de modelage.

7. Tirer le ballonnet de modelage vers l'arrière jusqu'au site de fixation distale homolatéral et le gonfler.

MISE EN GARDE : Ne pas gonfler le ballonnet dans un vaisseau à l'extérieur de l'endoprothèse.

MISE EN GARDE : La valve hémostatique Captor doit être ouverte avant le repositionnement du ballonnet de modelage.

8. Dégonfler et retirer le ballonnet de modelage. Placer le ballonnet de modelage sur le guide controlatéral et dans le système d'introduction du jambage iliaque controlatéral. Avancer le ballonnet de modelage jusqu'au chevauchement du membre controlatéral et le gonfler.

MISE EN GARDE : Vérifier le dégonflage complet du ballonnet avant son repositionnement.

MISE EN GARDE : La valve hémostatique Captor doit être ouverte avant le repositionnement du ballonnet de modelage.

9. Tirer le ballonnet de modelage vers l'arrière jusqu'à la fixation distale du jambage iliaque controlatéral au vaisseau, et le gonfler. **(Fig. 31)**

MISE EN GARDE : Ne pas gonfler le ballonnet dans un vaisseau à l'extérieur de l'endoprothèse.

10. Retirer le ballonnet de modelage et le remplacer par un cathéter d'angiographie pour réaliser les angiographies finales.
11. Retirer ou remplacer tous les guides rigides afin de permettre aux artères iliaques de reprendre leur position naturelle.

Angiographie finale

1. Positionner un cathéter d'angiographie immédiatement au-dessus du niveau des artères rénales. Réaliser une angiographie pour vérifier la perméabilité des artères rénales et l'absence d'endofuite. Vérifier la perméabilité des artères iliaques internes.
2. Vérifier l'absence d'endofuite et de plicature, ainsi que la position des marqueurs radio-opaques proximaux en or. Retirer les gaines, les guides et les cathéters.

REMARQUE : Si des endofuites ou d'autres problèmes sont observés, consulter le mode d'emploi recommandé des composants auxiliaires de l'endoprothèse vasculaire Zenith AAA.

3. Traiter les vaisseaux et réaliser une fermeture chirurgicale standard.

12 DIRECTIVES D'IMAGERIE ET SUIVI POST-OPÉRATOIRE

12.1 Généralités

- **Les performances à long terme des endoprothèses vasculaires n'ont pas encore été établies. Tous les patients doivent être avertis qu'un traitement endovasculaire nécessite un suivi régulier pendant toute leur vie afin d'évaluer leur santé et les performances de l'endoprothèse.** Les patients présentant des résultats cliniques particuliers (tels qu'une endofuite, une augmentation de taille de l'anévrisme, ou un changement de structure ou de position de l'endoprothèse) doivent subir un examen de suivi complémentaire. On devra expliquer au patient l'importance de l'observance du programme de suivi, pendant la première année et ultérieurement une fois par an. On devra avertir le patient qu'un suivi régulier et méthodique est l'un des facteurs essentiels pour assurer la sécurité et l'efficacité continues du traitement endovasculaire d'un AAA.
- Le médecin doit évaluer chaque patient et prescrire son suivi en fonction de ses besoins et de ses circonstances particulières. La planification d'imagerie recommandée est présentée au **Tableau 12.1.1**. Ce programme a été utilisé dans le cadre de l'essai pivot, et est recommandé même en l'absence de symptômes cliniques (par exemple, douleur, engourdissement, faiblesse). Les patients présentant des résultats cliniques particuliers (tels qu'une endofuite, une augmentation de taille de l'anévrisme, ou un changement de structure ou de position de l'endoprothèse couverte) doivent subir des examens de suivi plus fréquents.
- Le suivi annuel en imagerie doit inclure des radiographies abdominales et des examens TDM avec et sans injection de produit de contraste. Si des complications rénales ou d'autres facteurs empêchent l'utilisation de produit de contraste, des radiographies abdominales, une TDM sans injection de produit de contraste et une échographie Doppler peuvent être utilisées.
- La combinaison d'imagerie TDM avec et sans injection de produit de contraste fournit des informations sur les changements de diamètre de l'anévrisme, les endofuites, la perméabilité, la tortuosité, la progression pathologique, la longueur de fixation et d'autres changements morphologiques.
- Les radiographies abdominales fournissent des informations sur l'intégrité du dispositif (séparation des composants, rupture de stent et séparation des griffes).
- L'imagerie par échographie Doppler peut fournir des informations sur les changements de diamètre de l'anévrisme, les endofuites, la perméabilité, la tortuosité et la progression pathologique. Lorsque cette méthode est utilisée, une TDM sans injection de produit de contraste doit être également réalisée. L'échographie est une méthode diagnostique moins fiable et sensible que la TDM.

Le **Tableau 12.1.1** présente le suivi en imagerie minimum qui s'impose pour les patients porteurs d'une endoprothèse vasculaire Zenith Flex AAA. Les patients nécessitant un suivi plus approfondi doivent être évalués plus souvent.

Tableau 12.1.1 Planification d'imagerie recommandée pour les patients porteurs d'une endoprothèse

	Angiographie	TDM (avec et sans injection de produit de contraste)	Radiographies abdominales
Avant l'intervention	X[1]	X[1]	
Pendant l'intervention	X		
Avant la sortie (dans les 7 jours)		X[2,3,4]	X
1 mois		X[2,3,4]	X
À 3 mois		X[2,4,5]	
À 6 mois		X[2,4]	X
À 12 mois (et une fois par an par la suite)		X[2,4]	X

[1]L'imagerie doit être réalisée dans les 6 mois avant l'intervention.

[2]L'échographie Doppler peut être utilisée chez les patients éprouvant une insuffisance rénale ou qui ne sont pas en mesure pour d'autres raisons de subir une TDM rehaussée par produit de contraste. En conjonction avec une échographie, il est toujours recommandé de réaliser une TDM sans injection de produit de contraste.

[3]Une TDM est recommandée avant la sortie ou à 1 mois.

[4]En cas d'endofuite de type I ou III, il est recommandé de procéder à une intervention dans les plus brefs délais et à un suivi complémentaire après l'intervention. Consulter la **Section 12.6, Surveillance et traitement complémentaires**.

[5]Recommandée si une endofuite est constatée avant la sortie ou à 1 mois.

12.2 Recommandations de TDM avec et sans injection de produit de contraste

- Les séries de clichés doivent inclure toutes les images séquentielles à la plus fine épaisseur de coupe possible (inférieure ou égale à 3 mm). NE PAS utiliser une coupe épaisse (supérieure à 3 mm) ni omettre d'images TDM ou de séries de clichés consécutives car ces facteurs empêchent des comparaisons anatomiques et prothétiques précises à travers le temps.
- Tous les clichés/images doivent inclure une échelle. Au minimum, les images doivent être arrangées 20:1 sur des feuilles de 35,5 cm x 43,2 cm (14 inch x 17 inch) si un film radiographique est utilisé.
- Des séries avec et sans injection de produit de contraste sont nécessaires, avec des positions de table adaptées ou correspondantes.
- L'épaisseur de coupe et l'intervalle des séries avant l'injection et après doivent être les mêmes.
- NE PAS changer l'orientation du patient ni établir de nouveaux points de repère entre les séries avec et sans injection de produit de contraste.

Pour la surveillance optimale du patient, il est important d'obtenir une imagerie de base et de suivi, avec et sans injection de produit de contraste. Il est important d'observer des protocoles d'imagerie agréés lors de l'examen TDM. Le **Tableau 12.2.1** présente des exemples de protocoles d'imagerie agréés.

Tableau 12.2.1 Protocoles d'imagerie agréés

	Sans injection de produit de contraste	Produit de contraste
Injection de produit de contraste	Non	Oui
Appareils agréés	TDM spiralée ou TDM multi-barrettes haute performance capable de >40 secondes	TDM spiralée ou TDM multi-barrettes haute performance capable de >40 secondes
Volume d'injection	–	Selon les protocoles de l'établissement
Vitesse d'injection	–	>2,5 ml/s
Mode d'injection	–	Sous pression
Planification du bolus	–	Bolus d'essai : SmartPrep, C.A.R.E. ou l'équivalent
Couverture – début	Diaphragme	1 cm plus haut que l'axe cœliaque
Couverture – fin	Fémur proximal	Origine de l'artère fémorale profonde
Collimation	<3 mm	<3 mm
Reconstruction	2,5 mm du début à la fin – algorithme souple	2,5 mm du début à la fin – algorithme souple
Champ de vue axial	32 cm	32 cm
Séries post-injection	Aucune	Aucune

12.3 Radiographies abdominales

Les incidences suivantes sont nécessaires :

- Quatre incidences : en décubitus ventral (AP), profil chirurgical latéral, à 30 degrés en GPO et à 30 degrés en DPO centrées sur le nombril.
- Inscrire la distance foyer-film et utiliser la même distance lors de chaque examen ultérieur.

S'assurer que l'intégralité de l'axe longitudinal du dispositif est capturée sur chaque format d'image.

En cas de doute sur l'intégrité du dispositif (plicature, rupture de stent, séparation de griffe, migration relative d'un composant), il est recommandé de prendre des agrandissements. Le médecin traitant doit évaluer l'intégrité du dispositif sur les radiographies (toute la longueur du dispositif, y compris les composants) sous grossissement de 2 à 4 x.

12.4 Échographie

On peut utiliser une imagerie par échographie à la place d'une TDM avec injection de produit de contraste lorsque des facteurs relatifs au patient empêchent l'utilisation de produit de contraste pour rehausser l'image.

L'échographie peut s'accompagner d'une TDM sans injection de produit de contraste. Une échographie Doppler aortique complète doit être enregistrée sur vidéo pour vérifier le diamètre maximum de l'anévrisme, l'absence d'endofuite, la perméabilité de l'endoprothèse et la sténose. Les informations suivantes doivent être incluses sur la vidéo :

- Des images transversales et longitudinales doivent être obtenues à partir du niveau de l'aorte proximale, exposant la distance des artères mésentériques et rénales aux bifurcations iliaques pour déterminer si une endofuite est présente, si possible au moyen d'un Doppler angiographique couleur et puissance.
- Procéder à une analyse spectrale pour toutes endofuites suspectées.
- Obtenir des images transversales et longitudinales de l'anévrisme maximum.

12.5 Informations relatives aux IRM

Des tests non cliniques ont démontré que l'endoprothèse vasculaire Zenith AAA est « MR Conditional » (compatible avec l'IRM sous certaines conditions). Un patient porteur de cette endoprothèse vasculaire peut subir une IRM sans danger immédiatement après la mise en place dans les conditions suivantes :

Champ magnétique statique

- Un champ magnétique statique de 3,0 tesla maximum
- Un champ magnétique à gradient spatial maximum de 720 Gauss/cm

Une évaluation non clinique a été faite dans un système IRM de 3 tesla (General Electric Excite) avec un champ magnétique à gradient spatial maximum de 720 Gauss/cm, en utilisant un gaussmètre placé au niveau du champ magnétique statique concernant le patient (c.-à-d. à l'extérieur de l'enceinte du scanner et accessible par un patient ou une autre personne).

Échauffement lié à l'IRM

Systèmes de 1,5 tesla :

- Champ magnétique statique de 1,5 tesla
- Débit d'absorption spécifique (DAS) moyenné sur le corps entier maximum de 2 W/kg pour 15 minutes de scan (c.-à-d. par séquence de scan)

Au cours d'essais non cliniques, l'endoprothèse vasculaire Zenith AAA a produit une élévation de la température égale ou inférieure à 1,4 °C à un débit d'absorption spécifique (DAS) moyenné sur le corps entier maximum de 2,8 W/kg, pour 15 minutes de scan IRM dans un scanner IRM Siemens Medical Magnetom de 1,5 tesla, logiciel Numaris/4, version Syngo MR 2002B DHHS. Le débit d'absorption spécifique (DAS) moyenné sur le corps entier maximum était de 2,8 W/kg, ce qui correspond à une valeur mesurée par calorimétrie de 1,5 W/kg.

Systèmes de 3,0 tesla :

- Champ magnétique statique de 3,0 tesla
- Débit d'absorption spécifique (DAS) moyenné sur le corps entier maximum de 2 W/kg pour 15 minutes de scan (c.-à-d. par séquence de scan).

Au cours d'essais non cliniques, l'endoprothèse vasculaire Zenith AAA a produit une élévation de la température égale ou inférieure à 1,9 °C à un débit d'absorption spécifique (DAS) moyenné sur le corps entier de 3,0 W/kg, pour 15 minutes de scan IRM dans un scanner IRM Excite GE Healthcare de 3,0 tesla, logiciel G3.0-052B. Le débit d'absorption spécifique (DAS) moyenné sur le corps entier maximum était de 3,0 W/kg, ce qui correspond à une valeur mesurée par calorimétrie de 2,8 W/kg.

Artéfact de l'image

L'artéfact de l'image s'étend dans toute la région anatomique contenant le dispositif, cachant la vue des structures anatomiques immédiatement adjacentes (à moins de 20 cm environ du dispositif), ainsi que le dispositif tout entier et sa lumière, lors d'un balayage dans le cadre d'essais non cliniques utilisant la séquence : écho de spin rapide dans un appareil d'IRM Excite GE Electric Healthcare de 3,0 tesla doté d'une bobine de radio-fréquence pour le corps, avec un logiciel G3.0-052B.

Pour tous les appareils, l'artéfact de l'image se dissipe à mesure que la distance entre le dispositif et la région d'intérêt augmente. Les scans IRM de la tête et du cou et des membres inférieurs peuvent être réalisés sans artéfact d'image. Un artéfact d'image peut être présent sur les examens IRM de la région abdominale et des membres supérieurs, en fonction de la distance entre le dispositif et la région d'intérêt.

Des informations cliniques sont disponibles sur dix-sept patients qui ont subi une IRM après l'implantation d'une endoprothèse couverte. Chez ces patients, on n'a constaté aucun événement indésirable ou problème associé au dispositif découlant de l'examen IRM. De plus, le nombre d'endoprothèses vasculaires Zenith AAA implantées dans le monde, pour lesquelles on n'a constaté aucun événement indésirable ou problème associé au dispositif découlant de l'examen IRM, a largement dépassé 100 000.

Cook recommande que le patient enregistre auprès de la MedicAlert Foundation les conditions IRM divulguées dans ce mode d'emploi. MedicAlert Foundation peut être contactée aux coordonnées suivantes :

Adresse postale :	MedicAlert Foundation International
	2323 Colorado Avenue
	Turlock, CA 95382, États-Unis
Tél. :	+1-888-633-4298 (numéro sans frais)
	+1-209-668-3333 (en dehors des États-Unis)
Fax :	+1-209-669-2450
Adresse Web :	www.medicalert.org

12.6 Surveillance et traitement complémentaires

Une surveillance complémentaire et un traitement éventuel sont recommandés dans les cas suivants :

- Anévrismes avec endofuite de type I
- Anévrismes avec endofuite de type III
- Augmentation de taille de l'anévrisme, dépassant d'au moins 5 mm le diamètre maximum (en présence ou non d'endofuite)
- Migration
- Longueur d'étanchéité insuffisante

Une décision de reprise chirurgicale ou d'une conversion à un traitement par chirurgie ouverte doit inclure l'évaluation, par le médecin traitant, des comorbidités concomitantes d'un patient, ainsi que de son espérance de vie et de son choix personnel. On devra avertir les patients qu'une reprise ultérieure, y compris une conversion à une intervention chirurgicale ouverte ou par cathéter, peut s'avérer nécessaire après l'implantation d'une endoprothèse.

13 INFORMATIONS RELATIVES AU SUIVI DU PATIENT

L'endoprothèse vasculaire Zenith Flex AAA à système d'introduction Z-Trak est accompagnée non seulement de ce mode d'emploi, mais aussi d'un *Formulaire de suivi du dispositif* que le personnel hospitalier doit remplir et renvoyer à COOK afin de suivre tous les patients qui ont reçu cette endoprothèse (conformément aux règlements fédéraux américains).

14 DÉPANNAGE

REMARQUE : L'assistance technique d'un spécialiste produit Cook peut être obtenue en contactant un représentant local Cook.

14.1 Dépannage du mécanisme de largage des fils de sécurité

MISE EN GARDE : Suivre les étapes ci-dessous uniquement s'il est impossible de retirer les fils de sécurité proximaux de la manière décrite à la Section 11.1.7.

14.1.1 Déploiement du stent proximal (supérieur) du corps principal

1. Si le mécanisme de largage des fils de sécurité du stent supérieur ne peut pas être retiré de la poignée, couper les fils de sécurité adjacent au mécanisme de largage **(Fig. 32)** et retirer le mécanisme de largage de la poignée.
2. Stabiliser le positionneur gris tout en retirant la gaine pour déployer entièrement le membre homolatéral.
3. Déverrouiller le verrou de sécurité du mécanisme de largage des fils de sécurité du membre homolatéral.
4. Pour retirer les fils de sécurité, glisser le mécanisme de largage des fils de sécurité du membre homolatéral hors de la poignée et le retirer par la fente sur la canule interne.
5. À l'aide de la pince à verrouillage, clamper et fixer l'extrémité coupée des fils de sécurité du capuchon supérieur. **(Fig. 33)**
6. Desserrer la vis à broche, et tout en maintenant la position de la canule interne et des fils de sécurité, avancer le positionneur gris et la gaine dans l'endoprothèse jusqu'à ce que l'extrémité du positionneur gris se trouve à 2 cm environ des marqueurs en or. **(Fig. 34)** Le positionneur gris avancé fournit un soutien supplémentaire à la canule interne.

REMARQUE : Maintenir une tension douce sur les fils de sécurité pour éviter un mou du fil lors de l'avancement du positionneur gris et de la gaine.

REMARQUE : Veiller à *ne pas* avancer l'extrémité du positionneur gris dans le capuchon supérieur.

7. Verrouiller la vis à broche. Vérifier que les fils de sécurité sont solidement fixés à la pince.
8. Stabiliser le positionneur gris et avancer lentement la gaine jusqu'à ce que son extrémité se trouve à 2 mm des marqueurs en or. **(Fig. 35)**

REMARQUE : Veiller à ne pas avancer l'endoprothèse elle-même pendant l'avancement de la gaine.

9. Stabiliser la gaine et tirer le positionneur gris avec la canule interne vers l'arrière pour faire passer le capuchon supérieur sur le stent suprarénal. **(Fig. 36)**
10. Vérifier que les marqueurs en or se trouvent à un niveau inférieur aux artères rénales.
11. Retirer les fils de sécurité.
12. Retirer la gaine jusqu'à ce que l'extrémité conique du positionneur gris soit exposée.
13. Avancer un ballonnet de modelage par le membre controlatéral du corps principal et le positionner juste en amont de la bifurcation de l'endoprothèse.
14. Gonfler le ballonnet jusqu'à ce qu'il atteigne le diamètre complet de l'endoprothèse. **(Fig. 37)**
15. Desserrer la vis à broche.
16. Stabiliser le positionneur gris et le cathéter à ballonnet, et avancer la canule interne pour déployer le capuchon supérieur.
17. Serrer la vis à broche.
18. Dégonfler le ballonnet et avancer le guide controlatéral dans l'aorte thoracique.

REMARQUE : En raison du risque de déploiement précoce du jambage homolatéral et de largage précoce des fils de sécurité, il est conseillé de laisser le ballonnet de modelage dans le membre controlatéral ou juste en amont de celui-ci pour stabiliser l'endoprothèse pendant la mise en place du membre homolatéral.

14.1.2 Raccordement du capuchon supérieur

1. Desserrer la vis à broche. **(Fig. 22)**
2. Fixer la gaine et la canule interne afin d'éviter tout déplacement de ces composants.
3. Avancer le positionneur gris sur la canule interne jusqu'à ce qu'il se raccorde au capuchon supérieur. **(Figures 23, 24** et **38)**

REMARQUE : En cas de résistance, tourner légèrement le positionneur gris et continuer à avancer doucement.

4. Resserrer la vis à broche et retirer l'ensemble du capuchon supérieur et du positionneur gris par l'endoprothèse, puis par la gaine en tirant sur la canule interne. **(Fig. 39)** Laisser la gaine et le guide en place.
5. Fermer la valve hémostatique Captor sur la gaine d'introduction Flexor en la tournant à fond dans le sens horaire. **(Fig. 26)**

14.1.3 Mise en place et déploiement du jambage iliaque homolatéral

REMARQUE : S'assurer que la valve hémostatique Captor sur la gaine d'introduction est tournée en position ouverte. **(Fig. 27)**

1. Utiliser l'ensemble guide et gaine du corps principal de l'endoprothèse pour introduire le jambage homolatéral.

REMARQUE : En raison de la modification des consignes de largage du capuchon supérieur, l'ensemble gaine du corps principal doit être retiré jusqu'à un point situé entre 1 et 2 cm à l'intérieur du membre homolatéral proximal. Avancer l'ensemble dilatateur et gaine du membre homolatéral dans la gaine du corps principal.

REMARQUE : Le ballonnet de modelage peut être gonflé dans le membre controlatéral du corps principal si une stabilisation supplémentaire de l'endoprothèse s'avère nécessaire.

MISE EN GARDE : Ne pas gonfler le ballonnet à l'extérieur de l'endoprothèse.

REMARQUE : Dans des vaisseaux tortueux, la position des artères iliaques internes peut être altérée de façon significative par l'introduction de guides rigides et de systèmes de gaines.

2. Avancer lentement jusqu'à ce que le jambage iliaque homolatéral chevauche l'intérieur du membre homolatéral du corps principal sur une distance équivalente à au moins une endoprothèse complète de jambage iliaque (c'est-à-dire, l'endoprothèse proximale du jambage iliaque). **(Fig. 40)**

REMARQUE : Si un chevauchement sur une longueur de plus de trois stents de jambage iliaque s'avère nécessaire (ou une longueur de plus de deux stents de jambage iliaque pour les jambage de 37, 39, 54 et 56 mm de long), il peut être nécessaire d'envisager l'utilisation d'une extension de jambage dans la zone de bifurcation du côté opposé.

3. Vérifier la position de l'extrémité distale du jambage iliaque. Au besoin, repositionner le jambage iliaque pour assurer la perméabilité de l'artère iliaque interne.
4. Pour déployer le jambage iliaque, le stabiliser à l'aide du positionneur gris tout en retirant conjointement la gaine du jambage iliaque et la gaine du corps principal. **(Figures 29** et **41)** Le cas échéant, retirer la gaine du corps principal.
5. Sous contrôle radioscopique et après vérification de la position de l'endoprothèse de jambage iliaque, desserrer la vis de la broche et tirer la canule interne vers l'arrière pour raccorder le dilatateur dégressif au positionneur gris. Serrer la vis de la broche. Maintenir la position de la gaine tout en retirant le positionneur gris conjointement avec la canule interne qui y est rattachée. **(Fig. 42)**
6. Fermer la valve hémostatique Captor sur la gaine d'introduction Flexor en la tournant à fond dans le sens horaire.
7. Vérifier à nouveau la position des guides. Laisser la gaine et les guides en place.
8. Retirer le ballonnet dégonflé du côté controlatéral.

14.1.4 Mise en place et déploiement du jambage iliaque controlatéral

MISE EN GARDE : Avant l'implantation, vérifier que le jambage iliaque controlatéral prévu est sélectionné pour être inséré sur le côté controlatéral du patient.

1. Positionner l'intensificateur d'image de façon à observer l'artère iliaque interne controlatérale et l'artère iliaque commune controlatérale.
2. Avant l'introduction du système de largage du jambage iliaque controlatéral, injecter du produit de contraste par la gaine fémorale controlatérale pour repérer l'artère iliaque interne controlatérale.
3. Introduire le système de largage du jambage iliaque controlatéral dans l'artère. Avancer lentement jusqu'à ce que le jambage iliaque chevauche l'intérieur du membre controlatéral du corps principal sur une longueur d'au moins une endoprothèse de jambage iliaque complète (c'est-à-dire, l'endoprothèse proximale du jambage iliaque). **(Fig. 43)**

REMARQUE : S'il s'avère difficile d'avancer le système de largage du jambage iliaque, utiliser un guide plus robuste. Dans des vaisseaux tortueux, l'anatomie peut être altérée de façon significative par l'introduction de guides rigides et de systèmes de gaines.

4. Vérifier la position de l'extrémité distale du jambage iliaque. Le cas échéant, repositionner la jambage iliaque pour assurer sa perméabilité interne ainsi que son chevauchement à l'intérieur du corps principal de l'endoprothèse sur une distance équivalente à au moins un stent complet de jambage iliaque (c'est-à-dire, le stent proximal du jambage iliaque, avec un chevauchement maximum de 1,5 stent).
5. Pour déployer le jambage iliaque, le maintenir en position à l'aide du positionneur gris tout en retirant la gaine. **(Figures 18** et **44)** S'assurer de maintenir le chevauchement sur une distance équivalente à une endoprothèse.
6. Arrêter le retrait de la gaine dès le largage de l'extrémité distale du jambage iliaque.
7. Sous contrôle radioscopique et après vérification de la position de l'endoprothèse de jambage iliaque, desserrer la vis de la broche et tirer la canule interne vers l'arrière pour raccorder le dilatateur dégressif au positionneur gris. Serrer la vis de la broche. Maintenir la position de la gaine tout en retirant le positionneur gris conjointement avec la canule interne qui y est rattachée. **(Fig. 45)**
8. Vérifier à nouveau la position des guides.
9. Procéder à l'insertion du ballonnet de modelage et réaliser une angiographie finale ainsi qu'il est décrit à la **Section 11.1.12, Insertion du ballonnet de modelage**.

14.2 Dépannage lors du déploiement du stent suprarénal

MISE EN GARDE : Réaliser les étapes suivantes seulement s'il n'est pas possible de déployer le stent suprarénal tel que décrit dans la Section 11.1.7.

14.2.1 Déploiement du stent proximal (supérieur) du corps principal

1. S'il est impossible de déployer complètement le stent suprarénal en avançant la canule interne du capuchon supérieur, avancer un ballonnet de modelage par le moignon controlatéral du corps principal et le positionner juste en amont de la bifurcation de l'endoprothèse couverte.
2. Pour fournir un soutien supplémentaire à la canule interne, gonfler le ballonnet jusqu'au diamètre maximal de l'endoprothèse.
3. Desserrer la vis de la broche. **(Fig. 14)**
4. Stabiliser le positionneur gris et le cathéter à ballonnet, et avancer la canule interne pour déployer le stent suprarénal.

Si le stent suprarénal est complètement déployé :

5. Serrer la vis de la broche ; dégonfler et retirer le ballonnet.
6. Avancer le guide controlatéral dans l'aorte thoracique et reprendre l'étape appropriée du mode d'emploi pour terminer la procédure.

S'il est toujours impossible de déployer complètement le stent suprarénal :

5. Serrer la vis de la broche et dégonfler le ballonnet. Tout en maintenant la position du ballonnet, stabiliser le positionneur gris et retirer la gaine pour déployer complètement le moignon homolatéral.
6. Déverrouiller le verrou de sécurité du mécanisme de largage des fils de sécurité du moignon homolatéral.
7. Pour retirer le fil de sécurité, glisser le mécanisme de largage des fils de sécurité du moignon homolatéral hors de la poignée et le retirer par la fente, par-dessus la canule interne du dispositif.
8. Desserrer la vis de la broche **(Fig. 22)**, et tout en maintenant la position de la canule interne, avancer le positionneur gris et la gaine dans l'endoprothèse jusqu'à ce que l'extrémité du positionneur gris se trouve à 2 cm environ au-dessous des marqueurs en or proximaux. **(Fig. 46)** Le positionneur gris avancé fournit un soutien supplémentaire à la canule interne.
   REMARQUE : Veiller à ne pas avancer l'endoprothèse au cours de l'avancement du positionner gris et de la gaine.
   REMARQUE : Veiller à ne pas avancer l'extrémité du positionneur gris dans le capuchon supérieur.
9. Verrouiller la vis de la broche.
10. Vérifier que les marqueurs en or se trouvent à un niveau inférieur aux artères rénales.
11. Repositionner le ballonnet de modelage pour qu'il soit bien en place contre la bifurcation.
12. Gonfler le ballonnet jusqu'à ce qu'il atteigne le diamètre complet de l'endoprothèse. **(Fig. 37)**
13. Desserrer la vis de la broche.
14. Stabiliser le positionneur gris et le cathéter à ballonnet, et avancer la canule interne pour déployer le stent suprarénal.
15. Serrer la vis de la broche.
16. Dégonfler le ballonnet et avancer le guide controlatéral dans l'aorte thoracique.
    REMARQUE : En raison du déploiement précoce du jambage homolatéral et du largage précoce par fils de sécurité, il est conseillé de laisser le ballonnet de modelage dans le moignon controlatéral ou juste au-dessus de celui-ci pour stabiliser l'endoprothèse pendant la mise en place du moignon homolatéral.

14.2.2 Raccordement du capuchon supérieur

1. Desserrer la vis de la broche. **(Fig. 22)**
2. Fixer la gaine et la canule interne afin d'éviter tout déplacement de ces composants.
3. Avancer le positionneur gris sur la canule interne jusqu'à ce qu'il se raccorde au capuchon supérieur. **(Figures 23, 24** et **38)**
   REMARQUE : En cas de résistance, tourner légèrement le positionneur gris et continuer à avancer doucement.
4. Resserrer la vis de la broche et retirer l'ensemble du capuchon supérieur et du positionneur gris par l'endoprothèse, puis par la gaine en tirant sur la canule interne. **(Fig. 39)** Laisser la gaine et le guide en place.
5. Fermer la valve hémostatique Captor sur la gaine d'introduction Flexor en la tournant à fond dans le sens horaire. **(Fig. 26)**

14.2.3 Mise en place et déploiement du jambage iliaque homolatéral

REMARQUE : S'assurer que la valve hémostatique Captor sur la gaine d'introduction est tournée en position ouverte. **(Fig. 27)**

1. Positionner l'intensificateur d'image de façon à observer l'artère iliaque interne homolatérale et l'artère iliaque commune homolatérale.
2. Après l'introduction du système de largage du jambage iliaque homolatéral, injecter du produit de contraste par la gaine du corps principal pour repérer l'artère iliaque interne homolatérale.
3. Utiliser l'ensemble guide et gaine du corps principal pour introduire le jambage homolatéral.
   REMARQUE : En raison de la modification des consignes de largage du capuchon supérieur, l'ensemble gaine du corps principal doit être retiré jusqu'à un point situé entre 1 et 2 cm à l'intérieur du moignon homolatéral proximal. Avancer l'ensemble gaine de dilatation du moignon homolatéral dans la gaine du corps principal.
   REMARQUE : Le ballonnet de modelage peut être gonflé dans le moignon controlatéral du corps principal si une stabilisation supplémentaire de l'endoprothèse s'avère nécessaire.
   MISE EN GARDE : Ne pas gonfler le ballonnet à l'extérieur de l'endoprothèse.
   REMARQUE : Dans des vaisseaux tortueux, la position des artères iliaques internes peut être altérée de façon significative par l'introduction de guides rigides et de systèmes de gaines.
4. Avancer lentement le système de largage du jambage iliaque homolatéral jusqu'à ce que l'endoprothèse de jambage iliaque homolatérale chevauche l'intérieur du moignon homolatéral du corps principal sur une distance équivalente à au moins un stent complet de jambage iliaque (c'est-à-dire, le stent proximal de l'endoprothèse de jambage iliaque). **(Fig. 40)**
   REMARQUE : Si un chevauchement sur une distance dépassant trois stents de jambage iliaque s'avère nécessaire (plus de deux stents de jambage iliaque pour les jambages de 37, 39, 54 et 56 mm de long), il peut être nécessaire d'envisager l'utilisation d'une extension de jambage dans la zone de bifurcation du côté opposé.
5. Vérifier la position de l'extrémité distale de l'endoprothèse de jambage iliaque. Au besoin, repositionner l'endoprothèse de jambage iliaque pour assurer la perméabilité de l'artère iliaque interne.
6. Pour déployer l'endoprothèse de jambage iliaque, la stabiliser à l'aide du positionneur gris tout en retirant conjointement la gaine du jambage iliaque et la gaine du corps principal. **(Figures 29** et **41)**
7. Sous contrôle radioscopique et après vérification de la position de l'endoprothèse de jambage iliaque, desserrer la vis de la broche et tirer la canule interne vers l'arrière pour raccorder le dilatateur dégressif au positionneur gris. Serrer la vis de la broche. Maintenir la position de la gaine tout en retirant le positionneur gris conjointement avec la canule interne qui y est rattachée. **(Fig. 42)**
8. Fermer la valve hémostatique Captor sur la gaine d'introduction Flexor en la tournant à fond dans le sens horaire.
9. Vérifier à nouveau la position des guides. Laisser la gaine et les guides en place.
10. Retirer le ballonnet dégonflé du côté controlatéral.

14.2.4 Mise en place et déploiement du jambage iliaque controlatéral

MISE EN GARDE : Avant l'implantation, vérifier que le jambage iliaque controlatéral prévu est sélectionné pour être inséré sur le côté controlatéral du patient.

1. Positionner l'intensificateur d'image de façon à observer l'artère iliaque interne controlatérale et l'artère iliaque commune controlatérale.
2. Avant l'introduction du système de largage du jambage iliaque controlatéral, injecter du produit de contraste par la gaine fémorale controlatérale pour repérer l'artère iliaque interne controlatérale.
3. Introduire le système de largage du jambage iliaque controlatéral dans l'artère. Avancer lentement jusqu'à ce que l'endoprothèse de jambage iliaque chevauche l'intérieur du moignon controlatéral du corps principal sur une longueur d'au moins un stent complet de jambage iliaque (c'est-à-dire, le stent proximal de l'endoprothèse de jambage iliaque). **(Fig. 43)**
   REMARQUE : Si un jambage iliaque Spiral-Z est utilisé, un marqueur radio-opaque est positionné à 30 mm de l'extrémité proximale de l'endoprothèse de jambage iliaque pour identifier la quantité maximale de chevauchement. Pour positionner cette endoprothèse, avancer lentement jusqu'à ce que l'endoprothèse de jambage iliaque chevauche sur une distance équivalente à au moins un stent, sans dépasser la bande du marqueur radio-opaque.
   REMARQUE : S'il s'avère difficile d'avancer le système de largage du jambage iliaque, utiliser un guide plus robuste. Dans des vaisseaux tortueux, l'anatomie peut être altérée de façon significative par l'introduction de guides rigides et de systèmes de gaines.
4. Vérifier la position de l'extrémité distale de l'endoprothèse de jambage iliaque. Le cas échéant, repositionner l'endoprothèse de jambage iliaque pour assurer sa perméabilité interne ainsi que son chevauchement à l'intérieur du corps principal de l'endoprothèse sur une distance équivalente à au moins un stent complet de jambage iliaque (c'est-à-dire, le stent proximal de l'endoprothèse de jambage iliaque, avec un chevauchement maximum de 1,5 stent).
5. Pour déployer l'endoprothèse de jambage iliaque, la maintenir en position à l'aide du positionneur gris tout en retirant la gaine. **(Figures 18** et **44)** S'assurer de maintenir le chevauchement sur une distance équivalente à un stent.
6. Arrêter le retrait de la gaine dès le largage de l'extrémité distale de l'endoprothèse de jambage iliaque.
7. Sous contrôle radioscopique et après vérification de la position de l'endoprothèse de jambage iliaque, desserrer la vis de la broche et tirer la canule interne vers l'arrière pour raccorder le dilatateur dégressif au positionneur gris. Serrer la vis de la broche. Maintenir la position de la gaine tout en retirant le positionneur gris conjointement avec la canule interne qui y est rattachée. **(Fig. 45)**
8. Vérifier à nouveau la position des guides.
9. Procéder à l'insertion du ballonnet de modelage et à l'angiogramme final tel que décrit dans la Section **Insertion du ballonnet de modelage** du mode d'emploi du produit.

MAGYAR

ZENITH FLEX® AAA ENDOVASZKULÁRIS GRAFT Z-TRAK™ FELVEZETŐRENDSZERREL

Figyelmesen olvasson el minden utasítást. Az utasítások, figyelmeztetések és óvintézkedések megfelelő betartásának elmulasztása súlyos sebészeti következményekhez, vagy a beteg sérüléséhez vezethet.

VIGYÁZAT: Az USA szövetségi törvényeinek értelmében ez az eszköz kizárólag orvos által vagy rendeletére forgalmazható.

VIGYÁZAT: A külső tasak teljes tartalma (beleértve a felvezetőrendszert és az endovaszkuláris graftokat is) steril kiszerelésű, és egyszeri használatra szolgál.

A Zenith termékcsaládra négy javasolt használati utasítás vonatkozik. Ez a használati utasítás a Zenith Flex AAA endovaszkuláris graft (fő grafttörzs és iliacaszárak) javasolt használati utasítását tartalmazza. Az egyéb Zenith komponensekre vonatkozó információt lásd a következő használati utasításokban:

- Zenith AAA endovaszkuláris graft (Zenith AAA endovaszkuláris graft fő grafttörzse, iliacaszárak és okklúdor);
- Zenith AAA endovaszkuláris graft tartozékai (fő grafttörzs toldaléka, iliacaszár toldaléka, konverter és iliacadugó);
- Zenith Renu® AAA kiegészítőgraft (fő grafttörzs toldaléka és konverter konfigurációi); és
- Coda® ballonkatéter.

1 AZ ESZKÖZ LEÍRÁSA

1.1 Aortikus fő grafttörzs és iliacaszár-komponenesek

A Zenith Flex AAA endovaszkuláris graft három komponensből álló moduláris felépítésű rendszer, amelynek részei a bifurkációs aortikus fő grafttörzs és két iliacaszár. **(1. ábra)** A graft moduljai teljes vastagságban poliészter-szövetből készültek, amely fonott poliészter- és monofil polipropilén varrattal van az öntáguló, rozsdamentes acélból készült Cook-Z® sztentekhez erősítve. A modulok teljes hosszukban sztentekkel vannak ellátva, hogy telepítésük során biztosítani tudják a graft lumenének felnyitásához szükséges szilárdságot és feszítőerőt. Ezenkívül a Cook-Z sztentek biztosítják a graftnak az érfalhoz való megfelelő kapcsolódását és megtapadását.

A graft proximális végén levő csupasz suprarenalis sztenten egymástól 3 mm-es távolságra elhelyezett horgok vannak, amelyek az eszköz további rögzítésére szolgálnak. A sztentgraft fluoroszkópos láthatóvá tételének megkönnyítésére az eszközön a következő arany sugárfogó markerek vannak elhelyezve: a fő grafttörzs bifurkációs szakaszának kontralaterális ágán, a legdisztálisabb sztent laterális szélén egy marker és a graft anyagának legmagasabb szélétől 2 mm-es távolságon belül, az eszköz kerülete mentén négy marker.

1.2 A fő grafttörzs bejuttatórendszere

A Zenith Flex AAA endovaszkuláris graft fő grafttörzse a Z-Trak felvezetőrendszerbe előre betöltve kerül szállításra. **(2. ábra)** Szekvenciális telepítési módszerrel működik; beépített tulajdonságai a telepítés egész folyamata során biztosítják a graft irányíthatóságát. A Z-Trak felvezetőrendszer kialakításánál fogva pontos pozicionálást tesz lehetővé, és módot ad a graft végső helyzetének ismételt beigazítására a horgas suprarenalis sztent beültetése előtt.

A fő grafttörzs bejuttatórendszere 18, 20, vagy 22 Fr méretű Z-Trak felvezetőrendszert használ. Az endovaszkuláris graftot kettős elsütődrót-kioldó mechanizmus rögzíti a bejutattórendszerhez, amíg az orvos azt ki nem oldja. Valamennyi rendszer 0,035 hüvelykes (0,89 mm-es) vezetődróttal kompatibilis.

Pótlólagos vérzéscsillapítás céljából a Captor® vérzéscsillapító szelep a tartozékoknak a hüvelyen át történő ki- vagy bevezetése és/vagy eltávolítása idejére kilazítható vagy megszorítható. A fő grafttörzs részeinek bejuttatórendszere Flexor® bevezetőhüvelyt tartalmaz, amely ellenáll a csomósodásnak és hidrofil bevonattal van ellátva. Mindkét tulajdonság arra szolgál, hogy fokozza az eszköz kezelhetőségét az arteria iliacákban és a hasi aortában.

1.3 Az iliacaszár bejuttatórendszere

A Zenith Flex AAA endovaszkuláris graft iliacaszárai a Z-Trak felvezetőrendszerbe előre betöltve kerülnek szállításra. **(3. ábra)** A bejuttatórendszer tervezésénél a minimális preparálással járó, kényelmes felhasználhatóságot tartották szem előtt. Az iliacaszár bejuttatórendszere 14 Fr vagy 16 Fr méretű Z-Trak felvezetőrendszert használ. Valamennyi rendszer 0,035 hüvelykes (0,89 mm-es) vezetődróttal kompatibilis.

Pótlólagos vérzéscsillapítás céljából a Captor vérzéscsillapító szelep a tartozékoknak a hüvelyen át ki- vagy bevezetése és/vagy eltávolítása idejére kilazítható vagy megszorítható.

1.4 A Zenith® AAA endovaszkuláris graft kiegészítőkomponensei

További tartozékok (a grafttörzshöz való toldalékok, az iliacaszárhoz való toldalékok, konverterek és iliacadugók) is beszerezhetők. **(4. ábra)** További információ a Zenith AAA endovaszkuláris graft tartozékainak használati utasításában olvasható.

2 HASZNÁLATI JAVALLATOK

A Z-Trak felvezetőrendszerrel ellátott Zenith Flex AAA endovaszkuláris graft olyan hasi aorta- vagy aorto-iliaca aneurysmával rendelkező betegek endovaszkuláris kezelésére javallott, akiknek a morfológiája alkalmas az endovaszkuláris korrekcióra, a következőket beleértve:

- Megfelelő, a szükséges felvezetőrendszerekkel kompatibilis iliaca/femoralis hozzáférés,
- Az aneurysmán kívül eső, ahhoz képest proximális helyzetű infrarenalis aortaszakasz (nyak):
  - hossza legalább 15 mm,
  - külső faltól külső falig mért átmérője 32 mm-nél nem nagyobb és 18 mm-nél nem kisebb,
  - az aneurysma hossztengelyével bezárt szöge 60 foknál kisebb, és
  - a suprarenalis aorta tengelyével bezárt szöge 45 foknál kisebb.
- Az arteria iliaca disztális rögzítési helye 10 mm-nél hosszabb és átmérője 7,5–20 mm (külső faltól külső falig mérve).

3 ELLENJAVALLATOK

A Z-Trak felvezetőrendszerrel ellátott Zenith Flex AAA endovaszkuláris graft ellenjavallott az alábbi esetekben:

- Olyan betegek, akikről ismert, hogy érzékenyek vagy allergiásak a rozsdamentes acélra, a poliészterre, a forrasztóanyagra (ón, ezüst), a polipropilénre vagy az aranyra.
- Szisztémás fertőzésben szenvedő betegek, akiknél nagyobb lehet az endovaszkuláris graft elfertőződésének a veszélye.

4 FIGYELMEZTETÉSEK ÉS ÓVINTÉZKEDÉSEK

4.1 Általános

- Figyelmesen olvasson el minden utasítást. Az utasítások, figyelmeztetések és óvintézkedések megfelelő betartásának elmulasztása súlyos következményekhez vagy a beteg sérüléséhez vezethet.
- Implantációs vagy reintervenciós eljárások idején mindig rendelkezésre kell, hogy álljon egy képzett sebészcsapat arra az esetre, ha nyitott műtéti korrekcióra kell áttérni.
- A Z-Trak felvezetőrendszerrel ellátott Zenith Flex AAA endovaszkuláris graftot kizárólag a (katéteres alapú és sebészeti) vaszkuláris intervenciós technikákban jártas és a jelen eszközök használatára kiképzett orvosok és orvoscsapatok használhatják. A képzésre vonatkozó specifikus elvárásokat a **10.1 szakasz írja le (Orvosképzés)**.
- A megkezdett endovaszkuláris korrekció utáni további intervenció, vagy a standard nyitott műtéti korrekcióra való áttérés lehetőségét mérlegelni kell olyan betegek esetében, akiknél az aneurysma tágulása, a rögzítési hossz (az érfal és a graftkomponens átfedése) elfogadhatatlan csökkenése és/vagy endoleak tapasztalható. Az aneurysma méretének növekedése, a perzisztens endoleak, illetve a graft migrációja az aneurysma rupturájához vezethet.
- A graft ágában csökkent véráramlást vagy szivárgást tapasztaló betegeknél másodlagos beavatkozásokra vagy műtéti eljárásokra lehet szükség.

4.2 A betegek kiválasztása, kezelése és utánkövetése

- A Zenith Flex AAA endovaszkuláris graft legalább 18 mm és legfeljebb 32 mm átmérőjű aortanyakak kezelésére szolgál. A Zenith Flex AAA endovaszkuláris graft legalább 15 mm hosszúságú proximális (a legalsó renalis artériához képest disztális) aortanyakak kezelésére szolgál. Az arteria iliaca disztális rögzítési helye 10 mm-nél hosszabb, átmérője pedig (külső faltól külső falig mérve) 7,5–20 mm kell, hogy legyen. Ezek a méretek kritikus fontosságúak az endovaszkuláris korrekció sikere szempontjából.
- Az aneurysma sikeres kizárását a következő kulcsfontosságú anatómiai tényezők negatívan befolyásolhatják: az aortanyak súlyos proximális angulatiója (az infrarenalis nyak és az AAA tengelye által bezárt szög 60 foknál nagyobb, vagy a suprarenalis nyak és a közvetlen infrarenalis nyak által bezárt szög 45 foknál nagyobb); rövid (15 mm-nél rövidebb) proximális aortanyak; fordított tölcsér alak (a proximális aortanyak 15 mm-es szakaszán belül 10%-ot meghaladó átmérő-növekedés); valamint kerület menti thrombus és/vagy meszesedés az arteriális beültetési helyeken, különösen a proximális aortanyak és a disztális arteria iliaca találkozási pontjánál. Anatómiai korlátozások esetén a megfelelő tapadás és rögzítés eléréséhez hosszabb méretű nyakra lehet szükség. Az egyenetlen meszesedés és/vagy plakk veszélyeztetheti a graft rögzítését és tapadását a rögzítési helyeken. Az ilyen kulcsfontosságú anatómiai tulajdonságokat mutató aortanyaki szakaszokon gyakrabban fordulhat elő a graft migrációja vagy az endoleak.
- Az eszköznek az érrendszerbe való felvezetéséhez megfelelő iliacalis vagy femoralis hozzáférésre van szükség. A hozzáféréshez használandó ér (belső faltól belső falig mért) átmérőjének és morfológiájának (minimális kanyargósság, okklúzív betegség és/vagy meszesedés) kompatibilisnek kell lennie a 16–22 Fr méretű vaszkuláris bevezetőhüvelynek megfelelő vaszkuláris hozzáférési technikákkal és bejuttatórendszerekkel. Az erek jelentősen meszesedett, okklúzív, kanyargós vagy thrombotizált volta kizárhatja az endovaszkuláris graft behelyezését és/vagy fokozhatja az embolizáció veszélyét. Egyes betegeknél az eljárás sikeréhez vaszkuláris conduittechnika alkalmazására lehet szükség.
- A Z-Trak felvezetőrendszerrel ellátott Zenith Flex AAA endovaszkuláris graft alkalmazása nem ajánlott olyan betegeknél, akik nem tolerálják az intraoperatív és a posztoperatív utánkövető képalkotáshoz szükséges kontrasztanyagokat. Minden beteget gondosan monitorozni kell, és időszakosan ellenőrizni kell, hogy nem történt-e változás a betegségükben és az endoprothesis épségében.
- A Z-Trak felvezetőrendszerrel ellátott Zenith Flex AAA endovaszkuláris graft alkalmazása nem ajánlott olyan betegeknél, akik túllépik az eljáráshoz szükséges képalkotást nehezítő vagy kizáró súly- és/vagy méretbeli határértékeket.
- Ha nem sikerül legalább az egyik arteria iliaca interna átjárhatóságát fenntartani, vagy ha az egyik nélkülözhetetlen arteria mesenterica inferior elzáródik, megnövekedhet a medencetáji/bélrendszeri ischaemia kialakulásának veszélye.
- Több nagy, átjárható lumbalis arteria, fali thrombus és átjárható arteria mesenterica inferior megléte mind hajlamosíthatja a beteget a II. típusú endoleak kialakulására. Kezelhetetlen coagulopathiában szenvedő betegeknél is nagyobb lehet a II. típusú endoleak vagy a vérzési komplikációk kialakulásának veszélye.
- A Z-Trak felvezetőrendszerrel ellátott Zenith Flex AAA endovaszkuláris graft biztonságosságának és hatékonyságának értékelése a következő betegpopulációkban még nem történt meg:
  - traumatikus aortasérülés
  - szivárgó, rupturát megelőző állapotú és rupturált aneurysmák
  - mycoticus aneurysmák
  - korábbi graftbeültetés eredményeképp kialakult pseudoaneurysmák
  - korábban beültetett endovaszkuláris graftok revíziója
  - kezelhetetlen coagulopathia
  - nélkülözhetetlen arteria mesenterica
  - örökletes kötőszöveti betegség (pl. Marfans- vagy Ehlers–Danlos-szindróma)
  - egyidejűleg fennálló thoracalis aorta- vagy thoraco-abdominalis aneurysmák
  - aktív szisztémás fertőzések
  - terhes vagy szoptató nők
  - kórosan elhízott betegek
  - 18 év alatti életkor
  - olyan betegek, akiknél a proximális aortikus nyak 15 mm-nél rövidebb, vagy a proximális aortikus nyak és az aneurysma hossztengelye által bezárt szög 60 foknál nagyobb.
- A sikeres betegkiválasztáshoz specifikus leképezésre és pontos mérésekre van szükség; lásd a **„4.3. A beavatkozást megelőzően alkalmazott mérési technikák és leképezés" c. szakaszt**.
- Az eljárás elvégzéséhez szükséges valamennyi eszköznek minden lehetséges hosszban és átmérőben az orvos rendelkezésére kell állnia, különösen akkor, ha a preoperatív tervezéshez felhasználható méretek (kezelési átmérők/hosszúságadatok) nem biztosak. Ez a megközelítés nagyobb intraoperatív rugalmasságra ad lehetőséget az eljárás optimális kimenetele érdekében.

4.3 A beavatkozást megelőzően alkalmazott mérési technikák és leképezés

- Kontrasztanyag nélküli CT-felvétel hiányában előfordulhat, hogy nem sikerül felbecsülni az arteria iliaca vagy az aorta meszesedésének mértékét, amely gátolhatja a hozzáférést vagy az eszköz megbízható rögzítését és tapadását.
- A beavatkozást megelőzően 3 mm-t meghaladó képrekonstrukciós szeletvastagsággal végzett CT-vizsgálat az eszköz méreteinek szuboptimális megválasztását eredményezheti, vagy azt, hogy a CT-felvétel alapján nem lehet értékelni a fokális stenosisokat.
- A klinikai tapasztalatok szerint a Zenith Flex AAA endovaszkuláris grafttal történő kezelést megelőzően a beteg anatómiájának pontos felmérésére a kontrasztanyaggal végzett, térbeli rekonstrukcióval kiegészített spirális CT-angiográfia (CTA) a nyomatékosan ajánlott leképezési módszer. Ha a kontrasztanyaggal végzett, térbeli rekonstrukcióval kiegészített spirális CTA nem áll rendelkezésre, a beteget olyan intézménybe kell utalni, ahol lehetőség van ilyen vizsgálat elvégzésére.
- A klinikusok ajánlása szerint a műtét közben végzett angiográfia során a röntgenberendezést hordozó C kart úgy kell elhelyezni, hogy a renalis artériák, különösen pedig a legalsó átjárható renalis artéria eredete jól látható legyen a fő grafttörzs anyaga proximális szélének (tapadó sztent) telepítése előtt. Emellett az angiográfiás felvételnek úgy kell megjelenítenie az arteria iliacák kettéágazását, hogy jól látható legyen a disztális arteria iliaca communisok helyzete az arteria iliaca internák eredetéhez képest bilaterálisan, az iliacaszár-komponens telepítése előtt.

Átmérők

Az eszköz helyes méretezése és a helyes eszközkiválasztás érdekében az érátmérőket CT alkalmazásával, külső faltól külső falig történő méréssel (nem pedig a lumen mérésével) kell meghatározni. A kontrasztanyaggal végzett spirális CT-felvételt 1 cm-rel a truncus coeliacus fölött kell kezdeni és egészen a combcsontfejeken való áthaladásig kell folytatni 3 mm-es, vagy ennél kisebb axiális szeletvastagsággal.

Hosszúságok

A hosszméreteket CT alkalmazásával kell meghatározni, úgy, hogy pontosan meg lehessen állapítani az infrarenalis proximális nyakhosszat, és pontosan meg lehessen tervezni a Zenith Flex AAA endovaszkuláris graft fő grafttörzsének méreteit és szárkomponenseit. Ezeket a rekonstrukciókat sagittalis, coronalis irányban és három dimenzióban is el kell végezni.

- **Mindeddig nem lett megállapítva, hogy az endovaszkuláris graftok hosszú távon hogyan töltik be a szerepüket. Minden beteget tájékoztatni kell arról, hogy az endovaszkuláris kezelés egész életen át tartó, rendszeres utánkövetéssel jár az egészség és az endovaszkuláris graft működőképességének felmérése céljából.** Fokozott utánkövetésben kell részesíteni azokat a betegeket, akiknél specifikus klinikai esemény (pl. endoleak, az aneurysma tágulása, vagy az endovaszkuláris graft szerkezetében vagy helyzetében bekövetkező változás) történt. Az utánkövetésre vonatkozó specifikus irányelvek a **„12. LEKÉPEZÉSI IRÁNYELVEK ÉS POSZTOPERATÍV UTÁNKÖVETÉS" c. szakaszban** találhatók.
- A Z-Trak felvezetőrendszerrel ellátott Zenith Flex AAA endovaszkuláris graft alkalmazása nem ajánlott olyan betegek esetében, akik nem tudják vagy nem hajlandók vállalni a **„12. LEKÉPEZÉSI IRÁNYELVEK ÉS POSZTOPERATÍV UTÁNKÖVETÉS" c. szakaszban** ismertetett, műtét előtt és után szükséges képalkotási és beültetési vizsgálatokon való részvételt.
- Az endovaszkuláris graft behelyezését követően a betegeknél rendszeresen monitorozni kell a következők esetleges fellépését: a graft melletti elfolyás, az aneurysma növekedése és az endovaszkuláris graft szerkezetében vagy helyzetében bekövetkező változások. Legalább évente leképezési vizsgálat szükséges a következők szerint: 1) hasi röntgenfelvételek az eszköz épségének vizsgálata céljából (komponensek szétválása, sztent törése vagy horgok leválása) és 2) kontrasztanyaggal és kontrasztanyag nélkül végzett CT-felvétel az aneurysmában bekövetkezett változások, a graft melletti elfolyás, az átjárhatóság, a kanyargósság és a progresszív betegség vizsgálata céljából. Ha vesekomplikációk vagy egyéb tényezők miatt a kontrasztanyagok használata kizárt, hasonló információ nyerhető hasi röntgenfelvételtel és duplex ultrahangvizsgálattal.

4.4 Az eszköz kiválasztása

- A megfelelő eszközméret kiválasztásakor nyomatékosan ajánlott szigorúan ragaszkodni a Zenith Flex AAA endovaszkuláris graft használati utasításában található méretezési útmutatóhoz **(10.5.1–10.5.2. táblázat)**. A használati utasítás méretezési útmutatója tartalmazza az eszköz megfelelő túlméretezését. Az ezen kívüli méretezés eredménye endoleak, törés, migráció, az eszköz betüremlése vagy kompressziója lehet.

4.5 Beültetési eljárás

(Lásd a **11. HASZNÁLATI UTASÍTÁS c. szakaszt.**)

- Az eljárás során megfelelő képalkotásra van szükség a Zenith Flex AAA endovaszkuláris graft sikeres elhelyezéséhez és az aorta falához való pontos illesztés biztosításához.
- A bejuttatórendszert nem szabad meghajlítani vagy megtörni. Ez károsíthatja a bejuttatórendszert és a Zenith Flex AAA endovaszkuláris graftot.
- Az endovaszkuláris graft csavarodásának elkerülésére a bejuttatórendszer bármilyen kismértékű forgatása során ügyeljen arra, hogy a rendszer valamennyi alkotóelemét (a külső hüvelytől a belső kanülig) együtt, egy egységként forgassa.
- Ha a vezetődrót vagy a bejuttatórendszer előretolása során ellenállást észlel, ne folytassa a bejuttatórendszer egyik részének továbbítását sem. Álljon meg, és állapítsa meg az ellenállás okát; ellenkező esetben az ér, a katéter vagy a graft károsodása következhet be. Különös óvatossággal járjon el stenotikus vagy thrombotizált szakaszokon és meszesedett vagy kanyargós erekben.
- Az endoprothesis akaratlan részleges telepítése,vagy migrációja műtéti eltávolítást tehet szükségessé.
- Orvosi indikáció esetét kivéve ne telepítse a Zenith Flex AAA endovaszkuláris graftot olyan helyre, ahol szervek vagy végtagok vérellátásához szükséges artériákat zárna el. Az endoprothesissel ne fedjen le jelentős renalis vagy mesentericus artériákat (kivétel az arteria mesenterica inferior). Ellenkező esetben érelzáródás előfordulhat. A klinikai vizsgálat során ezt az eszközt két elzáródott arteria iliaca internával rendelkező betegeknél nem vizsgálták.
- Részleges vagy teljes telepítés után ne próbálja visszajuttatni a graftot a hüvelybe.
- A sztentgraft disztális újrapozicionálása a fedett proximális sztent részleges telepítése után a sztentgraft károsodásához és/vagy érsérüléshez vezethet.
- A Zenith Flex AAA endovaszkuláris graftnak az éren belüli pontatlan elhelyezése és/vagy tökéletlen tapadása fokozhatja az endoleak kialakulásának, a graft migrációjának és az arteria renalis vagy az arteria iliaca interna akaratlan elzárásának veszélyét. A veseelégtelenség és az azt követő komplikációk veszélyének csökkentése érdekében fenn kell tartani a renalis artériák átjárhatóságát.
- A Zenith Flex AAA endovaszkuláris graft nem megfelelő rögzítése fokozhatja a sztentgraft migrációjának veszélyét. Az endoprothesis helytelen telepítése vagy migrációja műtéti beavatkozást tehet szükségessé.
- A beültetési eljárás folyamán a kórházi protokollnak és az orvos választásának megfelelő szisztémás anticoagulatio alkalmazandó. Ha a heparin ellenjavallott, más alvadásgátló szer alkalmazását kell megfontolni.
- A Flexor bevezetőhüvely külsején lévő hidrofil bevonat aktiválásához a felületet fiziológiás sóoldattal átitatott steril gézlapokkal kell áttörölni. Az optimális működőképesség érdekében a hüvelyt állandóan tartsa hidratált állapotban.
- Az endoprothesis szennyeződésének és fertőződésének elkerülése érdekében a preparálás és bejuttatás folyamán a lehető legkisebb mértékben érintse az összehúzott endoprothesist.
- A bejuttatórendszer felvezetése során tartsa meg a vezetődrót helyzetét.
- Fluoroszkópiát kell használni a bevezetés, valamint a kinyitás (telepítés) során, hogy meg lehessen győződni a bejuttatórendszer komponenseinek megfelelő működéséről, a graft megfelelő elhelyezéséről és az eljárás kívánt kimeneteléről.
- A Z-Trak felvezetőrendszerrel ellátott Zenith Flex AAA endovaszkuláris graft alkalmazásához intravaszkuláris kontrasztanyag beadása szükséges. A meglévő veseelégtelenségben szenvedő betegeknél fokozódhat a posztoperatív veseelégtelenség kialakulásának veszélye. Ügyelni kell az eljárás folyamán alkalmazott kontrasztanyag mennyiségének korlátozására, és megelőző kezelési módszereket kell alkalmazni a vesekárosodás csökkentésére (pl. megfelelő hidratálás).
- A hüvely és/vagy a vezetődrót visszahúzásakor az anatómia és a graft helyzete megváltozhat. Állandóan monitorozza a graft helyzetét és szükség szerint végezzen angiográfiát annak ellenőrzésére.
- A Zenith Flex AAA endovaszkuláris graft egyik része egy rögzítőhorgokkal ellátott suprarenalis sztent. Legyen rendkívül körültekintő, amikor a suprarenalis sztent közelében intervenciós és angiográfiás eszközökkel dolgozik.
- Legyen körültekintő, amikor katétereket, drótokat és hüvelyeket manipulál az aneurysmán belül. A jelentős zavarok thrombusdarabokat mozdíthatnak ki, amelyek disztális embolizációt, vagy az aneurysma rupturáját okozhatják.
- A graft elhelyezése után, abban az esetben, ha újabb eszközök felvezetése (másodlagos beavatkozás) válik szükségessé, kerülje el a graft károsítását és helyzetének megváltoztatását.
- A suprarenalis sztent telepítése előtt ellenőrizze, hogy a hozzáférést biztosító vezetődrót az aortaívhez képest kissé disztálisan túlnyúlva helyezkedik el.
- Implantáció előtt ellenőrizze, hogy az előre meghatározott kontralaterális iliacaszár van kiválasztva a beteg kontralaterális oldalán való felvezetésre.

4.6 A formázóballon használata

- Ne töltse fel a ballont az érben a grafton kívül, mert az az ér sérülését okozhatja. A ballont a saját címkéjén szereplő utasításoknak megfelelően kell használni.
- Meszesedés jelenléte esetén óvatosan járjon el a ballon grafton belül történő feltöltése során, mivel a túlzott mértékű feltöltés az ér sérüléséhez vezethet.
- Új helyzetbe való áthelyezés előtt győződjön meg arról, hogy a ballon teljesen le lett engedve.
- Pótlólagos vérzéscsillapítás céljából a Captor vérzéscsillapító szelep a formázóballon bevezetése és későbbi visszahúzása elősegítésére kilazítható vagy megszorítható.

4.7 Mágneses rezonanciára vonatkozó információk

A nem klinikai tesztelés során bizonyítást nyert, hogy a Zenith AAA endovaszkuláris graft MR-kondicionális. Az ilyen endovaszkuláris grafttal rendelkező beteg a graft behelyezése után azonnal biztonságosan szkennelhető az alábbi körülmények között:

Statikus mágneses mező

- Sztatikus mágneses tér: legfeljebb 3,0 tesla
- A mágneses tér gradiensének maximuma: 720 gauss/cm

A nem klinikai értékelés 3 teslás MR-rendszerrel (General Electric Excite), a sztatikus mágneses tér betegnek megfelelő pontjában (vagyis a szkenner vizsgálati tartományán kívül, a beteg vagy más személy számára elérhető pozícióban) elhelyezett gaussmérővel végrehajtott mérés tanúsága szerint maximálisan 720 gauss/cm értékű mágneses térgradiens mellett lett elvégezve.

MRI-vel kapcsolatos melegedés

1,5 teslás rendszerek:

- Sztatikus mágneses tér erőssége: 1,5 tesla
- Maximális egész testre átlagolt fajlagos abszorpciós tényező (SAR): 2 W/kg, 15 perces szkennelés során (azaz szkennelési szekvenciánként)

Nem klinikai tesztelés során a Zenith AAA endovaszkuláris graft legfeljebb 1,4 °C-os hőmérséklet-emelkedést mutatott 2,8 W/kg-os maximális egész testre átlagolt fajlagos abszorpciós tényező (SAR) mellett, 15 perces MR-szkennelés során, egy 1,5 teslás Siemens Medical Magnetom, Numaris/4, Syngo MR 2002B DHHS verziójú szoftverrel rendelkező MR-szkennerben. A maximális egész testre átlagolt fajlagos abszorpciós tényező (SAR) 2,8 W/kg volt, ami 1,5 W/kg-os, kaloriméterben mért értéknek felel meg.

3,0 teslás rendszerek:

- Sztatikus mágneses tér erőssége: 3,0 tesla
- Maximális egész testre átlagolt fajlagos abszorpciós tényező (SAR): 2 W/kg, 15 perces szkennelés során (azaz szkennelési szekvenciánként)

Nem klinikai tesztelés során a Zenith AAA endovaszkuláris graft legfeljebb 1,9 °C-os hőmérséklet-emelkedést mutatott 3,0 W/kg-os maximális egész testre átlagolt fajlagos abszorpciós tényező (SAR) mellett, 15 perces MR-szkennelés során, egy 3,0 teslás Excite, GE Healthcare, G3.0-052B szoftverrel rendelkező MR-szkennerben. A maximális, egész testre átlagolt fajlagos abszorpciós tényező (SAR) 3,0 W/kg volt, ami 2,8 W/kg-os, kaloriméterben mért értéknek felel meg.

Képműtermék

A képműtermék az eszközt tartalmazó anatómiai régió egészére kiterjed, és az eszköz kb. 20 cm-es körzetében elhomályosítja a közvetlenül szomszédos anatómiai szerkezetek képét, valamint az egész eszköz és lumene képét, amikor nem klinikai tesztelés során a szkennelés a következő feltételek mellett történik: Gyors spinechó 3,0 teslás Excite, GE Healthcare, G3.0-052B szoftverrel rendelkező, rádiófrekvenciás testtekercscsel felszerelt MR-rendszerben.

A képműtermék minden szkenner esetében a vizsgált területtől távolodva fokozatosan gyengül. A fejről, a nyakról és az alsó végtagokról leképezési műtermék nélküli MR-felvételt lehet készíteni. Leképezési műtermék a hasi régió és a felső végtagok felvételeiben jelenhet meg, az eszköz és a vizsgálandó terület közötti távolságtól függően.

Tizenhét olyan betegről áll rendelkezésre klinikai információ, akiken sztentgraftbeültetés után MRI-vizsgálatokat végeztek. Egyik betegnél sem írtak le az MRI-vizsgálat elvégzése okozta nemkívánatos eseményt vagy az eszközzel kapcsolatos problémát. Emellett szerte a világon eddig jóval több mint 100 000 Zenith AAA endovaszkuláris graftot ültettek be, amelyeknél nem számoltak be az MRI által okozott nemkívánatos eseményről vagy az eszközzel kapcsolatos problémáról.

A Cook azt javasolja, hogy a beteg regisztrálja a MedicAlert Foundationnál az ebben a használati utasításban közölt MR-vizsgálati feltételeket. A MedicAlert Foundation elérhetőségei a következők:

Postai cím:	MedicAlert Foundation International
	2323 Colorado Avenue
	Turlock, CA 95382, USA
Telefonszám:	888-633-4298 (ingyenesen hívható)
	az Egyesült Államokon kívülről +1-209-668-3333
Fax:	+1-209-669-2450
Web:	www.medicalert.org

5 NEMKÍVÁNATOS ESEMÉNYEK

5.1 Megfigyelt nemkívánatos események

A megfigyelt nemkívánatos események gyakoriságának az **5.1.1**. **táblázatban** felsorolt adatai az Egyesült Államokban az eszköz egy korábbi változatával (Zenith AAA endovaszkuláris graft) végzett, multicentrikus, prospektív vizsgálaton alapulnak, amely 15 központban, 352 endovaszkuláris beteg (200 standard kockázatú beteg, 100 magas kockázatú beteg és 52 roll-in beteg), valamint 80 kontrollszemély bevonásával folyt. A standard kockázatú vizsgálati csoportba azok a betegek kerültek, akik fiziológiailag alkalmasak voltak nyitott vagy endovaszkuláris korrekciós műtét elviselésére, és akiknek anatómiája megfelelő volt a H&L-B One-Shot™ felvezetőrendszerrel (a felvezetőrendszer előző változatával) ellátott Zenith AAA endovaszkuláris grafttal való kezelésre. A megfelelő anatómiával rendelkező, de a nyitott korrekciós műtét viszonylatában fokozott morbiditási vagy mortalitási kockázatú betegek a magas kockázatú vizsgálati csoportba kerültek. A vizsgálatban eredetileg kezelt betegek a roll-in csoportba kerültek. A kontroll csoportba olyan betegeket vettek fel, akiknek vaszkuláris anatómiája valószínűleg nem lett volna alkalmas az AAA endovaszkuláris korrekciójára.

5.1.1. táblázat Halálesetek és a klinikai vizsgálatból való kilépés

Halál és kilépés	Zenith, standard kockázat[1]		Műtéttel kezelt, standard kockázat		*P* érték	Zenith magas kockázat		Zenith roll-in	
Összes elhalálozás									
(0–30 nap)[2]	0,5%	(1/199)	2,5%	(2/80)	0,20	2,0%	(2/100)	1,9%	(1/52)
(31–365 nap)[3]	3,0%	(6/198)	1,3%	(1/78)	0,68	7,1%	(7/98)	9,8%	(5/51)
AAA-val összefüggő	0,0%	(0/198)	1,3%	(1/78)	0,29	3,1%	(3/98)	0,0%	(0/51)
AAA-val nem összefüggő	3,0%	(6/198)	0,0%	(0/78)	0,19	4,1%	(4/98)	9,8%	(5/51)
(0–365 nap)[2,3,4]	3,5%	(7/199)	3,8%	(3/80)	>0,99	9,0%	(9/100)	11,5%	(6/52)
AAA-val összefüggő	0,5%	(1/199)	3,8%	(3/80)	0,07	5,0%	(5/100)	1,9%	(1/52)
AAA-val nem összefüggő	3,0%	(6/199)	0,0%	(0/80)	0,19	4,0%	(4/100)	9,6%	(5/52)
Kilépés									
(0–30 nap)	0,0%	(0/199)	–		–	0,0%	(0/100)	0,0%	(0/52)
(31–365 nap)	0,0%	(0/198)	–		–	1,0%	(1/98)	0,0%	(0/51)
(0–365 nap)	0,0%	(0/199)	–		–	1,0%	(1/100)	0,0%	(0/52)

[1]A nevező értéke 199, mivel egy standard kockázatú beteg nem kapott eszközt.

[2]A 0–30. nap között előfordult valamennyi halálesetet az AAA-val és az eljárással összefüggőnek tekintették.

[3]A 31–365. napok között előfordult halálesetek közül négyet AAA-val kapcsolatosnak tekintettünk: 1 műtéti (ischaemiás colitis okozta szeptikus sokk) és 3 magas kockázatú (pancreatitis veseelégtelenséggel és szepszissel, felső abdominalis aneurysma [kezeletlen AAA] okozta vérzés, valamint többszervi elégtelenség).

[4]Az elhalálozások közül (0–365 nap) tízet tekintettek AAA-val összefüggőnek: 1 standard kockázatú (szívelégtelenség), 3 műtéti (masszív haemorrhagia, mesentericus ischaemia és ischaemiás colitis okozta szeptikus sokk), 5 magas kockázatú (légzési elégtelenség, szívelégtelenség pulmonalis embóliával, pancreatitis veseelégtelenséggel és szepszissel, felső aorta abdominalis [kezeletlen AAA] vérzése és többszervi elégtelenség) és 1 roll-in (gyanított szívelégtelenség).

5.1.2. táblázat A klinikai vizsgálat során jelentkező nemkívánatos események[1]

	Zenith, standard kockázat		Műtéttel kezelt, standard kockázat		*P* érték	Zenith magas kockázat		Zenith roll-in	
Morbiditástól való mentesség									
(0–30 nap)	80%	(160/200)	58%	(46/80)	<0,001	68%	(68/100)	73%	(38/52)
Kardiovaszkuláris[2]	3,0%	(6/200)	11%	(9/80)	0,02	14%	(14/100)	1,9%	(1/52)
Pulmonalis[3]	1,0%	(2/200)	15%	(12/80)	<0,001	2,0%	(2/100)	0,0%	(0/52)
Renalis[4,9]	2,5%	(5/200)	10%	(8/80)	0,01	6,0%	(6/100)	5,8%	(3/52)
Bélrendszeri[5]	1,0%	(2/200)	3,8%	(3/80)	0,14	1,0%	(1/100)	1,9%	(1/52)
Seb[6]	4,5%	(9/200)	7,5%	(6/80)	0,38	2,0%	(2/100)	3,8%	(2/52)
Neurológiai[7]	0,0%	(0/200)	2,5%	(2/80)	0,08	0,0%	(0/100)	0,0%	(0/52)
Vaszkuláris[8,11]	11%	(21/200)	31%	(25/80)	<0,001	20%	(20/100)	19%	(10/52)
Morbiditástól való mentesség									
(31–365 nap)	91%	(181/198)	86%	(67/78)	0,25	79%	(77/98)	86%	(44/51)
Kardiovaszkuláris[2]	2,5%	(5/198)	3,8%	(3/78)	0,69	5,1%	(5/98)	2,0%	(1/51)
Pulmonalis[3]	0,5%	(1/198)	1,3%	(1/78)	0,49	4,1%	(4/98)	0,0%	(0/51)
Renalis[4,10]	0,5%	(1/198)	0,0%	(0/78)	>0,99	3,1%	(3/98)	0,0%	(0/51)
Bélrendszeri[5]	0,5%	(1/198)	1,3%	(1/78)	0,49	0,0%	(0/98)	0,0%	(0/51)
Seb[6]	2,0%	(4/198)	5,1%	(4/78)	0,23	3,1%	(3/98)	2,0%	(1/51)
Neurológiai[7]	1,0%	(2/198)	0,0%	(0/78)	>0,99	1,0%	(1/98)	3,9%	(2/51)
Vaszkuláris[8]	3,0%	(6/198)	3,8%	(3/78)	0,72	8,2%	(8/98)	5,9%	(3/51)
Morbiditástól való mentesség									
(0–365 nap)	76%	(151/200)	49%	(39/80)	<0,001	55%	(55/100)	62%	(32/52)
Kardiovaszkuláris[2]	5,0%	(10/200)	14%	(11/80)	0,02	19%	(19/100)	3,8%	(2/52)
Pulmonalis[3]	1,5%	(3/200)	16%	(13/80)	<0,001	6,0%	(6/100)	0,0%	(0/52)
Renalis[4,9,10]	2,5%	(5/200)	10%	(8/80)	0,01	9,0%	(9/100)	5,8%	(3/52)
Bélrendszeri[5]	1,5%	(3/200)	3,8%	(3/80)	0,36	1,0%	(1/100)	1,9%	(1/52)
Seb[6]	5,5%	(11/200)	13%	(10/80)	0,08	5,0%	(5/100)	5,8%	(3/52)
Neurológiai[7]	1,0%	(2/200)	2,5%	(2/80)	0,32	1,0%	(1/100)	3,8%	(2/52)
Vaszkuláris[8,11]	12%	(24/200)	33%	(26/80)	<0,001	25%	(25/100)	23%	(12/52)

[1]A morbiditási indexből.

[2]A „Kardiovaszkuláris" kategóriába a következők tartoztak: Q-hullámmal járó és Q-hullám nélküli myocardialis infarctus, congestiv szívelégtelenség, új gyógyszert vagy kezelést igénylő arrhythmiák, beavatkozást igénylő cardialis ischaemia, inotrop támogatás, orvosilag kezelhetetlen hypertonia.

[3]A „Pulmonalis" kategóriába a következők tartoztak: >24 órás reintubáció vagy lélegeztetés, antibiotikum-kezelést igénylő tüdőgyulladás, elbocsátáskor oxigénpótlás.

[4]A „Renalis" kategóriába a következők tartoztak: normális preoperatív vesefunkciójú betegeknél dialysis, két vagy több utánkövetési vizsgálaton az alapszinthez képest >30%-os kreatininszint-emelkedés.

[5]A „Bélrendszeri" kategóriába a következők tartoztak: bélelzáródás, intestinalis ischaemia, aorto-enteralis fistula, >4 napig tartó paralyticus ileus.

[6]A „Seb" kategóriába a következők tartoztak: antibiotikum-kezelést igénylő fertőzés, sérv, nyiroksipoly, sebszétválás, sebkimetszést szükségessé tevő necrosis.

[7]A „Neurológiai" kategóriába a következők tartoztak: stroke, TIA, gerincvelő ischaemiája/paralysise.

[8]A „Vaszkuláris" kategóriába a következők tartoztak: végtagi thrombosis, szövetvesztést eredményező vagy beavatkozást igénylő disztális embolizáció, a műtét utáni transzfúzió (amelyre pseudoaneurysma, vaszkuláris sérülés, aneurysmaszivárgás, vagy egyéb, az eljárással kapcsolatos okok miatt van szükség), pseudoaneurysma, vaszkuláris sérülés (pl. akaratlan occlusio, dissectio vagy egyéb, az eljárással kapcsolatos ok miatt), aneurysma szivárgása vagy rupturája, az aneurysma méretének a korábbi legkisebb mérethez képest több mint 0,5 cm-rel való növekedése.

[9]A vizsgálók „egyéb" nemkívánatos eseményként jelentették egy további magas kockázatú betegnél egy járulékos arteria renalis elzáródását és egy további magas kockázatú betegnél krónikus veseelégtelenség fennállását.

[10]A vizsgálók „egyéb" nemkívánatos eseményként jelentették egy további roll-in beteg veseelégtelenségét és egy további, műtéttel kezelt beteg veseelégtelenségét.

[11]A vizsgálók „egyéb" nemkívánatos eseményként jelentették, hogy egy további roll-in betegnél műtét közben aortikus plakk rupturája lépett fel, amely az arteria renalis elzáródásához vezetett.

5.2 Lehetséges nemkívánatos események

Egyéb lehetséges és/vagy intervenciót szükségessé tevő nemkívánatos események többek között:

- A graft vagy saját ér occlusiója
- Altatási komplikációk és a velük járó későbbi problémák (pl. aspiráció)
- Amputáció
- Aortakárosodás, többek között perforatio, dissectio, vérzés, ruptura és halál
- Artériás és/vagy vénás thrombosis és/vagy pseudoaneurysma
- Arteriovenosus fistula
- Áttérés nyitott műtéti korrekcióra
- Az aneurysma rupturája és halál
- Az aneurysma tágulása
- Az aneurysma, az eszköz vagy a hozzáférési hely elfertőződése, többek között tályogképződés, átmeneti láz és fájdalom
- Bélrendszeri komplikációk (pl. ileus, átmeneti ischaemia, infarctus, necrosis)
- Claudicatio (pl. far, alsó végtag)
- Embolisatio (micro és macro) átmeneti vagy permanens ischaemiával vagy infarctussal
- Endoleak
- Endoprothesis: komponens(ek) helytelen elhelyezése; komponens(ek) tökéletlen telepítése; komponens(ek) migrációja; varratszakadás; occlusio; fertőzés; sztent törése; a graft anyagának kopása; dilatatio; erózió; kilyukadás; a graft melletti elfolyás; horog leválása és korróziója
- Érkárosodás
- Halál
- Impotencia
- Láz és lokalizált gyulladás
- Lokális vagy szisztémás neurológiai komplikációk és a velük járó későbbi problémák (pl. stroke, tranziens ischaemiás roham, paraplegia, paraparesis, paralysis)
- Lymphaticus komplikációk és a velük járó későbbi problémák (pl. nyiroksipoly)
- Májelégtelenség
- Oedema
- Pulmonalis/légzési komplikációk és a velük járó későbbi problémák (pl. tüdőgyulladás, légzési elégtelenség, elhúzódó intubáció)
- Sebbel kapcsolatos komplikációk és a velük járó későbbi problémák (pl. felrepedés, fertőzés)
- Szívkomplikációk és a velük járó későbbi problémák (pl. arrhythmia, myocardialis infarctus, pangásos szívelégtelenség, hypotonia, hypertonia)
- Urogenitalis komplikációk és a velük járó későbbi problémák (pl. ischaemia, erózió, fistula, incontinentia, haematuria, fertőzés)
- Vasospasmus vagy vaszkuláris trauma (pl. iliofemoralis ér dissectiója, vérzés, ruptura, halál)
- Vaszkuláris hozzáférési hely komplikációi, többek között fertőzés, fájdalom, haematoma, pseudoaneurysma, arteriovenosus fistula
- Vérzés, haematoma vagy coagulopathia
- Vesekomplikációk és a velük járó későbbi problémák (pl. artéria occlusiója, kontrasztanyag toxicitása, veseelégtelenség, veseleállás)

Az eszközzel kapcsolatos nemkívánatos események bejelentése

A Zenith Flex AAA endovaszkuláris grafttal kapcsolatos bármilyen nemkívánatos mellékhatást (klinikai eseményt) azonnal jelenteni kell a COOK-nak. Az Egyesült Államokban élő ügyfeleinket kérjük, hogy esemény bejelentéséhez hívják az Ügyfélkapcsolati Osztályt az 1-800-457-4500 (éjjel-nappal hívható) vagy az 1-812-339-2235 telefonszámon. Az Egyesült Államokon kívül élő ügyfeleinket kérjük, hogy hívják az őket kiszolgáló forgalmazót.

6 KLINIKAI VIZSGÁLATOK ÖSSZEFOGLALÁSA

6.1 Célpontok

A klinikai vizsgálat elsődleges végpontja az eszköz korábbi változata (Zenith AAA endovaszkuláris graft) biztonságosságának és hatékonyságának értékelése volt a nyitott sebészeti korrekció alternatívájaként alkalmazva infrarenalis abdominalis aorta aneurysmák elsődleges kezelésében. A vizsgálati hipotézisek azt elemezték, hogy alacsonyabb 30 napos morbiditás, legalább akkora 30 napos túlélési arány, legalább akkora 12 hónapos túlélési arány, legalább akkora 12 hónapos sikeres kezelési arány és jobb klinikai hasznossági mérőszámok tapasztalhatók-e a standard kockázatú betegeknél, mint a sebészeti kontrollcsoport betegeinél. A biztonságosságot annak értékelésével határozták meg, hogy a Zenith AAA endovaszkuláris graftot kapott betegeknél a nyitott műtéti korrekcióval kezelt betegekkel összehasonlítva alacsonyabb volt-e a 30 napos morbiditás, legalább akkora volt-e a 30 napos és a 12 hónapos túlélési arány, és legalább akkora volt-e a 12 hónapos sikeres kezelések aránya. A hatékonyság értékelésének alapja az aneurysma kizárása volt, beleértve az endoleak hiányát, az aneurysma tágulásának hiányát (≥5 mm) és az eszközzel kapcsolatos fontosabb nemkívánatos események hiányát egy éves utánkövetési idő során. A másodlagos végpontok között a kedvező klinikai hatás és az életminőség mérőszámainak értékelése szerepelt.

6.2 Vizsgálati elrendezés

Az Egyesült Államokban végzett klinikai vizsgálat multicentrikus, nem randomizált vizsgálat volt, amelyben endovaszkuláris graftot kapott, standard orvosi kockázatnak kitett betegeket hasonlítottak össze nyitott műtéti beavatkozáson átesett kontroll személyekkel. Két további vizsgálati csoport volt a magas orvosi kockázatú és a roll-in kezelési csoport. Tizenöt centrumban 200 standard kockázatú, 80 műtéttel kezelt kontroll, 100 magas kockázatú és 52 roll-in beteget vettek fel a vizsgálatba. A kontroll csoportba olyan betegeket vettek fel, akiknek vaszkuláris anatómiája valószínűleg nem lett volna alkalmas az AAA endovaszkuláris korrekciójára. Az utánkövetési értékelések tervezett időpontjai a következők voltak: elbocsátás előtt, 1 hónappal, 6 hónappal, 12 hónappal és 24 hónappal a kórházból való elbocsátás után. A betegek utánkövetését és beszámoltathatóságát 1 hónap, 12 hónap és 24 hónap elteltével a **6.2.1. táblázatban** mutatjuk be, mivel ezek voltak az elemzésre kerülő elsődleges adatok rögzítésének időpontjai. Az ebben az összefoglalóban bemutatott képalkotó vizsgálati adatok egy független központi képelemző laboratórium (bázislaboratórium) eredményein alapulnak, ahol az aneurysmák átmérőjében bekövetkezett változásoknak, az eszköz és komponens(ek)nek az eszközhöz képesti migrációjának, az eszköz épségének (vezetődrót és graft) és az endoleak jelenlétének és típusának értékelése céljából átvizsgálták a CT-felvételeket és a hasi röntgenfelvételeket. A klinikai eseményekről egy független, klinikai eseményekkel foglalkozó bizottság, a biztonságosságról pedig egy adatbiztonságot monitorozó bizottság hozott döntést.

A műtéttel kezelt betegek és a Zenith standard kockázatú betegek azonos patofiziológiai kockázati kritériumoknak feleltek meg. Az endovaszkuláris csoportokból ki voltak zárva azok, akiknél fennálltak a következők: körkörös thrombus a proximális nyakban, 15 mm-nél rövidebb proximális nyak, 18 mm-nél rövidebb vagy 28 mm-nél hosszabb, külső faltól külső falig mért proximális nyaki átmérő, az aortikus nyak súlyos proximális angulatiója, az arteria iliaca külső faltól külső falig mért átmérője a disztális rögzítési helyen 7,5 mm-nél rövidebb vagy 20 mm-nél hosszabb, vagy az arteria iliacában lévő disztális rögzítési hely 10 mm-nél rövidebb.

A betegeket a következők fennállása esetén tekintették műtéti korrekció szempontjából magasabb kockázatúnak: 80 évesnél magasabb életkor, kreatinin-alapszint >2,0 mg/dl, otthoni oxigénterápia, FEV_1 <1 liter, ejekciós frakció <25%, rokkantságot eredményező COPD, NYHA III. vagy IV. stádium, többszörös hasi komplikációk, dialysis, az elmúlt 6 hónapon belüli myocardialis infarctus, orvosilag kezelhetetlen hypertonia, korábbi, maradványtünetekkel járó stroke, vér vagy vérkészítmények alkalmazásának kulturális alapon való elutasítása, korábbi renalis bypass műtét vagy gyulladásos aneurysma.

A kulcsvizsgálatba való betegfelvétel megelőzően a Zenith AAA endovaszkuláris graft alkalmazásában tapasztalattal nem rendelkező centrumokban az első betegek kezelését felügyelő ellenőrzése mellett kellett végezni. E roll-in betegek között standard és magas kockázatú személyek is voltak és utánkövetésük ugyanolyan program szerint történt, mint a kulcsvizsgálatban.

6.2.1. táblázat A betegek utánkövetése és beszámoltathatósága[1]

Kezelés	Zenith, standard kockázat			Műtéttel kezelt, standard kockázat		
Intervallum	**1 hónap**	**12 hónap**	**24 hónap**	**1 hónap**	**12 hónap**	**24 hónap**
Nincs beültetett eszköz	1	1[2]	1[2]	0	0	–
Áttérés nyitott műtéti korrekcióra	0	2[2]	2[2]	–	–	–
Elhalálozott	1	7	17	2	3	–
Kilépett/utánkövetésre nem elérhető	0	0	2	0	4	–
Elérhető	198	190	178	78	73	–
CT-felvétel a vizsgálóhelyen	191	168	110	69	58	–
CT-felvétel a bázislaboratóriumban	190	165	99	69	59	–
KUB-felvétel a vizsgálóhelyen	179	153	108	–	–	–
KUB-felvétel a bázislaboratóriumban	178	149	93	–	–	–
Endoleak értékelése a vizsgálóhelyen	187	163	107	–	–	–
Endoleak értékelése a bázislaboratóriumban	161	148	92	–	–	–
Aneurysma tágulásának értékelése a vizsgálóhelyen	–	149	104	–	–	–
Aneurysma tágulásának értékelése a bázislaboratóriumban	–	151	94	–	–	–

[1]A fenti, valamint a következő táblázatokban található időpontoknál az elemzett minta nagysága változó. E változékonyság oka a betegek utánkövetéshez való elérhetőségében, valamint az egyes időpontokból származó, értékelhető képanyag mennyiségében és minőségében keresendő. Például a 12 hónapnál az endoleak értékeléséhez rendelkezésre álló felvételek száma és minősége eltér a 24 hónapnál rendelkezésre állókétól, mivel különbözik az elvégzett leképező vizsgálatok száma, a klinikai vizsgálóhelyről a bázislaboratóriumba beküldött felvételek száma és/vagy a kiértékelés szempontjából elfogadható minőségű felvételek száma. Az egyes időpontokhoz tartozó végösszegek egyéb megjegyzés hiányában nem kumulatívak.

[2]Az egyes időpontokhoz tartozó végösszegek kumulatívak.

6.3 A betegek demográfiai adatai

A **6.3.1** és **6.3.2. táblázat** a Zenith AAA endovaszkuláris grafttal, illetve a nyitott műtéti korrekcióval kezelt betegek egyéni jellemzőit és aneurysmájuk eredeti átmérőjét hasonlítja össze.

6.3.1. táblázat Egyéni jellemzők összehasonlítása

Adat	Zenith, standard kockázat		Műtéttel kezelt, standard kockázat		*P* érték	Zenith, magas kockázat		Zenith, roll-in	
Életkor (év)	71 ± 7		69 ± 7		0,03	77 ± 7		74 ± 8	
Férfiak aránya	94%	(187/200)	89%	(71/80)	0,22	92%	(92/100)	90%	(47/52)
Jelenlegi betegségek									
Perifériás érbetegség	16%	(31/195)	25%	(19/76)	0,12	24%	(23/96)	9,6%	(5/52)
Magas vérnyomás	64%	(127/200)	83%	(65/78)	0,001	68%	(67/99)	67%	(35/52)
Veseelégtelenség	0,0%	(0/197)	0,0%	(0/79)	>0,99	5,2%	(5/97)	1,9%	(1/52)
COPD	20%	(39/199)	18%	(14/78)	0,87	34%	(33/98)	22%	(11/51)
Thromboemboliás esemény	4,5%	(9/199)	7,7%	(6/78)	0,38	7,1%	(7/99)	1,9%	(1/52)
Májbetegség	2,1%	(4/192)	5,1%	(4/79)	0,24	1,0%	(1/99)	1,9%	(1/52)
Diabetes mellitus	12%	(24/199)	15%	(12/79)	0,55	17%	(17/99)	14%	(7/51)
Inzulinfüggő	17%	(4/24)	8,3%	(1/12)	0,65	24%	(4/17)	43%	(3/7)
Korábbi betegségek									
MI	39%	(74/192)	29%	(23/80)	0,13	35%	(34/98)	35%	(18/52)
Pangásos szívelégtelenség	5,0%	(10/199)	12%	(9/78)	0,07	16%	(16/100)	10%	(5/50)
Angina	49%	(98/198)	39%	(31/79)	0,14	45%	(44/98)	44%	(23/52)
Arrhythmia	20%	(40/197)	22%	(17/78)	0,87	28%	(27/98)	24%	(12/51)
Cerebrovaszkuláris betegség	9,5%	(19/199)	16%	(13/79)	0,14	20%	(20/99)	9,8%	(5/51)
Szisztémás fertőzés	1,0%	(2/196)	0,0%	(0/78)	>0,99	3,1%	(3/97)	0,0%	(0/49)
Rák	22%	(43/200)	19%	(15/80)	0,74	31%	(31/99)	29%	(15/51)
Aneurysmabetegség familiáris halmozódása	16%	(24/150)	27%	(17/63)	0,09	14%	(11/77)	26%	(10/38)
Korábbi műtét a tervezett beavatkozás helyén	10%	(20/200)	15%	(12/79)	0,22	10%	(10/99)	14%	(7/51)
Korábbi besugárzás a tervezett beavatkozás helyén	0,5%	(1/197)	0,0%	(0/79)	>0,99	2,0%	(2/100)	2,0%	(1/51)
Túlzott alkoholfogyasztás	3,6%	(7/193)	10%	(8/77)	0,04	3,1%	(3/96)	4,0%	(2/50)
Dohányzás									
Soha nem dohányzott	10%	(20/193)	5,0%	(4/80)		14%	(13/96)	24%	(12/49)
Régebben dohányzott	69%	(133/193)	60%	(48/80)	0,03	69%	(66/96)	57%	(28/49)
Jelenleg is dohányzik	21%	(40/193)	35%	(28/80)		18%	(17/96)	18%	(9/49)

A felvételi kritériumok következtében a magas kockázatú betegek idősebbek voltak (P<0,001) és több volt közöttük a veseelégtelenségben (P=0,004), COPD-ben (P=0,01), pangásos szívelégtelenségben (P=0,004) és cerebrovaszkuláris betegségben (P=0,02) szenvedő beteg, mint a standard kockázatú betegek között.

6.3.2. táblázat Az aneurysmaátmérők megoszlása

Mérettartomány	Zenith, standard kockázat		Műtéttel kezelt, standard kockázat		Zenith magas kockázat		Zenith roll-in	
<30 mm	0,0%	(0/199)	0,0%	(0/78)	0,0%	(0/100)	0,0%	(0/52)
30–39 mm	0,5%	(1/199)	0,0%	(0/78)	1,0%	(1/100)	0,0%	(0/52)
40–49 mm	23%	(45/199)	7,7%	(6/78)	15%	(15/100)	13%	(7/52)
50–59 mm	48%	(95/199)	33%	(26/78)	47%	(47/100)	40%	(21/52)
60–69 mm	24%	(47/199)	29%	(23/78)	27%	(27/100)	42%	(22/52)
70–79 mm	3,0%	(6/199)	21%	(16/78)	5,0%	(5/100)	1,9%	(1/52)
80–89 mm	2,5%	(5/199)	6,4%	(5/78)	1,0%	(1/100)	0,0%	(0/52)
≥90 mm	0,0%	(0/199)	2,6%	(2/78)	1,0%	(1/100)	0,0%	(0/52)

Az aneurysmaátmérők megoszlását három magas kockázatú és egy roll-in betegnél nem vizsgálták.

6.4 Eredmények

A **6.4.1–6.4.3. táblázatban** szereplő adatokat a klinikai vizsgálóhelyeken és a bázislaboratóriumban gyűjtötték. Ahol csak lehet, 24 hónapos adatok vannak megadva. A kontroll betegeknél 12 hónapon túl nem volt utánkövetés és egyes, 12 hónapnál később gyűjtött adatok még nincsenek elbírálva. Ezért ebben a szakaszban egyes eredmények a 12. hónapig, mások a 24. hónapig vannak bemutatva. A **6.4.1. táblázat** a klinikai vizsgálatba felvett betegekbe beültetett eszközök leírását tartalmazza. A **6.4.2. táblázat** a klinikai vizsgálatból származó elsődleges eredményeket mutatja be. A **6.4.1.** és **6.4.2. ábra** a mindenre kiterjedő, illetve az AAA-val összefüggő 24 hónapos túlélési arány Kaplan–Meier-görbéjét mutatja. Valamennyi elhalálozás esetében az aneurysma korrekciójával való lehetséges összefüggésről független, klinikai eseményekkel foglalkozó bizottság hozott döntést. Valamennyi korai elhalálozást (0–30 nap) az AAA-val összefüggőnek tekintettek. A 30 napon túl bekövetkezett elhalálozást akkor tekintették AAA-val összefüggőnek, ha megerősítést nyert az AAA betegség vagy az eszköz szerepe. A **6.4.3. táblázatban** a sikerességi mutatók, a **6.4.3. ábrán** pedig a morbiditástól való mentesség Kaplan–Meier-görbéje látható.

6.4.1. táblázat Beültetett eszközök

Adat	Zenith, standard kockázat		Zenith magas kockázat		Zenith roll-in	
Fő grafttörzs és szárak	99,5%	(199/200)*	100%	(100/100)[1]	100%	(52/52)
Fő grafttörzs toldaléka[2]	1,5%	(3/199)	1,0%	(1/100)	5,8%	(3/52)
Ipsilateralis iliacaszár toldaléka[3,5]	9,5%	(19/199)	11%	(11/100)	0,0%	(0/52)
Kontralaterális iliacaszár toldaléka[4,5]	11%	(21/199)	11%	(11/100)	13,5%	(7/52)
Konverter	0,5%	(1/199)**	0,0%	(0/100)	0,0%	(0/52)
Okklúder	0,0%	(0/199)	0,0%	(0/100)	0,0%	(0/52)

*Egy standard kockázatú beteg a hozzáféréshez használandó ér kanyargóssága és meszesedése miatt nem kapott eszközt.

**A konvertert okklúder nélkül használták.

[1]Egy eszköz személyre szabott volt.

[2]Két standard kockázatú és egy magas kockázatú beteg postproceduralisan kapott fő grafttörzs toldalékot; egy standard kockázatú beteg két fő grafttörzs toldalékot kapott.

[3]Két standard kockázatú és egy magas kockázatú beteg postproceduralisan kapott ipsilateralis szárhoz szolgáló toldalékot.

[4]Négy standard kockázatú, két magas kockázatú és egy roll-in beteg postproceduralisan kapott kontralaterális szárhoz szolgáló toldalékot.

[5]Három standard kockázatú és három magas kockázatú beteg az eljárás során mind ipsilateralis, mind kontralaterális toldalékot kapott; egy standard kockázatú beteg mind az ipsilateralis, mind a kontralaterális toldalékot postproceduralisan kapta.

6.4.2. táblázat Elsődleges eredmények

Adat	Zenith, standard kockázat[1]		Műtéttel kezelt, standard kockázat		*P* érték	Zenith magas kockázat		Zenith roll-in	
Valamennyi elhalálozás (0–30 nap)[2]	0,5%	(1/199)	2,5%	(2/80)	0,20	2,0%	(2/100)	1,9%	(1/52)
Valamennyi elhalálozás									
(31–365 nap)[2,3]	3,0%	(6/199)	1,3%	(1/80)	0,68	7,0%	(7/100)	9,6%	(5/52)
AAA-val összefüggő	0,0%	(0/199)	1,3%	(1/80)	0,29	3,0%	(3/100)	0,0%	(0/52)
AAA-val nem összefüggő	3,0%	(6/199)	0,0%	(0/80)	0,19	4,0%	(4/100)	9,6%	(5/52)
Valamennyi elhalálozás									
(0–365 nap)[2,3,4]	3,5%	(7/199)	3,8%	(3/80)	>0,99	9,0%	(9/100)	11,5%	(6/52)
AAA-val összefüggő	0,5%	(1/199)	3,8%	(3/80)	0,07	5,0%	(5/100)	1,9%	(1/52)
AAA-val nem összefüggő	3,0%	(6/199)	0,0%	(0/80)	0,19	4,0%	(4/100)	9,6%	(5/52)
Kilépés									
(0–30 nap)	0,0%	(0/199)	–		–	0,0%	(0/100)	0,0%	(0/52)
(31–365 nap)	0,0%	(0/199)	–		–	1,0%	(1/100)	0,0%	(0/52)
(0–365 nap)	0,0%	(0/199)	–		–	1,0%	(1/100)	0,0%	(0/52)
Konverzió									
(0–30 nap)	0,0%	(0/199)	–		–	0,0%	(0/100)	0,0%	(0/52)
(31–365 nap)[5]	1,0%	(2/199)	–		–	1,0%	(1/100)	0,0%	(0/52)
(0–365 nap)[5]	1,0%	(2/199)	–		–	1,0%	(1/100)	0,0%	(0/52)
Nemkívánatos események									
(0–30 nap)[6]	20%	(40/200)	43%	(34/80)	<0,001	32%	(32/100)	27%	(14/52)
(31–365 nap)[6]	8,6%	(17/199)	14%	(11/78)	0,25	21%	(21/98)	14%	(7/51)
(0–365 nap)[6]	25%	(49/200)	51%	(41/80)	<0,001	45%	(45/100)	38%	(20/52)

[1]A nevező értéke 199, mivel egy standard kockázatú beteg nem kapott eszközt.

[2]A 0–30. nap között előfordult valamennyi halálesetet az AAA-val és az eljárással összefüggőnek tekintették.

[3]A 31–365. napok között előfordult halálesetek közül négyet AAA-val kapcsolatosnak tekintettünk: 1 műtéti (ischaemiás colitis okozta szeptikus sokk) és 3 magas kockázatú (pancreatitis veseelégtelenséggel és szepszissel, felső abdominalis aneurysma [kezeletlen AAA] okozta vérzés, valamint többszervi elégtelenség).

[4]Az elhalálozások közül (0–365 nap) tízet tekintettek AAA-val összefüggőnek: 1 standard kockázatú (szívelégtelenség), 3 műtéti (masszív haemorrhagia, mesentericus ischaemia és ischaemiás colitis okozta szeptikus sokk), 5 magas kockázatú (légzési elégtelenség, szívelégtelenség pulmonalis embóliával, pancreatitis veseelégtelenséggel és szepszissel, felső aorta abdominalis [kezeletlen AAA] vérzése és többszervi elégtelenség) és 1 roll-in (gyanított szívelégtelenség).

[5]A standard kockázatú betegeknél a nyitott műtéti korrekcióra való áttérés perzisztens, proximális I. típusú endoleak és új suprarenalis aortikus aneurysma miatt következett be. Három műtéttel kezelt betegnél masszív haemorrhagia lépett fel, közülük kettőt újra kellett operálni és egyikük meghalt.

[6]A morbiditási indexbe bevett nemkívánatos események.

A túlélés és a fontos nemkívánatos események hiánya szempontjából a Zenith AAA endovaszkuláris grafttal kezelt betegek csoportján belül nem voltak szignifikáns különbségek a férfiak és a nők között. (A **6.4.1.**, **6.4.2.** és **6.4.3. ábrán** a hibasávok a 95%-os konfidenciahatárokat jelzik.) A **6.4.1. ábra** a mindenre kiterjedő 24 hónapos túlélést ábrázolja. A kísérő táblázat az 1, 6, 12 és 24 hónapos Kaplan–Meier-elemzést mutatja be.

6.4.1. ábra 24 hónapos túlélés

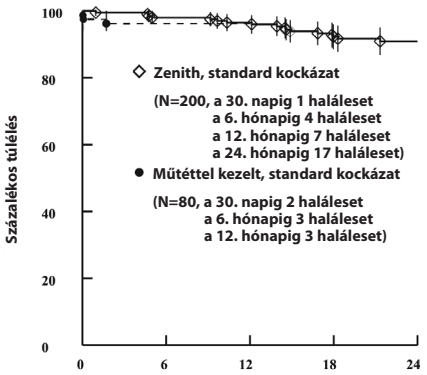

	1 hónap		6 hónap		12 hónap		24 hónap	
	n	% túlélés	n	% túlélés	n	% túlélés	n	% túlélés
Zenith standard kockázat	198*	99,5	194	98,0	190	96,5	97	90,9
Műtéttel kezelt, standard kockázat	78	97,5	73	96,2	67	96,2	–	–

n = Az időintervallum végén életben lévő és utánkövetésre elérhető betegek száma

P = 0,81

*Egy beteg 1 hónapnál korábban elhalálozott és egy beteg nem kapott eszközt.

A **6.4.2. ábra** az AAA-val összefüggő 24 hónapos túlélést mutatja (amelyet a Klinikai Esemény Bizottság határozott meg). A kísérő táblázat az 1, 6, 12 és 24 hónapos Kaplan–Meier-elemzést mutatja be.

6.4.2. ábra AAA-val összefüggő 24 hónapos túlélés

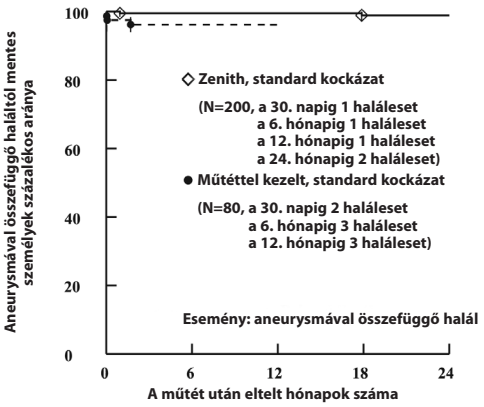

	1 hónap		6 hónap		12 hónap		24 hónap	
	n	% túlélés	n	% túlélés	n	% túlélés	n	% túlélés
Zenith standard kockázat	198*	99,5	194	99,5	190	99,5	97	99,0
Műtéttel kezelt, standard kockázat	78	97,5	73	96,2	67	96,2	–	–

n = Az időintervallum végén életben lévő és utánkövetésre elérhető betegek száma

P = 0,04

*Egy beteg 1 hónapnál korábban elhalálozott és egy beteg nem kapott eszközt.

6.4.3. táblázat Sikermutatók

Adat	Zenith, standard kockázat		Műtéttel kezelt, standard kockázat		Zenith magas kockázat		Zenith roll-in	
Technikai siker[1]	99,5%	(199/200)	98,8%	(79/80)	100%	(100/100)	100%	(52/52)
Eljárási siker 30 napnál[2]	95,1%	(155/163)	88%	(60/68)	86%	(70/81)	91%	(30/33)
Kezelési siker 12 hónapnál[3]	89%	(122/137)	85%	(52/61)	70%	(44/63)	87%	(26/30)

[1]Telepítés után átjárható graft.

[2]Technikai siker fontosabb komplikációk nélkül, 30 napnál a graft átjárható és nincs I. vagy III. típusú endoleakek.

[3]Az eljárás sikere az aneurysma tágulása (>5 mm) nélkül 12 hónapra terjedt ki.

A **6.4.3. ábra** a morbiditás (a morbiditási indexbe felvett események) hiányának alakulását mutatja a 12. hónapig. Az ábrához mellékelt táblázat az 1, 6 és 12 hónapnál gyűjtött adatok Kaplan–Meier-elemzését tartalmazza.

6.4.3. ábra A morbiditás hiánya (0–365 nap)

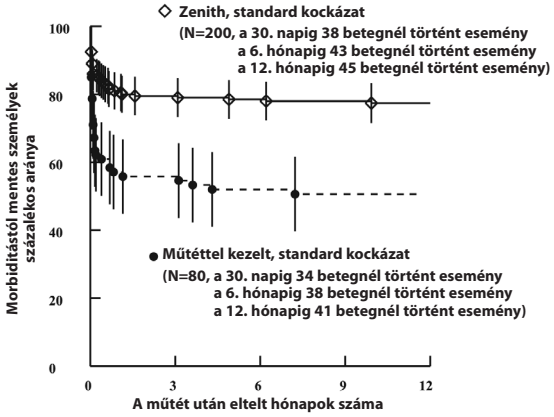

	1 hónap		6 hónap		12 hónap	
	n	%	n	%	n	%
Zenith standard kockázat	162	81,0	154	78,5	133	77,4
Műtéttel kezelt, standard kockázat	45	57,1	39	52,0	33	47,8

n = Az időintervallum végén életben levő, morbiditástól mentes betegek száma

P = <0,001

A **6.4.4–6.4.7. táblázat** a Zenith AAA endovaszkuláris grafttal kezelt vizsgálati alanyoknak a bázislaboratórium által jelentett eredményeit tartalmazza. Az eszközök teljesítőképességében szerepet játszó tényezőknek a bázislaboratóriumban végzett elemzése a következőkre terjed ki: az eszköz épsége **(6.4.4. táblázat)**, az eszköz átjárhatósága **(6.4.5. táblázat)**, migrációja **(6.4.6. táblázat)**, és ág leválása **(6.4.7. táblázat)**.

6.4.4. táblázat Abdominalis röntgenfelvételek eredményei – az eszköz épsége

Adat	Zenith, standard kockázat		Zenith magas kockázat		Zenith roll-in	
Sztenttörések[1]						
Elbocsátás előtt	0,0%	(0/172)	0,0%	(0/81)	0,0%	(0/39)
30 nap	0,0%	(0/172)	0,0%	(0/83)	0,0%	(0/43)
6 hónap	0,0%	(0/166)	0,0%	(0/78)	0,0%	(0/35)
12 hónap	0,0%	(0/148)	0,0%	(0/60)	0,0%	(0/28)
24 hónap	0,0%	(0/93)	0,0%	(0/42)	0,0%	(0/19)
Horog leválása[2]						
Elbocsátás előtt	0,0%	(0/176)	0,0%	(0/86)	0,0%	(0/39)
30 nap	0,0%	(0/178)	0,0%	(0/86)	0,0%	(0/43)
6 hónap	1,2%	(2/167)	2,5%	(2/80)	0,0%	(0/35)
12 hónap	2,0%	(3/149)	1,7%	(1/60)	0,0%	(0/28)
24 hónap	1,1%	(1/93)	0,0%	(0/42)	0,0%	(0/19)
A graft anyagának szakadása						
Elbocsátás előtt	0,0%	(0/176)	0,0%	(0/86)	0,0%	(0/39)
30 nap	0,0%	(0/178)	0,0%	(0/86)	0,0%	(0/43)
6 hónap	0,0%	(0/167)	0,0%	(0/80)	0,0%	(0/35)
12 hónap	0,0%	(0/149)	0,0%	(0/60)	0,0%	(0/28)
24 hónap	0,0%	(0/93)	0,0%	(0/42)	0,0%	(0/19)

[1]A sztent törésének gyakorisági adatai a fő grafttörzsre vonatkoznak. A bázislaboratóriumban nem figyelték meg jobb iliacaszár, bal iliacaszár, okklúder, konverter, bal iliacaszárhoz való toldalék, jobb iliacaszárhoz való toldalék vagy fő grafttörzshöz való toldalék törését sem.

[2]Azon betegek száma, akiknél 1 vagy 2 horog vált le (összesen 10 vagy 12 közül); nemkívánatos klinikai következmény nem volt.

6.4.5. táblázat CT-felvételek eredményei – a graft átjárhatósága

Adat	Zenith, standard kockázat		Zenith magas kockázat		Zenith roll-in	
A graft átjárhatósága						
30 nap	100%	(185/185)	99%	(85/86)	100%	(47/47)
6 hónap	99%	(183/184)	100%	(74/74)	100%	(39/39)
12 hónap	99%	(153/155)	100%	(62/62)	100%	(30/30)
24 hónap	100%	(96/96)	100%	(33/33)	100%	(25/25)

6.4.6. táblázat CT-felvételek eredményei – graft (fő grafttörzs) migrációja

Adat	Zenith, standard kockázat		Zenith magas kockázat		Zenith roll-in	
Graft migrációja (>5 mm) 12 hónapnál						
klinikai következményekkel[1] vagy beavatkozással	0,0%	(0/162)	0,0%	(0/71)	0,0%	(0/34)
klinikai következmények[1] vagy beavatkozás nélkül	2,5%	(4/162)	2,8%	(2/71)	0,0%	(0/34)
Graft migrációja (>10 mm)	0,0%	(0/162)	0,0%	(0/71)	0,0%	(0/34)

[1]A migráció klinikai következményei lehetnek: endoleak, nyitott műtéti korrekcióra való áttérés, ruptura és AAA-val összefüggő halál.

6.4.7. táblázat Abdominalis röntgenfelvételek eredményei – ág leválása

Adat	Zenith, standard kockázat		Zenith magas kockázat		Zenith roll-in	
Ág leválása						
Elbocsátás előtt	0,0%	(0/176)	0,0%	(0/86)	0,0%	(0/39)
30 nap	0,0%	(0/178)	0,0%	(0/86)	0,0%	(0/43)
6 hónap	0,0%	(0/167)	0,0%	(0/80)	0,0%	(0/35)
12 hónap	0,0%	(0/149)	0,0%	(0/60)	0,0%	(0/28)
24 hónap	0,0%	(0/93)	0,0%	(0/42)	0,0%	(0/19)

6.5 Endoleak kezelése

A klinikai vizsgálat során az I. típusú endoleak kezelése a kezdeti eljárás keretében történt pótlólagos ballonozással vagy, ha ez nem járt sikerrel, további érprotézisek beültetésével. A II. típusú endoleakeket egytől hat hónapig tartó időszakon át megfigyelés alatt tartották annak eldöntésére, hogy spontán thrombotizálnak-e, vagy – ha nem lépett fel az aneurysmák tágulása – az ellátó orvos választása szerinti endovaszkuláris technikákkal kezelték. Az aneurysma tágulása esetén embolizáció vagy ligatúra útján való kezelés mérlegelésére és – egyes esetekben – elvégzésére került sor. A graft hiányosságai, tökéletlen tapadása vagy a moduláris komponensek elválása okozta III. típusú endleakek kezelése pótlólagos ballonozással vagy további érprotézisek beültetésével történt. A bázislaboratórium jelentése szerint az Egyesült Államokban végzett klinikai vizsgálat során nem fordult elő IV. típusú endoleak. A Zenith AAA endovaszkuláris graft anyaga standard vastagságú és azonos a nyitott műtéti beavatkozások során alkalmazott anyaggal. A **6.5.1. táblázat** az endoleak előfordulási gyakoriságát mutatja be értékelési időintervallumok szerint, a bázislaboratórium standard kockázatú, magas kockázatú, illetve roll-in betegekre vonatkozó adatai alapján.

6.5.1. táblázat Endoleakek (valamennyi típus, új és perzisztens)

Adat	Zenith, standard kockázat		Zenith magas kockázat		Zenith roll-in	
Endoleakek						
Elbocsátás előtt	15%	(23/153)	14%	(11/78)	12%	(3/26)
30 nap[1]	9,9%	(16/161)	12%	(9/75)	6,3%	(2/32)
6 hónap[1]	8,7%	(15/172)	11%	(8/70)	8,6%	(3/35)
12 hónap[1]	7,4%	(11/148)	8,8%	(5/57)	3,4%	(1/29)

[1]Mind a perzisztens, mind az újonnan megfigyelt endoleakeket belevéve.

A **6.5.2–6.5.4. táblázat** az endoleak első előfordulásának gyakoriságát mutatja be értékelési időintervallumok szerint, a bázislaboratóriumban a standard kockázatú, magas kockázatú és roll-in betegeknél meghatározott adatok alapján, melyeket a 30 napos vizsgálaton vagy azelőtt, valamint a 6 hónapos és a 12 hónapos vizsgálaton gyűjtöttek. Azoknak a betegeknek a száma is meg van adva, akiknél később nem történt szivárgás.

6.5.2. táblázat Endoleak[1] első előfordulása standard kockázatú betegeknél

	Első havi vizsgálat N=179			Hatodik havi vizsgálat N=172			Tizenkettedik havi vizsgálat[3] N=148		
Adat	%	Endoleak[1]	Később szivárgásmentes[2]	%	Endoleak[1]	Később szivárgásmentes[2]	%	Endoleak[1]	Később szivárgásmentes[2]
Endoleakek	17	31	17	2,3	4	3	3,4	5	2
Proximális I. típusú	2,8	5	4	0,0	0	0	0,0	0	0
Disztális									
I. típusú	1,7	3	1	0,0	0	0	0,7	1	1
II. típusú	9,5	17	9	2,3	4	3	1,4	2	1
III. típusú	1,1	2	2	0,0	0	0	0,7	1	0
IV. típusú	0,0	0	0	0,0	0	0	0,0	0	0
Többszörös	1,1	2	1	0,0	0	0	0,0	0	0
Ismeretlen	1,1	2	0	0,0	0	0	0,7	1	0

[1]A bázislaboratórium azonosította.

[2]A későbbi endoleakek az eredetitől eltérő típusúak lehettek.

[3]12 hónap elteltével csak 2 betegnél jelentkezett új endoleak; 24 hónapos utánkövetési adat nem áll rendelkezésre.

6.5.3. táblázat Endoleak[1] első előfordulása magas kockázatú betegeknél

	Első havi vizsgálat N=88			Hatodik havi vizsgálat N=70			Tizenkettedik havi vizsgálat[3] N=57		
Adat	%	Endoleak[1]	Később szivárgásmentes[2]	%	Endoleak[1]	Később szivárgásmentes[2]	%	Endoleak[1]	Később szivárgásmentes[2]
Endoleakek	18	16	6	2,9	2	0	3,5	2	1
Proximális I. típusú	2,3	2	1	0,0	0	0	0,0	0	0
Disztális									
I. típusú	1,1	1	1	0,0	0	0	0,0	0	0
II. típusú	9,1	8	3	1,4	1	0	1,8	1	0
III. típusú	0,0	0	0	1,4	1	0	1,8	1	1
IV. típusú	0,0	0	0	0,0	0	0	0,0	0	0
Többszörös	4,5	4	0	0,0	0	0	0,0	0	0
Ismeretlen	1,1	1	1	0,0	0	0	0,0	0	0

[1]A bázislaboratórium azonosította.

[2]A későbbi endoleakek az eredetitől eltérő típusúak lehettek.

[3]12 hónap elteltével nincs endoleak; 24 hónapos utánkövetési adat nem áll rendelkezésre.

6.5.4. táblázat Endoleak[1] első előfordulása roll-in betegeknél

	Első havi vizsgálat N=36			Hatodik havi vizsgálat N=35			Tizenkettedik havi vizsgálat[3] N=29		
Adat	%	Endoleak[1]	Később szivárgásmentes[2]	%	Endoleak[1]	Később szivárgásmentes[2]	%	Endoleak[1]	Később szivárgásmentes[2]
Endoleakek	11	4	2	2,9	1	0	0,0	0	0
Proximális I. típusú	0,0	0	0	0,0	0	0	0,0	0	0
Disztális									
I. típusú	0,0	0	0	0,0	0	0	0,0	0	0
II. típusú	5,6	2	1	2,9	1	0	0,0	0	0
III. típusú	2,8	1	0	0,0	0	0	0,0	0	0
IV. típusú	0,0	0	0	0,0	0	0	0,0	0	0
Többszörös	0,0	0	0	0,0	0	0	0,0	0	0
Ismeretlen	2,8	1	1	0,0	0	0	0,0	0	0

[1]A bázislaboratórium azonosította.

[2]A későbbi endoleakek az eredetitől eltérő típusúak lehettek.

[3]12 hónap elteltével nincs endoleak; 24 hónapos utánkövetési adat nem áll rendelkezésre.

6.6 Aneurysma változása

A **6.6.1–6.6.3. táblázat** az aneurysmák átmérőjében bekövetkezett változásokat mutatja az endovaszkuláris betegeknél, a bázislaboratóriumban történt azonosítás szerint. A **6.6.1. táblázat** az aneurysma maximális átmérőjében bekövetkezett változásokat mutatja be időintervallumok szerint. A **6.6.2.** és a **6.6.3. táblázat** az aneurysmában bekövetkezett változásokat és az endoleakre vonatkozó adatokat mutatja 12, ill. 24 hónap elteltével.

6.6.1. táblázat Az aneurysma maximális átmérőjében bekövetkezett változások időintervallum szerint*

Adat	Zenith, standard kockázat		Zenith magas kockázat		Zenith roll-in	
Elbocsátás előtti időponttól 30 napig						
Csökkenés >5 mm	1,7%	(3/180)	4,8%	(4/84)	0,0%	(0/40)
Változatlan	97%	(174/180)	94%	(79/84)	97,5%	(39/40)
Növekedés >5 mm	1,7%	(3/180)	1,2%	(1/84)	2,5%	(1/40)
Változás az elbocsátás előtti időpont és 6. hónap között						
Csökkenés >5 mm	36%	(63/173)	41%	(30/73)	49%	(18/37)
Változatlan	62%	(108/173)	59%	(43/73)	51%	(19/37)
Növekedés >5 mm	1,2%	(2/173)	0,0%	(0/73)	0,0%	(0/37)
Változás az elbocsátás előtti időpont és 12. hónap között						
Csökkenés >5 mm	68%	(102/151)	63%	(39/62)	67%	(20/30)
Változatlan	31%	(47/151)	35%	(22/62)	33%	(10/30)
Növekedés >5 mm	1,3%	(2/151)	1,6%	(1/62)	0,0%	(0/30)
Változás az elbocsátás előtti időpont és 24. hónap között						
Csökkenés >5 mm	78%	(74/94)	75%	(27/36)	71%	(17/24)
Változatlan	19%	(18/94)	25%	(9/36)	25%	(6/24)
Növekedés >5 mm	2,1%	(2/94)	0,0%	(0/36)	4,2%	(1/24)

*Csak olyan vizsgálati személyekre vonatkozóan, akik az aneurysmában beállt változásokat illetően az 1. és 24. hónap között értékelhető filmekkel és mérésekkel rendelkeznek.

6.6.2. táblázat Az aneurysma méretében és az endoleakstátuszban bekövetkezett változások 12 hónapnál

	Zenith, standard kockázat N=140			Zenith magas kockázat N=53			Zenith roll-in N=27		
		Endoleak			Endoleak			Endoleak	
Adat	**N**	**n**	**%**	**N**	**n**	**%**	**N**	**n**	**%**
Az aneurysma méretében bekövetkezett változás az elbocsátás előtti időponttól a 12. hónapig									
Csökkenés >5 mm	96	3	3,0	35	3	9,0	20	0	0,0
Változatlan	42	8	19	17	2	12	7	1	14
Növekedés >5 mm	2	0	0,0	1	0	0,0	0	0	0,0

6.6.3. táblázat Az aneurysma méretében és az endoleakstátuszban bekövetkezett változások 24 hónapnál

	Zenith, standard kockázat N=90			Zenith magas kockázat N=31			Zenith roll-in N=21		
		Endoleak			Endoleak			Endoleak	
Adat	**N**	**n**	**%**	**N**	**n**	**%**	**N**	**n**	**%**
Az aneurysma méretében bekövetkezett változás az elbocsátás előtti időponttól a 24. hónapig									
Csökkenés >5 mm	71	3	4,0	24	1	4,0	16	0	0,0
Változatlan	18	1	6,0	7	3	43	5	0	0,0
Növekedés >5 mm	1	1	100	0	0	0,0	0	0	0,0

6.7 Az AAA-val összefüggő másodlagos beavatkozások

Az első éven belül AAA-val összefüggő másodlagos beavatkozást a Zenith standard kockázatú csoport 11%-ánál, a Zenith magas kockázatú csoport 13%-ánál és a Zenith roll-in csoport 5,8%-ánál végeztek, amint az a **6.7.1. táblázatban** látható. A másodlagos beavatkozásoknak több mint 50%-ánál katéterezés történt endoleak kezelése céljából. A második éven belül AAA-val összefüggő másodlagos beavatkozást a Zenith standard kockázatú csoport 4,2%-ánál, a Zenith magas kockázatú csoport 2,2%-ánál és a Zenith roll-in csoport 2,3%-ánál végeztek, amint az a **6.7.2. táblázatban** látható.

6.7.1. táblázat Másodlagos beavatkozások (1–12. hónap)

	Zenith, standard kockázat N=199		Zenith magas kockázat N=100		Zenith roll-in N=52	
Beavatkozás	**n**	**%**	**n**	**%**	**n**	**%**
Áttérés nyitott műtéti korrekcióra	2	1,0	1	1,0	0	0,0
≥1 beavatkozáson átesett vizsgálati alanyok	21	11	13	13	3	5,8
Endoleak kezelése						
Embolisatio	5	2,5	3	3,0	1	2,0
Tartozék	6	3,0	4	4,0	1	2,0
Sztent	1	0,5	0	0,0	0	0,0
Angioplastica	0	0,0	1	1,0	0	0,0
Aneurysma tágulásának kezelése						
Embolisatio	0	0,0	0	0,0	0	0,0
Ág occlusiójának kezelése	1	0,5	3	3,0	1	2,0
Ág stenosisának kezelése	1	0,5	0	0,0	0	0,0
Arteria renalis kezelése	5	2,5	0	0,0	0	0,0
Infrainguinalis ischaemia kezelése	1	0,5	1	1,0	0	0,0
Több esemény kezelése	1	0,5	1	1,0	0	0,0

6.7.2. táblázat Másodlagos beavatkozások (>12–24. hónap)

	Zenith, standard kockázat N=190		Zenith magas kockázat N=90		Zenith roll-in N=44	
Beavatkozás	**n**	**%**	**n**	**%**	**n**	**%**
Áttérés nyitott műtéti korrekcióra	1	0,5	1	1,1	0	0,0
≥1 beavatkozáson átesett vizsgálati alanyok	8	4,2	2	2,2	1	2,3
Endoleak kezelése						
Embolisatio	3[1]	1,6	0	0,0	1[2]	2,3
Tartozék	1	0,5	0	0,0	0	0,0
Sztent	0	0,0	1	1,1	0	0,0
Angioplastica	0	0,0	0	0,0	0	0,0
Aneurysma tágulásának kezelése						
Embolisatio	1	0,5	0	0,0	1[2]	2,3
Ág occlusiójának kezelése	1	0,5	0	0,0	0	0,0
Ág stenosisának kezelése	0	0,0	0	0,0	0	0,0
Arteria renalis kezelése	0	0,0	1	1,1	0	0,0
Infrainguinalis ischaemia kezelése	1	0,5	0	0,0	0	0,0
Több esemény kezelése	1	0,5	0	0,0	0	0,0

[1] A beteg tartozékot is kapott.

[2] A beteg aneurysmatágulás és endoleak kezelése céljából esett át beavatkozáson.

6.8 Másodlagos végpontok mérőszámai

Amint a **6.8.1. táblázatban** látható, az AAA Zenith AAA endovaszkuláris grafttal való kezelésénél a műtéttel kezelt csoporttal összehasonlítva szignifikáns haszon mutatható ki a felépülés és az életminőség mérőszámaiban.

6.8.1. táblázat Másodlagos végpontok kezelési csoportok szerint

Adat	Zenith, standard kockázat	Műtéttel kezelt, standard kockázat	*P* érték	Zenith magas kockázat	Zenith roll-in
Altatási idő (perc)	221,6 ± 67,3	304,5 ± 102,7	<0,001	218,9 ± 69,6	213,9 ± 57,7
Az eljárás ideje (perc)	153,2 ± 56,3	238,7 ± 92,2	<0,001	153,5 ± 58,6	155,9 ± 43,2
Kapott vérkészítmények	5,0% (10/200)	84% (67/80)	<0,001	12% (12/100)	3,8% (2/52)
Vérveszteség (ml)	299 ± 324	1676 ± 1676	<0,001	356 ± 514	265 ± 226
Intenzív osztályon eltöltött napok száma	0,4 ± 0,9	3,4 ± 4,6	<0,001	0,5 ± 1,2	0,5 ± 0,9
Az elbocsátásig eltelt napok száma	2,6 ± 1,7	8,8 ± 5,6	<0,001	3,0 ± 2,8	2,7 ± 1,5
Orális folyadékfogyasztásig eltelt napok száma	0,5 ± 0,8	3,9 ± 2,5	<0,001	0,5 ± 0,6	0,7 ± 0,5
Normális étrend fogyasztásáig eltelt napok száma	1,3 ± 1,2	6,6 ± 4,9	<0,001	1,3 ± 0,8	1,1 ± 0,7
Normális bélműködésig eltelt napok száma	2,6 ± 1,4	4,2 ± 2,1	<0,001	2,6 ± 1,5	2,0 ± 1,2
Járóképesség visszanyeréséig eltelt napok száma	1,2 ± 0,7	3,5 ± 3,4	<0,001	1,2 ± 0,7	1,2 ± 0,6
Intubált állapotban töltött órák száma	1,9 ± 2,2	11,7 ± 13,6	<0,001	1,2 ± 1,7	2,6 ± 4,6
Maximális hőmérséklet	101,1 ± 1,3	100,7 ± 1,2	0,06	100,8 ± 1,1	101,0 ± 1,2

7 A BETEGEK KIVÁLASZTÁSA ÉS KEZELÉSE

(Lásd **4. szakasz, FIGYELMEZTETÉSEK ÉS ÓVINTÉZKEDÉSEK)**

7.1 A kezelés egyénivé tétele

A Cook azt ajánlja, hogy a Zenith Flex AAA endovaszkuláris graft komponensei átmérőjének kiválasztása a **10.5.1.** és a **10.5.2. táblázatban** leírtaknak megfelelően történjék. A Zenith Flex AAA endovaszkuláris graftnak a legalsó renalis artériától éppen az arteria iliaca internák (hypogastricus artériák) bifurkációja fölé kell érnie. Az eljárás elvégzéséhez szükséges valamennyi eszköznek minden lehetséges hosszban és átmérőben az orvos rendelkezésére kell állnia, különösen akkor, ha a preoperatív tervezéshez felhasználható méretek (kezelési átmérők/hosszúságadatok) nem biztosak. Ez a megközelítés nagyobb intraoperatív rugalmasságra ad lehetőséget az eljárás optimális kimenetele érdekében. A Zenith Flex AAA endovaszkuláris graft használatát megelőzően a **„6. KLINIKAI VIZSGÁLATOK ÖSSZEFOGLALÁSA" c. szakaszban** már ismertetett kockázatokat és hasznot minden beteg esetében gondosan mérlegelni kell. A betegek kiválasztásának további szempontjai többek között:

- A beteg kora és várható élettartama
- Társbetegségek (pl. a műtétet megelőző szív-, tüdő- vagy veseelégtelenség, kóros elhízás)
- A beteg nyitott műtéti korrekcióra való alkalmassága
- A beteg endovaszkuláris korrekcióra való anatómiai alkalmassága
- Az aneurysma rupturájának kockázata a Zenith Flex AAA endovaszkuláris grafttal történő kezelés kockázatához képest
- Általános, regionális és lokális anaesthesia elviselésére való képesség
- Az iliofemoralis hozzáféréshez használandó ér méretének és morfológiájának (minimális thrombotisatio, meszesedés és/vagy kanyargósság) kompatibilisnek kell lennie a 16–22 Fr méretű vaszkuláris bevezetőhüvely bejuttatóprofiljának megfelelő vaszkuláris hozzáférési technikákkal és tartozékokkal
- Az aneurysmán kívül eső, ahhoz képest proximális helyzetű infrarenalis aortaszakasz (nyak):
  - hossza legalább 15 mm,
  - külső faltól külső falig mért átmérője 32 mm-nél nem nagyobb és 18 mm-nél nem kisebb,
  - az aneurysma hossztengelyével bezárt szöge 60 foknál kisebb, és
  - az aorta suprarenalis tengelyével bezárt szöge 45 foknál kisebb.
- Az arteria iliaca disztális rögzítési helye 10 mm-nél hosszabb és átmérője 7,5–20 mm (külső faltól külső falig mérve)
- Nem áll fenn az arteria femoralis vagy iliaca jelentős okkluzív betegsége, amely akadályozná az endovaszkuláris grafton keresztüli áramlást.

A kezelésre vonatkozó végső döntés az orvos és a beteg belátására van bízva.

8 BETEGTÁJÉKOZTATÁSI INFORMÁCIÓK

Az orvosnak és a betegnek (és/vagy családtagjainak) az endovaszkuláris eszközről és az eljárásról folytatott megbeszélés során át kell tekinteniük a kezelés kockázatait és hasznait, beleértve a következőket:

- Az endovaszkuláris és műtéti korrekció veszélyei és a közöttük lévő különbségek
- A hagyományos nyitott műtéti korrekció lehetséges előnyei
- Az endovaszkuláris korrekció lehetséges előnyei
- Annak lehetősége, hogy az aneurysma kezdeti endovaszkuláris korrekciója után intervenciós vagy nyitott műtéti korrekcióra lehet szükség

Az endovaszkuláris korrekció veszélyein és hasznain kívül az orvosnak fel kell mérnie a betegnek a posztoperatív utánkövetés iránti elkötelezettségét és együttműködési készségét is, ahogy arra a tartósan biztonságos és hatásos eredmények érdekében szükség van. Az endovaszkuláris korrekció utáni kilátásokra vonatkozóan a beteggel az alábbi egyéb témák megvitatása szükséges:

- **Mindeddig nem lett megállapítva, hogy az endovaszkuláris graftok hosszú távon hogyan töltik be a szerepüket. Minden beteget tájékoztatni kell arról, hogy az endovaszkuláris kezelés egész életen át tartó, rendszeres utánkövetéssel jár az egészség és az endovaszkuláris graft működőképességének felmérése céljából.** Azokat a betegeket, akiknél specifikus klinikai esemény (pl. endoleak, az aneurysma tágulása, vagy az endovaszkuláris graft szerkezetében vagy helyzetében bekövetkező változás) történt, fokozott utánkövetésben kell részesíteni. A specifikus utánkövetési irányelveket a **„12. LEKÉPEZÉSI IRÁNYELVEK ÉS POSZTOPERATÍV UTÁNKÖVETÉS" c. szakasz** ismerteti.
- A betegnek el kell magyarázni, mennyire fontos az utánkövetési program pontos betartása mind az első év folyamán, mind pedig azt követően évente. A betegeknek el kell mondani, hogy a rendszeres és következetes utánkövetés az AAA-k endovaszkuláris kezelése tartós biztonságossága és hatékonysága biztosításának kritikus részét képezi. Minimálisan szükséges az évenkénti képalkotás és a rutinszerű posztoperatív utánkövetés követelményeinek betartása; ezt a beteg egészsége és jóléte iránti életre szóló elkötelezettségnek kell tekinteni.
- A betegnek el kell mondani, hogy az aneurysma sikeres korrekciója nem állítja meg a betegség folyamatát. Továbbra is lehetséges a kapcsolódó érdegeneráció.
- Az orvosoknak fel kell hívniuk minden beteg figyelmét arra, hogy ha a graftág elzáródásának, illetve az aneurysma megnagyobbodásának vagy rupturájának jelei tapasztalhatók, fontos, hogy azonnal orvoshoz forduljanak. A graftág elzáródásának jelei többek között a csípő(k) vagy láb(ak) fájdalma járás közben vagy nyugalomban, illetve a láb elszíneződése vagy lehűlése. Az aneurysma rupturája tünetmentes lehet, de általában a következő tünetek jelentkezésével jár: fájdalom; zsibbadás; lábgyengeség; bármilyen hát-, mellkasi, has- vagy ágyéki fájdalom; szédülés; ájulás; gyors szívverés, vagy hirtelen gyengeség.
- Az endovaszkuláris eszközök sikeres behelyezéséhez és utánkövetéséhez szükséges leképezés miatt a terhes vagy gyanítottan terhes nőkkel meg kell beszélni a sugárterhelés veszélyeit a fejlődő szövetekre. Az endovaszkuláris vagy nyílt műtéti korrekción átesett férfiak impotenciát tapasztalhatnak.

Az orvosnak fel kell hívnia a betegek figyelmét, hogy az eszköz beültetése alatt vagy után fellépő kockázatokról a *Betegtájékoztatóban* olvashatnak. Az eljárással összefüggő kockázatok többek között: cardialis, pulmonalis, neurológiai, bélrendszeri és vérzési komplikációk. Az eszközzel kapcsolatos kockázatok közé tartoznak az alábbiak: occlusio, endoleak, az aneurysma megnagyobbodása, törés, újabb beavatkozás és nyitott műtéti korrekcióra való áttérés esetleges szükségessége, ruptura és halál (lásd az **5.1. szakaszban [Megfigyelt nemkívánatos események]** és az **5.2. szakaszban [Lehetséges nemkívánatos események]**). Az orvosnak ki kell töltenie a *betegazonosító kártyát* és át kell azt adnia a betegnek, hogy azt állandóan magánál tarthassa. A betegnek be kell mutatnia a kártyát, valahányszor más orvosokhoz fordul, különösen akkor, ha ezt bármilyen további diagnosztikai eljárás (pl. MRI) céljából teszi.

9 KISZERELÉS

- A Z-Trak felvezetőrendszerrel ellátott Zenith Flex AAA endovaszkuláris graft etilén-oxiddal sterilizált és előre betöltött állapotban, széthúzható csomagolásban kerül szállításra.
- Az eszköz kizárólag egyszeri használatra szolgál. Az eszközt tilos újrasterilizálni.
- Felbontatlan vagy sértetlen csomagolásban a termék steril. Vizsgálja meg az eszközt és a csomagolást annak ellenőrzésére, hogy a szállítás következtében nem sérült-e meg. Ha az eszköz megsérült, vagy ha a sterilitást biztosító csomagolás megsérült vagy elszakadt, ne használja az eszközt. Ha a termék megsérült, ne használja a terméket és juttassa vissza a COOK-hoz.
- Használat előtt az eszköz és az orvos által az adott beteg számára felírt megrendelés összehasonlítása alapján ellenőrizze, hogy a beteg számára a megfelelő számú és méretű eszközt szállították-e.
- A fő grafttörzs eszköz 18, 20 vagy 22 Fr méretű Flexor bevezetőhüvelybe van töltve. A hüvely felszíne hidrofil bevonattal van kezelve, amely hidratált állapotban fokozza a kezelhetőséget. A hidrofil bevonat aktiválásához a felületet fiziológiás sóoldatba áztatott steril gézlappal kell áttörölni.
- A címkére nyomtatott lejárati idő (USE BY) után nem használható.
- Hűvös, száraz helyen tárolandó.

10 KLINIKAI FELHASZNÁLÁSSAL KAPCSOLATOS INFORMÁCIÓ

10.1 Orvosképzés

VIGYÁZAT: Implantációs vagy reintervenciós eljárások idején mindig rendelkezésre kell, hogy álljon egy képzett sebészcsapat arra az esetre, ha nyitott műtéti korrekcióra kell áttérni.

VIGYÁZAT: A Z-Trak felvezetőrendszerrel ellátott Zenith Flex AAA endovaszkuláris graftot kizárólag a vaszkuláris intervenciós technikákban járta és a jelen eszköz használatára kiképzett orvosok és orvoscsapatok használhatják. A Z-Trak felvezetőrendszerrel ellátott Zenith Flex endovaszkuláris graftot használó orvosok készségeivel/ismereteivel kapcsolatosan ajánlott követelmények vázlatos ismertetését lásd alább:

A betegek kiválasztása:

- Az aorta abdominalis aneurysmái (AAA) természetrajzának és az AAA-korrekcióhoz kapcsolódó társbetegségeknek az ismerete.
- A radiográfiás felvételek értékelésének, az eszközök kiválasztásának, tervezésének és méretezésének ismerete.

Multidiszciplináris orvoscsapat, amely együttes tapasztalattal rendelkezik a következő eljárások végzésében:

- Femoralis érpreparálás, arteriotomia és korrekció
- Perkután hozzáférési és zárási technikák
- Nem szelektív és szelektív vezetődrót- és katétertechnikák
- Fluoroszkópos és angiográfiás felvételek értékelése
- Embolisatio
- Angioplastica
- Endovaszkuláris sztentek elhelyezése
- Huroktechnikák
- Radiográfiás kontrasztanyag helyes használata
- Sugárterhelés minimalizálására szolgáló technikák
- A szükséges utánkövetési módozatok alapos ismerete

10.2 Használat előtti szemle

Vizsgálja meg az eszközt és a csomagolást annak ellenőrzésére, hogy a szállítás következtében nem sérült-e meg. Ha az eszköz megsérült, vagy ha a sterilitást biztosító csomagolás megsérült vagy elszakadt, ne használja az eszközt. Ha a termék megsérült, ne használja a terméket és juttassa vissza a COOK-hoz. Használat előtt az eszköz és az orvos által az adott beteg számára felírt megrendelés összehasonlítása alapján ellenőrizze, hogy a beteg számára a megfelelő számú és méretű eszközt szállították-e.

10.3 Szükséges anyagok

(A 3 részből álló moduláris rendszerhez nincsenek mellékelve)

- Zenith AAA endovaszkuláris graft tartozékkészlete
- Digitális angiográfiához használható fluoroszkóp (C kar vagy rögzített egység)
- Kontrasztanyagok
- Fecskendő
- Heparinos fiziológiás sóoldat
- Steril gézlapok

10.4 Ajánlott anyagok

(A 3 részből álló moduláris rendszerhez nincsenek mellékelve)

A Zenith termékcsalád bármelyik komponense beültetéséhez a következő termékek használata ajánlott. A jelen termékek használatára vonatkozó információkat lásd az egyes termékek javasolt használati utasításában.

- 0,035 hüvelyk (0,89 mm) átmérőjű extramerev vezetődrót, 260 cm; például:
  - Cook Lunderquist extramerev vezetődrótok (LES)
- 0,035 hüvelyk (0,89 mm) átmérőjű standard vezetődrót; például:
  - Cook 0,035 hüvelyk (0,89 mm) átmérőjű vezetődrótok
  - Cook Nimble™ vezetődrótok
- Formázóballonok; például:
  - Cook Coda ballonkatéter
- Bevezetőkészletek; például:
  - Cook Check-Flo® bevezetőkészletek
  - Cook extranagy méretű Check-Flo bevezetőkészletek
  - Cook Flexor Balkin Up & Over® kontralaterális bevezetők
- Méretezőkatéter; például:
  - Cook Aurous® centiméter-beosztású méretezőkatéterek

- Angiográfiás katéterek sugárfogó csúccsal; például:
  - Cook angiográfiás katéterek Beacon® csúccsal
  - Cook Royal Flush katéterek Beacon csúccsal
- Punkciós tűk; például:
  - Cook punkciós tűk az anterior érfal átszúrásához
- Endovaszkuláris dilatátorok; például:
  - Cook endovaszkuláris dilatátorkészletek

10.5 Eszközméretezési irányelvek

Az átmérőt az ér külső faltól külső falig mért átmérője alapján kell megválasztani, **nem** a lumen átmérője alapján. Az átmérő alul- vagy felülméretezése tökéletlen tapadást vagy akadályozott áramlást okozhat.

10.5.1. táblázat Útmutató a fő grafttörzs méretezéséhez*

Aortaér tervezett átmérője[1,2] (mm)	Fő grafttörzs átmérője[3] (mm)	A kontralaterális ágig mérhető teljes hossz/ az ipsilateralis ágig mérhető teljes hossz (mm)	Bevezetőhüvely (Fr)
18–19	22	82/112, 96/126, 111/141, 125/155, 140/170	18
20–21	24	82/112, 96/126, 111/141, 125/155, 140/170	18
22	26	82/112, 96/126, 111/141, 125/155, 140/170	18
23–24	28	82/112, 96/126, 111/141, 125/155, 140/170	20
25–26	30	82/112, 96/126, 111/141, 125/155, 140/170	20
27–28	32	82/112, 96/126, 111/141, 125/155, 140/170	20
29–32	36	95/125, 113/143, 131/161, 149/179	22

[1]Maximális átmérő a proximális rögzítési hely mentén.

[2]Az aorta átmérőjének lemért értékét kerekítse a legközelebbi mm-értékre.

[3]Az átmérő megválasztását további megfontolások is befolyásolhatják.

*Valamennyi méret nominális.

10.5.2. táblázat Útmutató az iliacaszár graft méretezéséhez*

Iliacaér tervezett átmérője[1,2] (mm)	Iliacaszár átmérője[3] (mm)	Iliacaszár munkahossza[4] (mm)	Bevezetőhüvely (Fr)
<8	8	37, 54, 71, 88, 105, 122	14
8–9	10	37, 54, 71, 88, 105, 122	14
10–11	12	39, 56, 73, 90, 107, 124	16
12–13	14	39, 56, 73, 90, 107, 124	16
14–15	16	39, 56, 73, 90	16
16–17	18	39, 56, 73, 90	16
18	20	39, 56, 73, 90	16
19	22	39, 56, 73, 90	16
20	24	39, 56, 73, 90	16

[1]Maximális átmérő a disztális rögzítési hely mentén.

[2]Az iliaca átmérőjének lemért értékét kerekítse a legközelebbi mm értékre.

[3]Az átmérő megválasztását további megfontolások is befolyásolhatják.

[4]Teljes szárhossz = munkahossz + 22 mm összekapcsoló sztent.

*Valamennyi méret nominális.

11 HASZNÁLATI UTASÍTÁS

Anatómiai követelmények

- Az iliofemoralis hozzáféréshez használandó ér méretének és morfológiájának (minimális thrombotisatio, meszesedés és/vagy kanyargósság) kompatibilisnek kell lennie a vaszkuláris hozzáférési technikákkal és tartozékokkal. Artériás conduittechnikákra lehet szükség.
- A proximális aortanyakak hossza legalább 15 mm, átmérője pedig külső faltól külső falig mérve 18–32 mm kell, hogy legyen.
- Az arteria iliaca disztális rögzítési helye 10 mm-nél hosszabb, átmérője pedig (külső faltól külső falig mérve) 7,5–20 mm kell, hogy legyen.

A Z-Trak felvezetőrendszerrel ellátott Zenith Flex AAA endovaszkuláris graft használata előtt tekintse át a jelen *Javasolt használati utasítás* c. könyvecskét. A következő utasítások az eszköz elhelyezésének alapvető irányelveit tartalmazzák. A következő eljárásokban változtatások lehetnek szükségesek. Ezen utasítások célja az, hogy segítsék és vezessék az orvost, és nem helyettesítik az orvos döntését.

A felhasználással kapcsolatos általános információk

A Z-Trak felvezetőrendszerrel ellátott Zenith Flex AAA endovaszkuláris graft alkalmazása során az artériás hozzáférési hüvelyek, vezetőkatéterek, angiográfiás katéterek és vezetődrótok felhelyezésére szolgáló standard technikákat kell alkalmazni. A Z-Trak felvezetőrendszerrel ellátott Zenith Flex AAA endovaszkuláris graft 0,035 hüvelyk (0,89 mm) átmérőjű vezetődrótokkal kompatibilis.

Az endovaszkuláris sztentgraft-beültetés egy sebészeti eljárás; ennek során különféle okokból vérveszteség következhet be, ami esetenként beavatkozást igényel (a transzfúziót is beleértve) a nemkívánatos kimenetelek megelőzése érdekében. Fontos monitorozni a vérzéscsillapító szelepből történő vérveszteséget az eljárás során mindvégig, azonban ez különösen fontos a szürke pozicionáló manipulálása során és után. Amennyiben a szürke pozicionáló eltávolítása után a vérveszteség túlzott mértékű, akkor mérlegelje egy feltöltetlen formázóballon vagy egy bevezetőrendszerhez tartozó dilatátor elhelyezését a szelep belsejében az áramlás korlátozása érdekében.

Implantáció előtti meghatározó elemek

Az implantációt megelőző tervek alapján ellenőrizze, hogy a megfelelő eszköz került-e kiválasztásra. A meghatározó elemek többek között a következők:

1. Arteria femoralis kiválasztása a fő grafttörzsrendszer felvezetéséhez (azaz a kontralaterális, ill. ipsilateralis arteria iliaca kijelölése).
2. Az aortanyak, az aneurysma és az arteria iliacák által bezárt szögek.
3. Az aortanyak minősége.
4. Az infrarenalis aortanyak és a disztális arteria iliacák átmérője.
5. A renalis artériák és az aorta bifurkációs pontja között távolság.
6. Az aorta bifurkációs pontja és az arteria iliaca interna/rögzítési hely(ek) közötti távolság.
7. Az arteria iliacákba kiterjedő aneurysmák esetében a megfelelő graft/artéria kapcsolódási pont kiválasztása különösen gondos mérlegelést igényel.
8. Vegye figyelembe az érelmeszesedés mértékét.

A beteg előkészítése

1. Az anaesthesiát, az anticoagulatiót és az életjelek monitorozását végezze a kórházi előírások szerint.
2. A beteget úgy helyezze el a leképező asztalon, hogy az aortaívtől a femoralis bifurkációs pontokig terjedő terület fluoroszkóposan látható legyen.
3. Standard sebészeti technikával preparálja ki mindkét arteria femoralis communist.
4. Mindkét femoralis ér esetében biztosítsa a megfelelő proximális és disztális vaszkuláris kontrollt.

11.1 Bifurkációs rendszer (2. és 3. ábra)

11.1.1 A bifurkációs fő grafttörzs előkészítése és öblítése

1. Távolítsa el a szállításhoz való, szürke kónuszú mandrint (a belső kanülből) és a dilatátorcsúcs védősapkáját (a dilatátor csúcsáról). Távolítsa el a Peel-Away® hüvelyt a vérzéscsillapító szelep mögül. **(5. ábra)** Emelje fel a rendszer disztális csúcsát és fecskendezzen öblítőfolyadékot az elzárócsapon át a vérzéscsillapító szelepre mindaddig, amíg folyadék nem folyik ki a bevezetőhüvely csúcsához közeli oldalnyílásból. **(6. ábra)** Folytassa az öblítést és összesen 20 ml öblítőfolyadékkal mossa át az eszközt. Hagyja abba a befecskendezést, és zárja le az összekötőcsövön lévő elzárócsapot.

MEGJEGYZÉS: A graft öblítése gyakran heparinos fiziológiás sóoldattal történik.

2. Csatlakoztasson heparinos fiziológiás sóoldattal töltött fecskendőt a belső kanül kónuszához. Fecskendezze be a folyadékot mindaddig, amíg a dilatátor csúcsán meg nem jelenik a folyadék. **(7. ábra)**

MEGJEGYZÉS: A rendszer öblítése közben emelje fel a rendszer disztális csúcsát, hogy megkönnyítse a levegő eltávozását.

3. Fiziológiás sóoldatba áztatott steril gézpárnákkal törölje át a Flexor bevezetőhüvelyt a hidrofil bevonat aktiválása céljából. Bőségesen hidratálja mind a hüvelyt, mind a dilatátort.

11.1.2 A kontralaterális iliacaszár előkészítése és öblítése

1. Távolítsa el a szállításhoz való, szürke kónuszú mandrint (a belső kanülből) és a dilatátorcsúcs védősapkáját (a dilatátor csúcsáról). Távolítsa el a Peel-Away hüvelyt a vérzéscsillapító szelep hátuljáról. **(8. ábra)** Emelje fel a rendszer disztális csúcsát és fecskendezzen öblítőfolyadékot az elzárócsapon át a vérzéscsillapító szelepre mindaddig, amíg folyadék nem folyik ki a bevezetőhüvely csúcsához közeli oldalnyílásból. **(6. ábra)** Folytassa az öblítést és összesen 20 ml öblítőfolyadékkal mossa át az eszközt. Hagyja abba a befecskendezést, és zárja le az összekötőcsövön lévő elzárócsapot.

MEGJEGYZÉS: A graft öblítése gyakran heparinos fiziológiás sóoldattal történik.

2. Csatlakoztasson heparinos fiziológiás sóoldattal töltött fecskendőt a belső kanül kónuszához. Fecskendezze be a folyadékot mindaddig, amíg a dilatátor csúcsán meg nem jelenik a folyadék. **(7. ábra)**

MEGJEGYZÉS: A rendszer öblítése közben emelje fel a rendszer disztális csúcsát, hogy megkönnyítse a levegő eltávozását.

11.1.3 Az ipsilateralis iliacaszár előkészítése és öblítése

Az ipsilateralis iliacaszár megfelelő öblítéséhez kövesse az előző, **11.1.2. szakaszban (A kontralaterális iliacaszár előkészítése és öblítése)** megadott utasításokat.

11.1.4 Vaszkuláris hozzáférés és angiográfia

1. 18-as UT (ultravékony) méretű vagy 19-es UT (ultravékony) méretű artériás tűvel, a standard technikát alkalmazva végezzen punkciót a megfelelő femoralis arteria communisokon. Az érbe való belépés után vezesse fel a következőket:
   - Vezetődrótok – standard 0,035 hüvelyk (0,89 mm) átmérő, 145 cm hossz, J-csúcs vagy Bentson vezetődrót
   - Megfelelő méretű hüvelyek (pl. 6 vagy 8 Fr)
   - Öblítőkatéter (gyakran sugárfogó méretezőkatéter – pl. centiméteres méretezőkatéter vagy egyenes öblítőkatéter)
2. A renalis artériák, az aorta bifurkációs pontja és az arteria iliacák bifurkációs pontja szintjének azonosítására végezzen angiográfiát.

MEGJEGYZÉS: Ha szögletbe tört nyaknál fluoroszkópos szögmeghatározást végez, szükséges lehet több, különböző nézetű angiogram készítése.

11.1.5 A fő grafttörzs elhelyezése

1. Győződjék meg arról, hogy a bejuttatórendszer heparinos fiziológiás sóoldattal való átöblítése és a rendszer teljes légtelenítése megtörtént.
2. Adjon be szisztémásan heparint, és ellenőrizze az öblítőoldatokat. Minden katéter- és/vagy vezetődrótcsere után öblítsen.

MEGJEGYZÉS: Az eljárás egész tartama alatt kövesse nyomon a beteg coagulatiós státusát.

3. Az ipsilateralis oldalon cserélje a J-drótot merev vezetődrótra (LES, 0,035 hüvelyk (0,89 mm), 260 cm hosszú) és tolja előre a katéteren át a mellkasi aortába. Távolítsa el az öblítőkatétert és a hüvelyt. Tartsa meg a vezetődrót helyzetét.
4. Felvezetés előtt, fluoroszkópos megfigyelés mellett helyezze a fő grafttörzs bejuttatórendszerét a beteg hasára, hogy a kontralaterális ág sugárfogó markerének orientációját meghatározhassa. A vérzéscsillapító szelep oldalága külső referenciaként szolgálhat a kontralaterális ág sugárfogó markeréhez.
5. A fő grafttörzs bejuttatórendszerét vezesse fel a drót mentén az arteria femoralisba, figyelve az oldalág referenciájára.

VIGYÁZAT: A bejuttatórendszer felvezetése során tartsa meg a vezetődrót helyzetét.

VIGYÁZAT: Az endovaszkuláris graft csavarodásának elkerülésére a bejuttatórendszer bármilyen kismértékű forgatása során ügyeljen arra, hogy a rendszer valamennyi alkotóelemét (a külső hüvelytől a belső kanülig) együtt, egy egységként forgassa.

6. Tolja előre a bejuttatórendszert addig, amíg a négy arany sugárfogó marker (amelyek a graft anyagának legproximálisabb szegmensétől 2 mm-re helyezkednek el) **(9. ábra, 1. illusztráció)** éppen a legalsó renalis szájadék alá nem ér.
7. Ellenőrizze a vezetődrót helyzetét a mellkasi aortában. Ellenőrizze a graftrendszer orientációját: a kontralaterális ágnak a kontralaterális arteria iliaca eredése fölött és ahhoz képest anterior helyzetben kell lennie. Ha a kontralaterális ág sugárfogó markere nincs a megfelelő vonalban, forgassa el az egész rendszert addig, amíg a megfelelő helyzetbe nem kerül, félúton a lateralis és anterior helyzet között, a kontralaterális oldalon.
   - A ✓ markerkonfiguráció a rövid (kontralaterális) ág anterior helyzetét jelzi. **(9. ábra, 4. illusztráció)**
   - A ↘ markerkonfiguráció a rövid (kontralaterális) ág posterior helyzetét jelzi. **(9. ábra, 5. illusztráció)**
   - A | marker-mintázat a rövid (kontralaterális) ág lateralis helyzetét jelzi. **(9. ábra, 6. illusztráció)**

MEGJEGYZÉS: A renalis artériák és a kontralaterális ág között elhelyezkedő sztenteken lévő sugárfogó kanülök egy vonalba kerülnek a kontralaterális ág sugárfogó markerével.

8. Ismételje meg az angiográfiát annak ellenőrzésére, hogy a négy arany sugárfogó marker legalább 2 mm-rel a legalsó renalis szájadék alatt helyezkedik el.
9. Győződjék meg arról, hogy a Flexor bevezetőhüvelyen lévő Captor vérzéscsillapító szelep nyitott állásba van fordítva. **(10. ábra)**
10. A hüvely visszahúzása közben használja a markolót a szürke pozicionáló (a bejuttatórendszer szára) stabilizálására. Az eszköz helyzetét monitorozva a hüvely visszahúzásával telepítse az első két fedett sztentet. **(18. ábra)**
11. Az asztal megmozdítása nélkül csökkentse a nagyítást a kontralaterális ág sugárfogó markere helyzetének és a renalis artériák helyének ellenőrzése céljából. Folytassa és fejezze be a kontralaterális ág telepítését. **(11. ábra)** Hagyja abba a hüvely visszahúzását.

MEGJEGYZÉS: Ellenőrizze, hogy a kontralaterális ág legalább 5 mm-rel az aorta bifurkációja fölött van, a kanüláláshoz megkívánt helyen.

11.1.6 A kontralaterális iliaca vezetődrótjának elhelyezése

1. A katéter és a vezetődrótot a kontralaterális ág nyitott végén keresztül vezesse be a grafttörzsbe. Tolja előre a vezetődrótot addig, amíg meg nem hajlik a grafttörzs belsejében. Az eszköz kanülálása könnyebben ellenőrizhető AP és ferde nézetű fluoroszkópos felvételen.
2. Kanülálás után tolja fel az angiográfiás katétert a vezetődrót mentén az endovaszkuláris graft törzsébe. Távolítsa el a vezetődrótot, és végezzen angiográfiát az eszköz helyzetének ellenőrzésére. Tolja előre a vezetődrótot addig, amíg meg nem hajlik a grafttörzs belsejében. **(12. ábra)** Távolítsa el az angiográfiás katétert.

11.1.7 A fő grafttörzs proximális (csúcsi) telepítése

1. Végezzen angiográfiás katéteren át angiográfiát az endovaszkuláris graft renalis artériákhoz viszonyított helyzetének ellenőrzésére. Szükség esetén óvatosan módosítsa az endovaszkuláris graft fedett részének helyzetét a renalis artériákhoz képest. (Az eljárásnak ebben a fázisában az eszköz helyzetének módosítása csak kis távolságon belül lehetséges.)

MEGJEGYZÉS: Ellenőrizze a renalis artériák átjárhatóságát annak megerősítésével, hogy a graft proximális markerei legalább 2 mm-rel a legalsó átjárható renalis artéria alatt vannak.

VIGYÁZAT: A proximális elsütődrót eltávolítása, a csúcsi sapka előretolása és a suprarenalis sztent ezt követő kinyitása (telepítése) során ellenőrizze, hogy a fő grafttörzs vezetődrótja az aortaívhez képest éppen disztális helyzetbe nyúlik, és hogy a rendszer maximális támaszt nyújt.

2. Távolítsa el a biztosítózárat a csúcsi sztent elsütődrótos kioldószerkezetéről. Fluoroszkópiás ellenőrzés mellett, a csúcsi sztent elsütődrótos kioldószerkezetének a markolatról történő lecsúsztatásával, majd a belső kanül fölött lévő nyílásán keresztül történő kihúzásával húzza vissza és távolítsa el az elsütődrótot. **(13. ábra)**

Ha ellenállást érez, vagy ha a rendszer meghajlását észleli, akkor az elsütődrót megfeszül. Túlzottan nagy erő hatására a graft helyzete módosulhat. Ha túlzottan nagy ellenállást tapasztal, vagy ha a bejuttatórendszer elmozdulását észleli, akkor álljon meg, és mérlegelje a helyzetet. Ha nem tudja eltávolítani a csúcsi sztent elsütődrótos kioldószerkezetét a csúcsi sapkáról, akkor fluoroszkópos ellenőrzés mellett végezze el a következő lépéseket:

a. A rögzítőelem kilazításával és a belső kanül enyhe **meghúzásával** szüntesse meg az elsütődrót feszített állapotát, hogy a csúcsi sapka lekerüljön a suprarenalis sztentre. Kerülje a Zenith Flex fő grafttörzs összenyomását.
b. Szorítsa meg ismét a rögzítőelemet.
c. Távolítsa el a csúcsi sztent elsütődrótos kioldószerkezetét.
d. Folytassa a **„11.1.7. A fő grafttörzs proximális (csúcsi) telepítése" c. szakasz** 3. lépésével.

MEGJEGYZÉS: Ha továbbra sem tudja eltávolítani a csúcsi sztent elsütődrótos kioldószerkezetét a csúcsi sapkáról, akkor tekintse át a **„14.1. Elsütődrótos kioldószerkezet hibakeresése" c. szakaszt.**

3. Lazítsa meg a rögzítőelemet. **(14. ábra)** A graft helyzetét a bevezető szürke pozicionálója stabilizálásával kontrollálja.
4. A csúcsi sapka belső kanüljét 1–2 milliméterenként előretolva nyissa ki a suprarenalis sztentet, közben kontrollálja a fő grafttörzs pozícióját, amíg a csúcsi sztent kinyitása be nem fejeződik. **(15.** és **16. ábra)** Tolja előre a csúcsi sapka kanüljét további 1–2 cm-re, majd szorítsa meg a rögzítőelemet, hogy elkerülje a kinyitott suprarenalis sztenttel való érintkezést.

MEGJEGYZÉS: Ha a suprarenalis sztent nem nyitható teljesen ki a csúcsi sapka belső kanüljének előretolásával, akkor tekintse át a **„14.2. A suprarenalis sztent kinyitásának hibakeresése" c. szakaszt.**

MEGJEGYZÉS: A horgokkal ellátott suprarenalis sztent kinyitása után nem ajánlatos további kísérleteket tenni a graft helyzetének újbóli módosítására.

FIGYELMEZTETÉS: A Zenith Flex AAA endovaszkuláris graft egyik része egy rögzítőhorgokkal ellátott suprarenalis sztent. Amikor a suprarenalis sztent közelében intervenciós eszközökkel dolgozik, rendkívüli óvatossággal járjon el.

5. A kontralaterális vezetődrótot tolja fel a mellkasi aortába.

11.1.8 A kontralaterális iliacaszár elhelyezése és telepítése

VIGYÁZAT: Implantáció előtt ellenőrizze, hogy az előre meghatározott kontralaterális iliacaszár van kiválasztva a beteg kontralaterális oldalán való felvezetésre.

1. A képerősítőt állítsa olyan helyzetbe, hogy mind a kontralaterális arteria iliaca interna, mind a kontralaterális arteria iliaca communis látható legyen.
2. A kontralaterális iliacaszár bejuttatórendszerének felvezetése előtt fecskendezzen be kontrasztanyagot a kontralaterális femoralis hüvelyen át, a kontralaterális arteria iliaca interna lokalizálása céljából.
3. A kontralaterális iliacaszár bejuttatórendszerét vezesse fel az artériába. Tolja lassan előre addig, amíg az iliacaszár legalább az iliacaszár egy teljes sztentjével (azaz az iliacaszár proximális sztentjével) azonos hosszúságban átfedésbe kerül a fő grafttörzs kontralaterális ágán belül. **(17. ábra)** Ha a fő grafttörzs e manőver közben el akarna mozdulni, az ipsilateralis oldalon lévő szürke pozicionáló stabilizálásával tartsa meg eredeti helyzetében.

MEGJEGYZÉS: Ha az iliacaszár bejuttatórendszere előretolása közben nehézségbe ütközik, váltson alkalmasabb vezetődrótra. Kanyargós erekben a merev vezetődrótok és hüvelyek felvezetése jelentősen megváltoztathatja az anatómiát.

4. Ellenőrizze az iliacaszár disztális végének helyzetét. Szükség esetén módosítsa az iliacaszár helyzetét, hogy az arteria iliaca interna átjárhatósága biztosítva legyen, és az iliacaszár legalább az iliacaszár egy teljes sztentjével (azaz az iliacaszár proximális sztentjével) azonos hosszúságban (maximális átfedés 1,5 sztent) átfedésbe kerüljön a fő endovaszkuláris grafttörzs belsejében.

MEGJEGYZÉS: Győződjön meg róla, hogy az iliacaszár bevezetőhüvelyén lévő Captor vérzéscsillapító szelep nyitott helyzetbe van fordítva. **(10. ábra)**

5. A telepítéshez tartsa az iliacaszárat a megfelelő helyzetben a szürke pozicionálón található markoló segítségével, miközben visszahúzza a hüvelyt. **(18.** és **19. ábra)** Ellenőrizze, hogy az egy sztentnek megfelelő hosszúságú átfedés megtartott.
6. Amint az iliacaszár disztális vége kiszabadul, hagyja abba a hüvely visszahúzását.
7. Fluoroszkópos megfigyelés alatt, az iliacaszár helyzetének ellenőrzése után lazítsa meg a rögzítőelemet és húzza vissza a belső kanült, hogy az elkeskenyedő dilatátor összekapcsolódjék a szürke pozicionálóval. Szorítsa meg a rögzítőelemet. A hüvelyt egy helyben tartva húzza vissza a szürke pozicionálót a rögzített belső kanüllel.
8. Az óramutató járásával megegyező irányba ütközésig elforgatva zárja el az iliacaszár bevezetőhüvelyén lévő Captor vérzéscsillapító szelepet. **(26. ábra)**
9. Újra ellenőrizze a vezetődrót helyzetét.

11.1.9 Fő grafttörzs disztális (alsó) telepítése

1. Térjen vissza az ipsilateralis oldalra.
2. A hüvelyt a legdisztálisabb sztent szétnyílásáig visszahúzva fejezze be a fő grafttörzs ipsilateralis ágának telepítését. **(18.** és **20. ábra)** Hagyja abba a hüvely visszahúzását.

MEGJEGYZÉS: A disztális sztentet még mindig rögzíti az elsütődrót.

3. Távolítsa el a biztosítózárat az ipsilateralis ág elsütődrótjának kioldószerkezetéről. Az ipsilateralis ág elsütődrótjának kioldószerkezetét a fogantyúról lecsúsztatva húzza vissza és távolítsa el az elsütődrótot a belső kanül fölötti vájatán keresztül. **(21. ábra)**

11.1.10 A csúcsi sapka összekapcsolása

1. Lazítsa meg a rögzítőelemet. **(22. ábra)**
2. Rögzítse a hüvelyt és a belső kanült, hogy ezek egyáltalán ne mozdulhassanak el.
3. A szürke pozicionálót tolja előre a belső kanül fölött, amíg össze nem kapcsolódik a csúcsi sapkával. **(23., 24.** és **25. ábra)**

MEGJEGYZÉS: Ha ellenállást észlel, kissé fordítsa el a szürke pozicionálót és óvatosan tolja tovább előre.

4. Szorítsa meg a rögzítőelemet és a belső kanülnél fogva húzza vissza az egész csúcsi sapkát és szürke pozicionálót a grafton és a hüvelyen át. A hüvelyt és a vezetődrótot hagyja a helyén.

MEGJEGYZÉS: Tartsa meg a hüvely és a vezetődrót helyzetét.

5. Az óramutató járásával megegyező irányba ütközésig elforgatva zárja el a fő grafttörzs bevezetőhüvelyén lévő Captor vérzéscsillapító szelepet. **(26. ábra)**

11.1.11 Az ipsilateralis iliacaszár elhelyezése és telepítése

MEGJEGYZÉS: Győződjön meg róla, hogy a fő grafttörzs bevezetőhüvelyén lévő Captor vérzéscsillapító szelep nyitott helyzetbe van fordítva. **(27. ábra)**

1. Az ipsilateralis iliacaszárat a fő grafttörzs vezetődrótja és hüvelye együttesének segítségével vezesse fel. A dilatátor és a hüvely együttesét tolja be a fő grafttörzs hüvelyébe.

MEGJEGYZÉS: Kanyargós ereknél az arteria iliaca internák helyzete jelentős mértékben megváltozhat a merev vezetődrótok és hüvelyrendszerek felvezetésekor.

2. Tolja lassan előre addig, amíg az ipsilateralis iliacaszár legalább az iliacaszár egy teljes sztentjével (azaz az iliacaszár proximális sztentjével) azonos hosszúságban átfedésbe kerül a fő grafttörzs ipsilateralis ágán belül. **(28. ábra)**

MEGJEGYZÉS: Ha három iliacaszársztentet (37, 39, 54 és 56 mm szárhossz esetén két iliacaszársztentet) meghaladó átfedés szükséges, akkor lehetséges, hogy mérlegelni kell szártoldalék használatát az ellenkező oldali bifurkáció területén.

3. Ellenőrizze az iliacaszár disztális végének helyzetét. Ha szükséges, az arteria iliaca interna átjárhatóságának biztosítása érdekében módosítsa az iliacaszár helyzetét.

MEGJEGYZÉS: Győződjön meg róla, hogy az iliacaszár bevezetőhüvelyén lévő Captor vérzéscsillapító szelep nyitott helyzetbe van fordítva. **(10. ábra)**

4. A telepítéshez stabilizálja az iliacaszárat a szürke pozicionálón található markoló segítségével, miközben visszahúzza a hüvelyt. **(29.** és **30. ábra)** Ha szükséges, húzza vissza a fő grafttörzs hüvelyét.
5. Fluoroszkópos nyomon követés mellett, az iliacaszárgraft helyzetének ellenőrzése után lazítsa meg a rögzítőelemet, és húzza vissza a belső kanült, hogy az elkeskenyedő dilatátor összekapcsolódjon a szürke pozicionálóval. Szorítsa meg a rögzítőelemet. Tartsa egy helyben a fő grafttörzs hüvelyét, és közben húzza vissza az iliacaszár hüvelyét és a szürke pozicionálót a belső kanül rögzített állapotában.
6. Az óramutató járásával megegyező irányba ütközésig elforgatva zárja el a fő grafttörzs bevezetőhüvelyén lévő Captor vérzéscsillapító szelepet.
7. Újra ellenőrizze a vezetődrótok helyzetét. A hüvelyt és a vezetődrótokat hagyja a helyükön.

11.1.12 A formázóballon felvezetése

1. A formázóballont a következőképpen készítse elő:
   - A vezetődrót lumenét öblítse át heparinos fiziológiás sóoldattal.
   - Teljesen légmentesítse a ballont.
2. A formázóballon behelyezésének előkészítéseként az óramutató járásával ellentétes irányba elforgatva nyissa ki a Captor vérzéscsillapító szelepet.
3. Tolja előre a formázóballont a vezetődrót mentén, a fő grafttörzs felvezetőrendszerének Captor vérzéscsillapító szelepén át a renalis artériák magasságáig. Tartsa meg a hüvely megfelelő helyzetét.
4. Óvatos nyomással, az óramutató járásának megfelelő irányba elfordítva szorítsa meg a Captor vérzéscsillapító szelepet a formázóballon körül.

VIGYÁZAT: A ballont ne töltse fel a graft területén kívüli érszakaszban.

5. A legproximálisabb lefedett sztent és az infrarenalis nyak régiójában töltse fel a formázóballont hígított kontrasztanyaggal (a gyártó utasításainak megfelelően), proximálisan kezdve, és disztális irányba haladva. **(31. ábra)**

VIGYÁZAT: Új helyzetbe való áthelyezés előtt győződjék meg arról, hogy a ballon teljesen le van engedve.

VIGYÁZAT: A formázóballon új helyzetbe való áthelyezése előtt a Captor vérzéscsillapító szelepnek nyitott állapotban kell lennie.

6. Húzza vissza a formázóballont az ipsilateralis ág átfedő részéig, és töltse fel.

VIGYÁZAT: A formázóballon új helyzetbe való áthelyezése előtt a Captor vérzéscsillapító szelepnek nyitott állapotban kell lennie.

7. Húzza vissza a formázóballont az ipsilateralis disztális rögzítési helyig, és töltse fel.

VIGYÁZAT: A ballont ne töltse fel a graft területén kívüli érszakaszban.

VIGYÁZAT: A formázóballon új helyzetbe való áthelyezése előtt a Captor vérzéscsillapító szelepnek nyitott állapotban kell lennie.

8. Eressze le és távolítsa el a formázóballont. Tegye át a formázóballont a kontralaterális vezetődrótra és a kontralaterális iliacaszár felvezetőrendszerébe. Tolja előre a formázóballont a kontralaterális ág átfedő részéig, és töltse fel.

VIGYÁZAT: Új helyzetbe való áthelyezés előtt győződjék meg arról, hogy a ballon teljesen le van engedve.

VIGYÁZAT: A formázóballon új helyzetbe való áthelyezése előtt a Captor vérzéscsillapító szelepnek nyitott állapotban kell lennie.

9. Húzza vissza a formázó ballont a kontralaterális iliacaszár/ér disztális rögzítési helyéhez és töltse fel. (**31. ábra)**

VIGYÁZAT: A ballont ne töltse fel a graft területén kívüli érszakaszban.

10. Távolítsa el a formázóballont, és helyettesítse angiográfiás katéterrel a végső angiogramok elkészítéséhez.
11. Távolítsa el vagy cserélje le az összes merev vezetődrótot, hogy az arteria iliacák visszatérhessenek természetes helyzetükbe.

Végső angiogram

1. Az angiográfiás katétert éppen a renalis artériák szintje fölé helyezze. Végezzen angiográfiát annak ellenőrzésére, hogy a renalis artériák átjárhatóak és hogy sehol nincs endoleak. Ellenőrizze az arteria iliaca internák átjárhatóságát.
2. Győződjék meg arról, hogy sehol nincs endoleak vagy törés, és ellenőrizze a proximális arany sugárfogó markerek helyzetét. Távolítsa el a hüvelyeket, a drótokat és a katétereket.

MEGJEGYZÉS: Ha endoleakot vagy egyéb problémát észlel, akkor tekintse át a Zenith AAA endovaszkuláris graft kiegészítőkomponenseinek javasolt használati utasítását.

3. Állítsa helyre az ereket és végezzen standard sebészeti zárást.

12 LEKÉPEZÉSI IRÁNYELVEK ÉS POSZTOPERATÍV UTÁNKÖVETÉS

12.1 Általános

- **Mindeddig nem lett megállapítva, hogy az endovaszkuláris graftok hosszú távon hogyan töltik be a szerepüket. Minden beteget tájékoztatni kell arról, hogy az endovaszkuláris kezelés egész életen át tartó, rendszeres utánkövetéssel jár az egészség és az endovaszkuláris graft működőképességének felmérése céljából.** Azokat a betegeket, akiknél specifikus klinikai esemény (pl. endoleak, az aneurysma tágulása, vagy az endovaszkuláris graft szerkezetében vagy helyzetében bekövetkező változás) történt, további utánkövetésben kell részesíteni. A betegnek el kell magyarázni, mennyire fontos az utánkövetési program pontos betartása mind az első év folyamán, mind pedig azt követően évente. A betegeknek el kell mondani, hogy a rendszeres és következetes utánkövetés az AAA-k endovaszkuláris kezelése tartós biztonságossága és hatékonysága biztosításának kritikus részét képezi.
- Az orvosnak egyéni alapon kell a betegeket értékelnie és minden egyes beteg számára a saját szükségleteinek és körülményeinek megfelelő utánkövetést kell előírnia. A képalkotás javasolt ütemezését a **12.1.1. táblázat** tartalmazza. Ezt az ütemezést alkalmazták a kulcsvizsgálat során, és alkalmazása még a klinikai tünetek (pl. fájdalom, zsibbadás, gyengeség) hiánya esetén is javasolt. Azokat a betegeket, akiknél specifikus klinikai esemény (pl. endoleak, az aneurysma tágulása, vagy a sztentgraft szerkezetében vagy helyzetében bekövetkező változás) történt, gyakoribb utánkövetésben kell részesíteni.
- Az évenkénti, leképező vizsgálatokkal egybekötött utánkövetés alkalmával hasi röntgenfelvételeket, valamint CT-vizsgálatokat kell végezni kontrasztanyaggal és anélkül is. Ha vesekomplikációk vagy egyéb tényezők miatt a kontrasztanyagok használata kizárt, hasi röntgenfelvétel, kontrasztanyag nélküli CT és duplex ultrahangvizsgálat alkalmazható.
- A kontrasztanyaggal és anélkül végzett CT-vizsgálat kombinációja információt ad az aneurysma átmérőjének változásáról, az endoleakről, az átjárhatóságról, a kanyargósságról, a progresszív betegségről, a rögzítési hosszról és egyéb morfológiai változásokról.
- A hasi röntgenfelvételek információt nyújtanak az eszköz épségéről (a komponensek szétválásáról, a sztentek töréséről és a horgok leválásáról).
- A duplex ultrahangvizsgálat információt nyújthat az aneurysma átmérőjének változásáról, az endoleakről, az átjárhatóságról, a kanyargósságról és a progresszív betegségről. Ebben az esetben kontrasztanyag nélküli CT-vizsgálat végzendő az ultrahangvizsgálattal együttes értékelésre. Az ultrahang a CT-hez képest kevésbé megbízható és érzékeny diagnosztikai módszer lehet.

A **12.1.1. táblázat** a Zenith Flex AAA endovaszkuláris grafttal rendelkező betegek képalkotó vizsgálatra épülő utánkövetésének minimális követelményeit sorolja fel. A fokozott utánkövetést igénylő betegeknél időközi értékeléseket kell végezni.

12.1.1. táblázat Endografttal rendelkező betegek számára ajánlott képalkotó vizsgálati program

	Angiogram	CT (kontrasztanyaggal és anélkül)	Hasi röntgenfelvételek
A műtét előtt	X[1]	X[1]	
A műtét során	X		
Elbocsátás előtt (7 napon belül)		X[2,3,4]	X
1 hónap		X[2,3,4]	X
3 hónap		X[2,4,5]	
6 hónap		X[2,4]	X
12 hónap (utána évente)		X[2,4]	X

[1]A képalkotó vizsgálatot a műtét előtt 6 hónapon belül kell elvégezni.

[2]A veseelégtelenségben szenvedő, vagy a kontrasztanyaggal végzett CT-t más okból nem toleráló betegeknél duplex ultrahangvizsgálat végezhető. Az ultrahangvizsgálattal együtt továbbra is javasolt kontrasztanyag nélküli CT végzése.

[3]Vagy elbocsátás előtt, vagy 1 hónapnál CT-vizsgálat javasolt.

[4]I. vagy III. típusú endoleak esetén azonnali beavatkozás és az intervenció után további utánkövetés javasolt. Lásd a **„12.6. További felügyelet és kezelés" c. szakaszt**.

[5]Elbocsátás előtt vagy 1 hónapnál megfigyelt endoleak esetén javasolt.

12.2 Kontrasztanyaggal és anélkül végzett CT-vizsgálattal kapcsolatos ajánlások

- Az egyes filmgarnitúráknak valamennyi, a lehető legkisebb szeletvastagsággal (≤3 mm) készült szekvenciális felvételt tartalmazniuk kell. NE alkalmazzon nagy szeletvastagságot (>3 mm) és/vagy NE hagyjon ki egymás után következő CT-felvételeket vagy filmgarnitúrákat, mivel ez lehetetlenné teszi az anatómiának és az eszköz helyzetének pontos időbeli összehasonlítását.
- Minden képen, minden filmhez/képhez skálát kell mellékelni. Film használata esetén 20:1-nél nem kisebb képeket kell 35,5 x 43,2 cm-es (14 x 17 hüvelykes) lapokon elhelyezni.
- Mind kontrasztanyag nélküli, mind kontrasztanyaggal végzett méréssorozatok végzésére szükség van, azonos vagy azonos mértékben módosított mérőasztal-helyzettel.
- A kontrasztanyag adása előtti és a kontrasztanyaggal végzett méréssorozatot azonos szeletvastagsággal és intervallummal kell végezni.
- A kontrasztanyag adása előtti és a kontrasztanyaggal végzett méréssorozat között NE változtassa meg a beteg orientációját és ne jelöljön ki újabb ismertető jeleket (landmark).

A kontrasztanyag nélküli és kontrasztanyaggal végzett kiindulási és utánkövetési leképező vizsgálatok fontosak a betegek optimális felügyelete szempontjából. A CT-vizsgálat során fontos az elfogadható leképezési protokollok követése. A **12.2.1. táblázatban** az elfogadható képalkotó protokollokra láthatók példák.

12.2.1. táblázat Elfogadható leképezési protokollok

	Kontrasztanyag nélkül	Kontrasztanyaggal
IV kontraszt	Nem	Igen
Elfogadható készülékek	>40 mp-re képes spirális CT vagy nagy teljesítményű MDCT	>40 mp-re képes spirális CT vagy nagy teljesítményű MDCT
Injektált térfogat	–	A kórházi előírások szerint
Injekció sebessége	–	>2,5 ml/s
Injekció módja	–	Infúziós pumpa
Bolus időzítése	–	Vizsgálati bolus: SmartPrep, C.A.R.E. vagy ezekkel egyenértékű
Terület – kiindulási	Diaphragma	1 cm-rel a truncus coeliacus fölött
Terület – végső	Proximális femur	Profunda femoris eredése
Kollimáció	<3 mm	<3 mm
Rekonstrukció	Végig 2,5 mm – rugalmas algoritmus	Végig 2,5 mm – rugalmas algoritmus
Axialis DFOV	32 cm	32 cm
Injekció utáni méréssorozatok	Nincs	Nincs

12.3 Hasi röntgenfelvételek

A következő nézetek szükségesek:

- Négy film: háton fekvő frontalis (AP), asztalt keresztező lateralis, 30 fokos bal hátsó-ferde (LPO) és 30 fokos jobb hátsó-ferde (RPO) nézetek az umbilicusra centrálva.
- Jegyezze fel az asztal és a film közötti távolságot és minden későbbi vizsgálatnál is ugyanezt a távolságot használja.

Biztosítsa, hogy minden egyes képformátumon az eszköz egész hosszában megjelenik.

Ha az eszköz épségét illetően bármilyen kétség merül fel (pl. csomósodás, sztenttörés, horogleválás, a komponensek egymáshoz képesti elmozdulása), nagyított nézetek használata ajánlott. Az ellátó orvos 2–4X nagyítású nagyítóval értékelje a filmeken az eszköz épségét (az eszköz teljes hosszában, beleértve a komponenseket).

12.4 Ultrahang

Az ultrahangos leképezés a kontrasztanyaggal végzett CT helyett végezhető olyan esetekben, amikor a betegnél kontrasztanyagok nem alkalmazhatók. Az ultrahangvizsgálat kontrasztanyag nélküli CT-vel párosítható. Teljes aorta-duplexet kell videofelvételen rögzíteni az aneurysma maximális átmérője, endoleakek, a sztent átjárhatósága és a stenosis meghatározása céljából. A videofelvételen az alább körvonalazott információnak kell szerepelnie:

- Transversalis és longitudinalis képet kell rögzíteni a proximális aorta magasságától, amely az arteria mesentericákat és a renalis artériákat mutatja, az iliacabifurkációkig esetleges endoleak kimutatására színes Doppler és color-power Doppler angiográfiával (ha rendelkezésre áll).
- Minden gyanított endoleak esetében spektrális analízissel kell megerősíteni a diagnózist.
- Az aneurysma legnagyobb kiterjedésű régiójáról transversalis és longitudinalis képet kell készíteni.

12.5 Mágneses rezonanciára vonatkozó információk

A nem klinikai tesztelés során bizonyítást nyert, hogy a Zenith AAA endovaszkuláris graft MR-kondicionális. Az ilyen endovaszkuláris grafttal rendelkező beteg a graft behelyezése után azonnal biztonságosan szkennelhető az alábbi körülmények között:

Statikus mágneses mező

- Sztatikus mágneses tér: legfeljebb 3,0 tesla.
- A mágneses tér gradiensének maximuma: 720 gauss/cm

A nem klinikai értékelés 3 teslás MR-rendszerrel (General Electric Excite), a sztatikus mágneses tér betegnek megfelelő pontjában (vagyis a szkenner vizsgálati tartományán kívül, a beteg vagy más személy számára elérhető pozícióban) elhelyezett gaussmérővel végrehajtott mérés tanúsága szerint maximálisan 720 gauss/cm értékű mágneses térgradiens mellett lett elvégezve.

MRI-vel kapcsolatos melegedés

1,5 teslás rendszerek:

- Sztatikus mágneses tér erőssége: 1,5 tesla
- Maximális egész testre átlagolt fajlagos abszorpciós tényező (SAR): 2 W/kg, 15 perces szkennelés során (azaz szkennelési szekvenciánként)

Nem klinikai tesztelés során a Zenith AAA endovaszkuláris graft legfeljebb 1,4 °C-os hőmérséklet-emelkedést mutatott 2,8 W/kg-os maximális egész testre átlagolt fajlagos abszorpciós tényező (SAR) mellett, 15 perces MR-szkennelés során, egy 1,5 teslás Siemens Medical Magnetom, Numaris/4, Syngo MR 2002B DHHS verziójú szoftverrel rendelkező MR-szkennerben. A maximális egész testre átlagolt fajlagos abszorpciós tényező (SAR) 2,8 W/kg volt, ami 1,5 W/kg-os, kaloriméterben mért értéknek felel meg.

3,0 teslás rendszerek:

- Sztatikus mágneses tér erőssége: 3,0 tesla
- Maximális egész testre átlagolt fajlagos abszorpciós tényező (SAR): 2 W/kg, 15 perces szkennelés során (azaz szkennelési szekvenciánként)

Nem klinikai tesztelés során a Zenith AAA endovaszkuláris graft legfeljebb 1,9 °C-os hőmérséklet-emelkedést mutatott 3,0 W/kg-os maximális egész testre átlagolt fajlagos abszorpciós tényező (SAR) mellett, 15 perces MR-szkennelés során, egy 3,0 teslás Excite, GE Healthcare, G3.0-052B szoftverrel rendelkező MR-szkennerben. A maximális, egész testre átlagolt fajlagos abszorpciós tényező (SAR) 3,0 W/kg volt, ami 2,8 W/kg-os, kaloriméterben mért értéknek felel meg.

Képműtermék

A képműtermék az eszközt tartalmazó anatómiai régió egészére kiterjed, és az eszköz kb. 20 cm-es körzetében elhomályosítja a közvetlenül szomszédos anatómiai szerkezetek képét, valamint az egész eszköz és lumene képét, amikor nem klinikai tesztelés során a szkennelés a következő feltételek mellett történik: Gyors spinechó 3,0 teslás Excite, GE Healthcare, G3.0-052B szoftverrel rendelkező, rádiófrekvenciás testtekerccsel felszerelt MR-rendszerben.

A képműtermék minden szkenner esetében a vizsgált területtől távolodva fokozatosan gyengül. A fejről, a nyakról és az alsó végtagokról leképezési műtermék nélküli MR-felvételt lehet készíteni. Leképezési műtermék a hasi régió és a felső végtagok felvételeiben jelenhet meg, az eszköz és a vizsgálandó terület közötti távolságtól függően.

Tizenhét olyan betegről áll rendelkezésre klinikai információ, akiken sztentgraftbeültetés után MRI-vizsgálatokat végeztek. Egyik betegnél sem írtak le az MRI-vizsgálat elvégzése okozta nemkívánatos eseményt vagy az eszközzel kapcsolatos problémát. Emellett szerte a világon eddig jóval több mint 100 000 Zenith AAA endovaszkuláris graftot ültettek be, amelyeknél nem számoltak be az MRI által okozott nemkívánatos eseményről vagy az eszközzel kapcsolatos problémáról.

A Cook azt javasolja, hogy a beteg regisztrálja a MedicAlert Foundationnál az ebben a használati utasításban közölt MR-vizsgálati feltételeket. A MedicAlert Foundation elérhetőségei a következők:

Postai cím:	MedicAlert Foundation International
	2323 Colorado Avenue
	Turlock, CA 95382, USA
Telefonszám:	888-633-4298 (ingyenesen hívható)
	az Egyesült Államokon kívülről +1-209-668-3333
Fax:	+1-209-669-2450
Web:	www.medicalert.org

12.6 További felügyelet és kezelés

További felügyelet és lehetséges kezelés ajánlott a következő állapotokban:

- Aneurysma I. típusú endoleakkel
- Aneurysma III. típusú endoleakkel
- Az aneurysma tágulása (a maximális átmérő ≥5 mm-rel való növekedése) (függetlenül az endoleak státuszától)
- Migráció
- Nem megfelelő tapadási hossz

Az újabb beavatkozás vagy a nyitott műtéti korrekcióra való áttérés mérlegelésénél figyelembe kell venni az ellátó orvos értékelését a beteg egyéni társbetegségeit és várható élettartamát illetően, valamint a beteg személyes döntéseit. A beteget tájékoztatni kell arról, hogy az endograft elhelyezése után további beavatkozások, közöttük katéteres és nyitott műtéti beavatkozások is lehetségesek.

13 A BETEGEK NYOMON KÖVETÉSÉRE VONATKOZÓ INFORMÁCIÓ

Ezen a Használati utasításon kívül a Z-Trak felvezetőrendszerrel ellátott Zenith Flex AAA endovaszkuláris graft csomagjában egy *eszköz-nyomonkövetési* űrlap is található, amelyet a kórházi személyzet köteles kitölteni és eljuttatni a COOK részére annak érdekében, hogy a Zenith Flex AAA endovaszkuláris graftot kapó összes beteg nyomon követhető legyen (amint azt az Egyesült Államok szövetségi előírásai megkövetelik).

14 HIBAKERESÉS

MEGJEGYZÉS: A Cook termékspecialistáitól kapott műszaki segítségnyújtás a Cook helyi képviselőjén keresztül igényelhető.

14.1 Elsütődrótos kioldószerkezet hibakeresése

VIGYÁZAT: A következő lépéseket csak akkor kell végrehajtani, ha nem tudja eltávolítani a proximális elsütődrótot a 11.1.7. szakaszban leírt módon.

14.1.1 A fő grafttörzs proximális (csúcsi) telepítése

1. Amennyiben a csúcsi sztent elsütődrótos kioldószerkezete nem távolítható el a fogantyúról, vágja el az elsütődrótot a kioldószerkezet közelében **(32. ábra)**, és távolítsa el a kioldószerkezetet a fogantyúról.
2. Az ipsilateralis ág teljes telepítéséhez a hüvely visszahúzása közben stabilizálja a szürke pozicionálót.
3. Távolítsa el a biztosítózárat az ipsilateralis ág elsütődrótjának kioldószerkezetéről.
4. Az ipsilateralis ág elsütődrótos kioldószerkezetét a fogantyúról lecsúsztatva húzza vissza, majd távolítsa el az elsütődrótot a belső kanül fölötti vájatán keresztül.
5. Reteszelhető csíptetővel szorítsa le és rögzítse a csúcsi sapka elsütődrótjának elvágott végét. **(33. ábra)**
6. Lazítsa ki a rögzítőelemet, és a belső kanül, valamint az elsütődrót helyzetének fenntartása mellett tolja előre a szürke pozicionálót és a hüvelyt a graftba, amíg a szürke pozicionáló csúcsa az arany markerektől kb. 2 cm-es távolságba nem kerül. **(34. ábra)** Az előretolt szürke pozicionáló jobb tartást biztosít a belső kanül számára.

MEGJEGYZÉS: A szürke pozicionáló és a hüvely előretolása során az elsütődrót mindig legyen kissé megfeszítve, a drót lazaságának megszüntetése érdekében.

MEGJEGYZÉS: Ügyeljen arra, hogy az előretolás során a szürke pozicionáló csúcsa *ne* kerüljön a csúcsi sapkába.

7. Reteszelje a rögzítőelemet. Ellenőrizze, hogy az elsütő drót a csíptetőhöz legyen rögzítve.
8. Stabilizálja a szürke pozicionálót, és lassan tolja előre a hüvelyt, amíg a hüvely csúcsa az arany markerektől 2 mm-es távolságba nem kerül. **(35. ábra)**

MEGJEGYZÉS: Ügyeljen arra, hogy a hüvely előretolása közben magát a graftot ne tolja előre.

9. Stabilizálja a hüvelyt, és húzza vissza a szürke pozicionálót a belső kanüllel együtt, hogy a csúcsi sapka a suprarenalis sztentre húzódjon. **(36. ábra)**
10. Ellenőrizze, hogy az arany markerek a veseartériák alatt helyezkednek el.
11. Távolítsa el az elsütődrótot.
12. Húzza vissza a hüvelyt, amíg a szürke pozicionáló elkeskenyedő csúcsa szabaddá nem válik.
13. Tolja előre a formázóballont a fő grafttörzs kontralaterális ágán át, és pozicionálja úgy, hogy közvetlenül a graft bifurkációja fölött helyezkedjen el.
14. Töltse fel a ballont a graft teljes átmérőjére. **(37. ábra)**
15. Lazítsa meg a rögzítőelemet.
16. Stabilizálja a szürke pozicionálót és a ballonkatétert, és tolja előre a belső kanült a csúcsi sapka telepítéséhez.
17. Szorítsa meg a rögzítőelemet.
18. Eressze le a ballont, és a kontralaterális vezetődrótot tolja fel a mellkasi aortába.

MEGJEGYZÉS: Az ipsilateralis szár korai kinyílásának illetve az elsütődrót korai elersztésének a veszélye miatt ajánlatos a formázóballont a kontralaterális szárban vagy közvetlenül fölötte hagyni, a graftnak az ipsilateralis ág pozicionálása során történő stabilizálása érdekében.

14.1.2 A csúcsi sapka összekapcsolása

1. Lazítsa meg a rögzítőelemet. **(22. ábra)**
2. Rögzítse a hüvelyt és a belső kanült, hogy ezek egyáltalán ne mozdulhassanak el.
3. A szürke pozicionálót tolja előre a belső kanül fölött, amíg össze nem kapcsolódik a csúcsi sapkával. **(23., 24.** és **38. ábra)**

MEGJEGYZÉS: Ha ellenállást észlel, kissé fordítsa el a szürke pozicionálót és óvatosan tolja tovább előre.

4. Szorítsa meg a rögzítőelemet és a belső kanülnél fogva húzza vissza az egész csúcsi sapkát és szürke pozicionálót a grafton és a hüvelyen át. **(39. ábra)** A hüvelyt és a vezetődrótot hagyja a helyén.
5. A Flexor bevezetőhüvelyen található Captor vérzéscsillapító szelepet zárja el az óramutató járásának megfelelő irányba addig forgatva, amíg meg nem áll. **(26. ábra)**

14.1.3 Az ipsilateralis iliacaszár elhelyezése és telepítése

MEGJEGYZÉS: Győződjön meg arról, hogy a bevezetőhüvelyen lévő Captor vérzéscsillapító szelep nyitott állásba van fordítva. **(27. ábra)**

1. Az ipsilateralis szár graftját a fő grafttörzs vezetődrót-hüvely egységének segítségével vezesse fel.

MEGJEGYZÉS: A csúcsi sapka kioldásának módosítása miatt a fő grafttörzs–hüvely egységet addig kell visszahúzni, amíg az a proximális ipsilateralis ágon belül 1–2 cm-nyire nem helyezkedik el. Az ipsilateralis ág dilatátor-hüvely egységét tolja be a fő grafttörzs hüvelyébe.

MEGJEGYZÉS: Amennyiben a graft további stabilizálása szükséges, a formázóballont fel lehet tölteni a fő grafttörzs kontralaterális ágában is.

VIGYÁZAT: A ballont tilos feltölteni a grafton kívül.

MEGJEGYZÉS: Kanyargós ereknél az arteria iliaca internák helyzete jelentős mértékben megváltozhat a merev vezetődrótok és hüvelyrendszerek felvezetésekor.

2. Tolja lassan előre addig, amíg az ipsilateralis iliacaszár legalább az iliacaszár egy teljes sztentjével (azaz az iliacaszár proximális sztentjével) azonos hosszúságban átfedésbe kerül a fő grafttörzs ipsilateralis ágán belül. **(40. ábra)**

MEGJEGYZÉS: Ha az iliacaszár sztentje hosszának háromszorosánál (37, 39, 54 és 56 mm ág-hosszúság esetén az iliacaszár 2 sztentje hosszánál) nagyobb átfedésre van szükség, szükséges lehet megfontolni a szár toldalékának alkalmazását az ellenkező oldali bifurkáció területén.

3. Ellenőrizze az iliacaszár disztális végének helyzetét. Ha szükséges, az arteria iliaca interna átjárhatóságának biztosítása érdekében módosítsa az iliacaszár helyzetét.
4. A telepítéshez stabilizálja az iliacaszárgraftot a szürke pozicionáló segítségével, és közben húzza vissza együtt az iliacaszár hüvelyét és a fő grafttörzs hüvelyét. **(29.** és **41. ábra)** Ha szükséges, húzza vissza a fő grafttörzs hüvelyét.
5. Fluoroszkópos nyomon követés mellett, az iliacaszárgraft helyzetének ellenőrzése után lazítsa meg a rögzítőelemet, és húzza vissza a belső kanült, hogy az elkeskenyedő dilatátor összekapcsolódjon a szürke pozicionálóval. Szorítsa meg a rögzítőelemet. A hüvelyt egy helyben tartva húzza vissza a szürke pozicionálót a rögzített belső kanüllel. **(42. ábra)**
6. A Flexor bevezetőhüvelyen található Captor vérzéscsillapító szelepet zárja el az óramutató járásának megfelelő irányba addig forgatva, amíg az meg nem áll.
7. Újra ellenőrizze a vezetődrótok helyzetét. A hüvelyt és a vezetődrótokat hagyja a helyükön.
8. Távolítsa el a leeresztett ballont a kontralaterális oldalról.

14.1.4 A kontralaterális iliacaszár elhelyezése és telepítése

VIGYÁZAT: Az implantáció előtt ellenőrizze, hogy az előre meghatározott kontralaterális iliacaszár legyen kiválasztva a beteg kontralaterális oldalán való felvezetésre.

1. A képerősítőt állítsa olyan helyzetbe, hogy mind a kontralaterális arteria iliaca interna, mind a kontralaterális arteria iliaca communis látható legyen.
2. A kontralaterális iliacaszár bejuttatórendszerének felvezetése előtt injektáljon kontrasztanyagot a kontralaterális femoralis hüvelyen át, a kontralaterális arteria iliaca interna lokalizálása céljából.
3. A kontralaterális iliacaszár bejuttatórendszerét vezesse fel az artériába. Tolja lassan előre addig, amíg az iliacaszár legalább az iliacaszár egy teljes sztentjével (azaz az iliacaszár proximális sztentjével) azonos hosszúságban átfedésbe kerül a fő grafttörzs kontralaterális ágán belül. **(43. ábra)**

MEGJEGYZÉS: Ha az iliacaszár bejuttatórendszere előretolása közben nehézségbe ütközik, váltson alkalmasabb vezetődrótra. Kanyargós erekben a merev vezetődrótok és hüvelyek felvezetése jelentősen megváltoztathatja az anatómiát.

4. Ellenőrizze az iliacaszár disztális végének helyzetét. Szükség esetén módosítsa az iliacaszár helyzetét, hogy az arteria iliaca interna átjárhatósága biztosítva legyen, és az iliacaszár legalább az iliacaszár egy teljes sztentjével (azaz az iliacaszár proximális sztentjével) azonos hosszúságban (maximális átfedés 1,5 sztent) átfedésbe kerüljön a fő endovaszkuláris grafttörzs belsejében.
5. A telepítéshez tartsa az iliacaszárat a megfelelő helyzetben a szürke pozicionáló segítségével, miközben visszahúzza a hüvelyt. **(18.** és **44. ábra)** Ellenőrizze, hogy az egy sztentnek megfelelő hosszúságú átfedés megtartott.
6. Amint az iliacaszár disztális vége kiszabadul, hagyja abba a hüvely visszahúzását.
7. Fluoroszkópos nyomon követés mellett, az iliacaszárgraft helyzetének ellenőrzése után lazítsa meg a rögzítőelemet, és húzza vissza a belső kanült, hogy az elkeskenyedő dilatátor összekapcsolódjon a szürke pozicionálóval. Szorítsa meg a rögzítőelemet. A hüvelyt egy helyben tartva húzza vissza a szürke pozicionálót a rögzített belső kanüllel. **(45. ábra)**
8. Újra ellenőrizze a vezetődrótok helyzetét.
9. A **„11.1.12. A formázóballon felvezetése" c. szakaszban** leírtak szerint végezze el a formázóballon felvezetését és a végső angiogramot.

14.2 A suprarenalis sztent telepítésének hibakeresése

VIGYÁZAT: A következő lépéseket csak akkor kell végrehajtani, ha a suprarenalis sztentet nem lehet a 11.1.7. szakaszban ismertetett módon kinyitni.

14.2.1 A fő grafttörzs proximális (csúcsi) telepítése

1. Ha a suprarenalis sztent nem nyitható teljesen ki a csúcsi sapka belső kanüljének előretolásával, akkor tolja előre a formázóballont a fő grafttörzs kontralaterális ágán keresztül, és helyezze el közvetlenül a sztentgraft elágazása fölé.
2. A belső kanül megtámasztásának növeléséhez töltse fel a ballont a graft teljes átmérőjére.
3. Lazítsa meg a rögzítőelemet. **(14. ábra)**
4. Stabilizálja a szürke pozicionálót és a ballonkatétert, és tolja előre a belső kanült a suprarenalis sztent kinyitásához.

Amikor a suprarenalis sztent teljesen ki van nyitva:

5. Szorítsa meg a rögzítőelemet; eressze le és húzza vissza a ballont.
6. Tolja előre a kontralaterális vezetődrótot az aorta mellkasi szakaszába, és folytassa a használati utasítás megfelelő lépésével az eljárás befejezéséhez.

Ha továbbra sem tudja teljesen kinyitni a suprarenalis sztentet:

5. Szorítsa meg a rögzítőelemet, és eressze le a ballont. A ballon helyzetét megtartva stabilizálja a szürke pozicionálót, és húzza vissza a hüvelyt az ipsilateralis ág teljes kinyitásához.
6. Távolítsa el a biztosítózárat az ipsilateralis ág elsütődrótos kioldószerkezetéről.
7. Húzza vissza és távolítsa el az elsütődrótot: ehhez csúsztassa le a fogantyúról az ipsilateralis ág elsütődrótos kioldószerkezetét, majd távolítsa el a nyílásán keresztül az eszköz belső kanülje fölött.
8. Lazítsa meg a rögzítőelemet **(22. ábra)**, és a belső kanül helyzetét megtartva tolja előre a szürke pozicionálót és a hüvelyt a graftba, míg a szürke pozicionáló csúcsa kb. 2 cm-rel a proximális aranymarkerek alá nem kerül. **(46. ábra)** Az előretolt szürke pozicionáló jobb tartást biztosít a belső kanül számára.
   MEGJEGYZÉS: Ügyeljen arra, hogy ne tolja előre a graftot a szürke pozicionáló és a hüvely előretolása során.
   MEGJEGYZÉS: Győződjön meg róla, hogy a szürke pozicionáló csúcsa nem lett előretolva a csúcsi sapkába.
9. Reteszelje a rögzítőelemet.
10. Ellenőrizze, hogy az aranymarkerek a veseartériák alatt helyezkednek el.
11. Repozicionálja a formázóballont, úgy, hogy az elágazáshoz kerüljön.
12. Töltse fel a ballont a graft teljes átmérőjére. **(37. ábra)**
13. Lazítsa meg a rögzítőelemet.
14. Stabilizálja a szürke pozicionálót és a ballonkatétert, és tolja előre a belső kanült a suprarenalis sztent kinyitásához.
15. Szorítsa meg a rögzítőelemet.
16. Eressze le a ballont, és a kontralaterális vezetődrótot tolja fel a mellkasi aortába.
    MEGJEGYZÉS: Az ipsilateralis szár korai kinyitása és az elsütődrót korai kioldása miatt javasolt a formázóballont a kontralaterális ágban vagy közvetlenül fölötte hagyni, hogy hasznát lehessen venni a graft stabilizálásához az ipsilateralis ág elhelyezése során.

14.2.2 A csúcsi sapka összekapcsolása

1. Lazítsa meg a rögzítőelemet. **(22. ábra)**
2. Rögzítse a hüvelyt és a belső kanült, hogy ezek egyáltalán ne mozdulhassanak el.
3. A szürke pozicionálót tolja előre a belső kanül mentén, amíg össze nem kapcsolódik a csúcsi sapkával. **(23., 24.** és **38. ábra)**
   MEGJEGYZÉS: Ha ellenállást észlel, kissé fordítsa el a szürke pozicionálót, és óvatosan tolja tovább előre.
4. Szorítsa meg ismét a rögzítőelemet, és a belső kanülnél fogva húzza vissza az egész csúcsi sapkát és a szürke pozicionálót a grafton és a hüvelyen át. **(39. ábra)** A hüvelyt és a vezetődrótot hagyja a helyén.
5. A Flexor bevezetőhüvelyen található Captor vérzéscsillapító szelepet zárja el az óramutató járásának megfelelő irányba addig forgatva, amíg az meg nem áll. **(26. ábra)**

14.2.3 Az ipsilateralis iliacaszár elhelyezése és telepítése

MEGJEGYZÉS: Győződjön meg arról, hogy a bevezetőhüvelyen lévő Captor vérzéscsillapító szelep nyitott állásba van fordítva. **(27. ábra)**

1. Úgy helyezze el a képerősítőt, hogy mind az ipsilateralis belső arteria iliaca, mind az ipsilateralis arteria iliaca communis látsszon.
2. Az ipsilateralis iliacaszár bejuttatórendszerének bevezetése után fecskendezzen be kontrasztanyagot a fő grafttörzs hüvelyén keresztül az ipsilateralis belső arteria iliaca helyének meghatározásához.
3. Az ipsilateralis szár graftját a fő grafttörzs vezetődrót-hüvely egységének segítségével vezesse fel.
   MEGJEGYZÉS: A csúcsi sapka kioldásának módosítása miatt a fő grafttörzs–hüvely egységet addig kell visszahúzni, amíg az a proximális ipsilateralis ágon belül 1–2 cm-nyire nem helyezkedik el. Az ipsilateralis ág dilatátor-hüvely egységét tolja be a fő grafttörzs hüvelyébe.
   MEGJEGYZÉS: Amennyiben a graft további stabilizálása szükséges, a formázóballont fel lehet tölteni a fő grafttörzs kontralaterális ágában is.
   VIGYÁZAT: A ballont tilos feltölteni a grafton kívül.
   MEGJEGYZÉS: Kanyargós ereknél az arteria iliaca internák helyzete jelentős mértékben megváltozhat a merev vezetődrótok és hüvelyrendszerek felvezetésekor.
4. Tolja lassan előre az ipsilateralis iliacaszár bejuttatórendszerét egészen addig, amíg az ipsilateralis iliacaszár graftja legalább egy teljes iliacaszár-sztentnyi hosszúságban (azaz az iliacaszárgraft proximális sztentjének hosszúságában) át nem fed a fő grafttörzs ipsilateralis ágának belsejével. **(40. ábra)**
   MEGJEGYZÉS: Ha három iliacaszár-sztentnyi (illetve a 37, 39, 54 és 56 mm-es szárhosszúságok esetén két iliacaszár-sztentnyi) hosszúságot meghaladó átfedés szükséges, akkor lehet, hogy mérlegelni kell a szemközti oldali bifurkációs területbe nyúló szártoldalék használatát.
5. Ellenőrizze az iliacaszárgraft disztális végének helyzetét. Ha szükséges, az arteria iliaca interna átjárhatóságának biztosítása érdekében módosítsa az iliacaszárgraft helyzetét.
6. A kinyitáshoz stabilizálja az iliacaszárgraftot a szürke pozicionáló segítségével, és közben húzza együtt vissza az iliacaszár hüvelyét és a fő grafttörzs hüvelyét. **(29.** és **41. ábra)**
7. Fluoroszkópos megfigyelés alatt az iliacaszárgraft helyzetének ellenőrzése után lazítsa meg a rögzítőelemet és húzza vissza a belső kanült, hogy az elkeskenyedő dilatátor összekapcsolódjon a szürke pozicionálóval. Szorítsa meg a rögzítőelemet. A hüvelyt egy helyben tartva húzza vissza a szürke pozicionálót a rögzített belső kanüllel. **(42. ábra)**
8. A Flexor bevezetőhüvelyen található Captor vérzéscsillapító szelepet zárja el az óramutató járásának megfelelő irányba addig forgatva, amíg az meg nem áll.
9. Újra ellenőrizze a vezetődrótok helyzetét. A hüvelyt és a vezetődrótokat hagyja a helyükön.
10. Távolítsa el a leeresztett ballont a kontralaterális oldalról.

14.2.4 A kontralaterális iliacaszár elhelyezése és telepítése

VIGYÁZAT: Az implantáció előtt ellenőrizze, hogy az előre meghatározott kontralaterális iliacaszár legyen kiválasztva a beteg kontralaterális oldalán való felvezetésre.

1. A képerősítőt állítsa olyan helyzetbe, hogy mind a kontralaterális arteria iliaca interna, mind a kontralaterális arteria iliaca communis látható legyen.
2. A kontralaterális iliacaszár bejuttatórendszerének felvezetése előtt injektáljon kontrasztanyagot a kontralaterális femoralis hüvelyen át, a kontralaterális arteria iliaca interna lokalizálása céljából.
3. A kontralaterális iliacaszár bejuttatórendszerét vezesse fel az artériába. Tolja lassan előre addig, amíg az iliacaszárgraft legalább az iliacaszár egy teljes sztentjével (azaz az iliacaszár proximális sztentjével) azonos hosszúságban átfedésbe kerül a fő grafttörzs kontralaterális ágán belül. **(43. ábra)**
   MEGJEGYZÉS: Spiral-Z iliacaszár használata esetén a maximális mértékű átfedést az iliacaszárgraft proximális végétől 30 mm-re elhelyezkedő sugárfogó marker jelzi. Ennek a graftnak a pozicionálásához tolja lassan előre az iliacaszárgraftot, míg legalább egy sztentnyit át nem fed, de ne tolja túl a sugárfogó markersávon.
   MEGJEGYZÉS: Ha az iliacaszár bejuttatórendszerének előretolása nehézségbe ütközik, váltson alkalmasabb vezetődrótra. Kanyargós erekben a merev vezetődrótok és hüvelyek felvezetése jelentősen megváltoztathatja az anatómiát.
4. Ellenőrizze az iliacaszárgraft disztális végének helyzetét. Szükség esetén módosítsa az iliacaszárgraft helyzetét, hogy az arteria iliaca interna átjárhatósága biztosítva legyen, és az iliacaszár legalább az iliacaszár egy teljes sztentjével (azaz az iliacaszár proximális sztentjével) azonos hosszúságban (maximális átfedés 1,5 sztent) átfedésbe kerüljön a fő endovaszkuláris grafttörzs belsejében.
5. A kinyitáshoz tartsa az iliacaszárgraftot a megfelelő helyzetben a szürke pozicionáló segítségével, miközben visszahúzza a hüvelyt. **(18.** és **44. ábra)** Biztosítsa, hogy az egy sztentnek megfelelő hosszúságú átfedés megmaradjon.
6. Amint az iliacaszárgraft disztális vége kiszabadul, hagyja abba a hüvely visszahúzását.
7. Fluoroszkópos megfigyelés alatt, az iliacaszárgraft helyzetének ellenőrzése után lazítsa meg a rögzítőelemet, és húzza vissza a belső kanült, hogy az elkeskenyedő dilatátor összekapcsolódjék a szürke pozicionálóval. Szorítsa meg a rögzítőelemet. A hüvelyt egy helyben tartva húzza vissza a szürke pozicionálót a rögzített belső kanüllel. **(45. ábra)**
8. Újra ellenőrizze a vezetődrótok helyzetét.
9. Végezze el a formázóballon behelyezését, és készítse el a végső angiogramot a termék használati utasításának **A formázóballon behelyezése** c. részében ismertetett módon.

ITALIANO

ENDOPROTESI ADDOMINALE ZENITH FLEX® CON SISTEMA DI INTRODUZIONE Z-TRAK™

Leggere attentamente tutte le istruzioni. Il mancato rispetto delle istruzioni, delle avvertenze e delle precauzioni può avere gravi conseguenze chirurgiche o provocare lesioni al paziente.

ATTENZIONE - La legge federale statunitense limita la vendita di questo dispositivo ai medici o su presentazione di prescrizione medica.

ATTENZIONE - L'intero contenuto della confezione esterna (compreso il sistema di introduzione e le endoprotesi) viene fornito sterile ed è esclusivamente monouso.

La linea di prodotti Zenith prevede quattro pubblicazioni contenenti istruzioni per l'uso consigliate. La presente pubblicazione riporta le istruzioni per l'uso consigliate per l'endoprotesi addominale Zenith Flex (corpo principale e branche iliache). Per ottenere informazioni sugli altri componenti Zenith, consultare le pubblicazioni con le istruzioni per l'uso consigliate relative ai seguenti prodotti:

- endoprotesi addominale Zenith (corpo principale, branche iliache e occlusore per endoprotesi addominale Zenith);
- componenti ausiliari dell'endoprotesi addominale Zenith (estensione del corpo principale, estensione della branca iliaca, convertitore e dispositivo di occlusione iliaca);
- endoprotesi addominale ausiliaria Zenith Renu® (configurazioni dell'estensione del corpo principale e convertitore); e
- catetere a palloncino Coda®.

1 DESCRIZIONE DEL DISPOSITIVO

1.1 Corpo aortico principale e branche iliache della protesi

L'endoprotesi addominale Zenith Flex è un sistema modulare composto da tre sezioni: un corpo aortico principale biforcato e due branche iliache. **(Fig. 1)** I moduli dell'endoprotesi sono realizzati in tessuto tubolare in poliestere a tutto spessore fissato a stent autoespandibili in acciaio inossidabile Cook-Z® con suture in poliestere intrecciato e monofilamento in polipropilene. Gli stent coprono l'intera lunghezza dei moduli per garantirne la stabilità e la capacità di dilatazione necessarie per l'apertura del lume dell'endoprotesi durante il suo rilascio. Inoltre, gli stent Cook-Z fissano adeguatamente l'endoprotesi alla parete dell'arteria creando il necessario grado di adesione.

Lo stent soprarenale non rivestito situato all'estremità prossimale della protesi è dotato di uncini di ancoraggio a distanza di 3 mm l'uno dall'altro per consentire un'ulteriore fissazione del dispositivo. Per agevolare la visualizzazione fluoroscopica, l'endoprotesi a stent è dotata di marker radiopachi d'oro posizionati come segue: uno sull'aspetto laterale dello stent più distale dell'estremità controlaterale del segmento biforcato del corpo principale e quattro in posizione circolare entro 2 mm dall'aspetto superiore del materiale di rivestimento della protesi.

1.2 Sistema di inserimento del corpo principale

Il corpo principale dell'endoprotesi addominale Zenith Flex viene fornito precaricato all'interno del sistema di introduzione Z-Trak. **(Fig. 2)** Questo sistema si avvale di un metodo di rilascio sequenziale grazie a una serie di funzioni incorporate che consentono di controllare in modo costante l'endoprotesi durante l'intera procedura di rilascio. Il sistema di introduzione Z-Trak consente un posizionamento preciso e permette di regolare la posizione finale dell'endoprotesi prima del rilascio dello stent soprarenale munito di uncini di ancoraggio.

Il sistema di inserimento del corpo principale della protesi utilizza un sistema di introduzione Z-Trak da 18, 20 o 22 Fr. Due meccanismi di rilascio a filo di sicurezza bloccano l'endoprotesi addominale all'interno del sistema di inserimento fino al momento del rilascio, che avviene ad opera del medico. Tutti i sistemi sono compatibili con guide da 0,035 pollici (0,89 mm).

Per una migliore emostasi, è possibile allentare o serrare la valvola emostatica Captor® per l'inserimento e/o la rimozione di dispositivi ausiliari dalla guaina. Il sistema di inserimento del corpo principale è dotato di una guaina di introduzione Flexor® a prova di piegamento e attorcigliamento e dotata di rivestimento idrofilo. Queste caratteristiche sono entrambe previste per agevolare l'avanzamento del sistema di inserimento all'interno delle arterie iliache e dell'aorta addominale.

1.3 Sistema di inserimento della branca iliaca

Le branche iliache dell'endoprotesi addominale Zenith Flex vengono fornite precaricate all'interno del sistema di introduzione Z-Trak. **(Fig. 3)** Questo sistema di inserimento è progettato per la massima facilità d'uso con una minima preparazione. Il sistema di inserimento delle branche iliache utilizza un sistema di introduzione Z-Trak da 14 o 16 Fr. Tutti i sistemi sono compatibili con guide da 0,035 pollici (0,89 mm).

Per una migliore emostasi, è possibile allentare o serrare la valvola emostatica Captor per l'inserimento e/o la rimozione di dispositivi ausiliari dalla guaina.

1.4 Componenti ausiliari dell'endoprotesi addominale Zenith

Sono disponibili svariati componenti ausiliari: estensioni del corpo principale, estensioni della branca iliaca, convertitori e dispositivi di occlusione iliaca. **(Fig. 4)** Per ulteriori informazioni, consultare le istruzioni per l'uso dei componenti ausiliari dell'endoprotesi addominale Zenith.

2 INDICAZIONI PER L'USO

L'endoprotesi addominale Zenith Flex con sistema di introduzione Z-Trak è indicata per il trattamento endovascolare dei pazienti affetti da aneurisma dell'aorta addominale o da aneurisma aorto-iliaco di morfologia idonea alla riparazione endovascolare, con le seguenti caratteristiche:

- un adeguato accesso iliaco/femorale compatibile con i sistemi di introduzione previsti
- un colletto aortico infrarenale (in posizione prossimale rispetto all'aneurisma) non affetto da aneurisma:
  - con lunghezza minima di 15 mm
  - con diametro (da parete esterna a parete esterna) non superiore a 32 mm e non inferiore a 18 mm
  - con un'angolazione di meno di 60 gradi relativamente all'asse longitudinale dell'aneurisma e
  - con un'angolazione di meno di 45 gradi relativamente all'asse dell'aorta soprarenale
- un sito di fissazione distale nell'arteria iliaca lungo più di 10 mm e con diametro compreso tra 7,5 e 20 mm (da parete esterna a parete esterna)

3 CONTROINDICAZIONI

L'uso dell'endoprotesi addominale Zenith Flex con sistema di introduzione Z-Trak è controindicato:

- nei pazienti con sensibilità o allergie note all'acciaio inossidabile, al poliestere, al materiale per saldatura (stagno, argento), al polipropilene o all'oro;
- nei pazienti con infezione sistemica in atto che possono presentare un maggior rischio di infezione dell'endoprotesi.

4 AVVERTENZE E PRECAUZIONI

4.1 Informazioni generali

- Leggere attentamente tutte le istruzioni. Il mancato rispetto delle istruzioni, delle avvertenze e delle precauzioni può avere gravi conseguenze o provocare lesioni al paziente.
- Nel corso delle procedure di impianto o di revisione è necessario che sia prontamente disponibile un'équipe chirurgica qualificata nel caso in cui fosse necessario ricorrere a una riparazione chirurgica a cielo aperto.
- L'endoprotesi addominale Zenith Flex con sistema di introduzione Z-Trak deve essere usata esclusivamente da medici ed équipe debitamente addestrati nelle tecniche di interventistica vascolare (con cateterismo e chirurgiche) e nell'uso specifico dei presenti dispositivi. I termini specifici della formazione del personale medico sono elencati nella **Sezione 10.1, Programma di formazione per il medico**.
- L'ulteriore intervento o la conversione alla riparazione chirurgica standard a cielo aperto a seguito della riparazione endovascolare iniziale vanno presi in considerazione per i pazienti con aumento delle dimensioni dell'aneurisma, riduzione inaccettabile della lunghezza del sito di fissazione (area di sovrapposizione tra vaso e componente della protesi) e/o endoleak. Un ingrossamento dell'aneurisma e/o un endoleak persistente possono portare alla rottura dell'aneurisma.
- Ai pazienti che evidenziano una riduzione del flusso sanguigno attraverso l'estremità dell'endoprotesi e/o perdite può essere richiesto di sottoporsi a interventi o a procedure chirurgiche secondari.

4.2 Selezione, trattamento e follow-up del paziente

- L'endoprotesi addominale Zenith Flex è progettata per trattare diametri del colletto aortico non inferiori a 18 mm e non superiori a 32 mm. L'endoprotesi addominale Zenith Flex è progettata per trattare colletti aortici prossimali (distali rispetto all'arteria renale più bassa) di almeno 15 mm di lunghezza. È necessario un sito di fissazione distale nell'arteria iliaca lungo più di 10 mm e con diametro compreso tra 7,5 e 20 mm (da parete esterna a parete esterna). Queste indicazioni dimensionali sono di importanza cruciale per il successo della riparazione endovascolare.
- Elementi anatomici di fondamentale importanza che possono compromettere la riuscita dell'esclusione dell'aneurisma includono un'angolazione eccessiva del colletto prossimale (>60 gradi per il colletto infrarenale in relazione all'asse dell'AAA o >45 gradi per il colletto soprarenale in relazione al colletto infrarenale immediato); un colletto aortico prossimale corto (<15 mm); una forma a imbuto capovolto (con un aumento di più del 10% del diametro nel corso della lunghezza del colletto aortico prossimale di 15 mm); e trombo circonferenziale e/o calcificazione presso i siti di impianto nell'arteria, specificamente in corrispondenza dell'interfaccia tra il colletto aortico prossimale e l'arteria iliaca distale. In presenza di limitazioni anatomiche può rendersi necessario un colletto più lungo per ottenere livelli adeguati di aderenza e fissazione. Una calcificazione irregolare e/o la presenza di placca possono compromettere l'unione e l'aderenza in corrispondenza dei siti di fissaggio. I colletti che evidenziano queste importanti caratteristiche anatomiche possono causare con maggiore probabilità la migrazione o l'endoleak della protesi.
- Per introdurre il dispositivo nel sistema vascolare è necessario un adeguato accesso iliaco o femorale. Il diametro del vaso usato per l'accesso (misurato da parete interna a parete interna) e la sua morfologia (tortuosità minima, patologia occlusiva e/o calcificazione) devono essere compatibili con le tecniche di accesso vascolare e con i sistemi di inserimento che prevedono l'uso di una guaina di introduzione vascolare da 16-22 Fr. I vasi notevolmente calcificati, parzialmente occlusi, tortuosi o rivestiti di trombo possono precludere l'impianto dell'endoprotesi addominale e/o aumentare il rischio di embolizzazione. In alcuni pazienti, per ottenere l'esito desiderato può rendersi necessario l'impiego di una tecnica a condotto vascolare.
- L'uso dell'endoprotesi addominale Zenith Flex con sistema di introduzione Z-Trak non è consigliato nei pazienti con intolleranza al mezzo di contrasto necessario per l'imaging intraoperatorio e postoperatorio di follow-up. Tutti i pazienti devono essere sottoposti ad attento monitoraggio e controlli periodici per rilevare ogni alterazione nelle condizioni patologiche e confermare l'integrità dell'endoprotesi.
- L'uso dell'endoprotesi addominale Zenith Flex con sistema di introduzione Z-Trak non è consigliato nei pazienti con peso e/o corporatura superiori ai limiti e tali da compromettere o impedire le operazioni di imaging necessarie.
- L'incapacità di mantenere la pervietà di almeno una delle arterie iliache interne o l'occlusione di un'arteria mesenterica inferiore essenziale può aumentare il rischio di ischemia pelvica/intestinale.
- Molteplici grandi arterie lombari pervie, trombo murale e un'arteria mesenterica inferiore pervia sono tutti fattori che possono predisporre il paziente a endoleak di tipo II. I pazienti affetti da coagulopatie non correggibili possono anche presentare un aumentato rischio di endoleak di tipo II o di complicanze emorragiche.
- La sicurezza e l'efficacia dell'endoprotesi addominale Zenith Flex con sistema di introduzione Z-Trak non sono state valutate nelle seguenti popolazioni di pazienti:
  - lesione dell'aorta dovuta a trauma
  - aneurismi in perdita, vicini alla rottura o rotti
  - aneurismi micotici
  - pseudoaneurismi dovuti al precedente impianto di endoprotesi
  - revisione di endoprotesi addominali precedentemente impiantate
  - coagulopatia non correggibile
  - arteria mesenterica essenziale
  - patologie congenite del tessuto connettivo (come, ad esempio, le sindromi di Marfan o Ehlers-Danlos)
  - aneurismi dell'aorta toracica o aneurismi toracoaddominali concomitanti
  - infezioni sistemiche attive
  - donne gravide o nel periodo di allattamento
  - pazienti patologicamente obesi
  - pazienti di età inferiore ai 18 anni
  - pazienti con un colletto aortico prossimale di lunghezza inferiore a 15 mm o con angolazione superiore a 60 gradi in relazione all'asse longitudinale dell'aneurisma
- Una corretta selezione dei pazienti richiede l'acquisizione di immagini specifiche e misurazioni accurate; a questo proposito, vedere la **Sezione 4.3, Tecniche preoperatorie di misurazione e imaging**.
- Tutti i componenti delle lunghezze e dei diametri necessari per completare la procedura devono essere a portata di mano del medico, in special modo qualora le misurazioni preoperatorie per la pianificazione del trattamento (diametri/lunghezze di trattamento) non siano certe. Questo approccio consente una maggiore flessibilità intraoperatoria ai fini dell'esito ottimale della procedura.

4.3 Tecniche preoperatorie di misurazione e imaging

- La mancata esecuzione di scansioni TC senza mezzo di contrasto può compromettere il rilevamento dell'eventuale calcificazione dell'aorta o delle arterie iliache, che può a sua volta, in sede di intervento, impedire l'accesso o il fissaggio e l'aderenza adeguati del dispositivo.
- L'utilizzo in sede di imaging pre-procedura di spessori di ricostruzione >3 mm può portare alla selezione di un dispositivo dalle dimensioni non ottimali, o al mancato rilevamento delle stenosi focali mediante TC.
- L'esperienza clinica indica che l'angio-TC spirale (CTA) ottimizzata mediante mezzo di contrasto con ricostruzione 3D è la modalità di imaging maggiormente consigliata per valutare accuratamente l'anatomia del paziente prima del trattamento con endoprotesi addominale Zenith Flex. Se l'angio-TC spirale ottimizzata mediante mezzo di contrasto con ricostruzione 3D non fosse disponibile, il paziente dovrà essere inviato a una struttura dotata della necessaria apparecchiatura.

- I clinici raccomandano di posizionare il braccio a C radiografico, durante l'angiografia procedurale, in modo tale che i punti di origine delle arterie renali e, in particolare, dell'arteria renale pervia più bassa, siano chiaramente dimostrati prima del rilascio del margine prossimale del materiale protesico (stent di fissazione) del corpo principale. Inoltre, l'angiografia deve dimostrare le biforcazioni delle arterie iliache in modo tale che le iliache comuni distali siano ben definite in relazione all'origine delle arterie iliache interne bilaterali, prima del rilascio delle branche iliache.

Diametri

Utilizzando la TC si devono determinare le misure del diametro del vaso da parete esterna a parete esterna (non una misurazione del lume) perché siano d'aiuto per il corretto dimensionamento e la scelta del dispositivo adeguato. La scansione TC spirale ottimizzata mediante mezzo di contrasto deve iniziare 1 cm più in alto rispetto all'asse celiaco e continuare attraverso le teste femorali con uno spessore dello strato assiale pari a 3 mm o meno.

Lunghezze

Utilizzando la TC si devono determinare le misure in lunghezza, in modo da valutare accuratamente la lunghezza del colletto prossimale infrarenale e pianificare le dimensioni del corpo principale e dei componenti di branca per l'endoprotesi addominale Zenith Flex. Queste ricostruzioni devono essere eseguite in sagittale, coronale e 3D.

- **La performance a lungo termine delle endoprotesi addominali non è stata ancora determinata. Tutti i pazienti devono essere consapevoli del fatto che il trattamento endovascolare richiede un impegno regolare a vita per quanto riguarda il follow-up volto a valutare il loro stato di salute e la performance dell'endoprotesi addominale.** I pazienti con segni clinici specifici (come, ad esempio, endoleak, ingrossamento dell'aneurisma o mutazioni nella struttura o nella posizione dell'endoprotesi) devono sottoporsi a un follow-up più intensivo. Le indicazioni specifiche per il follow-up sono delineate nella **Sezione 12, LINEE GUIDA PER LE TECNICHE DI IMAGING E IL FOLLOW-UP POSTOPERATORIO**.
- L'uso dell'endoprotesi addominale Zenith Flex con sistema di introduzione Z-Trak non è consigliato nei pazienti che non possono sottoporsi, o che non rispetteranno, le necessarie sessioni di imaging preoperatorie e postoperatorie, e gli esami per la valutazione dell'impianto descritti nella **Sezione 12, LINEE GUIDA PER LE TECNICHE DI IMAGING E IL FOLLOW-UP POSTOPERATORIO**.
- Dopo l'impianto dell'endoprotesi, i pazienti vanno monitorati a intervalli regolari per rilevare segni come il flusso peri-protesi, l'ingrossamento dell'aneurisma o le mutazioni nella struttura o nella posizione dell'endoprotesi. Al minimo, è necessaria una sessione di imaging all'anno, che include: 1) lastre radiografiche addominali per esaminare l'integrità del dispositivo (separazione tra componenti, frattura degli stent o separazione degli uncini di ancoraggio) e 2) TC con e senza mezzo di contrasto per esaminare le eventuali mutazioni a carico dell'aneurisma, il flusso peri-protesi, la pervietà, la tortuosità e il progresso della malattia. Se complicanze renali o altri fattori precludono l'uso del mezzo di contrasto in sede di imaging, le informazioni necessarie sono ottenibili mediante lastre radiografiche addominali ed ecografia duplex.

4.4 Selezione del dispositivo

- Per la selezione di dispositivi della misura adeguata si raccomanda vivamente di attenersi rigorosamente a quanto indicato nella guida alla determinazione delle dimensioni idonee riportata nelle istruzioni per l'uso dell'endoprotesi addominale Zenith Flex (**Tabelle 10.5.1** - **10.5.2**). Nella guida alla determinazione delle dimensioni idonee contenuta nelle istruzioni per l'uso si è tenuto conto di un adeguato sovradimensionamento del dispositivo. Una dimensione che non rientri in questo range può comportare endoleak, frattura, migrazione, ripiegamento o compressione del dispositivo.

4.5 Procedura di impianto

(consultare la **Sezione 11, ISTRUZIONI PER L'USO**)

- Per un corretto posizionamento dell'endoprotesi addominale Zenith Flex e per garantire un'accurata apposizione alla parete aortica, è necessario un adeguato imaging procedurale.
- Fare attenzione a non piegare o attorcigliare il sistema di inserimento. Il piegamento o l'attorcigliamento possono danneggiare il sistema di introduzione e l'endoprotesi addominale Zenith Flex.
- Per evitare la torsione dell'endoprotesi addominale, nel corso di tutte le rotazioni del sistema di inserimento, fare attenzione a ruotare tutti i componenti del sistema simultaneamente (dalla guaina esterna alla cannula interna).
- Non procedere con l'avanzamento di alcuna parte del sistema di inserimento se si avverte resistenza durante l'avanzamento della guida o del sistema di inserimento stesso. Fermarsi e individuare la causa della resistenza; in caso contrario si possono verificare danni al vaso, al catetere o alla protesi. Operare con particolare cautela nelle aree stenotiche, in presenza di trombi intravascolari o all'interno di vasi calcificati o tortuosi.
- Il rilascio parziale accidentale o la migrazione dell'endoprotesi possono richiedere la rimozione per via chirurgica.
- Ad eccezione dei casi in cui sia medicamente necessario, non impiantare l'endoprotesi addominale Zenith Flex in una posizione che occluda le arterie atte a fornire sangue agli organi o agli arti. Non coprire le arterie renali e mesenteriche importanti (ad eccezione dell'arteria mesenterica inferiore) con l'endoprotesi, in quanto ciò può provocare l'occlusione dei vasi. Nel corso dello studio clinico, l'uso di questo dispositivo non è stato studiato nei pazienti con due arterie iliache interne occluse.
- Non tentare di riapplicare la guaina sulla protesi dopo il rilascio parziale o completo.
- Il riposizionamento distale della protesi a stent dopo un parziale rilascio dello stent prossimale rivestito può causare danni alla protesi a stent e/o lesioni vascolari.
- Il posizionamento impreciso e/o una fissazione inadeguata dell'endoprotesi addominale Zenith Flex all'interno del vaso possono comportare l'aumento del rischio di endoleak, migrazione o occlusione accidentale delle arterie renali o iliache interne. La pervietà delle arterie renali deve essere mantenuta per evitare o ridurre il rischio di insorgenza di insufficienza renale e ulteriori complicanze.
- La fissazione inadeguata dell'endoprotesi addominale Zenith Flex può aumentare il rischio di migrazione dell'endoprotesi a stent. Il rilascio scorretto o la migrazione dell'endoprotesi possono richiedere l'intervento chirurgico.
- L'anticoagulazione sistemica va usata durante la procedura di impianto in base al protocollo dettato dalla struttura sanitaria di appartenenza e dal medico. Se è controindicato l'uso di eparina, è necessario prendere in considerazione l'uso di un anticoagulante alternativo.
- Per attivare il rivestimento idrofilo della superficie esterna della guaina di introduzione Flexor, passarlo con compresse di garza sterili imbevute di soluzione fisiologica. Per garantire le migliori prestazioni, tenere sempre ben idratata la guaina.
- Ridurre al minimo la manipolazione dell'endoprotesi compressa durante la preparazione e l'inserimento al fine di ridurre il rischio di contaminazione e di infezione dell'endoprotesi stessa.
- Mantenere invariata la posizione della guida durante l'introduzione del sistema di inserimento.
- L'inserimento e il rilascio devono essere eseguiti sotto controllo fluoroscopico per confermare il corretto funzionamento dei componenti del sistema di introduzione, il corretto posizionamento della protesi e l'esito procedurale desiderato.
- L'uso dell'endoprotesi addominale Zenith Flex con sistema di introduzione Z-Trak richiede la somministrazione endovascolare di mezzo di contrasto. I pazienti affetti da disfunzioni renali conclamate possono presentare un aumentato rischio di insufficienza renale in sede postoperatoria. È necessario avere cura di ridurre al minimo il volume di mezzo di contrasto utilizzato durante la procedura e di seguire metodi preventivi di trattamento per limitare la compromissione renale (ad esempio, tramite un'idratazione adeguata).
- Durante la ritrazione della guaina e/o della guida, l'anatomia e la posizione della protesi possono cambiare. La posizione della protesi deve essere costantemente monitorata e, se necessario, verificata tramite angiografia.
- L'endoprotesi addominale Zenith Flex è dotata di uno stent soprarenale con uncini di ancoraggio. Usare estrema cautela nella manipolazione di dispositivi interventistici e angiografici nell'area degli uncini di ancoraggio.
- Operare con cautela durante la manipolazione di cateteri, guide e guaine all'interno di un aneurisma. Sollecitazioni di notevole entità possono liberare frammenti di trombo i quali, a loro volta, possono causare embolizzazione distale o rottura dell'aneurisma.
- Nel caso in cui fosse necessario reinserire degli strumenti all'interno della protesi (intervento secondario) dopo il suo posizionamento, occorre evitare di danneggiarla o di modificarne la posizione.
- Prima del rilascio dello stent soprarenale, verificare che la guida di accesso raggiunga una posizione appena distale rispetto all'arco aortico.
- Prima dell'impianto, verificare che la branca iliaca controlaterale predeterminata sia stata selezionata per l'inserimento nel lato controlaterale del paziente.

4.6 Uso del palloncino dilatatore

- Per evitare di danneggiare il vaso, non gonfiare il palloncino nel vaso all'esterno dell'endoprotesi. Utilizzare il palloncino in base a quanto descritto nella relativa documentazione.
- Per evitare danni al vaso in caso di un gonfiaggio eccessivo, agire con cautela durante il gonfiaggio del palloncino all'interno dell'endoprotesi in presenza di calcificazione.
- Prima del riposizionamento, confermare il completo sgonfiamento del palloncino.
- Per una migliore emostasi, è possibile allentare o serrare la valvola emostatica Captor per consentire l'inserimento e la successiva rimozione del palloncino dilatatore.

4.7 Informazioni sulle procedure MRI

Prove non cliniche hanno dimostrato che l'endoprotesi addominale Zenith può essere sottoposta a MRI. Un paziente portatore di questa endoprotesi può essere sottoposto a scansione in sicurezza, immediatamente dopo l'impianto, in presenza delle seguenti condizioni.

Campo magnetico statico

- Campo magnetico statico di 3,0 Tesla o meno
- Gradiente spaziale di campo magnetico massimo di 720 Gauss/cm

Una valutazione non clinica è stata condotta in un sistema MRI a 3 Tesla (General Electric Excite), con un gradiente spaziale di campo magnetico massimo di 720 Gauss/cm misurato mediante un gaussmetro nella posizione del campo magnetico statico pertinente al paziente (cioè, all'esterno della copertura dello scanner, accessibile al paziente o a un individuo).

Riscaldamento associato alla MRI

Sistemi da 1,5 Tesla

- Campo magnetico statico pari a 1,5 Tesla
- Tasso di assorbimento specifico (SAR) massimo, mediato su tutto il corpo, di 2 W/kg per 15 minuti di imaging (cioè, per sequenza di scansione)

In prove non cliniche, l'endoprotesi addominale Zenith ha generato un aumento di temperatura inferiore o uguale a 1,4 °C a un tasso di assorbimento specifico (SAR) massimo, mediato su tutto il corpo, di 2,8 W/kg, per 15 minuti di scansione MRI in uno scanner MRI da 1,5 Tesla (Siemens Medical Magnetom, con software Numaris/4, versione Syngo MR 2002B DHHS). Il tasso di assorbimento specifico (SAR) massimo segnalato dal sistema MRI, mediato su tutto il corpo, era pari a 2,8 W/kg, il che corrisponde a un valore misurato mediante calorimetria pari a 1,5 W/kg.

Sistemi da 3,0 Tesla

- Campo magnetico statico pari a 3,0 Tesla
- Tasso di assorbimento specifico (SAR) massimo, mediato su tutto il corpo, di 2 W/kg per 15 minuti di imaging (cioè, per sequenza di scansione)

In prove non cliniche, l'endoprotesi addominale Zenith ha generato un aumento di temperatura inferiore o uguale a 1,9 °C a un tasso di assorbimento specifico (SAR) massimo, mediato su tutto il corpo, pari a 3,0 W/kg, per 15 minuti di scansione MRI in uno scanner da 3,0 Tesla (GE Healthcare Excite, con software G3.0-052B). Il tasso di assorbimento specifico (SAR) massimo mediato su tutto il corpo è risultato pari a 3,0 W/kg, corrispondente a un valore misurato in calorimetria pari a 2,8 W/kg.

Artefatti d'immagine

L'artefatto d'immagine si estende su tutta la regione anatomica contenente il dispositivo oscurando la visuale delle strutture anatomiche immediatamente adiacenti in un raggio di circa 20 cm dal dispositivo, come pure l'intero dispositivo e relativo lume, durante la scansione nell'ambito di prove non cliniche usando la sequenza: Spin-Echo rapido in un sistema MRI da 3,0 Tesla, Excite, GE Healthcare, con software G3.0-052B con bobina a radiofrequenza a corpo intero.

Per tutti gli scanner, l'artefatto d'immagine si dissipa con l'aumento della distanza dal dispositivo all'area di interesse. Le scansioni MRI di testa, collo e arti inferiori possono essere ottenute senza artefatti d'immagine. Artefatti d'immagine possono essere presenti in scansioni dell'area addominale e degli arti superiori, in funzione della distanza tra il dispositivo e l'area di interesse.

Le informazioni cliniche sono disponibili per diciassette pazienti sottoposti a scansioni MRI dopo impianto di protesi a stent. Non sono stati riferiti eventi avversi o problemi al dispositivo in alcuno di questi pazienti, come conseguenza di una MRI. Inoltre, più di 100.000 endoprotesi addominali Zenith sono state impiantate in tutto il mondo, senza che siano stati riferiti eventi avversi o problemi al dispositivo come conseguenza di una MRI.

Cook consiglia al paziente di comunicare le condizioni MRI enunciate nelle presenti istruzioni per l'uso alla MedicAlert Foundation. È possibile rivolgersi alla MedicAlert Foundation nei seguenti modi.

Posta:	MedicAlert Foundation International
	2323 Colorado Avenue
	Turlock, CA 95382, USA
Telefono:	888-633-4298 numero verde per chi chiama dagli USA
	+1-209-668-3333 negli altri paesi
Fax:	+1-209-669-2450
Web:	www.medicalert.org

5 EVENTI NEGATIVI

5.1 Eventi negativi osservati

Uno studio prospettico multicentrico statunitense basato su una versione precedente del dispositivo (endoprotesi addominale Zenith) e condotto presso 15 centri, con il coinvolgimento di 352 pazienti sottoposti a trattamento endovascolare (200 a rischio normale, 100 ad alto rischio e 52 di pratica) e 80 pazienti di controllo, ha fornito le informazioni relative ai tassi di incidenza degli eventi negativi osservati, riportati nella **Tabella 5.1.1**. I pazienti sono stati assegnati al gruppo a rischio normale se fisiologicamente in grado di subire

una riparazione a cielo aperto o una riparazione endovascolare e se in possesso di un'anatomia idonea al trattamento con l'endoprotesi addominale Zenith con sistema di introduzione H&L-B One-Shot™ (una versione precedente del sistema di introduzione). I pazienti con anatomia idonea alla riparazione, ma a rischio di morbilità o mortalità più alto con la riparazione a cielo aperto sono stati assegnati al gruppo ad alto rischio. I primi pazienti trattati nel corso dello studio sono stati assegnati al gruppo di pratica. Il gruppo di controllo ha incluso pazienti la cui anatomia vascolare può non essere stata idonea alla riparazione endovascolare dell'AAA.

Tabella 5.1.1 - Decesso e rottura nel corso dello studio clinico

Decesso e rottura	Zenith a rischio normale[1]		Riparazione chirurgica a rischio normale		Valore P	Zenith ad alto rischio		Zenith di pratica	
Tutti i decessi									
(0-30 giorni)[2]	0,5%	(1/199)	2,5%	(2/80)	0,20	2,0%	(2/100)	1,9%	(1/52)
(31-365 giorni)[3]	3,0%	(6/198)	1,3%	(1/78)	0,68	7,1%	(7/98)	9,8%	(5/51)
Correlata all'AAA	0,0%	(0/198)	1,3%	(1/78)	0,29	3,1%	(3/98)	0,0%	(0/51)
Non correlata all'AAA	3,0%	(6/198)	0,0%	(0/78)	0,19	4,1%	(4/98)	9,8%	(5/51)
(0-365 giorni)[2,3,4]	3,5%	(7/199)	3,8%	(3/80)	>0,99	9,0%	(9/100)	11,5%	(6/52)
Correlata all'AAA	0,5%	(1/199)	3,8%	(3/80)	0,07	5,0%	(5/100)	1,9%	(1/52)
Non correlata all'AAA	3,0%	(6/199)	0,0%	(0/80)	0,19	4,0%	(4/100)	9,6%	(5/52)
Rottura									
(0-30 giorni)	0,0%	(0/199)	–		–	0,0%	(0/100)	0,0%	(0/52)
(31-365 giorni)	0,0%	(0/198)	–		–	1,0%	(1/98)	0,0%	(0/51)
(0-365 giorni)	0,0%	(0/199)	–		–	1,0%	(1/100)	0,0%	(0/52)

[1]Denominatore pari a 199 poiché uno dei pazienti a rischio normale non ha ricevuto la protesi.

[2]Tutti i decessi (0-30 giorni) sono stati considerati correlati all'AAA e alla procedura.

[3]Dei decessi (31-365 giorni), quattro sono stati considerati correlati all'AAA: 1 dopo riparazione chirurgica (shock settico da colite ischemica) e 3 tra i pazienti ad alto rischio (pancreatite con insufficienza renale e sepsi, emorragia dall'aneurisma addominale superiore [AAA non trattato] e insufficienza di più apparati).

[4]Dei decessi (0-365 giorni), dieci sono stati considerati correlati all'AAA: 1 tra i pazienti a rischio normale (insufficienza cardiaca), 3 dopo riparazione chirurgica (emorragia massiva, ischemia mesenterica e shock settico da colite ischemica), 5 tra i pazienti ad alto rischio (insufficienza respiratoria, insufficienza cardiaca con embolia polmonare, pancreatite con insufficienza renale e sepsi, emorragia dall'aneurisma addominale superiore [AAA non trattato] e insufficienza di più apparati) e 1 paziente di pratica (sospetta insufficienza cardiaca).

Tabella 5.1.2 - Eventi negativi[1] nello studio clinico

	Zenith a rischio normale		Riparazione chirurgica a rischio normale		Valore *P*	Zenith ad alto rischio		Zenith di pratica	
Esenza da morbilità									
(0-30 giorni)	80%	(160/200)	58%	(46/80)	<0,001	68%	(68/100)	73%	(38/52)
Cardiovascolare[2]	3,0%	(6/200)	11%	(9/80)	0,02	14%	(14/100)	1,9%	(1/52)
Polmonare[3]	1,0%	(2/200)	15%	(12/80)	<0,001	2,0%	(2/100)	0,0%	(0/52)
Renale[4, 9]	2,5%	(5/200)	10%	(8/80)	0,01	6,0%	(6/100)	5,8%	(3/52)
Intestinale[5]	1,0%	(2/200)	3,8%	(3/80)	0,14	1,0%	(1/100)	1,9%	(1/52)
Dell'incisione[6]	4,5%	(9/200)	7,5%	(6/80)	0,38	2,0%	(2/100)	3,8%	(2/52)
Neurologico[7]	0,0%	(0/200)	2,5%	(2/80)	0,08	0,0%	(0/100)	0,0%	(0/52)
Vascolari[8,11]	11%	(21/200)	31%	(25/80)	<0,001	20%	(20/100)	19%	(10/52)
Esenza da morbilità									
(31-365 giorni)	91%	(181/198)	86%	(67/78)	0,25	79%	(77/98)	86%	(44/51)
Cardiovascolare[2]	2,5%	(5/198)	3,8%	(3/78)	0,69	5,1%	(5/98)	2,0%	(1/51)
Polmonare[3]	0,5%	(1/198)	1,3%	(1/78)	0,49	4,1%	(4/98)	0,0%	(0/51)
Renale[4,10]	0,5%	(1/198)	0,0%	(0/78)	>0,99	3,1%	(3/98)	0,0%	(0/51)
Intestinale[5]	0,5%	(1/198)	1,3%	(1/78)	0,49	0,0%	(0/98)	0,0%	(0/51)
Dell'incisione[6]	2,0%	(4/198)	5,1%	(4/78)	0,23	3,1%	(3/98)	2,0%	(1/51)
Neurologico[7]	1,0%	(2/198)	0,0%	(0/78)	>0,99	1,0%	(1/98)	3,9%	(2/51)
Vascolari[8]	3,0%	(6/198)	3,8%	(3/78)	0,72	8,2%	(8/98)	5,9%	(3/51)
Esenza da morbilità									
(0-365 giorni)	76%	(151/200)	49%	(39/80)	<0,001	55%	(55/100)	62%	(32/52)
Cardiovascolare[2]	5,0%	(10/200)	14%	(11/80)	0,02	19%	(19/100)	3,8%	(2/52)
Polmonare[3]	1,5%	(3/200)	16%	(13/80)	<0,001	6,0%	(6/100)	0,0%	(0/52)
Renale[4,9,10]	2,5%	(5/200)	10%	(8/80)	0,01	9,0%	(9/100)	5,8%	(3/52)
Intestinale[5]	1,5%	(3/200)	3,8%	(3/80)	0,36	1,0%	(1/100)	1,9%	(1/52)
Dell'incisione[6]	5,5%	(11/200)	13%	(10/80)	0,08	5,0%	(5/100)	5,8%	(3/52)
Neurologico[7]	1,0%	(2/200)	2,5%	(2/80)	0,32	1,0%	(1/100)	3,8%	(2/52)
Vascolari[8,11]	12%	(24/200)	33%	(26/80)	<0,001	25%	(25/100)	23%	(12/52)

[1]Dall'indice di morbilità.

[2]Gli eventi cardiovascolari hanno incluso: infarto miocardico con e senza onda Q, insufficienza cardiaca congestizia, aritmia con necessità di nuovo farmaco o trattamento, ischemia cardiaca con necessità di intervento e di supporto inotropico, ipertensione non trattabile dal punto di vista medico.

[3]Gli eventi polmonari hanno incluso: reintubazione o ventilazione >24 ore, polmonite con necessità di somministrazione di antibiotici, ossigeno supplementare alla dimissione dall'ospedale.

[4]Gli eventi renali hanno incluso: dialisi nei pazienti con funzionalità renale normale prima dell'intervento, aumento della creatinina >30% dal valore di base in due o più esami di follow-up.

[5]Gli eventi intestinali hanno incluso: ostruzione intestinale, ischemia intestinale, fistola aorto-enterica, ileo paralitico per >4 giorni.

[6]Gli eventi relativi all'incisione hanno incluso: infezione con necessità di trattamento a base di antibiotici, ernia, fistola linfatica, deiscenza, necrosi con necessità di sbrigliamento.

[7]Gli eventi neurologici hanno incluso: ictus, attacco ischemico transitorio, ischemia/paralisi della colonna vertebrale.

[8]Gli eventi vascolari hanno incluso: trombosi nell'estremità, embolizzazione distale risultante in perdita di tessuto o con necessità di intervento, trasfusione postoperatoria (a causa di pseudoaneurisma, lesione vascolare, perdita dall'aneurisma o altre cause correlate alla procedura), pseudoaneurisma, lesione vascolare (come occlusione o dissezione accidentale o altre cause correlate alla procedura), perdita dall'aneurisma o rottura dell'aneurisma, ingrossamento dell'aneurisma di più di 0,5 cm rispetto alla misurazione precedente con valore minore.

[9]I ricercatori hanno indicato che un altro paziente ad alto rischio ha esibito l'occlusione di un'arteria renale accessoria e che un altro paziente ad alto rischio ha accusato insufficienza renale cronica come "altri" eventi negativi.

[10]I ricercatori hanno indicato che un altro paziente di pratica ha accusato insufficienza renale e che un altro paziente sottoposto a riparazione chirurgica ha accusato insufficienza renale come "altri" eventi negativi.

[11]I ricercatori hanno indicato che un altro paziente di pratica ha riportato la rottura della placca aortica in sede operatoria, con conseguente occlusione dell'arteria renale come "altro" evento negativo.

5.2 Possibili eventi negativi

Gli eventi negativi che possono verificarsi e/o richiedere un intervento includono, ma non sono limitati a:

- amputazione
- claudicatio (come, ad esempio, claudicatio glutea, della parte inferiore della gamba)
- complicanze cardiache e ulteriori problemi concomitanti (come, ad esempio, aritmia, infarto miocardico, insufficienza cardiaca congestizia, ipotensione, ipertensione)
- complicanze genitourinarie e ulteriori problemi concomitanti (come, ad esempio, ischemia, erosione, fistola, incontinenza, ematuria, infezione)
- complicanze intestinali (come, ad esempio, a carico dell'ileo, ischemia transitoria, infarto intestinale, necrosi)
- complicanze legate all'anestetico e ulteriori problemi concomitanti (come, ad esempio, aspirazione)
- complicanze linfatiche e ulteriori problemi concomitanti (come, ad esempio, fistola linfatica)
- complicanze neurologiche locali o sistemiche e ulteriori problemi concomitanti (come, ad esempio, ictus, attacco ischemico transitorio, paraplegia, paraparesi, paralisi)
- complicanze polmonari/respiratorie e ulteriori problemi concomitanti (come ad esempio, polmonite, insufficienza respiratoria, intubazione protratta nel tempo)
- complicanze relative al sito di accesso al sistema vascolare, inclusi infezione, dolore, ematoma, pseudoaneurisma, fistola arterovenosa
- complicanze relative all'incisione e ulteriori problemi concomitanti (come, ad esempio, deiscenza, infezione)
- complicanze renali e ulteriori problemi concomitanti (come, ad esempio, occlusione dell'arteria, tossicità del mezzo di contrasto, insufficienza, collasso)
- conversione alla riparazione chirurgica a cielo aperto
- danni ai vasi
- danni all'aorta, inclusi perforazione, dissezione, emorragia, rottura e decesso
- decesso
- edema
- embolizzazione (micro e macro) con ischemia o infarto transitori o permanenti
- endoleak
- endoprotesi: posizionamento errato, rilascio incompleto, migrazione, rottura della sutura, occlusione, infezione, frattura dello stent, usura del materiale di rivestimento dell'endoprotesi, dilatazione, erosione, perforazione, flusso periprotesico, separazione e corrosione degli uncini di ancoraggio
- febbre e infiammazione localizzata
- fistola arterovenosa
- impotenza
- infezione dell'aneurisma, del dispositivo o del sito di accesso, inclusi la formazione di ascesso, la febbre transitoria e il dolore
- ingrossamento dell'aneurisma
- insufficienza epatica
- occlusione dell'endoprotesi o del vaso nativo
- rottura dell'aneurisma e decesso
- sanguinamento, ematoma o coagulopatia
- trombosi e/o pseudoaneurisma arteriosi o venosi
- vasospasmo o trauma vascolare (come, ad esempio, dissezione del vaso iliofemorale, sanguinamento, rottura, decesso)

Notifica degli eventi negativi correlati al dispositivo

Tutti gli eventuali eventi negativi (incidenti clinici) correlati all'endoprotesi addominale Zenith Flex devono essere tempestivamente notificati alla COOK. Per segnalare un evento di tale natura, i clienti statunitensi possono contattare telefonicamente il reparto addetto alle relazioni con la clientela al numero +1-812-339-2235 o 800-457-4500 (numero verde a orario continuato per chi chiama dagli USA). Per i clienti al di fuori degli Stati Uniti, rivolgersi al distributore di zona.

6 RIEPILOGO DEGLI STUDI CLINICI

6.1 Obiettivi

L'obiettivo principale dello studio clinico è stato quello di valutare la sicurezza e l'efficacia di una versione precedente del dispositivo (l'endoprotesi addominale Zenith) come alternativa alla riparazione chirurgica a cielo aperto nel trattamento primario degli aneurismi infrarenali dell'aorta addominale. L'ipotesi dello studio ha posto i pazienti a rischio normale a confronto con i pazienti di controllo sottoposti a trattamento chirurgico per determinare l'eventuale minore morbilità a 30 giorni, la non inferiorità dei tassi di sopravvivenza a 30 giorni, la non inferiorità dei tassi di sopravvivenza a 12 mesi, la non inferiorità del successo del trattamento a 12 mesi e i migliori valori per quanto riguarda i parametri di valutazione dell'utilità clinica. La sicurezza è stata determinata valutando, per i soggetti con endoprotesi addominale Zenith, l'eventuale morbilità ridotta a 30 giorni, la non inferiorità dei tassi di sopravvivenza a 30 giorni e a 12 mesi e la non inferiorità del successo del trattamento a 12 mesi rispetto ai pazienti sottoposti a trattamento chirurgico a cielo aperto. La valutazione dell'efficacia è stata basata sull'esclusione dell'aneurisma confermata da assenza di endoleak, assenza di ingrossamento dell'aneurisma (≥5 mm) e assenza di eventi negativi di grave entità correlati al dispositivo emersi nel corso del primo anno di follow-up. Gli obiettivi secondari hanno incluso l'esame dei parametri di valutazione dei benefici clinici e della qualità della vita.

6.2 Struttura dello studio

Lo studio clinico statunitense è stato uno studio multicentrico non randomizzato che ha messo a confronto pazienti a rischio medico normale trattati con endoprotesi addominale con pazienti di controllo trattati mediante riparazione chirurgica a cielo aperto. Lo studio ha inoltre considerato altri due gruppi: i pazienti ad alto rischio medico e i pazienti di pratica. Quindici centri hanno visto il coinvolgimento di 200 pazienti a rischio normale, 80 pazienti di controllo trattati con riparazione chirurgica, 100 pazienti ad alto rischio e 52 pazienti di pratica. Il gruppo di controllo ha incluso pazienti la cui anatomia vascolare può non essere stata idonea alla riparazione endovascolare dell'AAA. Le sessioni di follow-up sono state pianificate come segue: prima della dimissione dall'ospedale, a 1 mese, a 6 mesi, a 12 mesi e a 24 mesi. I dati relativi al follow-up dei pazienti e alle statistiche a 1 mese, a 12 mesi e a 24 mesi (le scadenze principali usate per l'analisi dei dati) sono presentati nella **Tabella 6.2.1**. I dati relativi all'imaging forniti in questa tabella riepilogativa sono basati sui rilevamenti di un laboratorio di analisi delle immagini centralizzato indipendente (laboratorio centrale) che ha esaminato le scansioni TC e le lastre radiografiche addominali per valutare le variazioni del diametro dell'aneurisma, la migrazione del dispositivo e dei suoi componenti, l'integrità del dispositivo (stent metallico e materiale di rivestimento) e la presenza e il tipo di endoleak. Gli eventi clinici sono stati esaminati da un comitato indipendente per la valutazione degli eventi clinici e la sicurezza è stata monitorata da un comitato preposto al monitoraggio dei dati e della sicurezza.

I pazienti trattati con la riparazione chirurgica e i pazienti a rischio normale trattati con la protesi Zenith hanno soddisfatto gli stessi criteri di rischio patofisiologico. I gruppi trattati con la riparazione endovascolare hanno escluso i pazienti con trombo circonferenziale nel colletto prossimale, colletto prossimale di lunghezza inferiore a 15 mm, colletto prossimale con diametro (da parete esterna a parete esterna) inferiore a 18 mm o superiore a 28 mm, forte angolazione del colletto prossimale, arteria iliaca con diametro (da parete esterna a parete esterna) inferiore a 7,5 mm o superiore a 20 mm in corrispondenza del sito di fissazione distale o lunghezza del sito di fissazione distale nell'arteria iliaca inferiore a 10 mm.

I pazienti sono stati considerati ad alto rischio per la riparazione chirurgica se di età superiore a 80 anni, con creatinina di base >2,0 mg/dl, in ossigenoterapia domiciliare, con FEV_1 <1 litro, con frazione di eiezione <25%, se affetti da COPD (pneumopatia ostruttiva cronica) invalidante, con classificazione "New York Heart Association" 3 o 4, con addome ostile, in dialisi, con IM (infarto miocardico) negli ultimi sei mesi, con ipertensione non trattabile dal punto di vista medico, con effetti residui di un precedente ictus, con obiezione culturale alla trasfusione di sangue o emoderivati, con precedente intervento di bypass renale o con aneurisma infiammatorio.

Prima di coinvolgere pazienti nella parte pivotale dello studio, i centri privi di esperienza per quanto riguarda l'impianto dell'endoprotesi addominale Zenith hanno sottoposto a trattamento un certo numero di pazienti iniziali sotto la supervisione di un esperto. Questi pazienti di pratica, comprendenti sia pazienti a rischio normale che ad alto rischio, sono stati seguiti in base al medesimo programma di follow-up dei pazienti coinvolti nella parte pivotale dello studio.

Tabella 6.2.1 - Follow-up dei pazienti e statistiche[1]

Trattamento	**Zenith a rischio normale**			**Riparazione chirurgica a rischio normale**		
Intervallo	**1 mese**	**12 mesi**	**24 mesi**	**1 mese**	**12 mesi**	**24 mesi**
Nessun dispositivo	1	1[2]	1[2]	0	0	–
Conversione alla riparazione a cielo aperto	0	2[2]	2[2]	–	–	–
Deceduto	1	7	17	2	3	–
Ritirato/non presentatosi al follow-up	0	0	2	0	4	–
Disponibile	198	190	178	78	73	–
Imaging TC presso il centro di ricerca	191	168	110	69	58	–
Imaging TC presso il laboratorio centrale	190	165	99	69	59	–
Imaging reni-ureteri-vescica presso il centro di ricerca	179	153	108	–	–	–
Imaging reni-ureteri-vescica presso il laboratorio centrale	178	149	93	–	–	–
Valutato per endoleak presso il centro di ricerca	187	163	107	–	–	–
Valutato per endoleak presso il laboratorio centrale	161	148	92	–	–	–
Valutato per ingrossamento dell'aneurisma presso il centro di ricerca	–	149	104	–	–	–
Valutato per ingrossamento dell'aneurisma presso il laboratorio centrale	–	151	94	–	–	–

[1]Nella tabella precedente e in quelle successive, la dimensione del gruppo campione usato per l'analisi dei dati varia per ciascuna delle scadenze indicate. Questa variabilità è dovuta alla disponibilità del paziente per il follow-up, nonché al numero e alla qualità delle immagini disponibili per la valutazione alle scadenze specifiche. Ad esempio, il numero e la qualità delle immagini disponibili per la valutazione degli endoleak a 12 mesi sono diversi dal numero e dalla qualità delle immagini disponibili a 24 mesi a causa della variazione del numero delle procedure di imaging eseguite, del numero delle immagini fornito dal centro clinico al laboratorio centrale e/o del numero di immagini di qualità accettabile ai fini della valutazione. I totali alle diverse scadenze indicate non sono cumulativi, tranne quando diversamente specificato.

[2]I totali alle diverse scadenze sono cumulativi.

6.3 Caratteristiche demografiche dei pazienti

Le **Tabelle 6.3.1** e **6.3.2** mettono a confronto le caratteristiche dei soggetti e il diametro iniziale dell'aneurisma delle popolazioni trattate rispettivamente con l'endoprotesi addominale Zenith e con la riparazione chirurgica a cielo aperto.

Tabella 6.3.1 - Confronto delle caratteristiche dei soggetti

Componente	**Zenith a rischio normale**		**Riparazione chirurgica a rischio normale**		**Valore *P***	**Zenith ad alto rischio**		**Zenith di pratica**	
Età (anni)	71 ± 7		69 ± 7		0,03	77 ± 7		74 ± 8	
Sesso maschile	94%	(187/200)	89%	(71/80)	0,22	92%	(92/100)	90%	(47/52)
Patologie attuali									
Vasculopatia periferica	16%	(31/195)	25%	(19/76)	0,12	24%	(23/96)	9,6%	(5/52)
Ipertensione	64%	(127/200)	83%	(65/78)	0,001	68%	(67/99)	67%	(35/52)
Insufficienza renale	0,0%	(0/197)	0,0%	(0/79)	>0,99	5,2%	(5/97)	1,9%	(1/52)
Pneumopatia ostruttiva cronica (COPD)	20%	(39/199)	18%	(14/78)	0,87	34%	(33/98)	22%	(11/51)
Evento tromboembolico	4,5%	(9/199)	7,7%	(6/78)	0,38	7,1%	(7/99)	1,9%	(1/52)
Epatopatia	2,1%	(4/192)	5,1%	(4/79)	0,24	1,0%	(1/99)	1,9%	(1/52)
Diabete mellito	12%	(24/199)	15%	(12/79)	0,55	17%	(17/99)	14%	(7/51)
Insulino-dipendente	17%	(4/24)	8,3%	(1/12)	0,65	24%	(4/17)	43%	(3/7)
Condizioni mediche precedenti									
Infarto miocardico	39%	(74/192)	29%	(23/80)	0,13	35%	(34/98)	35%	(18/52)
Insufficienza cardiaca congestizia	5,0%	(10/199)	12%	(9/78)	0,07	16%	(16/100)	10%	(5/50)
Angina	49%	(98/198)	39%	(31/79)	0,14	45%	(44/98)	44%	(23/52)
Aritmia	20%	(40/197)	22%	(17/78)	0,87	28%	(27/98)	24%	(12/51)
Malattia cerebrovascolare	9,5%	(19/199)	16%	(13/79)	0,14	20%	(20/99)	9,8%	(5/51)
Infezione sistemica	1,0%	(2/196)	0,0%	(0/78)	>0,99	3,1%	(3/97)	0,0%	(0/49)
Tumore	22%	(43/200)	19%	(15/80)	0,74	31%	(31/99)	29%	(15/51)
Anamnesi familiare di malattia aneurismatica	16%	(24/150)	27%	(17/63)	0,09	14%	(11/77)	26%	(10/38)
Sito precedentemente operato	10%	(20/200)	15%	(12/79)	0,22	10%	(10/99)	14%	(7/51)
Sito precedentemente irradiato	0,5%	(1/197)	0,0%	(0/79)	>0,99	2,0%	(2/100)	2,0%	(1/51)
Abuso di alcoolici	3,6%	(7/193)	10%	(8/77)	0,04	3,1%	(3/96)	4,0%	(2/50)
Uso di tabacco									
Mai fumato	10%	(20/193)	5,0%	(4/80)		14%	(13/96)	24%	(12/49)
Fumato in passato	69%	(133/193)	60%	(48/80)	0,03	69%	(66/96)	57%	(28/49)
Fuma ancora	21%	(40/193)	35%	(28/80)		18%	(17/96)	18%	(9/49)

A causa dei criteri di inclusione, i pazienti ad alto rischio avevano un'età più avanzata (*P*<0,001) e hanno evidenziato una maggiore incidenza di insufficienza renale (*P*=0,004), di COPD (*P*=0,01), di insufficienza cardiaca congestizia (*P*=0,004) e di malattia cerebrovascolare (*P*=0,02) rispetto ai pazienti a rischio normale.

Tabella 6.3.2 - Distribuzione degli aneurismi in base al diametro

Diametro	Zenith a rischio normale		Riparazione chirurgica a rischio normale		Zenith ad alto rischio		Zenith di pratica	
<30 mm	0,0%	(0/199)	0,0%	(0/78)	0,0%	(0/100)	0,0%	(0/52)
30-39 mm	0,5%	(1/199)	0,0%	(0/78)	1,0%	(1/100)	0,0%	(0/52)
40-49 mm	23%	(45/199)	7,7%	(6/78)	15%	(15/100)	13%	(7/52)
50-59 mm	48%	(95/199)	33%	(26/78)	47%	(47/100)	40%	(21/52)
60-69 mm	24%	(47/199)	29%	(23/78)	27%	(27/100)	42%	(22/52)
70-79 mm	3,0%	(6/199)	21%	(16/78)	5,0%	(5/100)	1,9%	(1/52)
80-89 mm	2,5%	(5/199)	6,4%	(5/78)	1,0%	(1/100)	0,0%	(0/52)
≥90 mm	0,0%	(0/199)	2,6%	(2/78)	1,0%	(1/100)	0,0%	(0/52)

La distribuzione degli aneurismi in base al diametro non è stata valutata per tre dei pazienti ad alto rischio e per uno dei pazienti di pratica.

6.4 Risultati

I dati presentati nelle **Tabelle da 6.4.1** a **6.4.3** sono stati raccolti sia presso i centri clinici coinvolti nello studio che dal laboratorio centrale. Quando disponibili, vengono forniti i dati a 24 mesi. I pazienti di controllo non sono stati seguiti oltre i 12 mesi e alcuni dati non sono ancora stati esaminati oltre i 12 mesi. Quindi, nella presente sezione, alcuni dei risultati presentati sono a 12 mesi, mentre altri sono a 24 mesi. La **Tabella 6.4.1** descrive i dispositivi impiantati nei pazienti coinvolti nello studio clinico. La **Tabella 6.4.2** descrive i risultati principali dello studio clinico. Le **Figure 6.4.1** e **6.4.2** riportano rispettivamente i grafici Kaplan-Meier di sopravvivenza per qualsiasi causa e di sopravvivenza correlata all'AAA a 24 mesi. Un comitato indipendente per la valutazione degli eventi clinici ha esaminato tutti i decessi per quanto riguarda una possibile relazione con la riparazione dell'aneurisma. Tutti i decessi precoci (0-30 giorni) sono stati considerati correlati all'AAA. I decessi dopo i 30 giorni sono stati considerati correlati all'AAA se è stato possibile confermare il coinvolgimento dell'AAA o del dispositivo. La **Tabella 6.4.3** presenta i parametri di valutazione del successo del trattamento e la **Figura 6.4.3** riporta il grafico Kaplan-Meier dell'esenza da morbilità.

Tabella 6.4.1 - Dispositivi impiantati

Componente	Zenith a rischio normale		Zenith ad alto rischio		Zenith di pratica	
Corpo principale e branche iliache	99,5%	(199/200)*	100%	(100/100)[1]	100%	(52/52)
Estensione del corpo principale[2]	1,5%	(3/199)	1,0%	(1/100)	5,8%	(3/52)
Estensione della branca iliaca ipsilaterale[3,5]	9,5%	(19/199)	11%	(11/100)	0,0%	(0/52)
Estensione della branca iliaca controlaterale[4,5]	11%	(21/199)	11%	(11/100)	13,5%	(7/52)
Convertitore	0,5%	(1/199)**	0,0%	(0/100)	0,0%	(0/52)
Occlusore	0,0%	(0/199)	0,0%	(0/100)	0,0%	(0/52)

*Un paziente a rischio normale non ha ricevuto la protesi a causa della tortuosità e della calcificazione del vaso usato per l'accesso.

**Il convertitore è stato usato senza l'occlusore.

[1]Un dispositivo è stato personalizzato.

[2]Due pazienti a rischio normale e un paziente ad alto rischio hanno ricevuto estensioni del corpo principale in un secondo tempo; un paziente a rischio normale ha ricevuto due estensioni del corpo principale.

[3]Due pazienti a rischio normale e un paziente ad alto rischio hanno ricevuto estensioni della branca ipsilaterale in un secondo tempo.

[4]Quattro pazienti a rischio normale, due pazienti ad alto rischio e un paziente di pratica hanno ricevuto estensioni della branca controlaterale in un secondo tempo.

[5]Tre pazienti a rischio normale e tre pazienti ad alto rischio hanno ricevuto sia estensioni della branca ipsilaterale che della branca controlaterale durante la procedura; un paziente a rischio normale ha ricevuto entrambe le estensioni delle branche ipsilaterale e controlaterale in un secondo tempo.

Tabella 6.4.2 - Risultati principali

Componente	Zenith a rischio normale[1]		Riparazione chirurgica a rischio normale		Valore *P*	Zenith ad alto rischio		Zenith di pratica	
Tutti i decessi (0-30 giorni)[2]	0,5%	(1/199)	2,5%	(2/80)	0,20	2,0%	(2/100)	1,9%	(1/52)
Tutti i decessi									
(31-365 giorni)[2,3]	3,0%	(6/199)	1,3%	(1/80)	0,68	7,0%	(7/100)	9,6%	(5/52)
Correlata all'AAA	0,0%	(0/199)	1,3%	(1/80)	0,29	3,0%	(3/100)	0,0%	(0/52)
Non correlata all'AAA	3,0%	(6/199)	0,0%	(0/80)	0,19	4,0%	(4/100)	9,6%	(5/52)
Tutti i decessi									
(0-365 giorni)[2,3,4]	3,5%	(7/199)	3,8%	(3/80)	>0,99	9,0%	(9/100)	11,5%	(6/52)
Correlata all'AAA	0,5%	(1/199)	3,8%	(3/80)	0,07	5,0%	(5/100)	1,9%	(1/52)
Non correlata all'AAA	3,0%	(6/199)	0,0%	(0/80)	0,19	4,0%	(4/100)	9,6%	(5/52)
Rottura									
(0-30 giorni)	0,0%	(0/199)	–		–	0,0%	(0/100)	0,0%	(0/52)
(31-365 giorni)	0,0%	(0/199)	–		–	1,0%	(1/100)	0,0%	(0/52)
(0-365 giorni)	0,0%	(0/199)	–		–	1,0%	(1/100)	0,0%	(0/52)
Conversione									
(0-30 giorni)	0,0%	(0/199)	–		–	0,0%	(0/100)	0,0%	(0/52)
(31-365 giorni)[5]	1,0%	(2/199)	–		–	1,0%	(1/100)	0,0%	(0/52)
(0-365 giorni)[5]	1,0%	(2/199)	–		–	1,0%	(1/100)	0,0%	(0/52)
Eventi negativi									
(0-30 giorni)[6]	20%	(40/200)	43%	(34/80)	<0,001	32%	(32/100)	27%	(14/52)
(31-365 giorni)[6]	8,6%	(17/199)	14%	(11/78)	0,25	21%	(21/98)	14%	(7/51)
(0-365 giorni)[6]	25%	(49/200)	51%	(41/80)	<0,001	45%	(45/100)	38%	(20/52)

[1]Denominatore pari a 199 poiché uno dei pazienti a rischio normale non ha ricevuto la protesi.

[2]Tutti i decessi (0-30 giorni) sono stati considerati correlati all'AAA e alla procedura.

[3]Dei decessi (31-365 giorni), quattro sono stati considerati correlati all'AAA: 1 dopo riparazione chirurgica (shock settico da colite ischemica) e 3 tra i pazienti ad alto rischio (pancreatite con insufficienza renale e sepsi, emorragia dall'aneurisma addominale superiore [AAA non trattato] e insufficienza di più apparati).

[4]Dei decessi (0-365 giorni), dieci sono stati considerati correlati all'AAA: 1 tra i pazienti a rischio normale (insufficienza cardiaca), 3 dopo riparazione chirurgica (emorragia massiva, ischemia mesenterica e shock settico da colite ischemica), 5 tra i pazienti ad alto rischio (insufficienza respiratoria, insufficienza cardiaca con embolia polmonare, pancreatite con insufficienza renale e sepsi, emorragia dall'aneurisma addominale superiore [AAA non trattato] e insufficienza di più apparati) e 1 paziente di pratica (sospetta insufficienza cardiaca).

[5]I pazienti a rischio normale sono stati sottoposti a conversione a causa di endoleak prossimale di tipo I persistente e di un nuovo aneurisma soprarenale dell'aorta. Tre pazienti trattati con riparazione chirurgica hanno riportato emorragie massive; di questi pazienti, due sono stati rioperati e uno è deceduto.

[6]Eventi negativi inclusi nell'indice di morbilità.

I pazienti con endoprotesi addominale Zenith non hanno esibito significative differenze tra maschi e femmine per quanto riguarda la sopravvivenza e l'assenza di eventi negativi gravi (le barre di errore nelle **Figure 6.4.1, 6.4.2** e **6.4.3** rappresentano i limiti di confidenza del 95%). La **Figura 6.4.1** illustra la sopravvivenza per qualsiasi causa a 24 mesi. La tabella a corredo presenta l'analisi Kaplan-Meier a 1, 6, 12 e 24 mesi.

Fig. 6.4.1 Sopravvivenza a 24 mesi

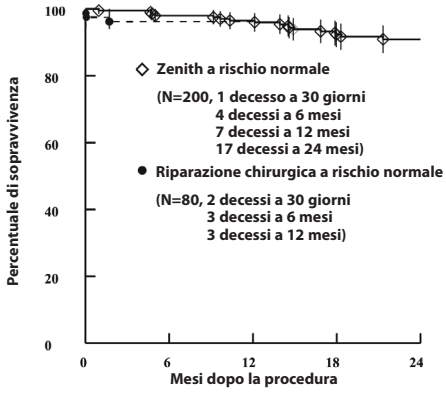

	1 mese		6 mesi		12 mesi		24 mesi	
	n	% di sopravvivenza	n	% di sopravvivenza	n	% di sopravvivenza	n	% di sopravvivenza
Zenith a rischio normale	198*	99,5	194	98,0	190	96,5	97	90,9
Riparazione chirurgica a rischio normale	78	97,5	73	96,2	67	96,2	–	–

n = pazienti in vita e disponibili per il follow-up alla fine dell'intervallo

P = 0,81

*Un paziente è deceduto prima di 1 mese e un paziente non ha ricevuto la protesi.

La **Figura 6.4.2** illustra la sopravvivenza correlata all'AAA (determinata dal comitato per la valutazione degli eventi clinici) a 24 mesi. La tabella a corredo presenta l'analisi Kaplan-Meier a 1, 6, 12 e 24 mesi.

Fig. 6.4.2 Sopravvivenza correlata all'AAA a 24 mesi

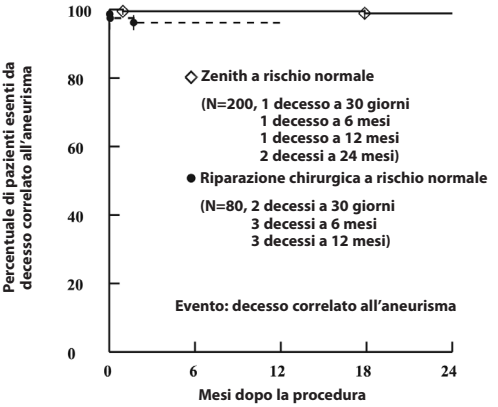

	1 mese		6 mesi		12 mesi		24 mesi	
	n	% di sopravvivenza	n	% di sopravvivenza	n	% di sopravvivenza	n	% di sopravvivenza
Zenith a rischio normale	198*	99,5	194	99,5	190	99,5	97	99,0
Riparazione chirurgica a rischio normale	78	97,5	73	96,2	67	96,2	–	–

n = pazienti in vita e disponibili per il follow-up alla fine dell'intervallo

P = 0,04

*Un paziente è deceduto prima di 1 mese e un paziente non ha ricevuto la protesi.

Tabella 6.4.3 - Parametri di valutazione del successo

Componente	Zenith a rischio normale		Riparazione chirurgica a rischio normale		Zenith ad alto rischio		Zenith di pratica	
Successo tecnico[1]	99,5%	(199/200)	98,8%	(79/80)	100%	(100/100)	100%	(52/52)
Successo della procedura a 30 giorni[2]	95,1%	(155/163)	88%	(60/68)	86%	(70/81)	91%	(30/33)
Successo del trattamento a 12 mesi[3]	89%	(122/137)	85%	(52/61)	70%	(44/63)	87%	(26/30)

[1]Endoprotesi pervia dopo il rilascio.

[2]Successo tecnico senza complicanze gravi, endoprotesi pervia e assenza di endoleak di tipo I o tipo III a 30 giorni.

[3]Successo della procedura esteso a 12 mesi senza ingrossamento dell'aneurisma (>5 mm).

La **Figura 6.4.3** illustra l'esenza da morbilità (eventi nell'indice di morbilità) a 12 mesi. La tabella a corredo presenta l'analisi Kaplan-Meier a 1, 6 e 12 mesi.

Fig. 6.4.3 Esenza da morbilità (0-365 giorni)

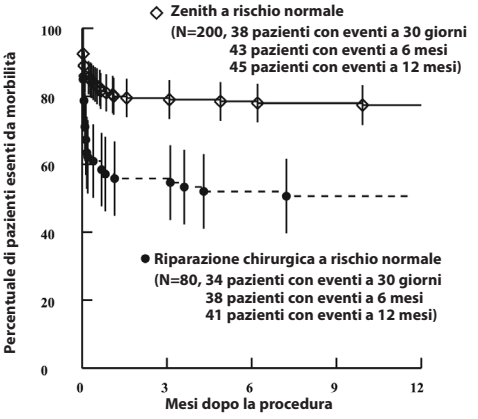

	1 mese		6 mesi		12 mesi	
	n	%	n	%	n	%
Zenith a rischio normale	162	81,0	154	78,5	133	77,4
Riparazione chirurgica a rischio normale	45	57,1	39	52,0	33	47,8

n = pazienti in vita ed esenti da morbilità alla fine dell'intervallo

P = <0,001

Le **Tabelle** da **6.4.4** a **6.4.7** descrivono i risultati dei soggetti portatori di endoprotesi addominale Zenith riportati dal laboratorio centrale. I fattori di performance del dispositivo analizzati dal laboratorio centrale includono l'integrità del dispositivo **(Tabella 6.4.4)**, la pervietà del dispositivo **(Tabella 6.4.5)**, la migrazione **(Tabella 6.4.6)** e la separazione dell'estremità **(Tabella 6.4.7)**.

Tabella 6.4.4 - Eventi evidenziati mediante lastre radiografiche addominali - Integrità del dispositivo

Componente	Zenith a rischio normale		Zenith ad alto rischio		Zenith di pratica	
Fratture degli stent[1]						
Prima della dimissione	0,0%	(0/172)	0,0%	(0/81)	0,0%	(0/39)
A 30 giorni	0,0%	(0/172)	0,0%	(0/83)	0,0%	(0/43)
A 6 mesi	0,0%	(0/166)	0,0%	(0/78)	0,0%	(0/35)
A 12 mesi	0,0%	(0/148)	0,0%	(0/60)	0,0%	(0/28)
A 24 mesi	0,0%	(0/93)	0,0%	(0/42)	0,0%	(0/19)
Separazione degli uncini di ancoraggio[2]						
Prima della dimissione	0,0%	(0/176)	0,0%	(0/86)	0,0%	(0/39)
A 30 giorni	0,0%	(0/178)	0,0%	(0/86)	0,0%	(0/43)
A 6 mesi	1,2%	(2/167)	2,5%	(2/80)	0,0%	(0/35)
A 12 mesi	2,0%	(3/149)	1,7%	(1/60)	0,0%	(0/28)
A 24 mesi	1,1%	(1/93)	0,0%	(0/42)	0,0%	(0/19)
Rottura del materiale di rivestimento dell'endoprotesi						
Prima della dimissione	0,0%	(0/176)	0,0%	(0/86)	0,0%	(0/39)
A 30 giorni	0,0%	(0/178)	0,0%	(0/86)	0,0%	(0/43)
A 6 mesi	0,0%	(0/167)	0,0%	(0/80)	0,0%	(0/35)
A 12 mesi	0,0%	(0/149)	0,0%	(0/60)	0,0%	(0/28)
A 24 mesi	0,0%	(0/93)	0,0%	(0/42)	0,0%	(0/19)

[1]Le percentuali di frattura degli stent si riferiscono al corpo principale. Il laboratorio centrale non ha osservato alcuna frattura a carico degli stent della branca iliaca destra, della branca iliaca sinistra, dell'occlusore, del convertitore, dell'estensione della branca iliaca sinistra, dell'estensione della branca iliaca destra o dell'estensione del corpo principale.

[2]Pazienti con separazione di 1 o 2 uncini di ancoraggio (sui 10 o 12 uncini totali); nessuna conseguenza clinica negativa.

Tabella 6.4.5 - Eventi evidenziati mediante TC - Pervietà dell'endoprotesi

Componente	Zenith a rischio normale		Zenith ad alto rischio		Zenith di pratica	
Pervietà dell'endoprotesi						
A 30 giorni	100%	(185/185)	99%	(85/86)	100%	(47/47)
A 6 mesi	99%	(183/184)	100%	(74/74)	100%	(39/39)
A 12 mesi	99%	(153/155)	100%	(62/62)	100%	(30/30)
A 24 mesi	100%	(96/96)	100%	(33/33)	100%	(25/25)

Tabella 6.4.6 - Eventi evidenziati mediante TC - Migrazione dell'endoprotesi (corpo principale)

Componente	Zenith a rischio normale		Zenith ad alto rischio		Zenith di pratica	
Migrazione dell'endoprotesi (>5 mm) a 12 mesi						
con conseguenze cliniche[1] o intervento	0,0%	(0/162)	0,0%	(0/71)	0,0%	(0/34)
senza conseguenze cliniche[1] o intervento	2,5%	(4/162)	2,8%	(2/71)	0,0%	(0/34)
Migrazione dell'endoprotesi (>10 mm)	0,0%	(0/162)	0,0%	(0/71)	0,0%	(0/34)

[1]La migrazione con conseguenze cliniche include l'endoleak, la conversione, la rottura o il decesso correlato all'AAA.

Tabella 6.4.7 - Eventi evidenziati mediante lastre radiografiche addominali - Separazione delle estremità

Componente	Zenith a rischio normale		Zenith ad alto rischio		Zenith di pratica	
Separazione delle estremità						
Prima della dimissione	0,0%	(0/176)	0,0%	(0/86)	0,0%	(0/39)
A 30 giorni	0,0%	(0/178)	0,0%	(0/86)	0,0%	(0/43)
A 6 mesi	0,0%	(0/167)	0,0%	(0/80)	0,0%	(0/35)
A 12 mesi	0,0%	(0/149)	0,0%	(0/60)	0,0%	(0/28)
A 24 mesi	0,0%	(0/93)	0,0%	(0/42)	0,0%	(0/19)

6.5 Gestione degli endoleak

Durante lo studio clinico, gli endoleak di tipo I sono stati trattati nel corso della procedura iniziale usando ulteriori dilatazioni della protesi mediante palloncino o, in caso di mancato successo di questa operazione, con ulteriori protesi. Gli endoleak di tipo II sono stati osservati per un periodo da uno a sei mesi per rilevarne l'eventuale trombosi spontanea o, in assenza di aneurismi in fase di ingrossamento, sono stati trattati con tecniche endovascolari a discrezione del medico responsabile. In caso di ingrossamento dell'aneurisma, è stato preso in considerazione il trattamento mediante embolizzazione o legatura, che in alcuni casi è stato eseguito. Gli endoleak di tipo III causati da difetti dell'endoprotesi, aderenza o esclusione dell'aneurisma inadeguate o separazione dei componenti modulari sono stati trattati con ulteriori dilatazioni della protesi mediante palloncino o con ulteriori protesi. Come indicato dal laboratorio angiografico centrale, nel corso dello studio clinico statiunitense non si sono riscontrati endoleak di tipo IV. Il materiale di rivestimento usato per la realizzazione dell'endoprotesi addominale Zenith ha spessore standard ed è identico al materiale usato negli innesti impiegati nelle procedure di riparazione chirurgica a cielo aperto. La **Tabella 6.5.1** presenta l'incidenza degli endoleak per intervallo di valutazione, secondo quanto determinato dal laboratorio centrale rispettivamente per i pazienti a rischio normale, ad alto rischio e di pratica.

Tabella 6.5.1 - Endoleak (tutti i tipi, nuovi e recidivi)

Componente	Zenith a rischio normale		Zenith ad alto rischio		Zenith di pratica	
Endoleak						
Prima della dimissione	15%	(23/153)	14%	(11/78)	12%	(3/26)
A 30 giorni[1]	9,9%	(16/161)	12%	(9/75)	6,3%	(2/32)
A 6 mesi[1]	8,7%	(15/172)	11%	(8/70)	8,6%	(3/35)
A 12 mesi[1]	7,4%	(11/148)	8,8%	(5/57)	3,4%	(1/29)

[1]Include sia gli endoleak persistenti che quelli nuovi.

Le **Tabelle** da **6.5.2** a **6.5.4** presentano l'incidenza della prima occorrenza di un endoleak per intervallo di valutazione, in base a quanto rilevato dal laboratorio centrale in corrispondenza o prima degli esami a 30 giorni, a 6 mesi e a 12 mesi rispettivamente per i pazienti a rischio normale, ad alto rischio e di pratica. Viene inoltre fornito il numero di pazienti senza alcun endoleak dopo tali periodi.

Tabella 6.5.2 - Prima occorrenza di endoleak[1] per i pazienti a rischio normale

	All'esame a un mese N=179			All'esame a sei mesi N=172			All'esame a dodici mesi[3] N=148		
Componente	%	Endoleak[1]	Senza endoleak in seguito[2]	%	Endoleak[1]	Senza endoleak in seguito[2]	%	Endoleak[1]	Senza endoleak in seguito[2]
Endoleak	17	31	17	2,3	4	3	3,4	5	2
Prossimale di tipo I	2,8	5	4	0,0	0	0	0,0	0	0
Distale									
Tipo I	1,7	3	1	0,0	0	0	0,7	1	1
Tipo II	9,5	17	9	2,3	4	3	1,4	2	1
Tipo III	1,1	2	2	0,0	0	0	0,7	1	0
Tipo IV	0,0	0	0	0,0	0	0	0,0	0	0
Multipli	1,1	2	1	0,0	0	0	0,0	0	0
Non è possibile dare una risposta	1,1	2	0	0,0	0	0	0,7	1	0

[1]Identificato dal laboratorio centrale.

[2]Successivi endoleak possono essere stati di un tipo diverso da quello originale.

[3]Solo 2 pazienti hanno riportato nuovi endoleak dopo 12 mesi; non sono disponibili dati di follow-up oltre i 24 mesi.

Tabella 6.5.3 - Prima occorrenza di endoleak[1] per i pazienti ad alto rischio

	All'esame a un mese N=88			All'esame a sei mesi N=70			All'esame a dodici mesi[3] N=57		
Componente	%	Endoleak[1]	Senza endoleak in seguito[2]	%	Endoleak[1]	Senza endoleak in seguito[2]	%	Endoleak[1]	Senza endoleak in seguito[2]
Endoleak	18	16	6	2,9	2	0	3,5	2	1
Prossimale di tipo I	2,3	2	1	0,0	0	0	0,0	0	0
Distale									
Tipo I	1,1	1	1	0,0	0	0	0,0	0	0
Tipo II	9,1	8	3	1,4	1	0	1,8	1	0
Tipo III	0,0	0	0	1,4	1	0	1,8	1	1
Tipo IV	0,0	0	0	0,0	0	0	0,0	0	0
Multipli	4,5	4	0	0,0	0	0	0,0	0	0
Non è possibile dare una risposta	1,1	1	1	0,0	0	0	0,0	0	0

[1]Identificato dal laboratorio centrale.

[2]Successivi endoleak possono essere stati di un tipo diverso da quello originale.

[3]Nessun endoleak dopo 12 mesi; non sono disponibili dati di follow-up oltre i 24 mesi.

Tabella 6.5.4 - Prima occorrenza di endoleak[1] per i pazienti di pratica

	All'esame a un mese N=36			All'esame a sei mesi N=35			All'esame a dodici mesi[3] N=29		
Componente	%	Endoleak[1]	Senza endoleak in seguito[2]	%	Endoleak[1]	Senza endoleak in seguito[2]	%	Endoleak[1]	Senza endoleak in seguito[2]
Endoleak	11	4	2	2,9	1	0	0,0	0	0
Prossimale di tipo I	0,0	0	0	0,0	0	0	0,0	0	0
Distale									
Tipo I	0,0	0	0	0,0	0	0	0,0	0	0
Tipo II	5,6	2	1	2,9	1	0	0,0	0	0
Tipo III	2,8	1	0	0,0	0	0	0,0	0	0
Tipo IV	0,0	0	0	0,0	0	0	0,0	0	0
Multipli	0,0	0	0	0,0	0	0	0,0	0	0
Non è possibile dare una risposta	2,8	1	1	0,0	0	0	0,0	0	0

[1]Identificato dal laboratorio centrale.

[2]Successivi endoleak possono essere stati di un tipo diverso da quello originale.

[3]Nessun endoleak dopo 12 mesi; non sono disponibili dati di follow-up oltre i 24 mesi.

6.6 Mutazione dell'aneurisma

Le **Tabelle** da **6.6.1** a **6.6.3** descrivono le variazioni del diametro dell'aneurisma per i pazienti sottoposti a trattamento endovascolare, in base a quanto rilevato dal laboratorio centrale. La **Tabella 6.6.1** presenta la variazione massima del diametro dell'aneurisma per intervallo di tempo. Le **Tabelle 6.6.2** e **6.6.3** presentano rispettivamente la variazione dell'aneurisma e l'endoleak a 12 e 24 mesi.

Tabella 6.6.1 - Variazione del diametro massimo dell'aneurisma per intervallo di tempo*

Componente	Zenith a rischio normale		Zenith ad alto rischio		Zenith di pratica	
Da prima della dimissione a 30 giorni						
Riduzione >5 mm	1,7%	(3/180)	4,8%	(4/84)	0,0%	(0/40)
Invariato	97%	(174/180)	94%	(79/84)	97,5%	(39/40)
Aumento >5 mm	1,7%	(3/180)	1,2%	(1/84)	2,5%	(1/40)
Variazione da prima della dimissione a 6 mesi						
Riduzione >5 mm	36%	(63/173)	41%	(30/73)	49%	(18/37)
Invariato	62%	(108/173)	59%	(43/73)	51%	(19/37)
Aumento >5 mm	1,2%	(2/173)	0,0%	(0/73)	0,0%	(0/37)
Variazione da prima della dimissione a 12 mesi						
Riduzione >5 mm	68%	(102/151)	63%	(39/62)	67%	(20/30)
Invariato	31%	(47/151)	35%	(22/62)	33%	(10/30)
Aumento >5 mm	1,3%	(2/151)	1,6%	(1/62)	0,0%	(0/30)
Variazione da prima della dimissione a 24 mesi						
Riduzione >5 mm	78%	(74/94)	75%	(27/36)	71%	(17/24)
Invariato	19%	(18/94)	25%	(9/36)	25%	(6/24)
Aumento >5 mm	2,1%	(2/94)	0,0%	(0/36)	4,2%	(1/24)

*Include solo i soggetti con pellicole interpretabili e variazioni della dimensione dell'aneurisma da 1 mese a 24 mesi.

Tabella 6.6.2 - Variazione della dimensione dell'aneurisma e endoleak a 12 mesi

	Zenith a rischio normale N=140			Zenith ad alto rischio N=53			Zenith di pratica N=27		
		Endoleak			Endoleak			Endoleak	
Componente	**N**	**n**	**%**	**N**	**n**	**%**	**N**	**n**	**%**
Variazione della dimensione dell'aneurisma da prima della dimissione a 12 mesi									
Riduzione >5 mm	96	3	3,0	35	3	9,0	20	0	0,0
Invariato	42	8	19	17	2	12	7	1	14
Aumento >5 mm	2	0	0,0	1	0	0,0	0	0	0,0

Tabella 6.6.3 - Variazione della dimensione dell'aneurisma e endoleak a 24 mesi

	Zenith a rischio normale N=90			Zenith ad alto rischio N=31			Zenith di pratica N=21		
		Endoleak			Endoleak			Endoleak	
Componente	**N**	**n**	**%**	**N**	**n**	**%**	**N**	**n**	**%**
Variazione della dimensione dell'aneurisma da prima della dimissione a 24 mesi									
Riduzione >5 mm	71	3	4,0	24	1	4,0	16	0	0,0
Invariato	18	1	6,0	7	3	43	5	0	0,0
Aumento >5 mm	1	1	100	0	0	0,0	0	0	0,0

6.7 Interventi secondari correlati all'AAA

Nel caso dei pazienti trattati con l'endoprotesi addominale Zenith, gli interventi secondari correlati all'AAA entro il primo anno sono stati eseguiti nell'11% dei pazienti a rischio normale, nel 13% dei pazienti ad alto rischio e nel 5,8% dei pazienti di pratica, come illustrato nella **Tabella 6.7.1**. Più del 50% degli interventi secondari ha comportato la cateterizzazione per il trattamento di un endoleak. Nel caso dei pazienti trattati con l'endoprotesi addominale Zenith, gli interventi secondari correlati all'AAA entro il secondo anno sono stati eseguiti nel 4,2% dei pazienti a rischio normale, nel 2,2% dei pazienti ad alto rischio e nel 2,3% dei pazienti di pratica come, illustrato nella **Tabella 6.7.2**.

Tabella 6.7.1 - Interventi secondari (da 0 a 12 mesi)

	Zenith a rischio normale N=199		Zenith ad alto rischio N=100		Zenith di pratica N=52	
Intervento	**n**	**%**	**n**	**%**	**n**	**%**
Conversione alla riparazione a cielo aperto	2	1,0	1	1,0	0	0,0
Soggetti con ≥1 intervento	21	11	13	13	3	5,8
Trattamento di un endoleak						
Embolizzazione	5	2,5	3	3,0	1	2,0
Componente ausiliario	6	3,0	4	4,0	1	2,0
Stent	1	0,5	0	0,0	0	0,0
Angioplastica	0	0,0	1	1,0	0	0,0
Trattamento di un ingrossamento dell'aneurisma						
Embolizzazione	0	0,0	0	0,0	0	0,0
Trattamento dell'occlusione di un'estremità	1	0,5	3	3,0	1	2,0
Trattamento della stenosi di un'estremità	1	0,5	0	0,0	0	0,0
Trattamento di un'arteria renale	5	2,5	0	0,0	0	0,0
Trattamento dell'ischemia infrainguinale	1	0,5	1	1,0	0	0,0
Trattamento di più eventi	1	0,5	1	1,0	0	0,0

Tabella 6.7.2 - Interventi secondari (da >12 a 24 mesi)

	Zenith a rischio normale N=190		Zenith ad alto rischio N=90		Zenith di pratica N=44	
Intervento	**n**	**%**	**n**	**%**	**n**	**%**
Conversione alla riparazione a cielo aperto	1	0,5	1	1,1	0	0,0
Soggetti con ≥1 intervento	8	4,2	2	2,2	1	2,3
Trattamento di un endoleak						
Embolizzazione	3[1]	1,6	0	0,0	1[2]	2,3
Componente ausiliario	1	0,5	0	0,0	0	0,0
Stent	0	0,0	1	1,1	0	0,0
Angioplastica	0	0,0	0	0,0	0	0,0
Trattamento di un ingrossamento dell'aneurisma						
Embolizzazione	1	0,5	0	0,0	1[2]	2,3
Trattamento dell'occlusione di un'estremità	1	0,5	0	0,0	0	0,0
Trattamento della stenosi di un'estremità	0	0,0	0	0,0	0	0,0
Trattamento di un'arteria renale	0	0,0	1	1,1	0	0,0
Trattamento dell'ischemia infrainguinale	1	0,5	0	0,0	0	0,0
Trattamento di più eventi	1	0,5	0	0,0	0	0,0

[1] Il paziente ha inoltre ricevuto un componente ausiliario.

[2] Il paziente è stato sottoposto a intervento per trattare l'ingrossamento dell'aneurisma e l'endoleak.

6.8 Parametri per la valutazione degli esiti secondari

Come descritto nella **Tabella 6.8.1**, il trattamento dell'AAA con l'endoprotesi addominale Zenith rispetto alla riparazione chirurgica a cielo aperto (gruppo di controllo) ha evidenziato notevoli benefici per quanto riguarda la guarigione e la qualità della vita.

Tabella 6.8.1 - Esiti secondari per gruppo di trattamento

Componente	Zenith a rischio normale	Riparazione chirurgica a rischio normale	Valore *P*	Zenith ad alto rischio	Zenith di pratica
Durata dell'anestesia (min)	221,6 ± 67,3	304,5 ± 102,7	<0,001	218,9 ± 69,6	213,9 ± 57,7
Durata della procedura (min)	153,2 ± 56,3	238,7 ± 92,2	<0,001	153,5 ± 58,6	155,9 ± 43,2
Prodotti da emoteca trasfusi	5,0% (10/200)	84% (67/80)	<0,001	12% (12/100)	3,8% (2/52)
Perdita ematica (ml)	299 ± 324	1676 ± 1676	<0,001	356 ± 514	265 ± 226
Giorni in unità di terapia intensiva	0,4 ± 0,9	3,4 ± 4,6	<0,001	0,5 ± 1,2	0,5 ± 0,9
Giorni di ricovero	2,6 ± 1,7	8,8 ± 5,6	<0,001	3,0 ± 2,8	2,7 ± 1,5
Giorni prima della somministrazione di fluidi per via orale	0,5 ± 0,8	3,9 ± 2,5	<0,001	0,5 ± 0,6	0,7 ± 0,5
Giorni prima della ripresa del normale regime alimentare	1,3 ± 1,2	6,6 ± 4,9	<0,001	1,3 ± 0,8	1,1 ± 0,7
Giorni alla ripresa della normale funzione intestinale	2,6 ± 1,4	4,2 ± 2,1	<0,001	2,6 ± 1,5	2,0 ± 1,2
Giorni prima della ripresa della deambulazione	1,2 ± 0,7	3,5 ± 3,4	<0,001	1,2 ± 0,7	1,2 ± 0,6
Ore di intubazione	1,9 ± 2,2	11,7 ± 13,6	<0,001	1,2 ± 1,7	2,6 ± 4,6
Temperatura massima	101,1 ± 1,3	100,7 ± 1,2	0,06	100,8 ± 1,1	101,0 ± 1,2

7 SELEZIONE E TRATTAMENTO DEI PAZIENTI

(Consultare la **Sezione 4, AVVERTENZE E PRECAUZIONI**)

7.1 Requisiti per il trattamento

La Cook consiglia di selezionare i diametri dei componenti dell'endoprotesi addominale Zenith Flex come descritto nelle **Tabelle 10.5.1** e **10.5.2**. L'endoprotesi addominale Zenith Flex deve estendersi dall'arteria renale più bassa ad appena sopra la biforcazione dell'arteria nelle iliache interne (ipogastriche). Tutti i componenti delle lunghezze e dei diametri necessari per completare la procedura devono essere a portata di mano del medico, in special modo qualora le misurazioni preoperatorie per la pianificazione del trattamento (diametri/lunghezze di trattamento) non siano certe. Questo approccio consente una maggiore flessibilità intraoperatoria ai fini dell'esito ottimale della procedura. Prima dell'uso dell'endoprotesi addominale Zenith Flex è necessario ponderare attentamente i rischi e i benefici per ciascun paziente, come precedentemente descritto nella **Sezione 6, RIEPILOGO DEGLI STUDI CLINICI**. Ulteriori considerazioni per la selezione dei pazienti, tra le altre, includono:

- l'età e l'aspettativa di vita del paziente
- le condizioni comorbose (come, ad esempio, insufficienza cardiaca, polmonare o renale prima dell'intervento, obesità patologica)
- l'idoneità del paziente per la riparazione chirurgica a cielo aperto
- l'idoneità dell'anatomia del paziente per la riparazione endovascolare
- la valutazione del rischio di rottura dell'aneurisma a fronte del rischio del trattamento mediante endoprotesi addominale Zenith Flex
- la capacità di tollerare l'anestesia totale, regionale o locale
- la dimensione e la morfologia del vaso iliofemorale usato per l'accesso al sistema vascolare (trombo, calcificazione e/o tortuosità minimi) devono essere compatibili con le tecniche e gli accessori di accesso vascolare del profilo di inserimento di una guaina di introduzione vascolare da 16 a 22 Fr
- un colletto aortico infrarenale (in posizione prossimale rispetto all'aneurisma) non affetto da aneurisma:
  - con lunghezza minima di 15 mm
  - con diametro (da parete esterna a parete esterna) non superiore a 32 mm e non inferiore a 18 mm
  - con un'angolazione di meno di 60 gradi relativamente all'asse longitudinale dell'aneurisma e
  - con un'angolazione di meno di 45 gradi relativamente all'asse dell'aorta soprarenale
- un sito di fissazione distale nell'arteria iliaca lungo più di 10 mm e con diametro compreso tra 7,5 e 20 mm (da parete esterna a parete esterna)
- assenza di malattia occlusiva significativa dell'arteria iliaca/femorale che potrebbe impedire il flusso attraverso l'endoprotesi addominale

La decisione finale relativa al trattamento spetta al medico e al paziente.

8 INFORMAZIONI DA FORNIRE AI PAZIENTI

Il medico e il paziente (e/o i suoi familiari) devono ponderare i rischi e i benefici durante la discussione del dispositivo endovascolare e della procedura, inclusi:

- i rischi e le differenze tra la riparazione endovascolare e la riparazione chirurgica a cielo aperto
- i potenziali vantaggi della riparazione chirurgica a cielo aperto tradizionale
- i potenziali vantaggi della riparazione endovascolare
- la possibilità che ulteriori interventi o la riparazione chirurgica a cielo aperto dell'aneurisma si rendano necessari dopo la riparazione endovascolare iniziale

Oltre ai rischi e ai benefici della riparazione endovascolare, il medico deve valutare il grado di impegno e di compliance del paziente per quanto riguarda il follow-up postoperatorio, necessario per garantire la continuata sicurezza ed efficacia dei risultati. Qui di seguito sono elencati ulteriori argomenti da discutere con il paziente per quanto riguarda le aspettative dopo una riparazione endovascolare.

- **La performance a lungo termine delle endoprotesi addominali non è stata ancora determinata. Tutti i pazienti devono essere consapevoli del fatto che il trattamento endovascolare richiede un impegno regolare a vita per quanto riguarda il follow-up volto a valutare il loro stato di salute e la performance dell'endoprotesi.** I pazienti con segni clinici specifici (come, ad esempio, endoleak, ingrossamento dell'aneurisma o mutazioni nella struttura o nella posizione dell'endoprotesi) devono sottoporsi a un follow-up più intensivo. Le indicazioni specifiche riguardanti il follow-up sono delineate nella **Sezione 12, LINEE GUIDA PER LE TECNICHE DI IMAGING E IL FOLLOW-UP POSTOPERATORIO**.
- Al paziente deve essere ben chiara l'importanza dell'ottemperanza al programma di follow-up, sia durante il primo anno dopo l'intervento che successivamente, a intervalli regolari di un anno. È necessario che il paziente sia consapevole del fatto che un follow-up regolare e costante è essenziale per garantire la continua sicurezza ed efficacia del trattamento endovascolare degli aneurismi dell'aorta addominale (AAA). Come minimo, sono necessarie una sessione annuale di imaging nonché l'aderenza ai requisiti del follow-up postoperatorio di routine, che vanno considerate come un impegno a vita ai fini della salute e del benessere del paziente.
- Al paziente deve essere comunicato che l'esito positivo della riparazione dell'aneurisma non arresta il processo patologico. Infatti, è ancora possibile che si verifichi un'associata degenerazione vascolare.
- I medici devono rendere il paziente consapevole dell'importanza di rivolgersi immediatamente a un medico in presenza di sintomi di occlusione di un'estremità, ingrossamento o rottura dell'aneurisma. I segni dell'occlusione di un'estremità dell'endoprotesi includono dolore alle anche o agli arti inferiori durante la deambulazione o a riposo, o lo scoloramento o il raffreddamento della gamba. La rottura dell'aneurisma può essere asintomatica, ma si presenta generalmente con dolore, intorpidimento, debolezza alle gambe, qualsiasi dolore a carico della schiena, del petto, dell'addome o dell'inguine, vertigini, svenimento, aumento della frequenza cardiaca o improvvisa debolezza.
- Dato l'imaging necessario per un corretto posizionamento e follow-up dei dispositivi endovascolari, occorre discutere con le donne in gravidanza, accertata o sospetta, dei rischi dell'esposizione alle radiazioni per i tessuti in via di sviluppo. Gli uomini sottoposti a riparazione endovascolare o chirurgica a cielo aperto possono manifestare impotenza.

I medici devono chiedere al paziente di consultare la *Guida per il paziente* per quanto riguarda i rischi che esso può correre durante o dopo l'impianto del dispositivo. I rischi correlati alla procedura includono complicanze cardiache, polmonari, neurologiche, intestinali ed emorragiche. I rischi correlati al dispositivo includono occlusione, endoleak, ingrossamento dell'aneurisma, frattura degli stent, la possibile necessità di un ulteriore intervento e di una conversione alla riparazione chirurgica a cielo aperto, rottura e decesso (consultare la **Sezione 5.1, Eventi negativi osservati** e la **Sezione 5.2, Possibili eventi negativi**). Il medico deve compilare la *Tessera di identificazione del paziente* e consegnarla al paziente, che dovrà portarla sempre con sé. Il paziente dovrà mostrare tale tessera al personale medico durante tutte le visite, e in particolare quelle che comportano ulteriori procedure diagnostiche (come ad esempio l'MRI).

9 CONFEZIONAMENTO

- L'endoprotesi addominale Zenith Flex con sistema di introduzione Z-Trak è sterilizzata mediante ossido di etilene ed è fornita precaricata all'interno di confezioni a strappo.
- Il dispositivo è esclusivamente monouso. Non risterilizzarlo.
- Il prodotto è sterile se la confezione è sigillata e non danneggiata. Esaminare visivamente il dispositivo e la sua confezione per accertarsi che non abbiano subito danni durante il trasporto. In caso di danni, o se la barriera sterile è stata danneggiata o violata, non utilizzare il dispositivo. In caso di danni, non usare il prodotto e restituirlo alla COOK.
- Prima dell'uso, verificare che i dispositivi corretti (per quantità e dimensioni) siano stati forniti per il paziente eseguendo il riscontro dei dispositivi a fronte dell'ordine prescritto dal medico per il paziente in questione.
- Il corpo principale è precaricato all'interno di una guaina di introduzione Flexor da 18, 20 o 22 Fr. La superficie della guaina è dotata di rivestimento idrofilo che, una volta idratato, ne agevola l'avanzamento. Per attivare il rivestimento idrofilo, passare la superficie della guaina con una compressa di garza sterile imbevuta di soluzione fisiologica.
- Non usare i dispositivi dopo la data di scadenza "USE BY" indicata sulla confezione.
- Conservare in luogo fresco e asciutto.

10 INFORMAZIONI PER USO CLINICO

10.1 Programma di formazione per il medico

ATTENZIONE - Nel caso in cui si rivelasse necessario operare la conversione ad una riparazione chirurgica a cielo aperto, è necessario che una équipe di chirurgia vascolare sia prontamente disponibile nel corso delle procedure di impianto o di revisione.

ATTENZIONE - L'endoprotesi addominale Zenith Flex con sistema di introduzione Z-Trak deve essere usata esclusivamente da medici ed équipe debitamente addestrati nelle tecniche di interventistica vascolare e nell'uso specifico del presente dispositivo. I requisiti consigliati relativi alle qualifiche e alle conoscenze dei medici che utilizzano l'endoprotesi addominale Zenith Flex con sistema di introduzione Z-Trak sono delineati qui di seguito.

Selezione dei pazienti

- Conoscenza del decorso naturale degli aneurismi dell'aorta addominale e delle condizioni comorbose associate alla loro riparazione.
- Conoscenza dell'interpretazione delle immagini radiografiche e della selezione, pianificazione e determinazione delle misure idonee dei dispositivi.

Équipe pluridisciplinare con esperienza combinata nelle seguenti procedure.

- Scopertura chirurgica dell'arteria femorale, arteriotomia e riparazione
- Tecniche di accesso e chiusura percutanee
- Tecniche selettive e non selettive con l'utilizzo di guide e cateteri
- Interpretazione delle immagini fluoroscopiche e angiografiche
- Embolizzazione
- Angioplastica
- Posizionamento di stent endovascolari
- Tecniche che prevedono l'uso di dispositivi di recupero ad ansa
- Opportuno uso di mezzo di contrasto a fini radiografici
- Tecniche atte a minimizzare l'esposizione a radiazioni
- Esperienza nelle necessarie modalità di follow-up del paziente

10.2 Esame prima dell'uso

Esaminare visivamente il dispositivo e la sua confezione per accertarsi che non abbiano subito danni durante il trasporto. In caso di danni, o se la barriera sterile è stata danneggiata o violata, non utilizzare il dispositivo. In caso di danni, non usare il prodotto e restituirlo alla COOK. Prima dell'uso, verificare che i dispositivi corretti (per quantità e dimensioni) siano stati forniti per il paziente eseguendo il riscontro dei dispositivi a fronte dell'ordine prescritto dal medico per il paziente in questione.

10.3 Materiali necessari

(non inclusi nel sistema modulare a 3 sezioni)

- Kit di componenti ausiliari dell'endoprotesi addominale Zenith
- Fluoroscopio predisposto per l'angiografia digitale (con braccio a C o unità fissa)
- Mezzo di contrasto
- Siringa
- Soluzione fisiologica eparinata
- Compresse di garza sterili

10.4 Materiali consigliati

(non inclusi nel sistema modulare a 3 sezioni)

Per l'impianto di qualsiasi componente della linea di prodotti Zenith, si consiglia di usare i seguenti prodotti. Per ottenere informazioni sull'uso di questi prodotti, consultare le relative *Istruzioni per l'uso consigliate*.

- Guida extra rigida da 0,035 pollici (0,89 mm), lunga 260 cm; ad esempio:
  - guide extra rigide Cook Lunderquist (LES)

- Guida standard da 0,035 pollici (0,89 mm); ad esempio:
  - guide Cook da 0,035 pollici (0,89 mm)
  - guide Cook Nimble™
- Palloncini dilatatori; ad esempio:
  - catetere a palloncino Cook Coda
- Set di introduzione; ad esempio:
  - set di introduzione Cook Check-Flo®
  - set di introduzione Cook Check-Flo extra large
  - introduttori controlaterali Cook Flexor Balkin Up & Over®
- Catetere per la determinazione delle dimensioni idonee; ad esempio:
  - cateteri centimetrati Cook Aurous®
- Cateteri angiografici con punta radiopaca; ad esempio:
  - cateteri angiografici Cook con punta Beacon®
  - cateteri Royal Flush Cook con punta Beacon
- Aghi di accesso; ad esempio:
  - aghi di accesso Cook per puntura di parete singola
- Dilatatori endovascolari; ad esempio:
  - set di dilatatori endovascolari Cook

10.5 Linee guida per la determinazione delle dimensioni idonee del dispositivo

La selezione del diametro va determinata in base al diametro del vaso da parete esterna a parete esterna, e **non** in base al diametro del lume del vaso. Una stima per difetto o per eccesso delle dimensioni idonee del dispositivo può dare luogo a una incompleta esclusione dell'aneurisma o alla compromissione del flusso sanguigno.

Tabella 10.5.1 - Guida alla determinazione delle dimensioni idonee del corpo principale dell'endoprotesi*

Diametro previsto del vaso aortico[1,2] (mm)	Diametro del corpo principale[3] (mm)	Lunghezza complessiva all'estremità controlaterale/ Lunghezza complessiva all'estremità ipsilaterale (mm)	Guaina di introduzione (Fr)
18-19	22	82/112, 96/126, 111/141, 125/155, 140/170	18
20-21	24	82/112, 96/126, 111/141, 125/155, 140/170	18
22	26	82/112, 96/126, 111/141, 125/155, 140/170	18
23-24	28	82/112, 96/126, 111/141, 125/155, 140/170	20
25-26	30	82/112, 96/126, 111/141, 125/155, 140/170	20
27-28	32	82/112, 96/126, 111/141, 125/155, 140/170	20
29-32	36	95/125, 113/143, 131/161, 149/179	22

[1]Diametro massimo lungo il sito di fissaggio prossimale.

[2]Arrotondare il diametro aortico misurato al mm più vicino.

[3]Ulteriori fattori possono condizionare la scelta del diametro.

*Tutte le dimensioni sono nominali.

Tabella 10.5.2 - Guida alla determinazione delle dimensioni idonee della branca iliaca dell'endoprotesi*

Diametro previsto del vaso iliaco[1,2] (mm)	Diametro della branca iliaca[3] (mm)	Lunghezza utile della branca iliaca[4] (mm)	Guaina di introduzione (Fr)
<8	8	37, 54, 71, 88, 105, 122	14
8-9	10	37, 54, 71, 88, 105, 122	14
10-11	12	39, 56, 73, 90, 107, 124	16
12-13	14	39, 56, 73, 90, 107, 124	16
14-15	16	39, 56, 73, 90	16
16-17	18	39, 56, 73, 90	16
18	20	39, 56, 73, 90	16
19	22	39, 56, 73, 90	16
20	24	39, 56, 73, 90	16

[1]Diametro massimo lungo il sito di fissazione distale.

[2]Arrotondare il diametro iliaco misurato al mm più vicino.

[3]Ulteriori fattori possono condizionare la scelta del diametro.

[4]Lunghezza complessiva della branca = lunghezza utile + stent di innesto di 22 mm.

*Tutte le dimensioni sono nominali.

11 ISTRUZIONI PER L'USO

Requisiti anatomici

- La dimensione e la morfologia del vaso di accesso iliofemorale (trombo, calcificazione e/o tortuosità minimi) devono essere compatibili con le tecniche e gli accessori utilizzati per l'accesso vascolare. Possono rendersi necessarie tecniche a condotto arterioso.
- Le lunghezze del colletto aortico prossimale devono essere di almeno 15 mm con un diametro di 18-32 mm (misurato da parete esterna a parete esterna).
- Il sito di fissazione distale nell'arteria iliaca deve essere lungo più di 10 mm e con diametro compreso tra 7,5 e 20 mm (da parete esterna a parete esterna).

Prima di procedere all'uso dell'endoprotesi addominale Zenith Flex con sistema di introduzione Z-Trak, esaminare il presente opuscolo di *Istruzioni per l'uso consigliate*. Le seguenti istruzioni fungono da linee guida di base per l'impianto del dispositivo. Potrebbe essere necessario apportare modifiche alle procedure qui descritte. Le presenti istruzioni sono previste come indicazioni di massima per il medico e non devono prevalere sul suo giudizio professionale.

Informazioni generali sull'impiego

L'uso dell'endoprotesi addominale Zenith Flex con sistema di introduzione Z-Trak prevede l'impiego di tecniche standard per il posizionamento di guaine di accesso arterioso, cateteri guida, cateteri angiografici e guide. L'endoprotesi addominale Zenith Flex con sistema di introduzione Z-Trak è compatibile con le guide da 0,035 pollici (0,89 mm).

L'impianto di stent endovascolari è una procedura chirurgica nel corso della quale è possibile riscontrare perdite ematiche imputabili a varie cause: in rari casi, queste perdite possono richiedere l'intervento (inclusa la trasfusione) per evitare esiti sfavorevoli per il paziente. È importante monitorare la perdita ematica a livello della valvola emostatica nel corso dell'intera procedura; è comunque particolarmente importante eseguire questo monitoraggio durante e dopo la manipolazione del posizionatore grigio. Dopo la rimozione del posizionatore grigio, se la perdita ematica è eccessiva, prendere in considerazione il posizionamento di un palloncino dilatatore sgonfio o di un dilatatore del sistema di introduzione all'interno della valvola, allo scopo di limitare il flusso.

Fattori da considerare in sede preliminare

Prima dell'impianto, verificare che nel corso della pianificazione dell'intervento sia stato selezionato il dispositivo delle dimensioni idonee. Tra i fattori determinanti figurano:

1. Selezione dell'arteria femorale per l'introduzione del corpo principale (cioè, definizione delle rispettive arterie iliache controlaterale e ipsilaterale).
2. Angolazione del colletto aortico, delle arterie aneurismatiche e iliache.
3. Qualità del colletto aortico.
4. Diametri del colletto aortico infrarenale e delle arterie iliache distali.
5. Distanza tra le arterie renali e la biforcazione aortica.
6. Distanza tra la biforcazione aortica e le arterie iliache interne/siti di fissaggio.
7. Gli aneurismi che si estendono all'interno delle arterie iliache possono richiedere speciali considerazioni per quanto riguarda la selezione di un sito di fissaggio dell'endoprotesi all'arteria adeguato.
8. Considerazione del grado di calcificazione dei vasi.

Preparazione del paziente

1. Consultare i protocolli della struttura sanitaria di appartenenza per l'anestesia, la terapia anticoagulante e il monitoraggio delle funzioni vitali.
2. Posizionare il paziente su un lettino per imaging e procedere con la visualizzazione fluoroscopica dall'arco aortico alle biforcazioni femorali.
3. Esporre entrambe le arterie femorali comuni mediante tecnica chirurgica standard.
4. Stabilire un controllo prossimale e distale adeguato di entrambi i vasi femorali.

11.1 Sistema biforcato (Figg. 2 e 3)

11.1.1 Preparazione/lavaggio del corpo principale biforcato

1. Rimuovere il mandrino di confezionamento con connettore grigio (dalla cannula interna) e l'elemento di protezione della punta del dilatatore (dalla punta del dilatatore). Staccare la guaina Peel-Away® dal retro della valvola emostatica. **(Fig. 5)** Elevare la punta distale del sistema e lavare attraverso il rubinetto della valvola emostatica fino alla fuoriuscita del fluido dal foro laterale in prossimità della punta della guaina di introduzione. **(Fig. 6)** Continuare a iniettare per intero 20 ml di soluzione di lavaggio attraverso il dispositivo. Sospendere l'iniezione e chiudere il rubinetto sul tubo connettore.

NOTA - Per il lavaggio dell'endoprotesi si utilizza di frequente soluzione fisiologica eparinata.

2. Collegare la siringa contenente soluzione fisiologica eparinata al connettore della cannula interna. Lavare fino alla fuoriuscita del fluido dalla punta del dilatatore **(Fig. 7)**

NOTA - Durante il lavaggio del sistema, sollevarne l'estremità distale per agevolare la rimozione dell'aria.

3. Saturare delle compresse di garza con soluzione fisiologica e passarle sulla guaina di introduzione Flexor per attivare il rivestimento idrofilo. Idratare abbondantemente sia la guaina che il dilatatore.

11.1.2 Preparazione/lavaggio della branca iliaca controlaterale

1. Rimuovere il mandrino di confezionamento con connettore grigio (dalla cannula interna) e l'elemento di protezione della punta del dilatatore (dalla punta del dilatatore). Staccare la guaina Peel-Away dal retro della valvola emostatica. **(Fig. 8)** Elevare la punta distale del sistema e lavare attraverso il rubinetto della valvola emostatica fino alla fuoriuscita del fluido dal foro laterale in prossimità della punta della guaina di introduzione. **(Fig. 6)** Continuare a iniettare per intero 20 ml di soluzione di lavaggio attraverso il dispositivo. Sospendere l'iniezione e chiudere il rubinetto sul tubo connettore.

NOTA - Per il lavaggio dell'endoprotesi si utilizza di frequente soluzione fisiologica eparinata.

2. Collegare la siringa contenente soluzione fisiologica eparinata al connettore della cannula interna. Lavare fino alla fuoriuscita del fluido dalla punta del dilatatore **(Fig. 7)**

NOTA - Durante il lavaggio del sistema, sollevarne l'estremità distale per agevolare la rimozione dell'aria.

11.1.3 Preparazione/lavaggio della branca iliaca ipsilaterale

Attenersi alle istruzioni fornite nella precedente **Sezione 11.1.2, Preparazione/ lavaggio della branca iliaca controlaterale** per garantire il corretto lavaggio della branca iliaca ipsilaterale dell'endoprotesi.

11.1.4 Accesso vascolare e angiografia

1. Pungere le arterie femorali comuni selezionate mediante tecnica standard usando un ago arterioso di calibro 18 UT o 19 UT (ultrasottile). Dopo aver ottenuto accesso al vaso, inserire i seguenti dispositivi:
   - Guide standard da 0,035 pollici (0,89 mm), lunghe 145 cm, con punta a J o guida Bentson
   - Guaine di introduzione delle dimensioni opportune (cioè 6 o 8 Fr)
   - Catetere di lavaggio (vengono spesso usati cateteri radiopachi per la determinazione delle dimensioni; ad esempio, cateteri centimetrati o cateteri di lavaggio diritti)
2. Eseguire l'angiografia per identificare i livelli delle arterie renali, della biforcazione aortica e delle biforcazioni iliache.

NOTA - Se si usa un fluoroscopio ad una certa angolazione con un colletto angolato, può essere necessario eseguire gli angiogrammi secondo varie proiezioni.

11.1.5 Posizionamento del corpo principale

1. Accertarsi che il sistema di inserimento sia stato lavato con soluzione fisiologica eparinata e che tutta l'aria sia stata rimossa dal sistema.
2. Somministrare eparina per via sistemica e controllare le soluzioni di lavaggio. Eseguire il lavaggio dopo ogni sostituzione di cateteri e/o guide.

NOTA - Nel corso dell'intera procedura, monitorare lo stato coagulatorio del paziente.

3. Sul lato ipsilaterale, sostituire la guida a J con una guida rigida (LES) da 0,035 pollici (0,89 mm), lunga 260 cm; fare avanzare quest'ultima nel catetere e all'interno dell'aorta toracica. Rimuovere il catetere di lavaggio e la guaina. Mantenere invariata la posizione della guida.

4. Prima dell'inserimento, posizionare il sistema di inserimento del corpo principale sull'addome del paziente sottoposto a visualizzazione fluoroscopica per determinare l'orientamento del marker radiopaco dell'estremità controlaterale. La via laterale della valvola emostatica può fungere da riferimento esterno per il marker radiopaco dell'estremità controlaterale.
5. Infilare il sistema di inserimento del corpo principale sulla guida e all'interno dell'arteria femorale prestando attenzione al punto di riferimento fornito dalla via laterale.

ATTENZIONE - Mantenere invariata la posizione della guida durante l'introduzione del sistema di inserimento.

ATTENZIONE - Per evitare la torsione dell'endoprotesi addominale, nel corso di tutte le rotazioni del sistema di inserimento, fare attenzione a ruotare tutti i componenti del sistema simultaneamente (dalla guaina esterna alla cannula interna).

6. Fare avanzare il sistema di inserimento fino a portare i quattro marker radiopachi d'oro (posizionati a 2 mm dal segmento più prossimale del materiale di rivestimento della protesi) **(Fig. 9, Illustrazione 1)** in posizione appena inferiore rispetto all'ostio renale più basso.
7. Verificare la posizione della guida nell'aorta toracica. Accertarsi che il sistema dell'endoprotesi sia orientato in modo da posizionare l'estremità controlaterale sopra e davanti all'origine dell'iliaca controlaterale. Se il marker radiopaco dell'estremità controlaterale non è correttamente allineato, fare ruotare l'intero sistema fino a posizionarlo correttamente a metà tra una posizione laterale e una posizione anteriore sul lato controlaterale.
   - Un marker con forma a ✓ indica la posizione anteriore dell'estremità corta (controlaterale). **(Fig. 9, Illustrazione 4)**
   - Un marker con forma a ↘ indica la posizione posteriore dell'estremità corta (controlaterale). **(Fig. 9, Illustrazione 5)**
   - Un marker con forma a | indica la posizione laterale dell'estremità corta (controlaterale). **(Fig. 9, Illustrazione 6)**

NOTA - La cannula radiopaca su ciascuno stent tra le arterie renali e l'estremità controlaterale si allinea con il marker radiopaco dell'estremità controlaterale.

8. Ripetere l'angiogramma per verificare che i quattro marker radiopachi d'oro si trovino a 2 mm o più sotto l'ostio renale più basso.
9. Verificare che la valvola emostatica Captor della guaina di introduzione Flexor sia in posizione aperta. **(Fig. 10)**
10. Usare l'elemento di presa per stabilizzare il posizionatore grigio (lo stelo del sistema di inserimento) mentre si ritira la guaina. Rilasciare i primi due stent rivestiti ritirando la guaina e monitorando nel contempo la posizione del dispositivo. **(Fig. 18)**
11. Senza spostare il lettino, aumentare il tasso di ingrandimento per controllare la posizione del marker radiopaco dell'estremità controlaterale e la posizione delle arterie renali. Procedere con il rilascio fino a rilasciare completamente l'estremità controlaterale. **(Fig. 11)** Arrestare il ritiro della guaina.

NOTA - Verificare che l'estremità controlaterale si trovi almeno 5 mm sopra la biforcazione aortica e nella posizione desiderata per l'incannulamento.

11.1.6 Posizionamento della guida iliaca controlaterale

1. Inserire il catetere e la guida attraverso l'apertura dell'estremità controlaterale per raggiungere l'interno del corpo principale dell'endoprotesi. Fare avanzare la guida fino a farla curvare all'interno del corpo principale dell'endoprotesi. Le viste fluoroscopiche AP e obliqua consentono di verificare l'incannulamento del dispositivo.
2. Dopo l'incannulamento, fare avanzare il catetere angiografico sulla guida e all'interno del corpo principale dell'endoprotesi addominale. Rimuovere la guida ed eseguire un'angiografia per confermare il posizionamento del dispositivo. Fare avanzare la guida fino a farla curvare all'interno del corpo principale dell'endoprotesi. **(Fig. 12)** Rimuovere il catetere angiografico.

11.1.7 Rilascio dell'estremità prossimale (superiore) del corpo principale

1. Eseguire l'angiografia attraverso un catetere angiografico per verificare la posizione dell'endoprotesi addominale in relazione alle arterie renali. Se necessario, riposizionare con cautela la sezione rivestita dell'endoprotesi addominale in relazione alle arterie renali (a questo punto, il riposizionamento può avvenire esclusivamente per una piccola distanza).

NOTA - Verificare la pervietà delle arterie renali confermando che i marker prossimali della protesi si trovino a 2 mm o più sotto l'arteria renale pervia più bassa del paziente.

ATTENZIONE - Durante la rimozione del filo di sicurezza prossimale, l'avanzamento della calotta superiore e il successivo rilascio dello stent soprarenale, verificare che la guida del corpo principale si estenda in posizione appena distale rispetto all'arco aortico e che il supporto al sistema sia massimo.

2. Rimuovere il meccanismo di sicurezza dal meccanismo di rilascio a filo di sicurezza dello stent superiore. Sotto osservazione fluoroscopica, ritirare e rimuovere il filo di sicurezza facendo scorrere il meccanismo di rilascio a filo di sicurezza dello stent superiore fuori dall'impugnatura; rimuoverlo quindi attraverso la sua scanalatura sopra la cannula interna. **(Fig. 13)**

Se si percepisce resistenza o se si nota un inarcamento del sistema, significa che il filo di sicurezza è in tensione. L'applicazione di una forza eccessiva può provocare lo sposizionamento della protesi. Se si riscontra una resistenza eccessiva o uno spostamento del sistema di inserimento, fermarsi e valutare la situazione. Se non si riesce a rimuovere il meccanismo di rilascio a filo di sicurezza dello stent superiore dalla calotta superiore, eseguire le seguenti operazioni in fluoroscopia.

a. Eliminare la tensione sul filo di sicurezza allentando il morsetto e **tirando** leggermente indietro la cannula interna per spostare la calotta superiore verso il basso sopra lo stent soprarenale. Evitare di comprimere il corpo principale dell'endoprotesi Zenith Flex.
b. Serrare nuovamente il morsetto.
c. Rimuovere il meccanismo di rilascio a filo di sicurezza dello stent superiore.
d. Continuare con la Fase 3 della **Sezione 11.1.7, Rilascio dell'estremità prossimale (superiore) del corpo principale.**

NOTA - Se ancora non si riesce a rimuovere il meccanismo di rilascio a filo di sicurezza dello stent superiore dalla calotta superiore, vedere la **Sezione 14.1, Risoluzione dei problemi relativi al meccanismo di rilascio a filo di sicurezza.**

3. Allentare il morsetto. **(Fig. 14)** Tenere sotto controllo la posizione dell'endoprotesi stabilizzando il posizionatore grigio dell'introduttore.
4. Rilasciare lo stent soprarenale facendo avanzare la cannula interna della calotta superiore di 1 o 2 mm alla volta, tenendo nel contempo sotto controllo la posizione del corpo principale, fino a rilasciare completamente lo stent superiore. **(Figg. 15** e **16)** Fare avanzare la cannula della calotta superiore di altri 1 o 2 cm e serrare nuovamente il morsetto per evitare il contatto con lo stent soprarenale rilasciato.

NOTA - Se risulta impossibile rilasciare completamente lo stent soprarenale facendo avanzare la cannula interna della calotta superiore, vedere la **Sezione 14.2, Risoluzione dei problemi relativi al rilascio dello stent soprarenale.**

NOTA - Una volta rilasciato lo stent soprarenale munito di uncini di ancoraggio, si sconsiglia di eseguire ulteriori tentativi di riposizionamento dell'endoprotesi.

AVVERTENZA - L'endoprotesi addominale Zenith Flex è dotata di uno stent soprarenale con uncini di ancoraggio. Durante la manipolazione dei dispositivi interventistici in prossimità dello stent soprarenale, operare con estrema cautela.

5. Fare avanzare la guida controlaterale nell'aorta toracica.

11.1.8 Posizionamento e rilascio della branca iliaca controlaterale

ATTENZIONE - Prima dell'impianto, verificare che la branca iliaca controlaterale predeterminata sia stata selezionata per l'inserimento nel lato controlaterale del paziente.

1. Posizionare l'intensificatore di immagine in modo da mostrare sia l'arteria iliaca interna controlaterale che l'arteria iliaca comune controlaterale.
2. Prima dell'introduzione del sistema di inserimento della branca iliaca controlaterale, iniettare il mezzo di contrasto attraverso la guaina femorale controlaterale per individuare l'arteria iliaca interna controlaterale.
3. Introdurre il sistema di inserimento della branca iliaca controlaterale nell'arteria. Farlo avanzare lentamente fino a sovrapporre la branca iliaca all'interno dell'estremità controlaterale del corpo principale di una distanza equivalente ad almeno un intero stent della branca iliaca (cioè, lo stent prossimale della branca iliaca). **(Fig. 17)** Se, nel corso di questa manovra, si nota una tendenza allo spostamento del corpo principale della protesi, mantenerlo in posizione stabilizzando il posizionatore grigio sul lato ipsilaterale.

NOTA - Se, durante l'avanzamento del sistema di inserimento della branca iliaca, si riscontrano difficoltà, passare all'uso di una guida che offra maggior supporto. Nei vasi tortuosi, l'anatomia può variare notevolmente con l'introduzione di guide rigide e di sistemi a guaina.

4. Confermare la posizione dell'estremità distale della branca iliaca dell'endoprotesi. Se necessario, riposizionare la branca iliaca dell'endoprotesi per garantire sia la pervietà dell'iliaca interna, sia una sovrapposizione all'interno del corpo principale dell'endoprotesi addominale di almeno un intero stent della branca iliaca (cioè, lo stent prossimale della branca iliaca; la sovrapposizione non deve superare la distanza corrispondente a 1,5 stent).

NOTA - Verificare che la valvola emostatica Captor della guaina di introduzione della branca iliaca sia in posizione aperta. **(Fig. 10)**

5. Per il rilascio, mantenere la branca iliaca in posizione con l'elemento di presa sul posizionatore grigio e ritirare nel contempo la guaina. **(Figg. 18** e **19)** Accertarsi che la sovrapposizione di uno stent venga mantenuta.
6. Arrestare il ritiro della guaina non appena l'estremità distale della branca iliaca viene rilasciata.
7. Sotto fluoroscopia e dopo la verifica della posizione della branca iliaca, allentare il morsetto e ritirare la cannula interna per innestare il dilatatore rastremato sul posizionatore grigio. Stringere il morsetto. Mantenere invariata la posizione della guaina e ritirare nel contempo il posizionatore grigio con la cannula interna ad esso fissata.
8. Chiudere la valvola emostatica Captor della guaina di introduzione della branca iliaca ruotandola in senso orario fino al suo arresto. **(Fig. 26)**
9. Ricontrollare la posizione della guida.

11.1.9 Rilascio dell'estremità distale (inferiore) del corpo principale

1. Tornare al lato ipsilaterale.
2. Rilasciare completamente l'estremità ipsilaterale del corpo principale ritirando la guaina fino all'espansione dello stent più distale. **(Figg. 18** e **20)** Arrestare il ritiro della guaina.

NOTA - Lo stent distale è ancora fissato dal filo di sicurezza.

3. Rimuovere il meccanismo di sicurezza dal meccanismo di rilascio a filo di sicurezza dell'estremità ipsilaterale. Ritirare e rimuovere il filo di sicurezza facendo scorrere il meccanismo di rilascio a filo di sicurezza dell'estremità ipsilaterale fuori dall'impugnatura; rimuoverlo quindi attraverso la sua scanalatura sopra la cannula interna. **(Fig. 21)**

11.1.10 Innesto della calotta superiore

1. Allentare il morsetto. **(Fig. 22)**
2. Fissare la guaina e la cannula interna per evitare lo spostamento di questi componenti.
3. Fare avanzare il posizionatore grigio sulla cannula interna fino a innestarlo sulla calotta superiore. **(Figg. 23, 24** e **25)**

NOTA - In caso di resistenza, ruotare leggermente il posizionatore grigio e procedere delicatamente con l'avanzamento.

4. Serrare nuovamente il morsetto e ritirare completamente la calotta superiore e il posizionatore grigio attraverso l'endoprotesi e attraverso la guaina tirando la cannula interna. Lasciare in posizione la guaina e la guida.

NOTA - Mantenere invariata la posizione della guaina e della guida.

5. Chiudere la valvola emostatica Captor della guaina di introduzione del corpo principale ruotandola in senso orario fino al suo arresto. **(Fig. 26)**

11.1.11 Posizionamento e rilascio della branca iliaca ipsilaterale

NOTA - Verificare che la valvola emostatica Captor della guaina di introduzione del corpo principale sia in posizione aperta. **(Fig. 27)**

1. Utilizzare la guida e la guaina usate per il corpo principale per l'inserimento della branca iliaca ipsilaterale dell'endoprotesi. Fare avanzare il gruppo composto dal dilatatore e dalla guaina di introduzione all'interno della guaina del corpo principale.

NOTA - Nei vasi tortuosi, la posizione delle arterie iliache interne può variare notevolmente con l'introduzione di guide rigide e di sistemi a guaina.

2. Fare avanzare lentamente fino a sovrapporre la branca iliaca ipsilaterale all'interno dell'estremità ipsilaterale del corpo principale di una distanza equivalente ad almeno un intero stent della branca iliaca (cioè, lo stent prossimale della branca iliaca). **(Fig. 28)**

NOTA - Se è richiesta la sovrapposizione di più di tre stent della branca iliaca (più di due stent della branca iliaca per le branche lunghe 37, 39, 54 o 56 mm), può essere necessario prendere in considerazione l'uso di un'estensione della branca nell'area della biforcazione del lato opposto.

3. Confermare la posizione dell'estremità distale della branca iliaca dell'endoprotesi. Se necessario, riposizionare la branca iliaca dell'endoprotesi per garantire la pervietà dell'iliaca interna.

NOTA - Verificare che la valvola emostatica Captor della guaina di introduzione della branca iliaca sia in posizione aperta. **(Fig. 10)**

4. Per il rilascio, stabilizzare la branca iliaca con l'elemento di presa sul posizionatore grigio e ritirare nel contempo la guaina della branca iliaca. **(Figg. 29** e **30)** Se necessario, ritirare la guaina del corpo principale.
5. Sotto fluoroscopia e dopo la verifica della posizione della branca iliaca dell'endoprotesi, allentare il morsetto e ritirare la cannula interna per innestare il dilatatore rastremato sul posizionatore grigio. Stringere il morsetto. Mantenere invariata la posizione della guaina del corpo principale ritirando al tempo stesso la guaina della branca iliaca e il posizionatore grigio con la cannula interna fissata.
6. Chiudere la valvola emostatica Captor della guaina di introduzione del corpo principale ruotandola in senso orario fino al suo arresto.
7. Ricontrollare la posizione delle guide. Lasciare in posizione la guaina e le guide.

11.1.12 Inserimento del palloncino dilatatore

1. Preparare il palloncino dilatatore come segue:
   - Lavare il lume per la guida con soluzione fisiologica eparinata.
   - Eliminare tutta l'aria presente nel palloncino.
2. In preparazione all'inserimento del palloncino dilatatore, aprire la valvola emostatica Captor facendola girare in senso antiorario.
3. Fare avanzare il palloncino dilatatore sulla guida e attraverso la valvola emostatica Captor del sistema di introduzione del corpo principale fino al livello delle arterie renali. Mantenere la corretta posizione della guaina.
4. Serrare la valvola emostatica Captor attorno al palloncino dilatatore con una leggera pressione facendola girare in senso orario.

ATTENZIONE - Non gonfiare il palloncino nel vaso all'esterno dell'endoprotesi.

5. Gonfiare il palloncino dilatatore con mezzo di contrasto diluito (in base a quanto indicato dal produttore) nell'area dello stent rivestito più prossimale e del colletto infrarenale, iniziando in posizione prossimale e procedendo in direzione distale. **(Fig. 31)**

ATTENZIONE - Prima del riposizionamento, confermare il completo sgonfiamento del palloncino.

ATTENZIONE - La valvola emostatica Captor va aperta prima di riposizionare il palloncino dilatatore.

6. Ritirare il palloncino dilatatore fino alla zona di sovrapposizione dell'estremità ipsilaterale ed eseguire la dilatazione.

ATTENZIONE - La valvola emostatica Captor va aperta prima di riposizionare il palloncino dilatatore.

7. Ritirare il palloncino dilatatore fino al sito di fissaggio distale ipsilaterale ed eseguire la dilatazione.

ATTENZIONE - Non gonfiare il palloncino nel vaso all'esterno dell'endoprotesi.

ATTENZIONE - La valvola emostatica Captor va aperta prima di riposizionare il palloncino dilatatore.

8. Sgonfiare e rimuovere il palloncino dilatatore. Trasferire il palloncino dilatatore sulla guida controlaterale e inserirlo nel sistema di inserimento della branca iliaca controlaterale. Fare avanzare il palloncino dilatatore fino alla zona di sovrapposizione dell'estremità controlaterale ed eseguire la dilatazione.

ATTENZIONE - Prima del riposizionamento, confermare il completo sgonfiamento del palloncino.

ATTENZIONE - La valvola emostatica Captor va aperta prima di riposizionare il palloncino dilatatore.

9. Ritirare il palloncino dilatatore fino al sito di fissaggio distale della branca iliaca controlaterale nel vaso ed eseguire la dilatazione. (**Fig. 31)**

ATTENZIONE - Non gonfiare il palloncino nel vaso all'esterno dell'endoprotesi.

10. Rimuovere il palloncino dilatatore e sostituirlo con un catetere angiografico per eseguire gli angiogrammi conclusivi.
11. Rimuovere o sostituire tutte le guide rigide per consentire alle arterie iliache di riprendere la loro posizione naturale.

Angiogramma conclusivo

1. Posizionare il catetere angiografico appena sopra il livello delle arterie renali. Eseguire l'angiografia per verificare che le arterie renali siano pervie e che non vi siano endoleak. Verificare la pervietà delle arterie iliache interne.
2. Confermare che non vi siano endoleak o piegamenti e verificare la posizione dei marker radiopachi d'oro prossimali. Rimuovere le guaine, le guide e i cateteri.

NOTA - Se si osservano endoleak o problemi di altra natura, consultare le *Istruzioni per l'uso consigliate* dei componenti ausiliari dell'endoprotesi addominale Zenith.

3. Riparare i vasi chiudendoli mediante tecniche chirurgiche standard.

12 LINEE GUIDA PER LE TECNICHE DI IMAGING E IL FOLLOW-UP POSTOPERATORIO

12.1 Informazioni generali

- **La performance a lungo termine delle endoprotesi addominali non è stata ancora determinata. Tutti i pazienti devono essere consapevoli del fatto che il trattamento endovascolare richiede un impegno regolare a vita per quanto riguarda il follow-up volto a valutare il loro stato di salute e la performance dell'endoprotesi addominale.** I pazienti con segni clinici specifici (come, ad esempio, endoleak, ingrossamento dell'aneurisma o mutazioni nella struttura o nella posizione dell'endoprotesi addominale) devono sottoporsi a un follow-up più intensivo. Al paziente deve essere ben chiara l'importanza dell'ottemperanza al programma di follow-up, sia durante il primo anno dopo l'intervento che successivamente, a intervalli regolari di un anno. È necessario che il paziente sia consapevole del fatto che un follow-up regolare e costante è essenziale per garantire la continua sicurezza ed efficacia del trattamento endovascolare degli aneurismi dell'aorta addominale (AAA).
- I medici devono valutare i pazienti su base individuale e prescrivere il follow-up in base alle esigenze e alle circostanze di ciascuno di essi. Il programma consigliato per le sessioni di imaging è indicato nella **Tabella 12.1.1**. Questo programma è stato utilizzato nello studio pivotale ed è consigliato anche in assenza di sintomi clinici (come dolore, intorpidimento, debolezza). I pazienti con segni clinici specifici (come, ad esempio, endoleak, ingrossamento dell'aneurisma o mutazioni nella struttura o nella posizione dell'endoprotesi addominale) devono sottoporsi a un follow-up più intensivo, con visite più frequenti.
- La sessione annuale di follow-up che comprende l'imaging deve includere lastre radiografiche addominali e scansioni TC con e senza mezzo di contrasto. Se complicanze renali o altri fattori precludono l'uso del mezzo di contrasto in sede di imaging, le informazioni necessarie sono ottenibili mediante lastre radiografiche addominali, TC senza mezzo di contrasto ed ecografia duplex.
- La combinazione di scansioni TC con e senza mezzo di contrasto fornisce informazioni sulle variazioni del diametro dell'aneurisma, sugli endoleak, la pervietà, tortuosità, il decorso patologico, la lunghezza del sito di fissaggio e altre mutazioni morfologiche.
- Le lastre addominali forniscono informazioni sull'integrità del dispositivo (separazione dei componenti, frattura degli stent e separazione degli uncini di ancoraggio).
- L'ecografia duplex può fornire informazioni sulle variazioni del diametro dell'aneurisma, gli endoleak, la pervietà, la tortuosità e il decorso patologico. In questo caso, è necessario eseguire una scansione TC senza mezzo di contrasto da interpretare unitamente alle immagini ecografiche. Rispetto alla TC, l'ecografia è un metodo diagnostico che può rivelarsi meno affidabile e meno sensibile.

La **Tabella 12.1.1** elenca le sessioni di imaging minime per il follow-up dei pazienti portatori dell'endoprotesi addominale Zenith Flex. I pazienti che richiedono un follow-up più intensivo devono sottoporsi a valutazioni intermedie.

Tabella 12.1.1 - Programma consigliato per le procedure di imaging per i pazienti portatori di endoprotesi

	Angiografia	TC (con e senza mezzo di contrasto)	Lastre radiografiche addominali
Pre-procedura	X[1]	X[1]	
Procedura	X		
Pre-dimissione (entro 7 giorni)		X[2,3,4]	X
A 1 mese		X[2,3,4]	X
A 3 mesi		X[2,4,5]	
A 6 mesi		X[2,4]	X
A 12 mesi (in seguito, ogni anno)		X[2,4]	X

[1]Il paziente deve sottoporsi a una sessione di imaging entro i 6 mesi precedenti alla procedura.

[2]L'ecografia duplex può essere usata per i pazienti affetti da insufficienza renale o che non siano comunque in grado di sottoporsi a una scansione TC con l'uso di mezzo di contrasto. Con l'ecografia, si consiglia comunque di eseguire la TC senza mezzo di contrasto.

[3]La TC è consigliata prima della dimissione o a 1 mese.

[4]Se si riscontra un endoleak di tipo I o di tipo III, si consiglia di intervenire prontamente e di programmare ulteriori visite di follow-up in sede postoperatoria. Consultare la **Sezione 12.6, Ulteriori esami di controllo e trattamento**.

[5]Consigliata se viene rilevato un endoleak prima della dimissione o a 1 mese.

12.2 Consigli per la TC con e senza mezzo di contrasto

- Le serie di pellicole devono includere tutte le immagini sequenziali allo spessore di scansione minimo possibile (≤3 mm). NON eseguire la TC a spessori di scansione elevati (>3 mm) e/o omettere le immagini/serie TC consecutive, per non compromettere i precisi confronti anatomici e del dispositivo nel tempo.
- Tutte le immagini devono includere una scala per ciascuna pellicola/immagine. Se si usa pellicola, le immagini in rapporto non inferiore a 20:1 devono essere disposte su fogli da 35,5 x 43,2 cm (14 x 17 pollici).
- Sono necessarie scansioni con e senza mezzo di contrasto, eseguite con il lettino nelle medesime posizioni.
- Lo spessore e l'intervallo di scansione delle immagini con e senza mezzo di contrasto devono essere identici.
- NON modificare l'orientamento del paziente, né modificare i punti anatomici di riferimento per la misurazione tra l'imaging senza mezzo di contrasto e l'imaging con mezzo di contrasto.

Le scansioni al basale e le scansioni di follow-up con e senza mezzo di contrasto sono importanti ai fini del controllo ottimale del paziente. È importante attenersi a protocolli di imaging accettabili durante l'esame TC. La **Tabella 12.2.1** elenca esempi di protocolli di imaging accettabili.

Tabella 12.2.1 - Protocolli di imaging accettabili

	Senza mezzo di contrasto	Con mezzo di contrasto
Contrasto per endovena	No	Sì
Apparecchiature accettabili	Tomografia computerizzata (TC) spirale o multidetettore (MDCT) ad alte prestazioni con scansione specifica di durata >40 secondi	Tomografia computerizzata (TC) spirale o multidetettore (MDCT) ad alte prestazioni con scansione specifica di durata >40 secondi
Volume di iniezione	–	In base al protocollo dettato dalla struttura sanitaria
Velocità di iniezione	–	>2,5 ml/secondo
Modalità di iniezione	–	Automatica
Timing del bolo	–	Bolo di prova: SmartPrep, C.A.R.E. o equivalente
Copertura - avvio	Diaframma	1 cm più in alto rispetto all'asse celiaco
Copertura - fine	Femore prossimale	Origine della profunda femoris
Collimazione	<3 mm	<3 mm
Ricostruzione	2,5 mm su tutto il range - algoritmo "soft"	2,5 mm su tutto il range - algoritmo "soft"
DFOV assiale	32 cm	32 cm
Sessioni di imaging post-iniezione	Nessuna	Nessuna

12.3 Lastre radiografiche addominali

Sono necessarie le seguenti viste:

- Quattro pellicole: supina-frontale (AP), trasversale laterale, posteriore obliqua sinistra (LPO) a 30 gradi e posteriore obliqua destra (RPO) a 30 gradi centrate rispetto all'ombelico.
- Prendere nota della distanza tra lettino e pellicola e usare la stessa distanza per le sessioni di imaging successive.

Accertarsi che l'intero dispositivo venga catturato nel senso della lunghezza in ciascuna vista.

In caso di dubbi sull'integrità del dispositivo (come, ad esempio, piegamento, frattura degli stent, separazione degli uncini di ancoraggio, migrazione reciproca dei componenti), si consiglia di usare viste ingrandite. Il medico responsabile deve valutare le pellicole per quanto riguarda l'integrità del dispositivo (intera lunghezza del dispositivo, inclusi tutti i componenti) usando un dispositivo ausiliario per l'ingrandimento a 2-4X.

12.4 Ecografia

L'imaging mediante ecografia può essere eseguito invece della TC con mezzo di contrasto nei casi in cui fattori inerenti al paziente precludono l'uso di mezzo di contrasto. L'ecografia può essere accompagnata da scansioni TC senza mezzo di contrasto. Una completa ecografia duplex dell'aorta va registrata su videocassetta per rilevare il diametro massimo dell'aneurisma, gli endoleak, la pervietà degli stent e le stenosi. La registrazione su videocassetta deve includere le informazioni descritte qui di seguito:

- Le immagini trasversali e longitudinali devono essere ottenute dal livello dell'aorta prossimale evidenziando le arterie mesenteriche e renali alle biforcazioni iliache per determinare l'eventuale presenza di endoleak utilizzando l'angiografia color flow e color power (se disponibile).
- La conferma mediante analisi degli spettri va eseguita per tutti i casi in cui si sospetta un endoleak.
- È necessario ottenere le immagini trasversali e longitudinali del punto massimo dell'aneurisma.

12.5 Informazioni sulle procedure MRI

Prove non cliniche hanno dimostrato che l'endoprotesi addominale Zenith può essere sottoposta a MRI. Un paziente portatore di questa endoprotesi può essere sottoposto a scansione in sicurezza, immediatamente dopo l'impianto, in presenza delle seguenti condizioni.

Campo magnetico statico

- Campo magnetico statico di 3,0 Tesla o meno
- Gradiente spaziale di campo magnetico massimo di 720 Gauss/cm

Una valutazione non clinica è stata condotta in un sistema MRI a 3 Tesla (General Electric Excite), con un gradiente spaziale di campo magnetico massimo di 720 Gauss/cm misurato mediante un gaussmetro nella posizione del campo magnetico statico pertinente al paziente (cioè, all'esterno della copertura dello scanner, accessibile al paziente o a un individuo).

Riscaldamento associato alla MRI

Sistemi da 1,5 Tesla

- Campo magnetico statico pari a 1,5 Tesla
- Tasso di assorbimento specifico (SAR) massimo, mediato su tutto il corpo, di 2 W/kg per 15 minuti di imaging (cioè, per sequenza di scansione)

In prove non cliniche, l'endoprotesi addominale Zenith ha generato un aumento di temperatura inferiore o uguale a 1,4 °C a un tasso di assorbimento specifico (SAR) massimo, mediato su tutto il corpo, di 2,8 W/kg, per 15 minuti di scansione MRI in uno scanner MRI da 1,5 Tesla (Siemens Medical Magnetom, con software Numaris/4, versione Syngo MR 2002B DHHS). Il tasso di assorbimento specifico (SAR) massimo segnalato dal sistema MRI, mediato su tutto il corpo, era pari a 2,8 W/kg, il che corrisponde a un valore misurato mediante calorimetria pari a 1,5 W/kg.

Sistemi da 3,0 Tesla

- Campo magnetico statico pari a 3,0 Tesla
- Tasso di assorbimento specifico (SAR) massimo, mediato su tutto il corpo, di 2 W/kg per 15 minuti di imaging (cioè, per sequenza di scansione)

In prove non cliniche, l'endoprotesi addominale Zenith ha generato un aumento di temperatura inferiore o uguale a 1,9 °C a un tasso di assorbimento specifico (SAR) massimo, mediato su tutto il corpo, pari a 3,0 W/kg, per 15 minuti di scansione MRI in uno scanner da 3,0 Tesla (GE Healthcare Excite, con software G3.0-052B). Il tasso di assorbimento specifico (SAR) massimo mediato su tutto il corpo è risultato pari a 3,0 W/kg, corrispondente a un valore misurato in calorimetria pari a 2,8 W/kg.

Artefatti d'immagine

L'artefatto d'immagine si estende a tutta la regione anatomica contenente il dispositivo, oscurando la visuale delle strutture anatomiche immediatamente adiacenti in un raggio di circa 20 cm dal dispositivo, come pure l'intero dispositivo e il relativo lume, durante la scansione nell'ambito di prove non cliniche usando la sequenza Spin-Echo rapido in un sistema MRI da 3,0 Tesla (GE Healthcare Excite, con software G3.0-052B, con bobina a radiofrequenza a corpo intero).

Per tutti gli scanner, l'artefatto d'immagine si dissipa progressivamente con l'aumentare della distanza tra l'area di interesse e il dispositivo impiantato. Le scansioni MRI di testa, collo e arti inferiori possono essere ottenute senza artefatti d'immagine. Artefatti d'immagine possono essere presenti in scansioni dell'area addominale e degli arti superiori, in funzione della distanza tra il dispositivo e l'area di interesse.

Le informazioni cliniche sono disponibili per diciassette pazienti sottoposti a scansioni MRI dopo impianto di protesi a stent. Non sono stati riferiti eventi avversi o problemi al dispositivo in alcuno di questi pazienti, come conseguenza di una MRI. Inoltre, più di 100.000 endoprotesi addominali Zenith sono state impiantate in tutto il mondo, senza che siano stati riferiti eventi avversi o problemi al dispositivo come conseguenza di una MRI.

Cook consiglia al paziente di comunicare le condizioni MRI enunciate nelle presenti istruzioni per l'uso alla MedicAlert Foundation. È possibile rivolgersi alla MedicAlert Foundation nei seguenti modi.

Posta:	MedicAlert Foundation International
	2323 Colorado Avenue
	Turlock, CA 95382, USA
Telefono:	888-633-4298 numero verde per chi chiama dagli USA
	+1-209-668-3333 negli altri paesi
Fax:	+1-209-669-2450
Web:	www.medicalert.org

12.6 Ulteriori esami di controllo e trattamento

Un ulteriore controllo e possibilmente l'ulteriore trattamento sono consigliati per:

- aneurismi con endoleak di tipo I
- aneurismi con endoleak di tipo III
- ingrossamento dell'aneurisma, ≥5 mm al diametro massimo (indipendentemente dallo stato di endoleak)
- migrazione
- lunghezza di fissaggio inadeguata

L'ulteriore intervento o la conversione alla riparazione chirurgica a cielo aperto vanno presi in considerazione in base alla valutazione del singolo paziente da parte del medico responsabile per quanto riguarda condizioni comorbose, aspettativa di vita e scelte personali del paziente. I pazienti vanno resi consapevoli del fatto che ulteriori interventi, inclusi quelli endovascolari e quelli chirurgici a cielo aperto, possono essere necessari dopo l'impianto dell'endoprotesi addominale.

13 INFORMAZIONI DOCUMENTANTI IL DISPOSITIVO

Oltre alle presenti Istruzioni per l'uso, la confezione dell'endoprotesi addominale Zenith Flex con sistema di introduzione Z-Trak è corredata dal *Modulo di documentazione del dispositivo*, che deve essere compilato dal personale medico e inviato alla COOK allo scopo di consentire la documentazione di tutti i pazienti portatori di endoprotesi addominale Zenith Flex (ai sensi delle norme federali statunitensi).

14 GUIDA ALLA RISOLUZIONE DEI PROBLEMI

NOTA - L'assistenza tecnica a cura di uno specialista del prodotto Cook è ottenibile rivolgendosi al rappresentante Cook di zona.

14.1 Risoluzione dei problemi relativi al meccanismo di rilascio a filo di sicurezza

ATTENZIONE - Eseguire le seguenti operazioni solo se non si riesce a rimuovere il filo di sicurezza prossimale come descritto nella Sezione 11.1.7.

14.1.1 Rilascio dell'estremità prossimale (superiore) del corpo principale

1. Se non è possibile rimuovere il meccanismo di rilascio a filo di sicurezza dello stent superiore dall'impugnatura, tagliare il filo vicino al meccanismo di rilascio **(Fig. 32)** ed estrarre il meccanismo di rilascio dall'impugnatura.
2. Stabilizzare il posizionatore grigio mentre si ritira la guaina, per rilasciare completamente l'estremità ipsilaterale.
3. Rimuovere il meccanismo di sicurezza dal meccanismo di rilascio a filo di sicurezza dell'estremità ipsilaterale.
4. Ritirare e rimuovere il filo di sicurezza facendo scorrere fuori dall'impugnatura il meccanismo di rilascio a filo di sicurezza dell'estremità ipsilaterale; rimuoverlo quindi attraverso la sua scanalatura sopra la cannula interna del dispositivo.
5. Con una pinza bloccante, afferrare e fissare l'estremità recisa del filo di sicurezza della calotta superiore. **(Fig. 33)**
6. Allentare il morsetto e, mantenendo inalterata la posizione della cannula interna e del filo di sicurezza, fare avanzare il posizionatore grigio e la guaina nell'endoprotesi fino a portare la punta del posizionatore grigio a circa 2 cm dai marker d'oro. **(Fig. 34)** Il posizionatore grigio fatto avanzare in precedenza fornisce ulteriore supporto alla cannula interna.

NOTA - Mantenere leggermente teso il filo di sicurezza per eliminare il gioco residuo nel filo mentre si fanno avanzare il posizionatore grigio e la guaina.

NOTA - Accertarsi di *non* fare avanzare la punta del posizionatore grigio nella calotta superiore.

7. Bloccare il morsetto. Confermare che il filo di sicurezza sia fissato alla pinza.
8. Stabilizzare il posizionatore grigio e fare avanzare lentamente la guaina fino a portarne la punta a 2 mm dai marker d'oro. **(Fig. 35)**

NOTA - Fare attenzione a non fare avanzare l'endoprotesi quando si fa avanzare la guaina.

9. Stabilizzare la guaina e ritirare il posizionatore grigio insieme alla cannula interna per trascinare la calotta superiore sullo stent soprarenale. **(Fig. 36)**
10. Verificare che i marker d'oro siano posizionati a un livello inferiore rispetto alle arterie renali.
11. Rimuovere il filo di sicurezza.
12. Ritirare la guaina fino a far fuoriuscire la punta rastremata del posizionatore grigio.
13. Fare avanzare un palloncino dilatatore attraverso l'estremità controlaterale del corpo principale e collocarlo in posizione appena superiore rispetto alla biforcazione dell'endoprotesi.
14. Gonfiare il palloncino fino al diametro completo dell'endoprotesi. **(Fig. 37)**
15. Allentare il morsetto.
16. Stabilizzare il posizionatore grigio e il catetere a palloncino, e fare avanzare la cannula interna per rilasciare la calotta superiore.
17. Stringere il morsetto.
18. Sgonfiare il palloncino e fare avanzare la guida controlaterale nell'aorta toracica.

NOTA - Dato il rischio di rilascio prematuro della branca ipsilaterale e del filo di sicurezza, si consiglia di lasciare il palloncino dilatatore all'interno o appena sopra l'estremità controlaterale per stabilizzare l'endoprotesi durante il posizionamento dell'estremità ipsilaterale.

14.1.2 Innesto della calotta superiore

1. Allentare il morsetto. **(Fig. 22)**
2. Fissare la guaina e la cannula interna per evitare lo spostamento di questi componenti.
3. Fare avanzare il posizionatore grigio sulla cannula interna fino a innestarlo sulla calotta superiore. **(Figg. 23, 24** e **38)**

NOTA - In caso di resistenza, ruotare leggermente il posizionatore grigio e procedere delicatamente con l'avanzamento.

4. Serrare nuovamente il morsetto e ritirare completamente la calotta superiore e il posizionatore grigio attraverso l'endoprotesi e attraverso la guaina tirando la cannula interna. **(Fig. 39)** Lasciare in posizione la guaina e la guida.
5. Chiudere la valvola emostatica Captor della guaina di introduzione Flexor girandola in senso orario fino al suo arresto. **(Fig. 26)**

14.1.3 Posizionamento e rilascio della branca iliaca ipsilaterale

NOTA - Verificare che la valvola emostatica Captor sulla guaina di introduzione sia in posizione aperta. **(Fig. 27)**

1. Utilizzare la guida e la guaina usate per il corpo principale per l'inserimento della branca ipsilaterale dell'endoprotesi.

NOTA - Date le modifiche apportate alla sequenza di rilascio della calotta superiore, il gruppo della guaina del corpo principale deve essere ritirato fino a 1-2 cm all'interno dell'estremità ipsilaterale prossimale. Fare avanzare il gruppo composto dal dilatatore e dalla guaina per l'estremità ipsilaterale all'interno della guaina del corpo principale.

NOTA - Il palloncino dilatatore può essere gonfiato nell'estremità controlaterale del corpo principale dell'endoprotesi se si rende necessario stabilizzare ulteriormente l'endoprotesi.

ATTENZIONE - Non gonfiare il palloncino all'esterno dell'endoprotesi.

NOTA - Nei vasi tortuosi, la posizione delle arterie iliache interne può variare notevolmente con l'introduzione di guide rigide e di sistemi a guaina.

2. Fare avanzare lentamente fino a sovrapporre la branca iliaca ipsilaterale all'interno dell'estremità ipsilaterale del corpo principale di una distanza equivalente ad almeno un intero stent della branca iliaca (cioè, lo stent prossimale della branca iliaca). **(Fig. 40)**

NOTA - Se è richiesta la sovrapposizione di più di tre stent della branca iliaca (più di due stent della branca iliaca per branche di lunghezza pari a 37, 39, 54 e 56 mm), può essere necessario considerare l'uso di un'estensione della branca nell'area della biforcazione del lato opposto.

3. Confermare la posizione dell'estremità distale della branca iliaca dell'endoprotesi. Se necessario, riposizionare la branca iliaca dell'endoprotesi per garantire la pervietà dell'iliaca interna.
4. Per il rilascio, stabilizzare la branca iliaca dell'endoprotesi con il posizionatore grigio e nel contempo ritirare insieme la guaina della branca iliaca e la guaina del corpo principale. **(Figg. 29** e **41)** Se necessario, ritirare la guaina del corpo principale.
5. Sotto fluoroscopia e dopo la verifica della posizione della branca iliaca dell'endoprotesi, allentare il morsetto e ritirare la cannula interna per innestare il dilatatore rastremato sul posizionatore grigio. Stringere il morsetto. Mantenere invariata la posizione della guaina e ritirare nel contempo il posizionatore grigio con la cannula interna ad esso fissata. **(Fig. 42)**
6. Chiudere la valvola emostatica Captor della guaina di introduzione Flexor girandola in senso orario fino al suo arresto.
7. Ricontrollare la posizione delle guide. Lasciare in posizione la guaina e le guide.
8. Estrarre il palloncino sgonfio dal lato controlaterale.

14.1.4 Posizionamento e rilascio della branca iliaca controlaterale

ATTENZIONE - Prima dell'impianto, verificare che la branca iliaca controlaterale predeterminata sia stata selezionata per l'inserimento nel lato controlaterale del paziente.

1. Posizionare l'intensificatore di immagine in modo da mostrare sia l'arteria iliaca interna controlaterale che l'arteria iliaca comune controlaterale.
2. Prima dell'introduzione del sistema di inserimento della branca iliaca controlaterale, iniettare il mezzo di contrasto attraverso la guaina femorale controlaterale per individuare l'arteria iliaca interna controlaterale.
3. Introdurre il sistema di inserimento della branca iliaca controlaterale nell'arteria. Farlo avanzare lentamente fino a sovrapporre la branca iliaca all'interno dell'estremità controlaterale del corpo principale di una distanza equivalente ad almeno un intero stent della branca iliaca (cioè, lo stent prossimale della branca iliaca). **(Fig. 43)**

NOTA - Se, durante l'avanzamento del sistema di inserimento della branca iliaca, si riscontrano difficoltà, passare all'uso di una guida che offra maggior supporto. Nei vasi tortuosi, l'anatomia può variare notevolmente con l'introduzione di guide rigide e di sistemi a guaina.

4. Confermare la posizione dell'estremità distale della branca iliaca dell'endoprotesi. Se necessario, riposizionare la branca iliaca dell'endoprotesi per garantire sia la pervietà dell'iliaca interna, sia una sovrapposizione all'interno del corpo principale dell'endoprotesi addominale di almeno un intero stent della branca iliaca (cioè, lo stent prossimale della branca iliaca; la sovrapposizione non deve superare la distanza corrispondente a 1,5 stent).
5. Per il rilascio, mantenere la branca iliaca in posizione con il posizionatore grigio e ritirare nel contempo la guaina. **(Figg. 18** e **44)** Accertarsi che la sovrapposizione di uno stent venga mantenuta.
6. Arrestare il ritiro della guaina non appena l'estremità distale della branca iliaca viene rilasciata.
7. Sotto fluoroscopia e dopo la verifica della posizione della branca iliaca dell'endoprotesi, allentare il morsetto e ritirare la cannula interna per innestare il dilatatore rastremato sul posizionatore grigio. Stringere il morsetto. Mantenere invariata la posizione della guaina e ritirare nel contempo il posizionatore grigio con la cannula interna ad esso fissata. **(Fig. 45)**
8. Ricontrollare la posizione delle guide.
9. Inserire il palloncino dilatatore ed eseguire l'angiogramma conclusivo come descritto nella **Sezione 11.1.12, Inserimento del palloncino dilatatore**.

14.2 Risoluzione dei problemi relativi al rilascio dello stent soprarenale

ATTENZIONE - Le operazioni seguenti devono essere eseguite solo se risulta impossibile rilasciare lo stent soprarenale come descritto nella Sezione 11.1.7.

14.2.1 Rilascio dell'estremità prossimale (superiore) del corpo principale

1. Se lo stent soprarenale non può essere completamente rilasciato facendo avanzare la cannula interna della calotta superiore, fare avanzare un palloncino dilatatore attraverso l'estremità controlaterale del corpo principale e collocarlo in posizione appena superiore rispetto alla biforcazione della protesi.
2. Per un maggiore supporto alla cannula interna, gonfiare il palloncino fino a raggiungere il diametro completo della protesi.
3. Allentare il morsetto. **(Fig. 14)**
4. Stabilizzare il posizionatore grigio e il catetere a palloncino e fare avanzare la cannula interna per rilasciare lo stent soprarenale.

Se lo stent soprarenale è completamente rilasciato, agire come segue.

5. Serrare il morsetto, quindi sgonfiare e ritirare il palloncino.
6. Fare avanzare la guida controlaterale nell'aorta toracica e tornare al passaggio corrispondente delle istruzioni per l'uso per completare la procedura.

Se ancora non si riesce a rilasciare completamente lo stent soprarenale, agire come segue.

5. Serrare il morsetto, quindi sgonfiare il palloncino. Lasciando invariata la posizione del palloncino, stabilizzare il posizionatore grigio e ritirare la guaina per rilasciare completamente l'estremità ipsilaterale.
6. Rimuovere il meccanismo di sicurezza dal meccanismo di rilascio a filo di sicurezza dell'estremità ipsilaterale.
7. Ritirare e rimuovere il filo di sicurezza facendo scorrere il meccanismo di rilascio a filo di sicurezza dell'estremità ipsilaterale fuori dall'impugnatura; rimuoverlo quindi attraverso la sua scanalatura sopra la cannula interna del dispositivo.
8. Allentare il morsetto **(Fig. 22)** e, mantenendo invariata la posizione della cannula interna, fare avanzare il posizionatore grigio e la guaina nella protesi fino a quando la punta del posizionatore grigio non si trovi circa 2 cm al di sotto dei marker d'oro prossimali. **(Fig. 46)** Il posizionatore grigio fatto avanzare in precedenza fornisce ulteriore supporto alla cannula interna.
   NOTA - Durante l'avanzamento del posizionatore grigio e della guaina, fare attenzione a non fare avanzare la protesi.
   NOTA - Accertarsi che la punta del posizionatore grigio non venga fatta avanzare nella calotta superiore.
9. Bloccare il morsetto.
10. Verificare che i marker d'oro siano posizionati a un livello inferiore rispetto alle arterie renali.
11. Riposizionare il palloncino dilatatore in modo da appoggiarlo contro la biforcazione.
12. Gonfiare il palloncino fino al diametro completo dell'endoprotesi. **(Fig. 37)**
13. Allentare il morsetto.
14. Stabilizzare il posizionatore grigio e il catetere a palloncino e fare avanzare la cannula interna per rilasciare lo stent soprarenale.
15. Stringere il morsetto.
16. Sgonfiare il palloncino e fare avanzare la guida controlaterale nell'aorta toracica.
    NOTA - A causa del rilascio prematuro della branca ipsilaterale e del filo di sicurezza, si consiglia di lasciare in posizione il palloncino dilatatore o di portarlo in posizione appena superiore rispetto all'estremità controlaterale a scopo di stabilizzazione della protesi durante il rilascio dell'estremità ipsilaterale.

14.2.2 Innesto della calotta superiore

1. Allentare il morsetto. **(Fig. 22)**
2. Fissare la guaina e la cannula interna per evitare lo spostamento di questi componenti.
3. Fare avanzare il posizionatore grigio sulla cannula interna fino a innestarlo sulla calotta superiore. **(Figg. 23, 24** e **38)**
   NOTA - In caso di resistenza, fare ruotare leggermente il posizionatore grigio e procedere delicatamente con l'avanzamento.
4. Serrare nuovamente il morsetto e ritirare la calotta superiore e il posizionatore grigio attraverso l'endoprotesi e attraverso la guaina tirando la cannula interna. **(Fig. 39)** Lasciare in posizione la guaina e la guida.
5. Chiudere la valvola emostatica Captor della guaina di introduzione Flexor girandola in senso orario fino al suo arresto. **(Fig. 26)**

14.2.3 Posizionamento e rilascio della branca iliaca ipsilaterale

NOTA - Verificare che la valvola emostatica Captor sulla guaina di introduzione sia in posizione aperta. **(Fig. 27)**

1. Posizionare l'intensificatore di immagine in modo da mostrare sia l'arteria iliaca interna ipsilaterale che l'arteria iliaca comune ipsilaterale.
2. Dopo l'introduzione del sistema di inserimento della branca iliaca ipsilaterale, iniettare mezzo di contrasto attraverso la guaina del corpo principale per individuare l'arteria iliaca interna ipsilaterale.
3. Utilizzare la guida e la guaina usate per il corpo principale per l'inserimento della branca ipsilaterale dell'endoprotesi.
   NOTA - Date le modifiche apportate alla sequenza di rilascio della calotta superiore, il gruppo della guaina del corpo principale deve essere ritirato fino a 1-2 cm all'interno dell'estremità ipsilaterale prossimale. Fare avanzare il gruppo composto dal dilatatore e dalla guaina per l'estremità ipsilaterale all'interno della guaina del corpo principale.
   NOTA - Il palloncino dilatatore può essere gonfiato nell'estremità controlaterale del corpo principale dell'endoprotesi se si rende necessario stabilizzare ulteriormente l'endoprotesi.
   ATTENZIONE - Non gonfiare il palloncino all'esterno dell'endoprotesi.
   NOTA - Nei vasi tortuosi, la posizione delle arterie iliache interne può variare notevolmente con l'introduzione di guide rigide e di sistemi a guaina.
4. Fare avanzare lentamente il sistema di inserimento della branca iliaca ipsilaterale fino a sovrapporre la branca iliaca ipsilaterale di almeno un intero stent della branca iliaca (cioè lo stent prossimale della branca iliaca) all'interno dell'estremità ipsilaterale del corpo principale. **(Fig. 40)**
   NOTA - Se è richiesta la sovrapposizione di più di tre stent della branca iliaca (più di due stent della branca iliaca per branche di lunghezza pari a 37, 39, 54 o 56 mm), può essere necessario considerare l'uso di un'estensione della branca nell'area della biforcazione del lato opposto.
5. Confermare la posizione dell'estremità distale della branca iliaca dell'endoprotesi. Se necessario, riposizionare la branca iliaca dell'endoprotesi per garantire la pervietà dell'iliaca interna.
6. Per il rilascio, stabilizzare la branca iliaca dell'endoprotesi con il posizionatore grigio e nel contempo ritirare insieme la guaina della branca iliaca e la guaina del corpo principale. **(Figg. 29** e **41)**
7. Sotto fluoroscopia e dopo la verifica della posizione della branca iliaca dell'endoprotesi, allentare il morsetto e ritirare la cannula interna per innestare il dilatatore rastremato sul posizionatore grigio. Stringere il morsetto. Mantenere invariata la posizione della guaina e ritirare nel contempo il posizionatore grigio con la cannula interna ad esso fissata. **(Fig. 42)**
8. Chiudere la valvola emostatica Captor della guaina di introduzione Flexor girandola in senso orario fino al suo arresto.
9. Ricontrollare la posizione delle guide. Lasciare in posizione la guaina e le guide.
10. Estrarre il palloncino sgonfio dal lato controlaterale.

14.2.4 Posizionamento e rilascio della branca iliaca controlaterale

ATTENZIONE - Prima dell'impianto, verificare che la branca iliaca controlaterale predeterminata sia stata selezionata per l'inserimento nel lato controlaterale del paziente.

1. Posizionare l'intensificatore di immagine in modo da mostrare sia l'arteria iliaca interna controlaterale che l'arteria iliaca comune controlaterale.
2. Prima dell'introduzione del sistema di inserimento della branca iliaca controlaterale, iniettare il mezzo di contrasto attraverso la guaina femorale controlaterale per individuare l'arteria iliaca interna controlaterale.
3. Introdurre il sistema di inserimento della branca iliaca controlaterale nell'arteria. Farlo avanzare lentamente fino a sovrapporre la branca iliaca all'interno dell'estremità controlaterale del corpo principale di una distanza equivalente ad almeno un intero stent della branca iliaca (cioè, lo stent prossimale della branca iliaca). **(Fig. 43)**
   NOTA - Se si usa una branca iliaca Spiral-Z, un marker radiopaco è situato a 30 mm dall'estremità prossimale della branca iliaca per indicare la sovrapposizione massima. Per posizionare questa protesi, avanzare lentamente fino a sovrapporre la branca iliaca di almeno uno stent, ma non oltre il marker a banda radiopaco.
   NOTA - Se, durante l'avanzamento del sistema di inserimento della branca iliaca, si riscontrano difficoltà, passare all'uso di una guida che offra maggior supporto. Nei vasi tortuosi, l'anatomia può variare notevolmente con l'introduzione di guide rigide e di sistemi a guaina.
4. Confermare la posizione dell'estremità distale della branca iliaca dell'endoprotesi. Se necessario, riposizionare la branca iliaca dell'endoprotesi per garantire sia la pervietà dell'iliaca interna, sia una sovrapposizione all'interno del corpo principale dell'endoprotesi addominale di almeno un intero stent della branca iliaca (cioè, lo stent prossimale della branca iliaca; la sovrapposizione non deve superare la distanza corrispondente a 1,5 stent).
5. Per il rilascio, mantenere la branca iliaca in posizione con il posizionatore grigio e ritirare nel contempo la guaina. **(Figg. 18** e **44)** Accertarsi che la sovrapposizione di uno stent venga mantenuta.
6. Arrestare il ritiro della guaina non appena l'estremità distale della branca iliaca viene rilasciata.
7. Sotto fluoroscopia e dopo la verifica della posizione della branca iliaca dell'endoprotesi, allentare il morsetto e ritirare la cannula interna per innestare il dilatatore rastremato sul posizionatore grigio. Stringere il morsetto. Mantenere invariata la posizione della guaina e ritirare nel contempo il posizionatore grigio con la cannula interna ad esso fissata. **(Fig. 45)**
8. Ricontrollare la posizione delle guide.
9. Eseguire l'inserimento del palloncino dilatatore e l'angiogramma conclusivo come descritto nella sezione **Inserimento del palloncino dilatatore** delle Istruzioni per l'uso del prodotto.

NEDERLANDS

ZENITH FLEX® AAA ENDOVASCULAIRE PROTHESE MET HET Z-TRAK™ INTRODUCTIESYSTEEM

Lees alle instructies zorgvuldig door. Als de instructies, waarschuwingen en voorzorgsmaatregelen niet goed worden opgevolgd, kan dat tot ernstige chirurgische gevolgen voor of letsel van de patiënt leiden.

LET OP: Krachtens de federale wetgeving van de Verenigde Staten mag dit hulpmiddel uitsluitend worden verkocht door, of op voorschrift van, een arts.

LET OP: De volledige inhoud van de buitenste verpakking (inclusief het introductiesysteem en endovasculaire prothesen) wordt steriel geleverd en is uitsluitend bestemd voor eenmalig gebruik.

Er zijn vier toepasselijke aanbevolen gebruiksaanwijzingen voor het Zenith productassortiment. Dit is de aanbevolen gebruiksaanwijzing voor de Zenith Flex AAA endovasculaire prothese (main body en iliacale poten). Zie voor informatie over andere Zenith componenten de volgende aanbevolen gebruiksaanwijzingen:

- Zenith AAA endovasculaire prothese (main body, iliacale poten en occluder van Zenith AAA endovasculaire prothese);
- Zenith AAA endovasculaire hulpprothesecomponenten (verlengstuk voor de main body, verlengstuk voor de iliacale poten, converteerder en iliacale plug);
- Zenith Renu® AAA hulpprothese (configuraties voor verlengstuk voor de main body en voor de converteerder) en
- Coda® ballonkatheter.

1 BESCHRIJVING VAN HET HULPMIDDEL

1.1 Componenten voor main body in de aorta en voor iliacale poten

De Zenith Flex AAA endovasculaire prothese is een modulair systeem dat uit drie componenten bestaat: een main body met bifurcatie in de aorta en twee iliacale poten. **(Afb. 1)** De prothesemodules zijn vervaardigd van geweven polyester materiaal met de volle dikte dat met gevlochten polyester en monofilament polypropyleen draad op zelfexpanderende roestvrijstalen Cook-Z® stents genaaid is. De modules zijn over de gehele lengte voorzien van stents die voor stabiliteit zorgen en de expansiekracht leveren die nodig is om het lumen van de prothese tijdens ontplooiing te openen. Voorts zorgen de Cook-Z stents voor de nodige hechting van de prothese aan de vaatwand en de afdichting tussen de prothese en de vaatwand.

De onbedekte suprarenale stent aan het proximale uiteinde van de prothese is voorzien van 3 mm uit elkaar geplaatste weerhaakjes voor extra fixatie van de prothese. Om de stentprothese fluoroscopisch in beeld te kunnen brengen, zijn gouden radiopake markeringen als volgt aangebracht: één op het laterale deel van de meest distale stent op de contralaterale stomp van het bifurcatiedeel van de main body en vier op de omtrek, binnen 2 mm van het meest superieure gedeelte van het prothesemateriaal.

1.2 Introductiesysteem van de main body

De main body van de Zenith Flex AAA endovasculaire prothese wordt voorgemonteerd op het Z-Trak introductiesysteem geleverd. **(Afb. 2)** Dit systeem berust op een ontplooiingsmethode bestaande uit opeenvolgende stappen en is voorzien van ingebouwde voorzieningen waarmee de endovasculaire prothese tijdens de ontplooiingsprocedure continu onder controle wordt gehouden. Met het Z-Trak introductiesysteem wordt de prothese nauwkeurig gepositioneerd en is aanpassing van de definitieve positie van de prothese mogelijk voordat de suprarenale stent met de weerhaakjes wordt ontplooid.

Voor het introduceren van de main body wordt een Z-Trak introductiesysteem van 18, 20 of 22 French gebruikt. Dubbele vrijgavemechanismen voor trigger wire vergrendelen de endovasculaire prothese op het introductiesysteem totdat het door de arts wordt ontgrendeld. Alle systemen zijn compatibel met een 0,035 inch (0,89 mm) voerdraad.

Voor extra hemostase kan de Captor® hemostaseklep worden los- of vastgedraaid voor het via de sheath introduceren en/of verwijderen van hulpcomponenten. De introductiesystemen van de main body zijn voorzien van een Flexor® introducer sheath die bestand is tegen knikken en die een hydrofiele coating heeft. Beide voorzieningen zijn bedoeld om de manoeuvreerbaarheid in de aa. iliacae en de aorta abdominalis te verbeteren.

1.3 Introductiesysteem van de iliacale poot

De Zenith Flex AAA iliacale poten van de endovasculaire prothese worden voorgemonteerd op het Z-Trak introductiesysteem geleverd. **(Afb. 3)** Het introductiesysteem is gebruiksvriendelijk ontworpen en behoeft minimale voorbereidingen. Voor het introductiesysteem van de iliacale poten wordt een Z-Trak introductiesysteem van 14 of 16 French gebruikt. Alle systemen zijn compatibel met een 0,035 inch (0,89 mm) voerdraad.

Voor extra hemostase kan de Captor hemostaseklep worden los- of vastgedraaid voor het via de sheath introduceren en/of verwijderen van hulpapparatuur.

1.4 Zenith® hulpcomponenten voor de AAA endovasculaire prothese

Er zijn extra endovasculaire hulpcomponenten verkrijgbaar (verlengstukken voor de main body en voor de iliacale poot, converteerders en iliacale pluggen). **(Afb. 4)** Zie voor meer informatie de gebruiksaanwijzing van de Zenith AAA endovasculaire hulpprothesecomponenten.

2 INDICATIES VOOR GEBRUIK

De Zenith Flex AAA endovasculaire prothese met het Z-Trak introductiesysteem is geïndiceerd voor de endovasculaire behandeling van patiënten met abdominale aorta-aneurysma's of aorta-iliacale aneurysma's met een morfologie die geschikt is voor endovasculaire reparatie, waaronder:

- Geschikte iliacale/femorale toegang die geschikt voor gebruik is met de vereiste introductiesystemen,
- Een infrarenaal aortasegment (hals) zonder aneurysma proximaal van het aneurysma:
  - met een lengte van ten minste 15 mm,
  - met een diameter gemeten van buitenwand tot buitenwand van niet meer dan 32 mm en niet minder dan 18 mm,
  - met een hoek kleiner dan 60 graden ten opzichte van de lengteas van het aneurysma en
  - met een hoek kleiner dan 45 graden ten opzichte van de as van de suprarenale aorta.
- Een distale fixatieplaats in de a. iliaca met een lengte van meer dan 10 mm en een diameter van 7,5-20 mm (gemeten van buitenwand tot buitenwand).

3 CONTRA-INDICATIES

De Zenith Flex AAA endovasculaire prothese met het Z-Trak introductiesysteem is gecontra-indiceerd bij:

- Patiënten met bekende gevoeligheden of allergieën voor roestvrij staal, polyester, soldeer (tin, zilver), polypropyleen of goud.
- Patiënten met een systemische infectie die mogelijk een verhoogd risico lopen van infectie van de endovasculaire prothese.

4 WAARSCHUWINGEN EN VOORZORGSMAATREGELEN

4.1 Algemeen

- Lees alle instructies zorgvuldig door. Als de instructies, waarschuwingen en voorzorgsmaatregelen niet goed worden opgevolgd, kan dat tot ernstige gevolgen voor of letsel van de patiënt leiden.
- Zorg ervoor dat er tijdens implantaties of herinterventies altijd een ervaren operatieteam beschikbaar is, mocht conversie naar open operatieve reparatie nodig zijn.
- De Zenith Flex AAA endovasculaire prothese met het Z-Trak introductiesysteem mag uitsluitend worden gebruikt door artsen en teams met een opleiding in vasculaire interventionele technieken (zowel met katheters als operatief) en in het gebruik van deze hupmiddelen. Specifieke opleidingsverwachtingen worden beschreven in **hoofdstuk 10.1, 'Opleiding van de arts'**.
- Bijkomende endovasculaire interventies of conversie naar gebruikelijke open operatieve reparatie na de initiële endovasculaire reparatie dient te worden overwogen bij patiënten met een groeiend aneurysma, een onacceptabele afname van de fixatielengte (overlap van bloedvat en component) en/of endolekkage. Een groter wordend aneurysma en/of persisterende endolekkage of migratie kunnen tot een aneurysmaruptuur leiden.
- Bij patiënten met een afnemende bloedstroom door de stompen van de prothese en/of lekkage kan een secundaire interventie of een operatieve ingreep nodig zijn.

4.2 Selectie, behandeling en controle van de patiënt

- De Zenith Flex AAA endovasculaire prothese is ontworpen voor de behandeling van aortahalzen met een diameter niet kleiner dan 18 mm en niet groter dan 32 mm. De Zenith Flex AAA endovasculaire prothese is ontworpen voor de behandeling van proximale aortahalzen (distaal van de laagste a. renalis) met een lengte van ten minste 15 mm. Een distale fixatieplaats in de a. iliaca met een lengte van meer dan 10 mm en een diameter van 7,5-20 mm (gemeten van buitenwand tot buitenwand) is vereist. Deze maatnemingen zijn essentieel voor het welslagen van endovasculaire reparatie.
- Belangrijke anatomische elementen die succesvolle exclusie van het aneurysma kunnen beïnvloeden, zijn onder meer ernstige proximale halsangulatie (> 60 graden voor de infrarenale hals ten opzichte van de as van de AAA of > 45 graden voor de suprarenale hals ten opzichte van de directe infrarenale hals); korte proximale aortahals (< 15 mm); omgekeerde trechtervorm (toename in diameter van meer dan 10% over 15 mm van de lengte van de proximale aortahals); en omtrektrombus en/of verkalking bij de arteriële implantatieplaatsen, in het bijzonder de overgang van de proximale aortahals op de distale a. iliaca. Als er sprake is van anatomische beperkingen kan een langere hals nodig zijn om adequate afdichting en fixatie te bewerkstelligen. Onregelmatige verkalking en/of plaque kunnen de fixatie en afdichting op de fixatieplaatsen verstoren. In een hals met deze belangrijke anatomische elementen kan gemakkelijker migratie van de prothese of endolekkage optreden.
- Adequate iliacale of femorale toegang is vereist voor het introduceren van het hulpmiddel in het vaatstelsel. De diameter (gemeten van binnenwand tot binnenwand) en de morfologie (minimale kronkeligheid, occluderende aandoening en/of verkalking) van het toegangsvat dienen geschikt voor gebruik te zijn met vasculaire introductietechnieken en introductiesystemen die door een vasculaire introducer sheath van 16 tot 22 French passen. Aanzienlijk verkalkte, geocludeerde, kronkelige of trombotische bloedvaten kunnen plaatsing van de endovasculaire prothese verhinderen en/of het risico van embolisatie vergroten. Bij sommige patiënten kan een vasculaire toevoerbaantechniek nodig zijn om met succes toegang te verkrijgen.
- De Zenith Flex AAA endovasculaire prothese met het Z-Trak introductiesysteem wordt afgeraden voor gebruik bij patiënten die niet de contrastmiddelen verdragen die nodig zijn bij de intra- en postoperatieve controlebeeldvorming. Alle patiënten dienen nauwgezet te worden bewaakt en periodiek te worden gecontroleerd op veranderingen in de toestand van hun aandoening en de integriteit van de endoprothese.
- De Zenith Flex AAA endovasculaire prothese met het Z-Trak introductiesysteem wordt afgeraden voor gebruik bij patiënten die gewichts- en/of omvangslimieten overschrijden waarbij de benodigde beeldvorming niet of slecht mogelijk is.
- Als niet ten minste één a. iliaca interna doorgankelijk blijft of als een essentiële a. mesenterica inferior geocludeerd raakt, kan het risico van bekken-/darmischemie toenemen.
- Meerdere grote doorgankelijke aa. lumbales, een wandstandige trombus en een doorgankelijke a. mesenterica inferior kunnen een patiënt predisponeren voor type-II-endolekkage. Patiënten met een niet-corrigeerbare stollingsstoornis lopen eveneens een verhoogd risico van type-II-endolekkage of bloedingscomplicaties.
- De veiligheid en werkzaamheid van de Zenith Flex AAA endovasculaire prothese met het Z-Trak introductiesysteem is niet beoordeeld in de volgende patiëntenpopulaties:
  - traumatisch aortaletsel
  - lekkages, dreigende of bestaande aneurysmaruptuur
  - mycotisch aneurysma
  - vals aneurysma als gevolg van eerdere plaatsing van een prothese
  - herstel van eerder geplaatste endovasculaire protheses
  - niet-corrigeerbare stollingsstoornis
  - essentiële (onmisbare) a. mesenterica
  - erfelijke bindweefselziekte (bijv. Marfan-syndroom of syndroom van Ehlers-Danlos)
  - gelijktijdig aneurysma aortae thoracalis of thoraco-abdominaal aneurysma
  - actieve systemische infecties
  - zwangere vrouwen en vrouwen die borstvoeding geven
  - pathologisch zwaarlijvige patiënten
  - een leeftijd jonger dan 18 jaar
  - patiënten met een proximale aortahals korter dan 15 mm of een proximale halsangulatie van meer dan 60 graden ten opzichte van de lengteas van het aneurysma.
- Voor het succesvol selecteren van patiënten zijn specifieke beeldvorming en nauwkeurige metingen nodig, zie **hoofdstuk 4.3 'Preprocedurele meettechnieken en beeldvorming'**.
- Alle lengtes en diameters van de hulpmiddelen die nodig zijn om de procedure af te ronden dienen beschikbaar te zijn voor de arts, in het bijzonder wanneer de metingen in de preoperatieve planning (behandelingsdiameters/lengtes) niet zeker zijn. Deze benadering maakt grotere intraoperatieve flexibiliteit mogelijk om de optimale resultaten van de ingreep tot stand te brengen.

4.3 Preprocedurele meettechnieken en beeldvorming

- Als er geen CT-beeldvorming zonder contrastmiddel wordt verricht, kan iliacale of aortale verkalking onopgemerkt blijven, wat toegang tot het bloedvat of betrouwbare fixatie en afdichting van de prothese kan verhinderen.
- Preprocedurele CT-beeldvorming met plakken > 3 mm kan resulteren in de keuze van een suboptimale maat van de prothese of in het niet onderscheiden van lokale stenose.
- Klinische ervaring duidt erop dat contrastversterkte spiraal-CTA (computertomografische angiografie) met 3D-reconstructie de sterk aanbevolen beeldvormingsmodaliteit is voor het nauwkeurig beoordelen van de anatomie van de patiënt voorafgaand aan behandeling met de Zenith Flex AAA endovasculaire prothese. Als contrastversterkte spiraal-CTA met 3D-reconstructie niet beschikbaar is dan dient de patiënt te worden doorverwezen naar een instelling waar dat wel het geval is.
- Clinici bevelen aan de röntgen-C-arm tijdens procedurele angiografie zodanig te positioneren dat de oorsprongen van de aa. renales, en in het bijzonder de oorsprong van de laagste doorgankelijke a. renalis, goed te zien zijn vóór ontplooiing van de proximale rand van het prothesemateriaal (afdichtende stent) van de main body. Verder dienen de bifurcaties van de a. iliaca zodanig angiografisch te zien te zijn dat de distale aa. iliacae communes bilateraal goed gedefinieerd zijn ten opzichte van de oorsprong van de aa. iliacae internae vóór ontplooiing van de iliacale pootcomponenten.

Diameters

De diametermetingen moeten met CT worden bepaald van buitenwand naar buitenwand van het bloedvat (geen lumenmeting) als hulp bij het bepalen van de juiste maat en de selectie van het hulpmiddel. De contrastversterkte spiraal-CT-scan moet beginnen op 1 cm boven de truncus coeliacus en doorlopen door de femurkoppen bij een axiale plakdikte van 3 mm of kleiner.

Lengtes

De lengtemetingen moeten met CT worden bepaald om de infrarenale proximale halslengte nauwkeurig te beoordelen, en de maten van de main body en de pootcomponenten voor de Zenith Flex AAA endovasculaire prothese te plannen. Deze reconstructies dienen sagittaal, coronaal en in 3D te worden uitgevoerd.

- **Het functioneren van endovasculaire protheses op lange termijn is nog niet vastgesteld. Alle patiënten dienen te worden geadviseerd dat endovasculaire behandeling levenslange, regelmatige controle vereist om hun gezondheid en het functioneren van hun endovasculaire prothese te beoordelen.** Patiënten met specifieke klinische bevindingen (zoals endolekkage, een groeiend aneurysma of veranderingen in structuur of positie van de endovasculaire prothese) dienen intensiever te worden gecontroleerd. Specifieke controlerichtlijnen staan beschreven in **hoofdstuk 12, 'RICHTLIJNEN VOOR BEELDVORMEND ONDERZOEK EN POSTOPERATIEVE CONTROLE'**.
- De Zenith Flex AAA endovasculaire prothese met het Z-Trak introductiesysteem wordt afgeraden voor gebruik bij patiënten die niet in staat of niet bereid zijn de nodige pre- en postoperatieve beeldvormende onderzoeken en implantatieonderzoeken te ondergaan zoals beschreven in **hoofdstuk 12, 'RICHTLIJNEN VOOR BEELDVORMEND ONDERZOEK EN POSTOPERATIEVE CONTROLE'**.
- Na plaatsing van de endovasculaire prothese dient de patiënt regelmatig te worden gecontroleerd op periprothese stroom, groei van het aneurysma of veranderingen in structuur of positie van de endovasculaire prothese. Minimaal eenmaal per jaar is beeldvorming vereist, met inbegrip van: 1) röntgenopnamen van de buik ter controle van de integriteit van het hulpmiddel (van elkaar losgeraakte componenten, stentbreuk of losgeraakte weerhaakjes) en 2) CT-onderzoek met en zonder contrastmiddel ter controle van aneurysmaveranderingen, periprothese stroom, doorgankelijkheid, kronkeligheid en ziekteprogressie. Als een nierfunctiestoornis of andere factoren het gebruik van beeldvorming met contrastmiddel verhinderen, kunnen röntgenopnamen van de buik en duplexscanning vergelijkbare informatie opleveren.

4.4 Selectie van het hulpmiddel

- Strikt opvolgen van de gebruiksaanwijzing voor het bepalen van de maat van de Zenith Flex AAA endovasculaire prothese wordt met klem aanbevolen bij het selecteren van een hulpmiddel van de juiste maat **(tabel 10.5.1** en **10.5.2)**. Een toepasselijke overmaat van het hulpmiddel is al in de gebruiksaanwijzing voor het bepalen van de maat verwerkt. Een maat buiten dit bereik kan resulteren in endolekkage, breuk, migratie en dichtvouwen of compressie van het hulpmiddel.

4.5 De implantatieprocedure

(Raadpleeg **hoofdstuk 11, GEBRUIKSAANWIJZING**)

- Adequate beeldvorming tijdens de procedure is vereist om de Zenith Flex AAA endovasculaire prothese succesvol te positioneren en adequate appositie tegen de aortawand te verzekeren.
- Het introductiesysteem mag niet worden gebogen of geknikt. Als dat wel gebeurt, kunnen het introductiesysteem en de Zenith Flex AAA endovasculaire prothese beschadigd raken.
- Voorkom verdraaiingen in de endovasculaire prothese door tijdens roteren van het introductiesysteem alle componenten van het systeem (van buitenste sheath tot binnenste canule) zorgvuldig tegelijk te roteren.
- Ga niet verder met opvoeren van welk deel van het introductiesysteem dan ook wanneer weerstand wordt gevoeld tijdens het opvoeren van de voerdraad of het introductiesysteem. Stop hiermee en stel vast wat de oorzaak van de weerstand is; het bloedvat, de katheter of de prothese kan beschadigd raken. Ga in het bijzonder voorzichtig te werk in stenotische gebieden, gebieden met intravasculaire trombose of in verkalkte of kronkelige vaten.
- Bij onbedoelde gedeeltelijke ontplooiing of migratie van de endoprothese kan operatief verwijderen noodzakelijk zijn.
- De Zenith Flex AAA endovasculaire prothese mag nergens worden ontplooid waar het arteriën afsluit die nodig zijn voor de bloedtoevoer naar organen of extremiteiten, behalve als dit om medische redenen geïndiceerd is. Bedek belangrijke aa. renales of aa. mesentericae (met uitzondering van de a. mesenterica inferior) niet met de endoprothese. Het bloedvat kan afgesloten raken. In de klinische studie is deze prothese niet onderzocht bij patiënten met twee geoccludeerde aa. iliacae internae.
- Probeer de prothese niet opnieuw in de sheath te plaatsen na gedeeltelijke of volledige ontplooiing.
- Het opnieuw distaal positioneren van de stentprothese na gedeeltelijke ontplooiing van de bedekte proximale stent kan leiden tot beschadiging van de stentprothese en/of het bloedvat.
- Onnauwkeurige plaatsing en/of onvolledige afdichting tussen de Zenith Flex AAA endovasculaire prothese en de vaatwand kan een verhoogd risico van endolekkage, migratie of onbedoelde afsluiting van de aa. renales of de aa. iliacae internae tot gevolg hebben. De aa. renales dienen doorgankelijk te blijven om het risico van nierfalen en bijkomende complicaties te voorkomen/te verkleinen.
- Onvoldoende fixatie van de Zenith Flex AAA endovasculaire prothese kan tot een verhoogd migratierisico van de stentprothese leiden. Bij onjuiste ontplooiing of migratie van de endoprothese kan operatief ingrijpen noodzakelijk zijn.
- Tijdens de implantatieprocedure dient een systemisch anticoagulans te worden toegediend op basis van het ziekenhuisprotocol en het door de arts geprefereerde protocol. Als heparine gecontra-indiceerd is, dient een ander anticoagulans te worden overwogen.
- Om de hydrofiele coating op de buitenkant van de Flexor introducer sheath te activeren, moet het oppervlak worden afgenomen met steriele gazen die in fysiologische zoutoplossing zijn gedrenkt. De sheath functioneert optimaal als hij voortdurend nat wordt gehouden.
- Zorg ervoor dat de opgevouwen endoprothese tijdens het klaarmaken en de introductie zo weinig mogelijk wordt aangeraakt om het risico van infectie en contaminatie van de endoprothese tot een minimum te beperken.
- Houd de voerdraad tijdens het introduceren van het introductiesysteem in positie.
- Fluoroscopie moet worden gebruikt tijdens de introductie en de ontplooiing om de goede werking van de componenten van het introductiesysteem, de juiste plaatsing van de prothese en de gewenste uitkomst van de procedure te bevestigen.
- Bij gebruik van de Zenith Flex AAA endovasculaire prothese met het Z-Trak introductiesysteem is toediening van intravasculair contrastmiddel nodig. Patiënten met een reeds bestaande nierinsufficiëntie kunnen postoperatief een verhoogd risico van nierfalen lopen. Zorg ervoor dat de hoeveelheid contrastmiddel die tijdens de procedure wordt gebruikt zo klein mogelijk is en dat preventieve behandelmethoden worden toegepast om verslechtering van de nierfunctie tegen te gaan (bijv. adequate hydratie).
- Tijdens het terugtrekken van de sheath en/of de voerdraad kunnen de anatomie en de positie van de prothese veranderen. Controleer de positie van de prothese continu en maak waar nodig een angiogram om de positie te controleren.
- De Zenith Flex AAA endovasculaire prothese heeft een suprarenale stent met weerhaakjes voor fixatie. Ga uitermate voorzichtig te werk wanneer in de buurt van de suprarenale stent met interventionele en angiografie-instrumenten wordt gemanoeuvreerd.
- Ga voorzichtig te werk bij het manoeuvreren met katheters, voerdraden en sheaths in een aneurysma. Door significante verstoringen kunnen trombusfragmenten losraken, hetgeen distale embolisatie of ruptuur van het aneurysma kan veroorzaken.
- Voorkom beschadiging van de prothese of verstoring van de positie van de prothese na plaatsing als opnieuw inbrengen van instrumenten (secundaire interventie) voor de prothese nodig is.
- Controleer vóór het ontplooien van de suprarenale stent of de introductievoerdraad tot net distaal van de aortaboog opgevoerd is.
- Controleer vóór implantatie of de vooraf gedefinieerde contralaterale iliacale poot geselecteerd is om aan de contralaterale kant van de patiënt te worden ingebracht.

4.6 Gebruik van de modelleerballon

- De ballon mag niet in een bloedvat buiten de prothese worden gevuld aangezien het bloedvat daardoor kan worden beschadigd. Gebruik de ballon conform de bijgeleverde documentatie.
- Ga behoedzaam te werk bij het vullen van de ballon in de prothese als er calcificatie aanwezig is aangezien overmatige vulling het bloedvat kan beschadigen.
- Voorafgaand aan herpositionering moet worden bevestigd dat de ballon geheel leeg is.
- Voor extra hemostase kan de Captor hemostaseklep los of vast worden gedraaid voor het introduceren enlater verwijderen van een modelleerballon.

4.7 MRI-informatie

In niet-klinische tests is aangetoond dat de Zenith AAA endovasculaire prothese MR-veilig is onder de beschreven condities. Een patiënt met deze endovasculaire prothese kan onmiddellijk na plaatsing ervan veilig worden gescand onder de volgende voorwaarden:

Statisch magnetisch veld

- Statisch magnetisch veld van 3,0 tesla of minder
- Magnetisch veld met een ruimtelijke gradiënt van ten hoogste 720 gauss/cm

Er is een niet-klinische evaluatie uitgevoerd in een 3 tesla MR-systeem (General Electric Excite) met een magnetisch veld met een ruimtelijke gradiënt van maximaal 720 gauss/cm als gemeten met een gaussmeter op een positie in het statische magnetische veld die relevant voor de patiënt is (d.w.z. buiten de bedekking van de scanner, toegankelijk voor een patiënt of individu).

MRI-gerelateerde opwarming

1,5 tesla systemen:

- Statisch magnetisch veld van 1,5 tesla
- Maximale specific absorption rate (SAR) gemiddeld over het gehele lichaam van 2 W/kg gedurende 15 minuten scannen (d.w.z. per scanningsequentie)

In niet-klinische tests veroorzaakte de Zenith AAA endovasculaire prothese een temperatuurstijging van minder dan of gelijk aan 1,4 °C bij een maximale specific absorption rate (SAR) gemiddeld over het gehele lichaam van 2,8 W/kg gedurende 15 minuten MR-scannen in een 1,5 tesla MR-scanner Magnetom van Siemens Medical, Numaris/4 Software, versie Syngo MR 2002B DHHS. De door het MRI-systeem gemeten maximale specific absorption rate (SAR) bedroeg gemiddeld over het gehele lichaam 2,8 W/kg, wat overeenstemt met een calorimetrisch gemeten waarde van 1,5 W/kg.

3,0 tesla systemen:

- Statisch magnetisch veld van 3,0 tesla
- Maximale specific absorption rate (SAR) gemiddeld over het gehele lichaam van 2 W/kg gedurende 15 minuten scannen (d.w.z. per scanningsequentie)

In niet-klinische tests veroorzaakte de Zenith AAA endovasculaire prothese een temperatuurstijging van minder dan of gelijk aan 1,9 °C bij een maximale specific absorption rate (SAR) gemiddeld over het gehele lichaam van 3,0 W/kg gedurende 15 minuten MR-scannen in een 3,0 tesla Excite MR-scanner van GE Healthcare, G3.0-052B software. De over het gehele lichaam gemiddelde maximale specific absorption rate (SAR) bedroeg 3,0 W/kg, wat overeenkomt met een calorimetrisch vastgestelde waarde van 2,8 W/kg.

Beeldartefact

Het beeldartefact strekt zich uit over het hele anatomische gebied met het hulpmiddel, waardoor het beeld van onmiddellijk aangrenzende anatomische structuren binnen ongeveer 20 cm van het hulpmiddel verdoezeld wordt, evenals het gehele hulpmiddel en het lumen daarvan. Dit is geconstateerd in niet-klinische tests met de sequentie: snelle spinecho in een 3,0 tesla Excite MR-systeem van GE Healthcare met G3.0-052B software en een radiofrequente lichaamsspoel.

Bij alle scanners lost het beeldartefact op naarmate de afstand tussen het hulpmiddel en het interessegebied toeneemt. MR-scans van het hoofd, de nek/hals en de onderste extremiteiten kunnen zonder beeldartefact worden verkregen. Op scans van de buikregio en de bovenste extremiteiten kunnen beeldartefacten voorkomen, afhankelijk van de afstand tussen het hulpmiddel en het interessegebied.

Er is klinische informatie beschikbaar over zeventien patiënten bij wie na stentprothese-implantatie MR-scans zijn gemaakt. Bij geen van deze patiënten zijn als gevolg van het maken van MR-scans ongewenste voorvallen of problemen met het hulpmiddel gemeld. Verder zijn wereldwijd ruim 100.000 Zenith AAA endovasculaire prothesen geïmplanteerd, waarbij geen ongewenste voorvallen of problemen met het hulpmiddel zijn gemeld als gevolg van MRI.

Cook beveelt aan dat de patiënt de in deze gebruiksaanwijzing bekendgemaakte MRI-condities registreert bij de MedicAlert Foundation. Men kan op de volgende wijzen contact opnemen met de MedicAlert Foundation:

Post:	MedicAlert Foundation International
	2323 Colorado Avenue
	Turlock, CA 95382, VS
Tel:	+1 888-633-4298 (gratis in VS)
	+1 209-668-3333 van buiten de VS
Fax:	+1 209-669-2450
Web:	www.medicalert.org

5 ONGEWENSTE VOORVALLEN

5.1 Waargenomen ongewenste voorvallen

Een Amerikaanse prospectieve multicenterstudie van een eerdere versie van de prothese (Zenith AAA endovasculaire prothese), uitgevoerd in 15 centra met 352 endovasculaire patiënten (200 standaardrisico, 100 hoog risico en 52 oefenpatiënten) en 80 controlepatiënten, vormt de basis van de frequenties van waargenomen ongewenste voorvallen in **tabel 5.1.1**. De patiënten werden opgenomen in de groep met standaardrisico wanneer zij fysiologisch een open operatieve of endovasculaire reparatie konden ondergaan en een anatomie hadden die geschikt was voor behandeling met de Zenith AAA endovasculaire prothese met het H&L-B One-Shot™ introductiesysteem (een eerdere versie van het introductiesysteem). Patiënten met een geschikte anatomie, maar met een grotere kans op morbiditeit of mortaliteit bij open operatieve reparaties, werden opgenomen in de groep met hoog risico. Patiënten die aanvankelijk in de studie behandeld werden, werden opgenomen in de oefengroep. De controlegroep bestond uit patiënten met een vaatanatomie die mogelijk niet geschikt was voor endovasculaire AAA operatieve reparaties.

Tabel 5.1.1 Overlijden en ruptuur bij klinische studie

Overlijden en ruptuur	Zenith standaardrisico[1]		Chirurgisch standaardrisico		*P*-waarde	Zenith hoog risico		Zenith oefenpatiënten	
Alle overlijdensgevallen									
(0-30 dagen)[2]	0,5%	(1/199)	2,5%	(2/80)	0,20	2,0%	(2/100)	1,9%	(1/52)
(31-365 dagen)[3]	3,0%	(6/198)	1,3%	(1/78)	0,68	7,1%	(7/98)	9,8%	(5/51)
AAA-gerelateerd	0,0%	(0/198)	1,3%	(1/78)	0,29	3,1%	(3/98)	0,0%	(0/51)
Niet AAA-gerelateerd	3,0%	(6/198)	0,0%	(0/78)	0,19	4,1%	(4/98)	9,8%	(5/51)
(0-365 dagen)[2,3,4]	3,5%	(7/199)	3,8%	(3/80)	> 0,99	9,0%	(9/100)	11,5%	(6/52)
AAA-gerelateerd	0,5%	(1/199)	3,8%	(3/80)	0,07	5,0%	(5/100)	1,9%	(1/52)
Niet AAA-gerelateerd	3,0%	(6/199)	0,0%	(0/80)	0,19	4,0%	(4/100)	9,6%	(5/52)
Ruptuur									
(0-30 dagen)	0,0%	(0/199)	–		–	0,0%	(0/100)	0,0%	(0/52)
(31-365 dagen)	0,0%	(0/198)	–		–	1,0%	(1/98)	0,0%	(0/51)
(0-365 dagen)	0,0%	(0/199)	–		–	1,0%	(1/100)	0,0%	(0/52)

[1]De noemer is 199 omdat één patiënt met standaardrisico geen prothese kreeg.

[2]Alle overlijdensgevallen (0-30 dagen) werden beschouwd als AAA- en proceduregerelateerd.

[3]Van de overlijdensgevallen (31-365 dagen) werden er vier beschouwd als AAA-gerelateerd: 1 chirurgisch (septische shock door ischemische colitis) en 3 hoog risico (pancreatitis met nierfalen en sepsis, hemorragie van aneurysma in de bovenbuik [niet behandeld AAA] en meervoudig systeemfalen).

[4]Van de overlijdensgevallen (0-365 dagen) werden er tien beschouwd als AAA-gerelateerd: 1 standaardrisico (hartfalen), 3 chirurgisch (massieve hemorragie, mesenterische ischemie en septische shock ten gevolge van ischemische colitis), 5 hoog risico (ademstilstand, hartfalen met longembolie, pancreatitis met nierfalen en sepsis, hemorragie van aneurysma in de bovenbuik [niet behandeld AAA] en meervoudig systeemfalen) en 1 oefenpatiënt (vermoed hartfalen).

Tabel 5.1.2 Ongewenste voorvallen[1] in klinische studie

	Zenith standaardrisico		Chirurgisch standaardrisico		*P-waarde*	Zenith hoog risico		Zenith oefenpatiënten	
Afwezigheid van morbiditeit									
(0-30 dagen)	80%	(160/200)	58%	(46/80)	< 0,001	68%	(68/100)	73%	(38/52)
Cardiovasculair[2]	3,0%	(6/200)	11%	(9/80)	0,02	14%	(14/100)	1,9%	(1/52)
Pulmonaal[3]	1,0%	(2/200)	15%	(12/80)	< 0,001	2,0%	(2/100)	0,0%	(0/52)
Renaal[4,9]	2,5%	(5/200)	10%	(8/80)	0,01	6,0%	(6/100)	5,8%	(3/52)
Darmen[5]	1,0%	(2/200)	3,8%	(3/80)	0,14	1,0%	(1/100)	1,9%	(1/52)
Wond[6]	4,5%	(9/200)	7,5%	(6/80)	0,38	2,0%	(2/100)	3,8%	(2/52)
Neurologisch[7]	0,0%	(0/200)	2,5%	(2/80)	0,08	0,0%	(0/100)	0,0%	(0/52)
Vasculair[8,11]	11%	(21/200)	31%	(25/80)	< 0,001	20%	(20/100)	19%	(10/52)
Afwezigheid van morbiditeit									
(31-365 dagen)	91%	(181/198)	86%	(67/78)	0,25	79%	(77/98)	86%	(44/51)
Cardiovasculair[2]	2,5%	(5/198)	3,8%	(3/78)	0,69	5,1%	(5/98)	2,0%	(1/51)
Pulmonaal[3]	0,5%	(1/198)	1,3%	(1/78)	0,49	4,1%	(4/98)	0,0%	(0/51)
Renaal[4,10]	0,5%	(1/198)	0,0%	(0/78)	> 0,99	3,1%	(3/98)	0,0%	(0/51)
Darmen[5]	0,5%	(1/198)	1,3%	(1/78)	0,49	0,0%	(0/98)	0,0%	(0/51)
Wond[6]	2,0%	(4/198)	5,1%	(4/78)	0,23	3,1%	(3/98)	2,0%	(1/51)
Neurologisch[7]	1,0%	(2/198)	0,0%	(0/78)	> 0,99	1,0%	(1/98)	3,9%	(2/51)
Vasculair[8]	3,0%	(6/198)	3,8%	(3/78)	0,72	8,2%	(8/98)	5,9%	(3/51)
Afwezigheid van morbiditeit									
(0-365 dagen)	76%	(151/200)	49%	(39/80)	< 0,001	55%	(55/100)	62%	(32/52)
Cardiovasculair[2]	5,0%	(10/200)	14%	(11/80)	0,02	19%	(19/100)	3,8%	(2/52)
Pulmonaal[3]	1,5%	(3/200)	16%	(13/80)	< 0,001	6,0%	(6/100)	0,0%	(0/52)
Renaal[4,9,10]	2,5%	(5/200)	10%	(8/80)	0,01	9,0%	(9/100)	5,8%	(3/52)
Darmen[5]	1,5%	(3/200)	3,8%	(3/80)	0,36	1,0%	(1/100)	1,9%	(1/52)
Wond[6]	5,5%	(11/200)	13%	(10/80)	0,08	5,0%	(5/100)	5,8%	(3/52)
Neurologisch[7]	1,0%	(2/200)	2,5%	(2/80)	0,32	1,0%	(1/100)	3,8%	(2/52)
Vasculair[8,11]	12%	(24/200)	33%	(26/80)	< 0,001	25%	(25/100)	23%	(12/52)

[1]Op basis van de morbiditeitsindex.

[2]Cardiovasculair: Q-golf en non-Q-golf myocardinfarcten, congestief hartfalen, aritmieën waarvoor nieuwe medicatie of behandeling nodig is, cardiale ischemie waarvoor een ingreep noodzakelijk is, inotrope ondersteuning, medisch hardnekkige hypertensie.

[3]Pulmonaal: re-intubatie of beademing > 24 uur, pneumonie waarvoor antibiotica gegeven moeten worden, supplementaire zuurstof bij ontslag uit het ziekenhuis.

[4]Renaal: dialyse bij patiënten met preoperatief een normale nierfunctie, creatininestijging > 30% ten opzichte van de basislijn bij twee of meer controles.

[5]Darmen: darmobstructie, darmischemie, aorta-darmfistel, paralytische ileus > 4 dagen.

[6]Wond: infectie waarvoor behandeling met antibiotica nodig is, hernia, lymfefistel, dehiscentie, necrose waarvoor débridement nodig is.

[7]Neurologisch: beroerte, TIA, ischemie/paralyse van het ruggenmerg.

[8]Vasculair: trombose in de ledematen, distale embolisatie met weefselverlies als gevolg of met noodzaak van ingreep, transfusieprocedure achteraf (als gevolg van vals aneurysma, vaatletsel, lekkage van aneurysma of andere proceduregerelateerde oorzaken), vals aneurysma, vaatletsel (zoals onbedoelde occlusie, dissectie of andere proceduregerelateerde oorzaken), lekkage of ruptuur van aneurysma, vergroting van het aneurysma met meer dan 0,5 cm ten opzichte van de kleinste waarde van alle eerder gemeten waarden.

[9]Onderzoekers hebben als 'overige' ongewenste voorvallen nog één patiënt met hoog risico gemeld met een occlusie van een accessorische a. renalis en één patiënt met hoog risico met chronische nierinsufficiëntie.

[10]Onderzoekers hebben als 'overige' ongewenste voorvallen nog één oefenpatiënt en nog één chirurgiepatiënt gemeld met nierinsufficiëntie.

[11]Onderzoekers hebben als 'overig' ongewenst vooral nog één oefenpatiënt gemeld die een intraoperatieve ruptuur van aortaplaque had met als gevolg occlusie van de a. renalis.

5.2 Mogelijke ongewenste voorvallen

Ongewenste voorvallen die zich kunnen voordoen en/of ingrijpen vereisen, zijn onder meer:

- amputatie
- anesthesiecomplicaties en daarmee samenhangende behandelproblemen (bijv. aspiratie)
- aneurysmaruptuur met overlijden
- aneurysmavergroting
- aortabeschadiging, waaronder perforatie, dissectie, bloeding, ruptuur en overlijden
- arteriële of veneuze trombose en/of vals aneurysma
- arterioveneuze fistel
- bloeding, hematoom of stollingsstoornis
- cardiale complicaties en daarmee samenhangende behandelproblemen (bijv. aritmie, myocardinfarct, congestief hartfalen, hypotensie, hypertensie)
- claudicatio (bijv. bil, been)
- complicaties van de vasculaire introductieplaats, waaronder infectie, pijn, hematoom, vals aneurysma, arterioveneuze fistel
- darmcomplicaties (bijv. ileus, passagère ischemie, infarct, necrose)
- embolisatie (micro en macro) met passagère of permanente ischemie of infarct
- endolekkage
- endoprothese: onjuiste plaatsing van de component; onvolledige ontplooiing van de component; migratie van de component; breken van de hechting; occlusie; infectie; stentbreuk; slijtage van het prothesemateriaal; dilatatie; erosie; punctie; stroom rondom de prothese; losraken van de weerhaakjes en corrosie
- impotentie
- infectie van het aneurysma, het hulpmiddel of de introductieplaats, met inbegrip van abcesvorming, passagère koorts en pijn
- koorts en gelokaliseerde inflammatie
- leverfalen
- lymfestelselcomplicaties en daarmee samenhangende behandelproblemen (bijv. lymfefistel)
- neurologische lokale of systemische complicaties en daarmee samenhangende behandelproblemen (bijv. CVA, TIA, paraplegie, paraparese, paralyse)
- niercomplicaties en daarmee samenhangende behandelproblemen (bijv. arterieocclusie, contrasttoxiciteit, nierinsufficiëntie, nierfalen)
- occlusie van prothese of natuurlijk bloedvat
- oedeem
- operatieve conversie naar open reparatie
- overlijden
- pulmonale/respiratoire complicaties en daarmee samenhangende behandelproblemen (bijv. pneumonie, ademstilstand, langdurige intubatie)
- urogenitale complicaties en daarmee samenhangende behandelproblemen (bijv. ischemie, erosie, fistelvorming, incontinentie, hematurie, infectie)
- vaatbeschadiging
- vaatspasme of vaatletsel (bijv. iliofemorale vaatdissectie, bloeding, ruptuur en overlijden)
- wondcomplicaties en daarmee samenhangende behandelproblemen (bijv. dehiscentie, infectie)

Melding van prothesegerelateerde ongewenste voorvallen

Elk ongewenst voorval (klinisch incident) met betrekking tot de Zenith Flex AAA endovasculaire prothese dient onmiddellijk aan COOK te worden gemeld. Klanten in de Verenigde Staten kunnen een incident melden bij de afdeling Klantendienst op 1-800-457-4500 (24 uur bereikbaar) of 1-812-339-2235. Klanten buiten de VS dienen hun distributeur te bellen.

6 SAMENVATTING VAN KLINISCHE STUDIES

6.1 Doelstellingen

De primaire doelstelling van de klinische studie was het beoordelen van de veiligheid en werkzaamheid van een eerdere versie van de prothese (Zenith AAA endovasculaire prothese) als alternatief voor open operatieve reparatie bij de primaire behandeling van infrarenale abdominale aorta-aneurysma's. Met studiehypotheses werd onderzocht of patiënten met een standaardrisico een lagere morbiditeit na 30-dagen, equivalente of betere overleving na 30-dagen, equivalente of betere overleving na 12-maanden, een equivalent of beter behandelresultaat na 12-maanden en een verbeterde klinische-utiliteitsmaat hadden in vergelijking met een controlegroep met chirurgiepatiënten. De veiligheid werd bepaald door te beoordelen of de proefpersonen die de Zenith AAA endovasculaire prothese hadden gekregen, een verlaagde morbiditeit na 30 dagen, een equivalente of betere overleving na 30 dagen en na 12 maanden

en een equivalent of beter behandelresultaat na 12 maanden zouden hebben in vergelijking met de proefpersonen die een open chirurgische behandeling hadden gekregen. De werkzaamheid werd gebaseerd op exclusie van het aneurysma, met inbegrip van totale afwezigheid van endolekkage, afwezigheid van aneurysmavergroting (≥ 5 mm) en afwezigheid van belangrijke ongewenste voorvallen van de prothese, beoordeeld bij de controle na 1 jaar. Secundaire doelstellingen waren het beoordelen van de klinische voordelen en het meten van de kwaliteit van leven.

6.2 Opzet van de studie

De Amerikaanse klinische studie was een niet-gerandomiseerde multicenterstudie waarin patiënten met standaard medisch risico die een endovasculaire prothese kregen, werden vergeleken met controlepatiënten die een open chirurgische behandeling kregen. Er waren nog twee studiegroepen, voor een groep patiënten met hoog medisch risico en voor een behandelgroep met oefenpatiënten. In vijftien centra werden in totaal 200 patiënten met standaardrisico, 80 patiënten als chirurgische controle, 100 patiënten met hoog risico en 52 oefenpatiënten opgenomen in de studie. De controlegroep bestond uit patiënten met een vaatanatomie die mogelijk niet geschikt was voor endovasculaire AAA operatieve reparaties. De controles werden gepland vlak vóór het ontslag en na 1, 6, 12 en 24 maanden. De controles en controleerbaarheid van de patiënten na 1 maand, 12 maanden en 24 maanden worden weergegeven in **tabel 6.2.1**, aangezien dit de primaire tijdstippen van de gegevensanalyse waren. De beeldvormingsgegevens in dit overzicht zijn gebaseerd op de bevindingen van een onafhankelijk centraal beeldanalyselab (kernlab), dat CT-scans en abdominale röntgenopnamen heeft beoordeeld op veranderingen in de diameter van het aneurysma, migratie van de prothese en bijbehorende componenten, integriteit van voerdraad en prothese, en aanwezigheid en type van endolekkages. Klinische voorvallen werden beoordeeld door een onafhankelijke commissie voor klinische voorvallen en de veiligheid werd bewaakt door een commissie voor bewaking van veiligheidsgegevens.

Chirurgiepatiënten en Zenith patiënten met standaardrisico voldeden aan dezelfde pathofysiologische risicocriteria. Exclusiecriteria voor de endovasculaire groepen waren: omtrektrombus in de proximale aortahals, proximale aortahals korter dan 15 mm, diameter van de proximale aortahals van buitenwand tot buitenwand kleiner dan 18 mm of groter dan 28 mm, ernstige proximale halsangulatie, diameter van a. iliaca van buitenwand tot buitenwand bij de distale fixatieplaats kleiner dan 7,5 mm of groter dan 20 mm of een distale fixatieplaats van de a. iliaca korter dan 10 mm.

Patiënten met de volgende kenmerken werden geacht een hoger risico te hebben voor operatieve reparaties: ouder dan 80 jaar, basislijn-creatinine > 2,0 mg/dl, zuurstoftherapie thuis, FEV_1 < 1 liter, ejectiefractie < 25%, invaliderende COPD, NYHA-classificatie 3 of 4, belemmerende condities van het abdomen ('hostile abdomen'), dialyse, MI in de afgelopen 6 maanden, medisch hardnekkige hypertensie, eerdere beroerte met residuele defecten, cultureel bezwaar tegen het ontvangen van bloed of bloedproducten, eerdere bypassoperatie van de nieren of inflammatoir aneurysma.

Voordat patiënten in de hoofdstudie ('pivotal trial') werden opgenomen, moesten centra die geen ervaring hadden met Zenith AAA endovasculaire implantaten patiënten aanvankelijk behandelen onder toezicht van een supervisor. Deze groep oefenpatiënten bestond uit een combinatie van patiënten met standaardrisico en met hoog risico en werd volgens hetzelfde schema gevolgd als de patiënten in de hoofdstudie.

Tabel 6.2.1 Patiëntcontrole en controleerbaarheid[1]

Behandeling	Zenith standaardrisico			Chirurgisch standaardrisico		
Interval	**1 mnd**	**12 mnd**	**24 mnd**	**1 mnd**	**12 mnd**	**24 mnd**
Geen prothese	1	1[2]	1[2]	0	0	–
Conversie naar open reparatie	0	2[2]	2[2]	–	–	–
Overleden	1	7	17	2	3	–
Teruggetrokken/niet verschenen bij controle	0	0	2	0	4	–
Beschikbaar	198	190	178	78	73	–
Locatie CT-beeldvorming	191	168	110	69	58	–
Kernlab CT-beeldvorming	190	165	99	69	59	–
Locatie beeldvorming nieren, ureter, blaas	179	153	108	–	–	–
Kernlab beeldvorming nieren, ureter, blaas	178	149	93	–	–	–
Locatie beoordeling endolekkage	187	163	107	–	–	–
Kernlab beoordeling endolekkage	161	148	92	–	–	–
Locatie beoordeling aneurysmavergroting	–	149	104	–	–	–
Kernlab beoordeling aneurysmavergroting	–	151	94	–	–	–

[1]Aantal patiënten in de gegevensanalyse is niet constant voor elk van de tijdstippen hierboven en in de volgende tabellen. Deze variabiliteit wordt veroorzaakt door de beschikbaarheid van patiënten voor controle en door het aantal en de kwaliteit van de beschikbare beeldopnamen van verschillende tijdstippen die beschikbaar zijn voor beoordeling. Het aantal en de kwaliteit van beeldopnamen van endolekkages na 12 maanden die beschikbaar zijn voor beoordeling verschilt bijvoorbeeld van het aantal en de kwaliteit van de beeldopnamen na 24 maanden, door verschillen in het aantal beeldvormingsonderzoeken dat is uitgevoerd, het aantal opnamen dat door de kliniek aan het kernlab is geleverd en/of het aantal opnamen met een aanvaardbare kwaliteit voor beoordeling. De totalen bij elk tijdstip zijn niet cumulatief, tenzij anders vermeld.

[2]Totalen bij tijdstip zijn cumulatief.

6.3 Demografische patiëntgegevens

In de **tabellen 6.3.1** en **6.3.2** wordt een vergelijking weergegeven van de kenmerken van de proefpersonen en de initiële diameter van het aneurysma, bij respectievelijk de groep met Zenith AAA endovasculaire prothese en open chirurgische behandeling.

Tabel 6.3.1 Vergelijking van kenmerken van proefpersonen

Item	Zenith standaardrisico		Chirurgisch standaardrisico		*P*-waarde	Zenith hoog risico		Zenith oefenpatiënten	
Leeftijd (jaar)	71 ± 7		69 ± 7		0,03	77 ± 7		74 ± 8	
Mannelijk geslacht	94%	(187/200)	89%	(71/80)	0,22	92%	(92/100)	90%	(47/52)
Huidige medische aandoeningen									
Perifere vaataandoening	16%	(31/195)	25%	(19/76)	0,12	24%	(23/96)	9,6%	(5/52)
Hypertensie	64%	(127/200)	83%	(65/78)	0,001	68%	(67/99)	67%	(35/52)
Nierfalen	0,0%	(0/197)	0,0%	(0/79)	> 0,99	5,2%	(5/97)	1,9%	(1/52)
COPD	20%	(39/199)	18%	(14/78)	0,87	34%	(33/98)	22%	(11/51)
Trombo-embolitisch voorval	4,5%	(9/199)	7,7%	(6/78)	0,38	7,1%	(7/99)	1,9%	(1/52)
Leveraandoening	2,1%	(4/192)	5,1%	(4/79)	0,24	1,0%	(1/99)	1,9%	(1/52)
Diabetes mellitus	12%	(24/199)	15%	(12/79)	0,55	17%	(17/99)	14%	(7/51)
Insuline-afhankelijk	17%	(4/24)	8,3%	(1/12)	0,65	24%	(4/17)	43%	(3/7)
Eerdere medische aandoeningen									
MI	39%	(74/192)	29%	(23/80)	0,13	35%	(34/98)	35%	(18/52)
Congestief hartfalen	5,0%	(10/199)	12%	(9/78)	0,07	16%	(16/100)	10%	(5/50)
Angina	49%	(98/198)	39%	(31/79)	0,14	45%	(44/98)	44%	(23/52)
Aritmie	20%	(40/197)	22%	(17/78)	0,87	28%	(27/98)	24%	(12/51)
Cerebrovasculaire aandoening	9,5%	(19/199)	16%	(13/79)	0,14	20%	(20/99)	9,8%	(5/51)
Systemische infectie	1,0%	(2/196)	0,0%	(0/78)	> 0,99	3,1%	(3/97)	0,0%	(0/49)
Kanker	22%	(43/200)	19%	(15/80)	0,74	31%	(31/99)	29%	(15/51)
Familiegeschiedenis van aneurysmale aandoeningen	16%	(24/150)	27%	(17/63)	0,09	14%	(11/77)	26%	(10/38)
Eerdere operatie op dezelfde plaats	10%	(20/200)	15%	(12/79)	0,22	10%	(10/99)	14%	(7/51)
Eerdere bestraling op dezelfde plaats	0,5%	(1/197)	0,0%	(0/79)	> 0,99	2,0%	(2/100)	2,0%	(1/51)
Excessief alcoholgebruik	3,6%	(7/193)	10%	(8/77)	0,04	3,1%	(3/96)	4,0%	(2/50)
Tabaksgebruik									
Nooit gerookt	10%	(20/193)	5,0%	(4/80)		14%	(13/96)	24%	(12/49)
Ex-roker	69%	(133/193)	60%	(48/80)	0,03	69%	(66/96)	57%	(28/49)
Rookt nog steeds	21%	(40/193)	35%	(28/80)		18%	(17/96)	18%	(9/49)

Op grond van de inclusiecriteria waren patiënten met hoog risico ouder ($P < 0{,}001$) en hadden ze vaker nierfalen ($P = 0{,}004$), COPD ($P = 0{,}01$), congestief hartfalen ($P = 0{,}004$) en cerebrovasculaire aandoeningen ($P = 0{,}02$) dan patiënten met standaardrisico.

Tabel 6.3.2 Verdeling diameter aneurysma

Diameterbereik	Zenith standaardrisico		Chirurgisch standaardrisico		Zenith hoog risico		Zenith oefenpatiënten	
< 30 mm	0,0%	(0/199)	0,0%	(0/78)	0,0%	(0/100)	0,0%	(0/52)
30-39 mm	0,5%	(1/199)	0,0%	(0/78)	1,0%	(1/100)	0,0%	(0/52)
40-49 mm	23%	(45/199)	7,7%	(6/78)	15%	(15/100)	13%	(7/52)
50-59 mm	48%	(95/199)	33%	(26/78)	47%	(47/100)	40%	(21/52)
60-69 mm	24%	(47/199)	29%	(23/78)	27%	(27/100)	42%	(22/52)
70-79 mm	3,0%	(6/199)	21%	(16/78)	5,0%	(5/100)	1,9%	(1/52)
80-89 mm	2,5%	(5/199)	6,4%	(5/78)	1,0%	(1/100)	0,0%	(0/52)
≥ 90 mm	0,0%	(0/199)	2,6%	(2/78)	1,0%	(1/100)	0,0%	(0/52)

De verdeling van de aneurysmadiameter werd niet bepaald bij drie patiënten met hoog risico en één oefenpatiënt.

6.4 Resultaten

De gegevens in **tabel 6.4.1** t/m **6.4.3** zijn verzameld door de klinische-studiecentra en het kernlab. Voor zover beschikbaar zijn de gegevens tot 24 maanden gegeven. Controlepatiënten werden niet langer dan 12 maanden gevolgd, en van sommige gegevens zijn de waarden na meer dan 12 maanden nog niet beoordeeld. Daarom worden sommige resultaten hier tot 12 maanden gegeven en andere tot 24 maanden. In **tabel 6.4.1** worden de protheses beschreven die bij de patiënten in de klinische studie werden geïmplanteerd. In **tabel 6.4.2** worden de primaire resultaten van de klinische studie beschreven. In **afb. 6.4.1** en **6.4.2** staan de Kaplan-Meier-plots van de overleving na 24 maanden, respectievelijk met alle oorzaken en AAA-gerelateerd. Een onafhankelijke commissie voor klinische voorvallen heeft alle overlijdensgevallen beoordeeld op een mogelijk verband met de aneurysma-herstelingreep. Alle gevallen van vroegtijdig overlijden (0-30 dagen) werden beschouwd als AAA-gerelateerd. Overlijdensgevallen na 30 dagen werden beschouwd als AAA-gerelateerd wanneer een AAA-aandoening of betrokkenheid van de prothese was bevestigd. In **tabel 6.4.3** worden de succesmetingen weergegeven en in **afb. 6.4.3** staat de Kaplan-Meier-plot van afwezigheid van morbiditeit.

Tabel 6.4.1 Gebruikte implantaten

Item	Zenith standaardrisico		Zenith hoog risico		Zenith oefenpatiënten	
Main body en poten	99,5%	(199/200)*	100%	(100/100)[1]	100%	(52/52)
Verlengstuk main body[2]	1,5%	(3/199)	1,0%	(1/100)	5,8%	(3/52)
Verlengstuk ipsilaterale iliacale poot[3,5]	9,5%	(19/199)	11%	(11/100)	0,0%	(0/52)
Verlengstuk contralaterale iliacale poot[4,5]	11%	(21/199)	11%	(11/100)	13,5%	(7/52)
Converteerder	0,5%	(1/199)**	0,0%	(0/100)	0,0%	(0/52)
Occluder	0,0%	(0/199)	0,0%	(0/100)	0,0%	(0/52)

*Eén patiënt met standaardrisico kreeg geen prothese vanwege kronkeligheid en verkalking van het toegangsvat.

**Converteerder werd gebruikt zonder occluder.

[1]Één prothese was op maat gemaakt.

[2]Twee patiënten met standaardrisico en één patiënt met hoog risico kregen postprocedureel een verlengstuk van de main body; één patiënt met standaardrisico kreeg twee verlengstukken van de main body.

[3]Twee patiënten met standaardrisico en één patiënt met hoog risico kregen postprocedureel een verlengstuk van de ipsilaterale poot.

[4]Vier patiënten met standaardrisico, twee met hoog risico en één oefenpatiënt kregen postprocedureel een verlengstuk van de contralaterale poot.

[5]Drie patiënten met standaardrisico en drie met hoog risico kregen tijdens de ingreep zowel een verlengstuk van de ipsilaterale poot als een verlengstuk van de contralaterale poot; één patiënt met standaardrisico kreeg postprocedureel zowel een verlengstuk van de ipsilaterale poot als een verlengstuk van de contralaterale poot.

Tabel 6.4.2 Primaire resultaten

Item	Zenith standaardrisico[1]		Chirurgisch standaardrisico		*P*-waarde	Zenith hoog risico		Zenith oefenpatiënten	
Alle overlijdensgevallen (0-30 dagen)[2]	0,5%	(1/199)	2,5%	(2/80)	0,20	2,0%	(2/100)	1,9%	(1/52)
Alle overlijdensgevallen									
(31-365 dagen)[2,3]	3,0%	(6/199)	1,3%	(1/80)	0,68	7,0%	(7/100)	9,6%	(5/52)
AAA-gerelateerd	0,0%	(0/199)	1,3%	(1/80)	0,29	3,0%	(3/100)	0,0%	(0/52)
Niet AAA-gerelateerd	3,0%	(6/199)	0,0%	(0/80)	0,19	4,0%	(4/100)	9,6%	(5/52)
Alle overlijdensgevallen									
(0-365 dagen)[2,3,4]	3,5%	(7/199)	3,8%	(3/80)	> 0,99	9,0%	(9/100)	11,5%	(6/52)
AAA-gerelateerd	0,5%	(1/199)	3,8%	(3/80)	0,07	5,0%	(5/100)	1,9%	(1/52)
Niet AAA-gerelateerd	3,0%	(6/199)	0,0%	(0/80)	0,19	4,0%	(4/100)	9,6%	(5/52)
Ruptuur									
(0-30 dagen)	0,0%	(0/199)	–		–	0,0%	(0/100)	0,0%	(0/52)
(31-365 dagen)	0,0%	(0/199)	–		–	1,0%	(1/100)	0,0%	(0/52)
(0-365 dagen)	0,0%	(0/199)	–		–	1,0%	(1/100)	0,0%	(0/52)
Conversie									
(0-30 dagen)	0,0%	(0/199)	–		–	0,0%	(0/100)	0,0%	(0/52)
(31-365 dagen)[5]	1,0%	(2/199)	–		–	1,0%	(1/100)	0,0%	(0/52)
(0-365 dagen)[5]	1,0%	(2/199)	–		–	1,0%	(1/100)	0,0%	(0/52)
Ongewenste voorvallen									
(0-30 dagen)[6]	20%	(40/200)	43%	(34/80)	< 0,001	32%	(32/100)	27%	(14/52)
(31-365 dagen)[6]	8,6%	(17/199)	14%	(11/78)	0,25	21%	(21/98)	14%	(7/51)
(0-365 dagen)[6]	25%	(49/200)	51%	(41/80)	< 0,001	45%	(45/100)	38%	(20/52)

[1]De noemer is 199 omdat één patiënt met standaardrisico geen prothese kreeg.

[2]Alle overlijdensgevallen (0-30 dagen) werden beschouwd als AAA- en proceduregerelateerd.

[3]Van de overlijdensgevallen (31-365 dagen) werden er vier beschouwd als AAA-gerelateerd: 1 chirurgisch (septische shock door ischemische colitis) en 3 hoog risico (pancreatitis met nierfalen en sepsis, hemorragie van aneurysma in de bovenbuik [niet behandeld AAA] en meervoudig systeemfalen).

[4]Van de overlijdensgevallen (0-365 dagen) werden er tien beschouwd als AAA-gerelateerd: 1 standaardrisico (hartfalen), 3 chirurgisch (massieve hemorragie, mesenterische ischemie en septische shock ten gevolge van ischemische colitis), 5 hoog risico (ademstilstand, hartfalen met longembolie, pancreatitis met nierfalen en sepsis, hemorragie van aneurysma in de bovenbuik [niet behandeld AAA] en meervoudig systeemfalen) en 1 oefenpatiënt (vermoed hartfalen).

[5]Patiënten met standaardrisico ondergingen conversies vanwege een persistente proximale type-I-endolekkage en een nieuw suprarenaal aorta-aneurysma. Drie chirurgiepatiënten hadden een massieve hemorragie, waarbij 2 van deze patiënten opnieuw geopereerd moesten worden en 1 patiënt overleed.

[6]Ongewenste voorvallen meegeteld in de morbiditeitsindex.

Patiënten met een Zenith AAA endovasculaire prothese vertoonden geen significante verschillen tussen mannen en vrouwen met betrekking tot overleving en afwezigheid van belangrijke ongewenste voorvallen. (Foutbalken in **afb. 6.4.1, 6.4.2** en **6.4.3** geven de 95%-betrouwbaarheidsgrenzen.) **Afbeelding 6.4.1** geeft de overleving met alle oorzaken tot 24 maanden weer. De bijbehorende tabel geeft de Kaplan-Meier-analyse na 1, 6, 12 en 24 maanden weer.

Afb. 6.4.1 Overleving na 24 maanden

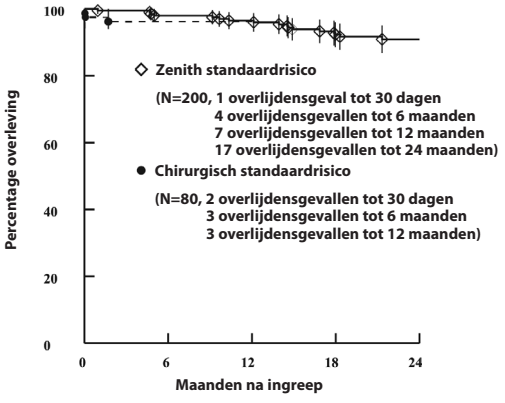

	1 maand		6 maanden		12 maanden		24 maanden	
	n	% overleving	n	% overleving	n	% overleving	n	% overleving
Zenith standaardrisico	198*	99,5	194	98,0	190	96,5	97	90,9
Standaardrisico bij chirurgiepatiënten	78	97,5	73	96,2	67	96,2	–	–

n = Patiënten die aan het eind van het interval in leven zijn en beschikbaar voor controles

P = 0,81

*Eén patiënt overleed in de eerste maand en één patiënt kreeg geen prothese.

Afbeelding 6.4.2 geeft de AAA-gerelateerde overleving (bepaald door commissie klinische voorvallen) tot 24 maanden weer. De bijbehorende tabel geeft de Kaplan-Meier-analyse na 1, 6, 12 en 24 maanden weer.

Afb. 6.4.2 AAA-gerelateerde overleving na 24 maanden

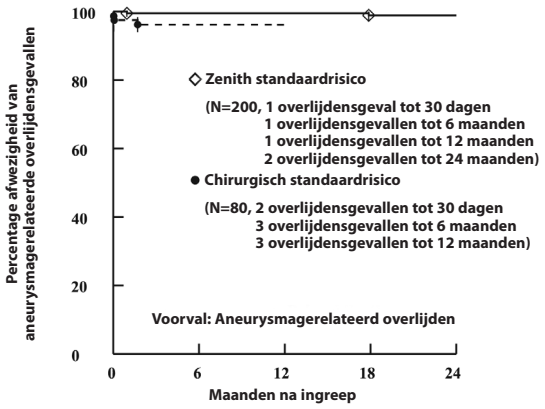

	1 maand		6 maanden		12 maanden		24 maanden	
	n	% overleving	n	% overleving	n	% overleving	n	% overleving
Zenith standaardrisico	198*	99,5	194	99,5	190	99,5	97	99,0
Standaardrisico bij chirurgiepatiënten	78	97,5	73	96,2	67	96,2	–	–

n = Patiënten die aan het eind van het interval in leven zijn en beschikbaar voor controles

P = 0,04

*Eén patiënt overleed in de eerste maand en één patiënt kreeg geen prothese.

Tabel 6.4.3 Resultaatmetingen

Item	Zenith standaardrisico		Chirurgisch standaardrisico		Zenith hoog risico		Zenith oefenpatiënten	
Technisch succes[1]	99,5%	(199/200)	98,8%	(79/80)	100%	(100/100)	100%	(52/52)
Proceduresucces na 30 dagen[2]	95,1%	(155/163)	88%	(60/68)	86%	(70/81)	91%	(30/33)
Behandelsucces na 12 maanden[3]	89%	(122/137)	85%	(52/61)	70%	(44/63)	87%	(26/30)

[1]Niet-geobstrueerde prothese na ontplooiing.

[2]Technisch succes zonder ingrijpende complicaties, niet-geobstrueerde prothese en geen type-I- of type-III-endolekkages na 30 dagen.

[3]Proceduresucces verlengd tot 12 maanden zonder aneurysmavergroting (> 5 mm).

Afbeelding 6.4.3 geeft de afwezigheid van morbiditeit weer (voorvallen in de morbiditeitsindex) tot 12 maanden weer. De bijbehorende tabel geeft de Kaplan-Meier-analyse na 1, 6 en 12 maanden weer.

Afb. 6.4.3 Afwezigheid van morbiditeit (0-365 dagen)

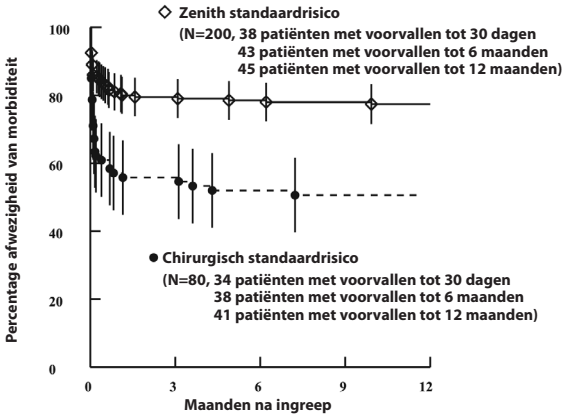

	1 maand		6 maanden		12 maanden	
	n	%	n	%	n	%
Zenith standaardrisico	162	81,0	154	78,5	133	77,4
Standaardrisico bij chirurgiepatiënten	45	57,1	39	52,0	33	47,8

n = Patiënten die aan het eind van het interval in leven zijn en geen morbiditeit vertonen

P = < 0,001

Tabel 6.4.4 t/m **6.4.7** geven de resultaten weer van de proefpersonen met Zenith AAA endovasculaire implantaten zoals die zijn gerapporteerd door het kernlaboratorium. De werkingsfactoren van het hulpmiddel die door het kernlaboratorium zijn geanalyseerd, omvatten: integriteit van de prothese **(tabel 6.4.4)**, afwezigheid van obstructies in de prothese **(tabel 6.4.5)**, migratie **(tabel 6.4.6)** en losraken van de prothesestompen **(tabel 6.4.7)**.

Tabel 6.4.4 Abdominale radiografische bevindingen – Integriteit van de prothese

Item	Zenith standaardrisico		Zenith hoog risico		Zenith oefenpatiënten	
Stentfracturen[1]						
Vóór ontslag	0,0%	(0/172)	0,0%	(0/81)	0,0%	(0/39)
30 dagen	0,0%	(0/172)	0,0%	(0/83)	0,0%	(0/43)
6 maanden	0,0%	(0/166)	0,0%	(0/78)	0,0%	(0/35)
12 maanden	0,0%	(0/148)	0,0%	(0/60)	0,0%	(0/28)
24 maanden	0,0%	(0/93)	0,0%	(0/42)	0,0%	(0/19)
Losraken weerhaakjes[2]						
Vóór ontslag	0,0%	(0/176)	0,0%	(0/86)	0,0%	(0/39)
30 dagen	0,0%	(0/178)	0,0%	(0/86)	0,0%	(0/43)
6 maanden	1,2%	(2/167)	2,5%	(2/80)	0,0%	(0/35)
12 maanden	2,0%	(3/149)	1,7%	(1/60)	0,0%	(0/28)
24 maanden	1,1%	(1/93)	0,0%	(0/42)	0,0%	(0/19)
Ruptuur prothesemateriaal						
Vóór ontslag	0,0%	(0/176)	0,0%	(0/86)	0,0%	(0/39)
30 dagen	0,0%	(0/178)	0,0%	(0/86)	0,0%	(0/43)
6 maanden	0,0%	(0/167)	0,0%	(0/80)	0,0%	(0/35)
12 maanden	0,0%	(0/149)	0,0%	(0/60)	0,0%	(0/28)
24 maanden	0,0%	(0/93)	0,0%	(0/42)	0,0%	(0/19)

[1]Percentages stentfracturen hebben betrekking op main body. Er werden door het kernlaboratorium ook geen fracturen waargenomen van de rechter iliacale poot, linker iliacale poot, occluder, converteerder en van de verlengstukken van de linker iliacale poot, rechter iliacale poot of de main body.

[2]Patiënten met losraking van 1 of 2 weerhaakjes (van de 10 of 12 in totaal); geen nadelige klinische gevolgen.

Tabel 6.4.5 CT-bevindingen – Afwezigheid van obstructies in prothese

Item	Zenith standaardrisico		Zenith hoog risico		Zenith oefenpatiënten	
Afwezigheid van obstructies in prothese						
30 dagen	100%	(185/185)	99%	(85/86)	100%	(47/47)
6 maanden	99%	(183/184)	100%	(74/74)	100%	(39/39)
12 maanden	99%	(153/155)	100%	(62/62)	100%	(30/30)
24 maanden	100%	(96/96)	100%	(33/33)	100%	(25/25)

Tabel 6.4.6 CT-bevindingen – Migratie van main body

Item	Zenith standaardrisico		Zenith hoog risico		Zenith oefenpatiënten	
Migratie van prothese (> 5 mm) na 12 maanden						
met klinische gevolgen[1] of interventie	0,0%	(0/162)	0,0%	(0/71)	0,0%	(0/34)
zonder klinische gevolgen[1] of interventie	2,5%	(4/162)	2,8%	(2/71)	0,0%	(0/34)
Migratie van prothese (> 10 mm)	0,0%	(0/162)	0,0%	(0/71)	0,0%	(0/34)

[1]Migratie met klinische gevolgen kan onder meer inhouden: endolekkage, conversie, ruptuur of AAA-gerelateerd overlijden.

Tabel 6.4.7 Abdominale radiografische bevindingen – losraken van de stompen

Item	Zenith standaardrisico		Zenith hoog risico		Zenith oefenpatiënten	
Losraken van de stompen						
Vóór ontslag	0,0%	(0/176)	0,0%	(0/86)	0,0%	(0/39)
30 dagen	0,0%	(0/178)	0,0%	(0/86)	0,0%	(0/43)
6 maanden	0,0%	(0/167)	0,0%	(0/80)	0,0%	(0/35)
12 maanden	0,0%	(0/149)	0,0%	(0/60)	0,0%	(0/28)
24 maanden	0,0%	(0/93)	0,0%	(0/42)	0,0%	(0/19)

6.5 Behandeling van endolekkages

In de klinische studie werden type I-endolekkages tijdens de initiële ingreep behandeld door het plaatsen van een extra ballon of, indien dat geen resultaat opleverde, met een extra prothese. Type-II-endolekkages werden gedurende één tot zes maanden geobserveerd om vast te stellen of deze spontaan zouden tromboseren, of werden bij afwezigheid van vergrotende aneurysma's behandeld met endovasculaire technieken volgens voorkeur van de behandelend arts. Wanneer vergroting van het aneurysma plaatsvond, werd embolisatie- of ligatiebehandeling overwogen en in sommige gevallen uitgevoerd. Type-III-endolekkages, veroorzaakt door defecten van de prothese, onvoldoende afdichting of losraken van de modulaire componenten, werden behandeld met extra ballonmanipulatie of protheses. Volgens de rapportage van het angiografiekernlab kwamen er in de Amerikaanse klinische studie geen type-IV-endolekkages voor. Het materiaal waarvan de Zenith AAA endovasculaire prothese is gemaakt, heeft een standaarddikte en is hetzelfde als het materiaal dat bij open chirurgische ingrepen wordt gebruikt. **Tabel 6.5.1** geeft de incidentie van endolekkages per evaluatie-interval weer, zoals gevonden door het kernlab voor respectievelijk de patiënten met standaardrisico, de patiënten met hoog risico en de oefenpatiënten.

Tabel 6.5.1 Endolekkages (alle typen, nieuw en persistent)

Item	Zenith standaardrisico		Zenith hoog risico		Zenith oefenpatiënten	
Endolekkages						
Vóór ontslag	15%	(23/153)	14%	(11/78)	12%	(3/26)
30 dagen[1]	9,9%	(16/161)	12%	(9/75)	6,3%	(2/32)
6 maanden[1]	8,7%	(15/172)	11%	(8/70)	8,6%	(3/35)
12 maanden[1]	7,4%	(11/148)	8,8%	(5/57)	3,4%	(1/29)

[1]Omvat zowel persistente endolekkages als nieuwe observaties.

In **tabel 6.5.2** t/m **6.5.4** wordt de incidentie weergegeven van het eerste voorkomen van een endolekkage volgens het beoordelingsinterval, zoals gevonden door het kernlab op of vóór de controles na 30 dagen, 6 maanden en 12 maanden van respectievelijk patiënten met standaardrisico, patiënten met hoog risico en oefenpatiënten. Het aantal patiënten bij wie zich na die datum geen lekkage heeft voorgedaan, wordt ook gegeven.

Tabel 6.5.2 Eerste voorkomen van endolekkage[1] bij patiënten met standaardrisico

	Onderzoek na één maand N=179			Onderzoek na zes maanden N=172			Onderzoek na 12 maanden[3] N=148		
Item	%	Endolekkage[1]	Geen lekkages na die datum[2]	%	Endolekkage[1]	Geen lekkages na die datum[2]	%	Endolekkage[1]	Geen lekkages na die datum[2]
Endolekkages	17	31	17	2,3	4	3	3,4	5	2
Proximaal type I	2,8	5	4	0,0	0	0	0,0	0	0
Distaal									
Type I	1,7	3	1	0,0	0	0	0,7	1	1
Type II	9,5	17	9	2,3	4	3	1,4	2	1
Type III	1,1	2	2	0,0	0	0	0,7	1	0
Type IV	0,0	0	0	0,0	0	0	0,0	0	0
Multipele	1,1	2	1	0,0	0	0	0,0	0	0
Onbekend	1,1	2	0	0,0	0	0	0,7	1	0

[1]Bepaald door kernlaboratorium.

[2]Daaropvolgende endolekkages kunnen van een ander type zijn geweest dan de eerste.

[3]Slechts 2 patiënten hadden na 12 maanden een nieuwe endolekkage; controle na 24 maanden niet beschikbaar.

Tabel 6.5.3 Eerste voorkomen van endolekkage[1] bij patiënten met hoog risico

	Onderzoek na één maand N=88			Onderzoek na zes maanden N=70			Onderzoek na 12 maanden[3] N=57		
Item	%	Endolekkage[1]	Geen lekkages na die datum[2]	%	Endolekkage[1]	Geen lekkages na die datum[2]	%	Endolekkage[1]	Geen lekkages na die datum[2]
Endolekkages	18	16	6	2,9	2	0	3,5	2	1
Proximaal type I	2,3	2	1	0,0	0	0	0,0	0	0
Distaal									
Type I	1,1	1	1	0,0	0	0	0,0	0	0
Type II	9,1	8	3	1,4	1	0	1,8	1	0
Type III	0,0	0	0	1,4	1	0	1,8	1	1
Type IV	0,0	0	0	0,0	0	0	0,0	0	0
Multipele	4,5	4	0	0,0	0	0	0,0	0	0
Onbekend	1,1	1	1	0,0	0	0	0,0	0	0

[1]Bepaald door kernlaboratorium.

[2]Daaropvolgende endolekkages kunnen van een ander type zijn geweest dan de eerste.

[3]Geen endolekkages na 12 maanden; controle na 24 maanden niet beschikbaar.

Tabel 6.5.4 Eerste voorkomen van endolekkage[1] bij oefenpatiënten

	Onderzoek na één maand N=36			Onderzoek na zes maanden N=35			Onderzoek na 12 maanden[3] N=29		
Item	%	Endolekkage[1]	Geen lekkages na die datum[2]	%	Endolekkage[1]	Geen lekkages na die datum[2]	%	Endolekkage[1]	Geen lekkages na die datum[2]
Endolekkages	11	4	2	2,9	1	0	0,0	0	0
Proximaal type I	0,0	0	0	0,0	0	0	0,0	0	0
Distaal									
Type I	0,0	0	0	0,0	0	0	0,0	0	0
Type II	5,6	2	1	2,9	1	0	0,0	0	0
Type III	2,8	1	0	0,0	0	0	0,0	0	0
Type IV	0,0	0	0	0,0	0	0	0,0	0	0
Multipele	0,0	0	0	0,0	0	0	0,0	0	0
Onbekend	2,8	1	1	0,0	0	0	0,0	0	0

[1]Bepaald door kernlaboratorium.

[2]Daaropvolgende endolekkages kunnen van een ander type zijn geweest dan de eerste.

[3]Geen endolekkages na 12 maanden; controle na 24 maanden niet beschikbaar.

6.6 Veranderingen van het aneurysma

In **tabel 6.6.1** t/m **6.6.3** wordt de verandering van de diameter van het aneurysma weergegeven voor de endovasculaire patiënten, zoals bepaald door het kernlaboratorium. In **tabel 6.6.1** wordt de maximale verandering van de diameter van het aneurysma weergegeven per interval. **Tabel 6.6.2** en **6.6.3** geven de aneurysmaverandering en endolekkage na respectievelijk 12 en 24 maanden.

Tabel 6.6.1 Verandering van de maximale diameter van het aneurysma per interval*

Item	Zenith standaardrisico		Zenith hoog risico		Zenith oefenpatiënten	
Na 30 dagen ten opzichte van vóór het ontslag						
Afname > 5 mm	1,7%	(3/180)	4,8%	(4/84)	0,0%	(0/40)
Onveranderd	97%	(174/180)	94%	(79/84)	97,5%	(39/40)
Toename > 5 mm	1,7%	(3/180)	1,2%	(1/84)	2,5%	(1/40)
Verandering na 6 maanden ten opzichte van vóór het ontslag						
Afname > 5 mm	36%	(63/173)	41%	(30/73)	49%	(18/37)
Onveranderd	62%	(108/173)	59%	(43/73)	51%	(19/37)
Toename > 5 mm	1,2%	(2/173)	0,0%	(0/73)	0,0%	(0/37)
Verandering na 12 maanden ten opzichte van vóór het ontslag						
Afname > 5 mm	68%	(102/151)	63%	(39/62)	67%	(20/30)
Onveranderd	31%	(47/151)	35%	(22/62)	33%	(10/30)
Toename > 5 mm	1,3%	(2/151)	1,6%	(1/62)	0,0%	(0/30)
Verandering na 24 maanden ten opzichte van vóór het ontslag						
Afname > 5 mm	78%	(74/94)	75%	(27/36)	71%	(17/24)
Onveranderd	19%	(18/94)	25%	(9/36)	25%	(6/24)
Toename > 5 mm	2,1%	(2/94)	0,0%	(0/36)	4,2%	(1/24)

*Alleen proefpersonen met interpreteerbare films en metingen van aneurysmaveranderingen van 1 tot 24 maanden zijn meegeteld.

Tabel 6.6.2 Veranderingen in afmeting van het aneurysma en de endolekkage na 12 maanden

	Zenith standaardrisico N=140			Zenith hoog risico N=53			Zenith oefenpatiënten N=27		
		Endolekkage			Endolekkage			Endolekkage	
Item	N	n	%	N	n	%	N	n	%
Verandering in afmeting van het aneurysma van vóór het ontslag tot 12 maanden									
Afname > 5 mm	96	3	3,0	35	3	9,0	20	0	0,0
Onveranderd	42	8	19	17	2	12	7	1	14
Toename > 5 mm	2	0	0,0	1	0	0,0	0	0	0,0

Tabel 6.6.3 Veranderingen in afmeting van het aneurysma en de endolekkage na 24 maanden

	Zenith standaardrisico N=90			Zenith hoog risico N=31			Zenith oefenpatiënten N=21		
		Endolekkage			Endolekkage			Endolekkage	
Item	N	n	%	N	n	%	N	n	%
Verandering in afmeting van het aneurysma van vóór het ontslag tot 24 maanden									
Afname > 5 mm	71	3	4,0	24	1	4,0	16	0	0,0
Onveranderd	18	1	6,0	7	3	43	5	0	0,0
Toename > 5 mm	1	1	100	0	0	0,0	0	0	0,0

6.7 AAA-gerelateerde secundaire interventies

AAA-gerelateerde secundaire interventies in het eerste jaar werden uitgevoerd bij 11% van de Zenith patiënten met standaardrisico, 13% van de Zenith patiënten met hoog risico en 5,8% van de Zenith oefenpatiënten, zoals wordt weergegeven in **tabel 6.7.1**. Bij meer dan 50% van de secundaire interventies werd gekatheteriseerd om een endolekkage te behandelen. AAA-gerelateerde secundaire interventies in het tweede jaar werden uitgevoerd bij 4,2% van de Zenith patiënten met standaardrisico, 2,2% van de Zenith patiënten met hoog risico en 2,3% van de Zenith oefenpatiënten, zoals wordt weergegeven in **tabel 6.7.2**.

Tabel 6.7.1 Secundaire interventies (tot 12 maanden)

	Zenith standaardrisico N=199		Zenith hoog risico N=100		Zenith oefenpatiënten N=52	
Interventie	n	%	n	%	n	%
Conversie naar open reparatie	2	1,0	1	1,0	0	0,0
Proefpersonen met ≥ 1 interventie	21	11	13	13	3	5,8
Behandeling endolekkage						
Embolisatie	5	2,5	3	3,0	1	2,0
Hulpcomponent	6	3,0	4	4,0	1	2,0
Stent	1	0,5	0	0,0	0	0,0
Angioplastiek	0	0,0	1	1,0	0	0,0
Behandeling aneurysmavergroting						
Embolisatie	0	0,0	0	0,0	0	0,0
Behandeling occlusie in een stomp	1	0,5	3	3,0	1	2,0
Behandeling stenose in een stomp	1	0,5	0	0,0	0	0,0
Behandeling a. renalis	5	2,5	0	0,0	0	0,0
Behandeling infra-inguinale ischemie	1	0,5	1	1,0	0	0,0
Behandeling multipele voorvallen	1	0,5	1	1,0	0	0,0

Tabel 6.7.2 Secundaire interventies (> 12 tot 24 maanden)

	Zenith standaardrisico N=190		Zenith hoog risico N=90		Zenith oefenpatiënten N=44	
Interventie	n	%	n	%	n	%
Conversie naar open reparatie	1	0,5	1	1,1	0	0,0
Proefpersonen met ≥ 1 interventie	8	4,2	2	2,2	1	2,3
Behandeling endolekkage						
Embolisatie	3[1]	1,6	0	0,0	1[2]	2,3
Hulpcomponent	1	0,5	0	0,0	0	0,0
Stent	0	0,0	1	1,1	0	0,0
Angioplastiek	0	0,0	0	0,0	0	0,0
Behandeling aneurysmavergroting						
Embolisatie	1	0,5	0	0,0	1[2]	2,3
Behandeling occlusie in een stomp	1	0,5	0	0,0	0	0,0
Behandeling stenose in een stomp	0	0,0	0	0,0	0	0,0
Behandeling a. renalis	0	0,0	1	1,1	0	0,0
Behandeling infra-inguinale ischemie	1	0,5	0	0,0	0	0,0
Behandeling multipele voorvallen	1	0,5	0	0,0	0	0,0

[1] Patiënt kreeg ook hulpcomponent.

[2] Patiënt onderging interventie om aneurysmavergroting en endolekkage te behandelen.

6.8 Metingen secundaire resultaten

Zoals beschreven in **tabel 6.8.1** vertoonde behandeling van AAA met de Zenith AAA endovasculaire prothese significante voordelen ten opzichte van de chirurgische controlegroep met betrekking tot waarden voor herstel en kwaliteit van leven.

Tabel 6.8.1 Secundaire resultaten per behandelgroep

Item	Zenith standaardrisico	Chirurgisch standaardrisico	*P*-waarde	Zenith hoog risico	Zenith oefenpatiënten
Anesthesietijd (min)	221,6 ± 67,3	304,5 ± 102,7	< 0,001	218,9 ± 69,6	213,9 ± 57,7
Proceduretijd (min)	153,2 ± 56,3	238,7 ± 92,2	< 0,001	153,5 ± 58,6	155,9 ± 43,2
Ontvangen bloedbankproducten	5,0% (10/200)	84% (67/80)	< 0,001	12% (12/100)	3,8% (2/52)
Bloedverlies (ml)	299 ± 324	1.676 ± 1.676	< 0,001	356 ± 514	265 ± 226
Dagen op de IC	0,4 ± 0,9	3,4 ± 4,6	< 0,001	0,5 ± 1,2	0,5 ± 0,9
Dagen tot ontslag	2,6 ± 1,7	8,8 ± 5,6	< 0,001	3,0 ± 2,8	2,7 ± 1,5
Dagen tot orale vloeistoffen	0,5 ± 0,8	3,9 ± 2,5	< 0,001	0,5 ± 0,6	0,7 ± 0,5
Dagen tot normaal dieet	1,3 ± 1,2	6,6 ± 4,9	< 0,001	1,3 ± 0,8	1,1 ± 0,7
Dagen tot normale darmfunctie	2,6 ± 1,4	4,2 ± 2,1	< 0,001	2,6 ± 1,5	2,0 ± 1,2
Dagen tot ambulant zijn	1,2 ± 0,7	3,5 ± 3,4	< 0,001	1,2 ± 0,7	1,2 ± 0,6
Uren intubatie	1,9 ± 2,2	11,7 ± 13,6	< 0,001	1,2 ± 1,7	2,6 ± 4,6
Maximale temperatuur	101,1 ± 1,3	100,7 ± 1,2	0,06	100,8 ± 1,1	101,0 ± 1,2

7 SELECTIE EN BEHANDELING VAN DE PATIËNT

(Zie **hoofdstuk 4, 'WAARSCHUWINGEN EN VOORZORGSMAATREGELEN'**)

7.1 Individualisering van de behandeling

Cook raadt aan de diameters van de componenten van de Zenith Flex AAA endovasculaire prothese te kiezen zoals is beschreven in **tabel 10.5.1** en **10.5.2**. De lengte van de Zenith Flex AAA endovasculaire prothese moet zich uitstrekken vanaf de onderste a. renalis tot net boven de bifurcatie van de a. iliaca interna (hypogastrica). Alle lengtes en diameters van de hulpmiddelen die nodig zijn om de procedure af te ronden dienen beschikbaar te zijn voor de arts, in het bijzonder wanneer de metingen in de preoperatieve planning (behandelingsdiameters/lengtes) niet zeker zijn. Deze benadering maakt grotere intraoperatieve flexibiliteit mogelijk om de optimale resultaten van de ingreep tot stand te brengen. De risico's en voordelen die eerder werden beschreven in **hoofdstuk 6, 'SAMENVATTING VAN KLINISCHE STUDIES'**, moeten voor iedere patiënt zorgvuldig worden afgewogen voordat de Zenith Flex AAA endovasculaire prothese wordt gebruikt. Extra overwegingen voor patiëntselectie zijn onder meer:

- Leeftijd en levensverwachting van de patiënt
- Comorbiditeiten (bijv. hart-, long- of nierinsufficiëntie vóór de operatie, morbide obesitas)
- Geschiktheid van de patiënt voor open operatieve reparatie
- Anatomische geschiktheid van de patiënt voor endovasculaire reparatie
- Het risico van aneurysmaruptuur vergeleken met het risico van behandeling met de Zenith Flex AAA endovasculaire prothese
- Tolerantie voor algehele, regionale of lokale anesthesie
- De grootte en de morfologie (minimale trombusvorming, verkalking en/of kronkeligheid) van het iliofemorale introductievat dienen geschikt voor gebruik te zijn met vasculaire introductietechnieken en hulpmiddelen die verenigbaar zijn met een vasculaire introducer sheath van 16 tot 22 French
- Een infrarenaal aortasegment (hals) zonder aneurysma proximaal van het aneurysma:
  - met een lengte van ten minste 15 mm,
  - met een diameter gemeten van buitenwand tot buitenwand van niet meer dan 32 mm en niet minder dan 18 mm,
  - met een hoek kleiner dan 60 graden ten opzichte van de lengteas van het aneurysma en
  - met een hoek kleiner dan 45 graden ten opzichte van de as van de suprarenale aorta
- Een distale fixatieplaats in de a. iliaca met een lengte van meer dan 10 mm en een diameter van 7,5 tot 20 mm (gemeten van buitenwand tot buitenwand)
- Afwezigheid van significante occluderende aandoeningen in de a. femoralis/iliaca die de stroom door de endovasculaire prothese kunnen belemmeren

De uiteindelijke beslissing over de behandeling dient door de arts en de patiënt te worden genomen.

8 INFORMATIE VOOR DE PATIËNT

De arts en de patiënt (en/of gezinsleden) dienen bij de bespreking van dit endovasculaire hulpmiddel en de ingreep aandacht te besteden aan de risico's en voordelen, met inbegrip van:

- Risico's van en verschillen tussen endovasculaire reparatie en operatieve reparatie
- Potentiële voordelen van conventionele open operatieve reparatie
- Potentiële voordelen van endovasculaire reparatie
- De kans dat na aanvankelijke endovasculaire reparatie interventionele of open operatieve reparatie van het aneurysma later nodig kan zijn

Naast de risico's en voordelen van endovasculaire reparatie dient de arts een beoordeling te maken van de motivatie en medewerking van de patiënt ten aanzien van de postoperatieve controle die nodig is om ervoor te zorgen dat de prothese veilig en effectief blijft. Hieronder staan nog enkele met de patiënt te bespreken onderwerpen over verwachtingen na endovasculaire reparatie:

- **Het functioneren van endovasculaire protheses op lange termijn is nog niet vastgesteld. Alle patiënten dienen te worden geadviseerd dat endovasculaire behandeling levenslange, regelmatige controle vereist om hun gezondheid en het functioneren van hun endovasculaire prothese te beoordelen.** Patiënten met specifieke klinische bevindingen (zoals endolekkage, een groeiend aneurysma of veranderingen in structuur of positie van de endovasculaire prothese) dienen intensiever te worden gecontroleerd. Specifieke controlerichtlijnen staan beschreven in **hoofdstuk 12, 'RICHTLIJNEN VOOR BEELDVORMEND ONDERZOEK EN POSTOPERATIEVE CONTROLE'**.
- De patiënten dienen te weten dat het belangrijk is zich aan het controleschema te houden. Dat geldt voor de controles in het eerste jaar na de ingreep maar ook voor de jaarlijkse controles daarna. De patiënten dienen te weten dat regelmatige en consistente controle van wezenlijk belang is om zeker te blijven van de veiligheid en de effectiviteit van de endovasculaire behandeling van het AAA. Minimaal zijn jaarlijkse beeldvorming en het blijven uitvoeren van postoperatieve routinecontroles vereist en deze dienen te worden beschouwd als een levenslange gerichtheid op de gezondheid en het welzijn van de patiënt.
- Tevens moet de patiënt weten dat een succesvolle reparatie van het aneurysma niet het einde betekent van het ziekteproces. Er bestaat altijd nog de kans op gerelateerde degeneratie van bloedvaten.
- Artsen dienen alle patiënten te adviseren dat het belangrijk is om onmiddellijk medische hulp in te roepen wanneer zij tekenen ondervinden van occlusie van de stomp, aneurysmavergroting of -ruptuur. Tekenen van occlusie van de stompen van de prothese zijn: pijn in de heup(en) of in het been/de benen tijdens het lopen of in rust of ontkleuring of koudheid van het been. Een aneurysmaruptuur kan asymptomatisch zijn, maar uit zich meestal door: pijn; gevoelloosheid; zwakheid van de benen; enige pijn in rug, borst, buik of lies; duizeligheid; flauwvallen; snelle hartslag of plotselinge zwakheid.
- Omdat beeldvorming noodzakelijk is voor succesvolle plaatsing en controle van endovasculaire hulpmiddelen dient het risico van blootstelling van ontwikkelende weefsels aan straling te worden besproken met vrouwen die (mogelijk) zwanger zijn. Mannen die endovasculaire of open operatieve reparatie ondergaan, kunnen impotent worden.

Artsen dienen de patiënten te verwijzen naar de *handleiding voor patiënten* voor informatie over risico's die optreden tijdens en na de plaatsing van de prothese. Proceduregerelateerde risico's zijn: hart-, long-, zenuw-, darm- en bloedingscomplicaties. Prothesegerelateerde risico's omvatten: occlusie, endolekkage, aneurysmavergroting, fractuur, kans op nieuwe interventie en conversie naar open operatie, ruptuur en overlijden (zie **hoofdstuk 5.1, 'Waargenomen ongewenste voorvallen'** en **hoofdstuk 5.2, 'Mogelijke ongewenste voorvallen'**). De arts dient de *patiënt- ID-kaart* in te vullen en hem aan de patiënt te geven, zodat hij/zij hem altijd bij zich kan dragen. De patiënt dient bij bezoek aan een andere medische hulpverlener altijd te verwijzen naar deze kaart, in het bijzonder bij elke extra diagnostische procedure (bijv. MRI).

9 WIJZE VAN LEVERING

- De Zenith Flex AAA endovasculaire prothese met het Z-Trak introductiesysteem is met ethyleenoxide gesteriliseerd en vooraf geladen in gemakkelijk open te trekken verpakkingen.
- Het hulpmiddel dient uitsluitend voor eenmalig gebruik. Dit hulpmiddel mag niet opnieuw worden gesteriliseerd.
- Het product is steriel mits de verpakking ongeopend of onbeschadigd is. Inspecteer het hulpmiddel en de verpakking om te verifiëren dat deze tijdens het transport niet beschadigd zijn geraakt. Dit hulpmiddel mag niet worden gebruikt als het beschadigd is of als de steriele barrière beschadigd of verbroken is. Gebruik het product niet als er schade is opgetreden, maar stuur het terug naar COOK.
- Controleer vóór gebruik of de juiste hulpmiddelen (aantal en maat) voor de patiënt geleverd zijn door deze te vergelijken met de door de arts voorgeschreven bestelling voor deze specifieke patiënt.
- De main body is geladen op een 18, 20 of 22 French Flexor introducer sheath. Het oppervlak van de sheath heeft een hydrofiele coating die, wanneer hij gehydrateerd is, de manoeuvreerbaarheid verbetert. Om de hydrofiele coating te activeren, moet het oppervlak worden afgenomen met een steriel gaasje dat is gedrenkt in fysiologische zoutoplossing.
- Niet gebruiken na de op het etiket vermelde 'USE BY' datum (uiterste gebruiksdatum).
- Koel en droog bewaren.

10 INFORMATIE OVER HET KLINISCHE GEBRUIK

10.1 Opleiding van de arts

LET OP: Zorg ervoor dat er tijdens implantaties of herinterventies altijd een ervaren operatieteam beschikbaar is, mocht conversie naar open operatieve reparatie nodig zijn.

LET OP: De Zenith Flex AAA endovasculaire prothese met het Z-Trak introductiesysteem mag uitsluitend worden gebruikt door artsen en teams met een opleiding in vasculaire interventionele technieken en in het gebruik van dit hulpmiddel. De aanbevolen kennis- en vaardigheidseisen voor artsen die de Zenith Flex AAA endovasculaire prothese met het Z-Trak introductiesysteem gebruiken zijn:

Selectie van de patiënt:

- Kennis van de natuurlijke historie van abdominale aorta-aneurysmata (AAA's) en de comorbiditeiten waar AAA-reparatie mee gepaard gaat.
- Kennis van de interpretatie van röntgenologische beelden, en selectie, planning en maatbepaling van het hulpmiddel.

Een multidisciplinair team dat gecombineerde procedurele ervaring heeft met:

- Incideren, puncteren en sluiten van de a. femoralis
- Percutane introductie- en sluitingstechnieken
- Niet-selectieve en selectieve voerdraad- en kathetertechnieken
- Interpretatie van fluoroscopische en angiografische beelden
- Embolisatie
- Angioplastiek
- Endovasculaire stentplaatsing
- Snoertechnieken
- Correct gebruik van röntgenologische contrastmiddelen
- Technieken ter minimalisering van blootstelling aan straling
- Expertise met de nodige modaliteiten voor patiëntcontrole

10.2 Inspectie voorafgaand aan gebruik

Inspecteer het hulpmiddel en de verpakking om te verifiëren dat deze tijdens het transport niet beschadigd zijn geraakt. Dit hulpmiddel mag niet worden gebruikt als het beschadigd is of als de steriele barrière beschadigd of verbroken is. Gebruik het product niet als er schade is opgetreden, maar stuur het terug naar COOK. Controleer vóór gebruik of de juiste hulpmiddelen (aantal en maat) voor de patiënt geleverd zijn door deze te vergelijken met de door de arts voorgeschreven bestelling voor deze specifieke patiënt.

10.3 Benodigde materialen

(niet meegeleverd met het driedelige modulaire systeem)

- Set met hulpcomponenten voor de Zenith AAA endovasculaire prothese
- Fluoroscoop met functies voor digitale angiografie (C-arm of vaste apparatuur)
- Contrastmiddel
- Spuit
- Gehepariniseerde zoutoplossing
- Steriele gaasjes

10.4 Aanbevolen materialen

(niet meegeleverd met het driedelige modulaire systeem)

De volgende producten worden aanbevolen voor implantatie van elke component van het Zenith productassortiment. Raadpleeg voor informatie over het gebruik van deze producten de aanbevolen gebruiksaanwijzing van het betreffende product.

- 0,035 inch (0,89 mm) extra stugge voerdraad van 260 cm; bijvoorbeeld:
  - Cook Lunderquist extra stugge voerdraden (LES)
- 0,035 inch (0,89 mm) standaardvoerdraad; bijvoorbeeld:
  - Cook 0,035 inch (0,89 mm) voerdraden
  - Cook Nimble™ voerdraden
- Modelleerballonnen; bijvoorbeeld:
  - Cook Coda ballonkatheter

- Introductiesets; bijvoorbeeld:
  - Cook Check-Flo® introductiesets
  - Cook extra grote Check-Flo introductiesets
  - Cook Flexor Balkin Up & Over® contralaterale introducers
- Maatkatheter; bijvoorbeeld:
  - Cook Aurous® maatkatheter in cm
- Angiografiekatheters met radiopake tip; bijvoorbeeld:
  - Cook angiografiekatheters met Beacon®-tip
  - Cook Royal Flush-katheters met Beacon-tip
- Introductienaalden; bijvoorbeeld:
  - Cook enkelwandsintroductienaalden
- Endovasculaire dilatators; bijvoorbeeld:
  - Cook endovasculaire dilatatorsets

10.5 Richtlijnen voor het bepalen van de maat van het hulpmiddel

De diameter dient te worden gekozen op basis van de diameter gemeten van buitenwand tot buitenwand van het bloedvat en **niet** op basis van de diameter van het lumen. Gebruik van een hulpmiddel van een te kleine of te grote maat kan resulteren in onvolledige afdichting rond het hulpmiddel of een verstoorde bloedstroom.

Tabel 10.5.1 Handleiding voor het bepalen van de maat van de main body*

Diameter beoogd aortavat[1,2] (mm)	Diameter main body[3] (mm)	Totale lengte tot contralaterale stomp/ totale lengte tot ipsilaterale stomp (mm)	Introducer sheath (Fr)
18-19	22	82/112, 96/126, 111/141, 125/155, 140/170	18
20-21	24	82/112, 96/126, 111/141, 125/155, 140/170	18
22	26	82/112, 96/126, 111/141, 125/155, 140/170	18
23-24	28	82/112, 96/126, 111/141, 125/155, 140/170	20
25-26	30	82/112, 96/126, 111/141, 125/155, 140/170	20
27-28	32	82/112, 96/126, 111/141, 125/155, 140/170	20
29-32	36	95/125, 113/143, 131/161, 149/179	22

[1]Maximale diameter langs de proximale fixatieplaats.

[2]Rond de gemeten diameter van de aorta tot de dichtstbijzijnde mm af.

[3]Bijkomende overwegingen kunnen de keuze van de diameter beïnvloeden.

*Alle afmetingen zijn nominaal.

Tabel 10.5.2 Handleiding voor het bepalen van de maat van de iliacale poot*

Diameter beoogd iliacaal vat[1,2] (mm)	Diameter iliacale poot[3] (mm)	Werklengte iliacale poot[4] (mm)	Introducer sheath (Fr)
< 8	8	37, 54, 71, 88, 105, 122	14
8-9	10	37, 54, 71, 88, 105, 122	14
10-11	12	39, 56, 73, 90, 107, 124	16
12-13	14	39, 56, 73, 90, 107, 124	16
14-15	16	39, 56, 73, 90	16
16-17	18	39, 56, 73, 90	16
18	20	39, 56, 73, 90	16
19	22	39, 56, 73, 90	16
20	24	39, 56, 73, 90	16

[1]Maximale diameter langs de distale fixatieplaats.

[2]Rond de gemeten iliacale diameter tot de dichtstbijzijnde mm af.

[3]Bijkomende overwegingen kunnen de keuze van de diameter beïnvloeden.

[4]Totale pootlengte = werklengte + 22 mm koppelstent.

*Alle afmetingen zijn nominaal.

11 GEBRUIKSAANWIJZING

Anatomische vereisten

- De grootte en morfologie (minimale trombusvorming, verkalking en/of kronkeligheid) van het iliofemorale toegangsvat moeten geschikt zijn voor vasculaire introductietechnieken en accessoires. Er kunnen arteriële toevoerbaantechnieken nodig zijn.
- De lengte van de proximale aortahals dient minimaal 15 mm te zijn met een diameter van 18-32 mm gemeten van buitenwand tot buitenwand.
- De distale fixatieplaats in de a. iliaca dient groter te zijn dan 10 mm in lengte en een diameter van 7,5-20 mm te hebben (gemeten van buitenwand tot buitenwand).

Voorafgaand aan gebruik van de Zenith Flex AAA endovasculaire prothese met het Z-Trak introductiesysteem dient deze handleiding met de *Aanbevolen gebruiksaanwijzing* te worden doorgelezen. Onderstaande instructies bevatten basisrichtlijnen voor het plaatsen van het hulpmiddel. Het kan nodig zijn van onderstaande procedures af te wijken. Deze instructies zijn bedoeld als hulp voor de arts en nemen niet de plaats in van het medisch oordeel.

Algemene gebruiksinformatie

Tijdens het gebruik van de Zenith Flex AAA endovasculaire prothese met het Z-Trak introductiesysteem dienen standaardtechnieken voor de plaatsing van arteriële toegangssheaths, geleidekatheters, angiografiekatheters en voerdraden te worden toegepast. De Zenith Flex AAA endovasculaire prothese met het Z-Trak introductiesysteem is geschikt voor gebruik met voerdraden met een diameter van 0,035 inch (0,89 mm).

De implantatie van een endovasculaire prothese is een chirurgische procedure waarbij bloedverlies door diverse oorzaken kan optreden, wat in zeldzame gevallen een ingreep (inclusief transfusie) vereist om een ongunstige uitkomst te voorkomen. Het is belangrijk om door de procedure heen bloedverlies uit de hemostaseklep te controleren, maar dit is vooral relevant tijdens en na de manipulatie van de grijze pusher. Bij overmatig bloedverlies na verwijdering van de grijze pusher kunt u overwegen een niet-gevulde modelleerballon of een introductiesysteemdilatator in de klep te plaatsen om de bloedstroom te beperken.

Bepalende factoren vóór de implantatie

Controleer aan de hand van de pre-implantatieplanning of het juiste hulpmiddel geselecteerd is. Bepalende factoren zijn:

1. De keuze van de a. femoralis voor introductie van het main body-systeem (d.w.z. definieer de respectieve contralaterale en ipsilaterale a. iliaca).
2. De hoek tussen aortahals, aneurysma en aa. iliacae.
3. De kwaliteit van de aortahals.
4. De diameter van de infrarenale aortahals en de distale iliacale arteriën.
5. De afstand van de aa. renales tot de aortabifurcatie.
6. De lengte vanaf de aortabifurcatie tot aan de a. iliaca interna/ aanhechtingsplaats(en).
7. Bij aneurysmata die zich tot in de aa. iliacae uitstrekken, kan het kiezen van een geschikte plaats voor de overgang van prothese naar arterie speciale aandacht vragen.
8. Neem de mate van vaatverkalking in overweging.

Voorbereiding van de patiënt

1. Raadpleeg de ziekenhuisprotocollen voor anesthesie, antistolling en bewaking van vitale functies.
2. Positioneer de patiënt zodanig op de röntgentafel dat het operatiegebied vanaf de aortaboog tot de femorale bifurcaties fluoroscopisch in beeld kan worden gebracht.
3. Leg beide aa. femorales communes bloot met een standaardoperatietechniek.
4. Breng beide femorale bloedvaten proximaal en distaal onder adequate controle.

11.1 Bifurcatiesysteem (Afb. 2 en 3)

11.1.1 Voorbereiding/spoelen van de main body met bifurcatie

1. Verwijder het transportstilet met het grijze aanzetstuk uit de binnenste canule en de dilatatortipbeschermer van de dilatatortip. Verwijder de Peel-Away® sheath van de achterkant van de hemostaseklep. **(Afb. 5)** Houd de distale tip van het systeem omhoog en spoel via de afsluitkraan op de hemostaseklep totdat er vloeistof uit de zijopening bij de tip van de introducer sheath komt. **(Afb. 6)** Ga door met spoelen totdat er 20 ml spoelvloeistof door het hulpmiddel geïnjecteerd is. Stop met injecteren en draai de afsluitkraan op de verbindingsslang dicht.

NB: Voor het spoelen van de prothese wordt vaak gehepariniseerde zoutoplossing gebruikt.

2. Sluit een spuit met gehepariniseerde fysiologische zoutoplossing aan op het aanzetstuk van de binnenste canule. Spoel totdat er vloeistof uit de dilatatortip komt. **(Afb. 7)**

NB: Houd tijdens het spoelen van het systeem het distale uiteinde van het systeem omhoog zodat de lucht eruit verdreven wordt.

3. Drenk steriele gazen in fysiologische zoutoplossing en neem de Flexor introducer sheath ermee af om de hydrofiele coating te activeren. Maak zowel de sheath als de dilatator royaal nat.

11.1.2 Voorbereiding/spoelen van de contralaterale iliacale poot

1. Verwijder het transportstilet met het grijze aanzetstuk uit de binnenste canule en de dilatatortipbeschermer van de dilatatortip. Verwijder de Peel-Away sheath van de achterkant van de hemostaseklep. **(Afb. 8)** Houd de distale tip van het systeem omhoog en spoel via de afsluitkraan op de hemostaseklep totdat er vloeistof uit de zijopening bij de tip van de introducer sheath komt. **(Afb. 6)** Ga door met spoelen totdat er 20 ml spoelvloeistof door het hulpmiddel geïnjecteerd is. Stop met injecteren en draai de afsluitkraan op de verbindingsslang dicht.

NB: Voor het spoelen van de prothese wordt vaak gehepariniseerde zoutoplossing gebruikt.

2. Sluit een spuit met gehepariniseerde fysiologische zoutoplossing aan op het aanzetstuk van de binnenste canule. Spoel totdat er vloeistof uit de dilatatortip komt. **(Afb. 7)**

NB: Houd tijdens het spoelen van het systeem het distale uiteinde van het systeem omhoog zodat de lucht eruit verdreven wordt.

11.1.3 Voorbereiding/spoelen van de ipsilaterale iliacale poot

Volg de aanwijzingen in het vorige **hoofdstuk 11.1.2, 'Voorbereiding/spoelen van de contralaterale iliacale poot'** om zeker te zijn dat de ipsilaterale iliacale poot van de prothese goed wordt gespoeld.

11.1.4 Vasculaire introductie en angiografie

1. Puncteer de geselecteerde aa. femorales communes volgens standaardtechniek met een 18 of 19 gauge UT (ultradunne) arterienaald. Breng na entree in het vat het volgende in:
   - Voerdraden — standaarddiameter van 0,035 inch (0,89 mm), 145 cm lang, J-tip of Bentson voerdraad
   - Sheaths van de juiste maat (bijv. 6 of 8 French)
   - Spoelkatheters (vaak radiopake maatkatheters – bijv. een maatkatheter in cm of een rechte spoelkatheter)
2. Maak een angiogram om de plaats van de aa. renales, de aortabifurcatie en de bifurcaties van de aa. iliacae te bepalen.

NB: Als bij een hals met een hoek de fluoroscoop onder een hoek wordt gebruikt, kan het nodig zijn angiogrammen met verschillende projecties te maken.

11.1.5 Plaatsing van de main body

1. Controleer of het introductiesysteem met gehepariniseerde fysiologische zoutoplossing gespoeld is en of alle lucht uit het systeem verwijderd is.
2. Dien systemisch heparine toe en controleer de spoeloplossingen. Spoel iedere keer nadat een katheter en/of voerdraad verwisseld is.

NB: De stollingsstatus van de patiënt dient tijdens de gehele ingreep te worden gecontroleerd.

3. Vervang aan de ipsilaterale kant de J-draad door een stugge 0,035 inch (0,89 mm) voerdraad (LES) van 260 cm lang en voer deze via de katheter op tot in de aorta thoracica. Verwijder de spoelkatheter en de sheath. Houd de voerdraad in positie.
4. Leg het introductiesysteem van de main body vóór introductie onder fluoroscopie op de buik van de patiënt om de oriëntatie van de radiopake markering van de contralaterale stomp te bepalen. De zijarm van de hemostaseklep kan dienen als extern referentiepunt voor de radiopake markering op de contralaterale stomp.

5. Introduceer het introductiesysteem van de main body over de voerdraad in de a. femoralis; let daarbij op het door de zijarm gevormde referentiepunt.

LET OP: Houd de voerdraad tijdens het introduceren van het introductiesysteem in positie.

LET OP: Voorkom verdraaiingen in de endovasculaire prothese door tijdens roteren van het introductiesysteem alle componenten van het systeem (van buitenste sheath tot binnenste canule) zorgvuldig tegelijk te roteren.

6. Voer het introductiesysteem op totdat de vier gouden radiopake markeringen (die 2 mm vanaf het meest proximale segment van het prothesemateriaal liggen) **(Afb. 9, Illustratie 1)** vlak onder de onderste renale opening liggen.
7. Controleer de positie van de voerdraad in de aorta thoracica. Zorg dat het prothesesysteem zo is georiënteerd dat de contralaterale stomp boven en anterieur van de oorsprong van de contralaterale a. iliaca ligt. Als de radiopake markering van de contralaterale stomp niet goed uitgelijnd is, roteer het gehele systeem dan tot het halverwege een laterale en een anterieure positie correct aan de contralaterale kant gepositioneerd is.
   - Bij een anterieure positie van de korte (contralaterale) stomp vormen de markeringen een ✓. **(Afb. 9, Illustratie 4)**
   - Bij een posterieure positie van de korte (contralaterale) stomp vormen de markeringen een ↘. **(Afb. 9, Illustratie 5)**
   - Bij een laterale positie van de korte (contralaterale) stomp vormen de markeringen een |. **(Afb. 9, Illustratie 6)**

NB: Radiopake canules op elke stent tussen de aa. renales en de contralaterale stomp liggen op één lijn met de radiopake markering van de contralaterale stomp.

8. Herhaal het angiogram om te controleren of de vier gouden radiopake markeringen 2 mm of meer onder de onderste renale opening liggen.
9. Zorg ervoor dat de Captor hemostaseklep op de Flexor introducer sheath open gedraaid is. **(Afb. 10)**
10. Stabiliseer de grijze pusher (de schacht van het introductiesysteem) met de grijper terwijl u de sheath terugtrekt. Ontplooi de eerste twee bedekte stents door de sheath terug te trekken en daarbij de locatie van het hulpmiddel te controleren. **(Afb. 18)**
11. Ga zonder de tafel te bewegen over op een lagere vergroting om de positie van de radiopake markering op de contralaterale stomp en de locatie van de aa. renales te controleren. Ga verder met ontplooien totdat de contralaterale stomp geheel ontplooid is. **(Afb. 11)** Stop met terugtrekken van de sheath.

NB: Controleer of de contralaterale stomp ten minste 5 mm boven de bifurcatie van de aorta en in de gewenste locatie voor canulatie ligt.

11.1.6 Plaatsing van de contralaterale iliacale voerdraad

1. Manoeuvreer de katheter en voerdraad door het open uiteinde van de contralaterale stomp tot in de body van de prothese. Voer de voerdraad op totdat hij in de body van de prothese buigt. Voor-achterwaartse en zijdelingse fluoroscopische opnamen kunnen helpen controleren of het hulpmiddel gecanuleerd is.
2. Voer na de canulatie de angiografiekatheter over de voerdraad op tot in de body van de endovasculaire prothese. Verwijder de voerdraad en voer angiografie uit om de positie te bevestigen. Voer de voerdraad op totdat hij in de body van de prothese buigt. **(Afb. 12)** Verwijder de angiografiekatheter.

11.1.7 Ontplooiing van het proximale deel (top) van de main body

1. Voer angiografie uit via een angiografiekatheter om de positie van de endovasculaire prothese ten opzichte van de aa. renales te controleren. Positioneer indien nodig opnieuw het bedekte gedeelte van de endovasculaire prothese voorzichtig ten opzichte van de aa. renales. (Opnieuw positioneren kan in dit stadium alleen over een korte afstand plaatsvinden.)

NB: Controleer of de aa. renales niet geobstrueerd zijn door te bevestigen dat de markeringen van de proximale prothese 2 mm of meer onder de laagste open a. renalis liggen.

LET OP: Tijdens de verwijdering van de proximale trigger wire, het opvoeren van de topkap en de erop volgende ontplooiing van de suprarenale stent verifieert u dat de positie van de voerdraad van de main body tot net distaal van de aortaboog reikt en dat het systeem maximaal ondersteund is.

2. Verwijder de veiligheidsvergrendeling van het ontkoppelmechanisme voor de trigger wire van de bovenste stent. Trek de trigger wire terug onder fluoroscopie en verwijder deze door het ontkoppelmechanisme voor de trigger wire van de bovenste stent van de handgreep af te schuiven en de trigger wire vervolgens via de gleuf over de binnencanule te verwijderen. **(Afb. 13)**

Als weerstand wordt gevoeld of boogvorming in het systeem wordt waargenomen, staat de trigger wire onder spanning. Overmatige kracht kan ertoe leiden dat de positie van de prothese verandert. Als overmatige weerstand of beweging van het introductiesysteem wordt waargenomen, stop dan en beoordeel de situatie. Als het ontkoppelmechanisme voor de trigger wire van de bovenste stent niet van de topkap kan worden verwijderd, ga dan als volgt te werk onder fluoroscopie:

a. Verwijder de spanning op de trigger wire door de borgschroef los te draaien en lichtjes aan de binnencanule te **trekken** om de topkap over de suprarenale stent omlaag te bewegen. Druk de Zenith Flex main body niet samen.
b. Draai de borgschroef opnieuw vast.
c. Verwijder het ontkoppelmechanisme voor de trigger wire van de bovenste stent.
d. Ga door met stap 3 in **hoofdstuk 11.1.7, 'Ontplooiing van het proximale deel (top) van de main body'.**

NB: Als het ontkoppelmechanisme voor de trigger wire van de bovenste stent nog steeds niet van de topkap kan worden verwijderd, zie dan **hoofdstuk 14.1, 'Problemen met de ontkoppeling van de trigger wire oplossen'.**

3. Draai de borgschroef los. **(Afb. 14)** Controleer de positie van de prothese door de grijze pusher van de introducer te stabiliseren.
4. Ontplooi de suprarenale stent door de binnencanule van de topkap met 1 tot 2 mm tegelijk op te schuiven en tegelijkertijd de main body in positie te houden totdat de bovenste stent geheel is ontplooid. **(Afb. 15** en **16)** Voer de canule van de topkap nog 1 tot 2 cm op en draai dan de borgschroef weer vast om contact met de ontplooide suprarenale stent te voorkomen.

NB: Als de suprarenale stent niet volledig kan worden ontplooid door de binnencanule van de topkap op te voeren, zie dan **hoofdstuk 14.2, 'Problemen met de ontplooiing van de suprarenale stent oplossen'.**

NB: Na ontplooiing van de suprarenale stent met weerhaakjes worden verdere pogingen tot opnieuw positioneren van de prothese niet aangeraden.

WAARSCHUWING: De Zenith Flex AAA endovasculaire prothese heeft een suprarenale stent met weerhaakjes voor fixatie. Ga uitermate voorzichtig te werk wanneer in de buurt van de suprarenale stent met interventionele instrumenten wordt gemanoeuvreerd.

5. Voer de contralaterale voerdraad op tot in de thoracale aorta.

11.1.8 Plaatsing en ontplooiing van de contralaterale iliacale poot

LET OP: Controleer vóór implantatie of de vooraf gedefinieerde contralaterale iliacale poot geselecteerd is om aan de contralaterale kant van de patiënt te worden ingebracht.

1. Positioneer de beeldversterker zodanig dat zowel de contralaterale a. iliaca interna als de contralaterale a. iliaca communis in beeld is.
2. Injecteer contrastmiddel door de contralaterale femorale sheath om de contralaterale a. iliaca interna te lokaliseren voordat het introductiesysteem van de contralaterale iliacale poot wordt geïntroduceerd.
3. Introduceer het introductiesysteem van de contralaterale iliacale poot in de arterie. Voer dit langzaam op totdat de iliacale poot met minimaal één hele stent van de iliacale poot (d.w.z. de proximale stent van de iliacale poot) binnen de contralaterale stomp van de main body ligt. **(Afb. 17)** Als de main body de neiging heeft om tijdens deze handeling te bewegen, dient u hem op zijn plaats te houden door de grijze pusher op de ipsilaterale zijde te stabiliseren.

NB: Als het opvoeren van het introductiesysteem van de iliacale poot moeizaam verloopt, stap dan over op een voerdraad die betere ondersteuning biedt. De anatomie van kronkelige vaten kan aanzienlijk veranderen wanneer stugge voerdraden en sheaths worden ingebracht.

4. Bevestig de positie van het distale uiteinde van de iliacale poot. Pas de positie van de iliacale poot waar nodig aan om ervoor te zorgen dat de a. iliaca interna doorgankelijk blijft en minimaal één hele stent van de iliacale poot (d.w.z. de proximale stent van de iliacale poot, met een maximale overlap van 1,5 stent) in de endovasculaire prothese in de main body ligt.

NB: Zorg ervoor dat de Captor hemostaseklep op de introducer sheath van de iliacale poot open gedraaid is. **(Afb. 10)**

5. Ontplooi de iliacale poot door deze met de grijper op de grijze pusher in positie te houden en de sheath terug te trekken. **(Afb. 18** en **19)** Zorg ervoor dat de overlap van één stent gehandhaafd blijft.
6. Stop met terugtrekken van de sheath zodra het distale uiteinde van de iliacale poot vrijgekomen is.
7. Controleer de positie van de iliacale poot. Draai de borgschroef los en trek de binnencanule terug om de tapse dilatator aan de grijze pusher te koppelen, een en ander onder fluoroscopie. Draai de borgschroef vast. Houd de sheath in positie terwijl u de grijze pusher met de vastgekoppelde binnencanule terugtrekt.
8. Sluit de Captor hemostaseklep op de introducer sheath van de iliacale poot door de klep rechtsom te draaien tot dit niet verder gaat. **(Afb. 26)**
9. Controleer de positie van de voerdraad opnieuw.

11.1.9 Ontplooiing van het distale deel (onderkant) van de main body

1. Ga terug naar de ipsilaterale zijde.
2. Ontplooi de ipsilaterale stomp van de main body volledig door de sheath terug te trekken totdat de meest distale stent is ontvouwen. **(Afb. 18** en **20)** Stop met terugtrekken van de sheath.

NB: De distale stent wordt nog steeds door de trigger wire gefixeerd.

3. Verwijder de veiligheidsvergrendeling van het vrijgavemechanisme met trigger wire van de ipsilaterale stomp. Trek de trigger wire terug en verwijder deze door het vrijgavemechanisme met trigger wire van de ipsilaterale stomp van de handgreep af te schuiven en vervolgens via de gleuf over de binnenste canule te verwijderen. **(Afb. 21)**

11.1.10 Koppelen van de topkap

1. Draai de borgschroef los. **(Afb. 22)**
2. Fixeer de sheath en de binnenste canule om elke beweging van deze componenten te voorkomen.
3. Schuif de grijze pusher over de binnenste canule op totdat de pusher aan de topkap gekoppeld is. **(Afb. 23, 24** en **25)**

NB: Als er weerstand wordt gevoeld, roteer de grijze pusher dan en blijf voorzichtig opvoeren.

4. Draai de borgschroef weer vast en trek de gehele topkap en grijze pusher terug door de prothese en de sheath door aan de binnenste canule te trekken. Laat de sheath en de voerdraad in positie.

NB: Handhaaf de positie van de sheath en voerdraad.

5. Sluit de Captor hemostaseklep op de introducer sheath van de main body door hem rechtsom te draaien totdat hij niet verder kan. **(Afb. 26)**

11.1.11 Plaatsing en ontplooiing van de ipsilaterale iliacale poot

NB: Zorg ervoor dat de Captor hemostaseklep op de introducer sheath van de main body open gedraaid is. **(Afb. 27)**

1. Breng de ipsilaterale iliacale poot in met behulp van de combinatie van de voerdraad en de sheath van de main body. Voer het geheel van dilatator en sheath op tot in de sheath van de main body.

NB: In kronkelige vaten kan de positie van de aa. iliacae internae aanzienlijk veranderen wanneer stugge voerdraden en sheaths worden ingebracht.

2. Voer langzaam op totdat de ipsilaterale iliacale poot met minimaal één hele stent van de iliacale poot (d.w.z. de proximale stent van de iliacale poot) binnen de ipsilaterale stomp van de main body ligt. **(Afb. 28)**

NB: Als een overlaplengte van meer dan drie stents voor de iliacale poot nodig is (meer dan twee stents voor de iliacale poot bij een lengte van de poot van 37, 39, 54 en 56 mm), kan het nodig zijn om gebruik van een verlengstuk voor de poot te overwegen in het bifurcatiegebied van de tegenoverliggende zijde.

3. Bevestig de positie van het distale uiteinde van de iliacale poot. Positioneer de iliacale poot opnieuw wanneer dit nodig is om zeker te stellen dat de a. iliaca interna doorgankelijk blijft.

NB: Zorg ervoor dat de Captor hemostaseklep op de introducer sheath van de iliacale poot open gedraaid is. **(Afb. 10)**

4. Ontplooi de iliacale poot door deze met de grijper op de grijze pusher te stabiliseren en de sheath van de iliacale poot terug te trekken. **(Afb. 29** en **30)** Trek indien nodig de sheath van de main body terug.
5. Draai, onder doorlichting en na controle van de positie van de iliacale poot, de borgschroef los en trek de binnencanule terug om de tapse dilatator aan de grijze pusher te koppelen. Draai de borgschroef vast. Houd de sheath van de main body in positie en trek de sheath van de iliacale poot en de grijze pusher met de vastgekoppelde binnencanule terug.
6. Sluit de Captor hemostaseklep op de introducer sheath van de main body door hem rechtsom te draaien totdat hij niet verder kan.
7. Controleer de positie van de voerdraden opnieuw. Laat de sheath en de voerdraden in positie.

11.1.12 Introductie van de modelleerballon

1. Maak de modelleerballon als volgt klaar:
   - Spoel het voerdraadlumen met gehepariniseerde fysiologische zoutoplossing.
   - Verwijder alle lucht uit de ballon.
2. Draai als voorbereiding op de introductie van de modelleerballon de Captor hemostaseklep linksom open.
3. Voer de modelleerballon op over de voerdraad en door de Captor hemostaseklep van het introductiesysteem van de main body, tot op de hoogte van de aa. renales. Houd de sheath goed in positie.

4. Draai de Captor hemostaseklep rond de modelleerballon met lichte druk rechtsom vast.

LET OP: De ballon mag niet in een bloedvat buiten de prothese worden gevuld.

5. Expandeer de modelleerballon met verdund contrastmiddel (volgens de aanwijzingen van de fabrikant) in het gebied van de meest proximale bedekte stent en de infrarenale hals; begin proximaal en werk in distale richting. **(Afb. 31)**

LET OP: Voorafgaand aan herpositionering moet worden bevestigd dat de ballon geheel leeg is.

LET OP: De Captor hemostaseklep moet open zijn voordat de modelleerballon verplaatst wordt.

6. Trek de modelleerballon terug tot de overlap van de ipsilaterale stomp en expandeer de ballon.

LET OP: De Captor hemostaseklep moet open zijn voordat de modelleerballon verplaatst wordt.

7. Trek de modelleerballon terug tot de distale fixatieplaats van de ipsilaterale poot en expandeer de ballon.

LET OP: De ballon mag niet in een bloedvat buiten de prothese worden gevuld.

LET OP: De Captor hemostaseklep moet open zijn voordat de modelleerballon verplaatst wordt.

8. Leeg de modelleerballon en verwijder deze. Breng de modelleerballon over op de contralaterale voerdraad en in het introductiesysteem van de contralaterale iliacale poot. Voer de modelleerballon op tot de overlap van de contralaterale stomp en expandeer de ballon.

LET OP: Voorafgaand aan herpositionering moet worden bevestigd dat de ballon geheel leeg is.

LET OP: De Captor hemostaseklep moet open zijn voordat de modelleerballon verplaatst wordt.

9. Trek de modelleerballon terug tot waar de contralaterale iliacale poot distaal aan het bloedvat wordt gefixeerd en expandeer de ballon. **(Afb. 31)**

LET OP: De ballon mag niet in een bloedvat buiten de prothese worden gevuld.

10. Verwijder de modelleerballon en vervang deze door een angiografiekatheter voor het maken van afrondende angiogrammen.
11. Verwijder of vervang alle stugge voerdraden zodat alle aa. iliacae hun natuurlijke vorm weer aannemen.

Afrondend angiogram

1. Positioneer de angiografiekatheter net boven de aa. renales. Maak een angiogram om te verifiëren dat de aa. renales doorgankelijk zijn en dat er geen sprake is van endolekkage. Verifieer of de arteriae iliacae internae doorgankelijk zijn.
2. Bevestig dat er geen sprake is van endolekkage of knikken en verifieer de positie van de proximale gouden radiopake markeringen. Verwijder de sheaths, de voerdraden en de katheters.

NB: Als endolekkages of andere problemen worden waargenomen, raadpleeg dan de aanbevolen gebruiksaanwijzing bij de Zenith AAA endovasculaire hulpprothesecomponenten.

3. Herstel de bloedvaten en sluit de wonden op de gebruikelijke wijze voor operaties.

12 RICHTLIJNEN VOOR BEELDVORMEND ONDERZOEK EN POSTOPERATIEVE CONTROLE

12.1 Algemeen

- **Het functioneren van endovasculaire protheses op lange termijn is nog niet vastgesteld. Alle patiënten dienen te worden geadviseerd dat endovasculaire behandeling levenslange, regelmatige controle vereist om hun gezondheid en het functioneren van hun endovasculaire prothese te beoordelen.** Patiënten met specifieke klinische bevindingen (zoals endolekkage, een groeiend aneurysma of veranderingen in structuur of positie van de endovasculaire prothese) dienen extra te worden gecontroleerd. De patiënten dienen te weten dat het belangrijk is zich aan het controleschema te houden. Dat geldt voor de controles in het eerste jaar na de ingreep maar ook voor de jaarlijkse controles daarna. De patiënten dienen te weten dat regelmatige en consistente controle van wezenlijk belang is om zeker te blijven van de veiligheid en de effectiviteit van de endovasculaire behandeling van het AAA.
- De arts dient de patiënten op individuele basis te evalueren en de controles af te spreken afgestemd op de behoeften en omstandigheden van iedere individuele patiënt. Het aanbevolen beeldvormingsschema staat in **tabel 12.1.1**. Dit schema werd gebruikt voor de hoofdstudie (pivotal trial) en wordt aanbevolen zelfs als er geen klinische symptomen zijn (bijv. pijn, gevoelloosheid, zwakte). Patiënten met specifieke klinische bevindingen (zoals endolekkage, een groeiend aneurysma of veranderingen in structuur of positie van de stentprothese) dienen vaker te worden gecontroleerd.
- Tot de jaarlijkse controle middels beeldvorming behoren röntgenfoto's van de buik en CT-onderzoek met en zonder contrastmiddel. Als een nierfunctiestoornis of andere factoren het gebruik van contrastmiddelen verhinderen, kunnen röntgenfoto's van de buik, CT-onderzoek zonder contrastmiddel en duplexscanning worden gebruikt.
- De combinatie van CT-onderzoek met en zonder contrastmiddel levert informatie op over veranderingen in de diameter van het aneurysma, endolekkage, doorgankelijkheid, kronkeligheid, ziekteprogressie, fixatielengte en andere morfologische veranderingen.
- Röntgenfoto's van de buik leveren informatie op over de integriteit van het hulpmiddel (van elkaar losgeraakte componenten, stentbreuk en losgeraakte weerhaakjes).
- Duplexscanning kan informatie opleveren over veranderingen in de diameter van het aneurysma, endolekkage, doorgankelijkheid, kronkeligheid en ziekteprogressie. In deze omstandigheid dient CT-onderzoek zonder contrastmiddel samen met het echografisch onderzoek te worden uitgevoerd. Echografie kan vergeleken met CT-onderzoek een minder betrouwbare en gevoelige diagnostische methode zijn.

In **tabel 12.1.1** staan de minimale vereisten voor beeldvormingscontrole voor patiënten met de Zenith Flex AAA endovasculaire prothese. Patiënten bij wie intensievere controle nodig is, dienen tussentijds te worden geëvalueerd.

Tabel 12.1.1 Aanbevolen schema voor beeldvorming bij patiënten met een endovasculaire prothese

	Angiogram	CT (met en zonder contrastmiddel)	Röntgenopnamen van de buik
Preprocedureel	X[1]	X[1]	
Procedureel	X		
Vóór ontslag (binnen 7 dagen)		X[2,3,4]	X
1 maand		X[2,3,4]	X
3 maanden		X[2,4,5]	
6 maanden		X[2,4]	X
12 maanden (daarna jaarlijks)		X[2,4]	X

[1]De opnamen dienen binnen 6 maanden vóór de ingreep te zijn gemaakt.

[2]Duplexscanning kan worden toegepast bij patiënten met nierfalen of die anderszins niet in staat zijn een CT-scan met contrastversterking te ondergaan. Ook als echografisch onderzoek wordt gedaan, blijft CT-onderzoek zonder contrastmiddel aangeraden.

[3]Aanbevolen wordt CT-onderzoek vóór ontslag of na 1 maand uit te voeren.

[4]Bij endolekkage type I of III worden onmiddellijk ingrijpen en extra controles na de ingreep aanbevolen. Zie **hoofdstuk 12.6, 'Extra controle en behandeling'**.

[5]Aanbevolen wanneer vóór ontslag of na 1 maand endolekkage wordt geconstateerd.

12.2 Aanbevelingen voor CT-onderzoek met en zonder contrastmiddel

- De films dienen alle opeenvolgende beelden met de kleinst mogelijke plakdikte (≤ 3 mm) te bevatten. Maak de plakken NIET dikker (> 3 mm) en/of laat opeenvolgende CT-beelden/films NIET weg. Gebeurt dat wel, dan is nauwkeurige vergelijking van de anatomie en de prothese in de loop van de tijd niet mogelijk.
- Alle beelden dienen per beeld/film van een schaal te zijn voorzien. Als film wordt gebruikt, dienen de opnamen in een formaat niet kleiner dan 20:1 te worden gerangschikt op bladen van 35,5 x 43,2 cm (14 x 17 inch).
- Zowel opnamereeksen met als zonder contrastmiddel zijn vereist, met de tafel in overeenkomende of corresponderende positie.
- De plakdikte en het plakinterval dienen in de reeks zonder contrastmiddel en de reeks met contrastmiddel overeen te komen.
- De oriëntatie van de patiënt of de op de patiënt aangebrachte oriëntatiepunten mogen tussen de reeks met en zonder contrastmiddel NIET worden veranderd.

Om de patiënt optimaal te kunnen volgen, zijn opnamen met en zonder contrastversterking van de uitgangssituatie en bij de controles belangrijk. Het is belangrijk bij het CT-onderzoek acceptabele beeldvormingsprotocollen aan te houden. **Tabel 12.2.1** bevat voorbeelden van acceptabele beeldvormingsprotocollen.

Tabel 12.2.1 Geaccepteerde beeldvormingsprotocollen

	Zonder contrastmiddel	Contrastmiddel
IV contrastmiddel	Nee	Ja
Acceptabele machines	Spiraal-CT-scanner of high-performance MDCT-scanner in staat tot > 40 seconden	Spiraal-CT-scanner of high-performance MDCT-scanner in staat tot > 40 seconden
Injectievolume	–	Volgens ziekenhuisprotocol
Injectiesnelheid	–	> 2,5 ml/s
Injectiemodus	–	Injectiepomp
Bolustiming	–	Testbolus: SmartPrep, C.A.R.E. of equivalent
Bundel - begin	Diafragma	1 cm boven de truncus coeliacus
Bundel - eind	Proximale femur	Oorsprong van de a. profunda femoris
Collimatie	< 3 mm	< 3 mm
Reconstructie	2,5 mm door en door – zacht algoritme	2,5 mm door en door – zacht algoritme
Axiaal dubbel beeldveld	32 cm	32 cm
Reeksen na injectie	Geen	Geen

12.3 Röntgenfoto's van de buik

De volgende aanzichten zijn nodig:

- Vier films: voor-achterwaarts, lateraal, 30 graden linker zijligging en 30 graden rechter zijligging, aanzichten gecentreerd op de navel.
- Registreer de afstand van tafel tot film en pas bij elk volgend onderzoek dezelfde afstand toe.

Zorg ervoor dat het gehele hulpmiddel op elk afzonderlijk beeld in lengterichting wordt vastgelegd.

Als er onduidelijkheid is over de integriteit van het hulpmiddel (bijv. knikken, stentbreuk, losgeraakte weerhaakjes, relatieve migratie van componenten), dan wordt aanbevolen vergrote beelden te gebruiken. De behandelend arts dient de films op integriteit van het hulpmiddel (de prothese over de gehele lengte met inbegrip van de componenten) te evalueren met een visueel hulpmiddel dat 2 tot 4 maal vergroot.

12.4 Echografie

In plaats van CT-onderzoek met contrastmiddel kan echografisch onderzoek worden uitgevoerd wanneer patiëntgerelateerde factoren het gebruik van contrastmiddelen verhinderen. Echografie kan worden gecombineerd met CT-onderzoek zonder contrastmiddel. Een duplexscan van de gehele aorta dient op videoband te worden vastgelegd om de maximale diameter van het aneurysma, endolekkage, doorgankelijkheid van de stents en stenose te kunnen evalueren. De videoband dient de volgende informatie te bevatten:

- Dwarse en longitudinale beelden vanaf de proximale aorta met de a. mesenterica en de aa. renales tot de iliacale bifurcaties om na te gaan of er sprake is van endolekkage, waarbij kleurenechografie en power-kleurenangiografie (indien beschikbaar) wordt toegepast.
- Bij verdenking op endolekkage dient bevestiging middels spectraalanalyse plaats te vinden.
- Dwarse en longitudinale beelden van het aneurysma waar dit het grootst is.

12.5 MRI-informatie

In niet-klinische tests is aangetoond dat de Zenith AAA endovasculaire prothese MR-veilig is onder de beschreven condities. Een patiënt met deze endovasculaire prothese kan onmiddellijk na plaatsing ervan veilig worden gescand onder de volgende voorwaarden:

Statisch magnetisch veld

- Statisch magnetisch veld van 3,0 tesla of minder
- Magnetisch veld met een ruimtelijke gradiënt van ten hoogste 720 gauss/cm

Er is een niet-klinische evaluatie uitgevoerd in een 3 tesla MR-systeem (General Electric Excite) met een magnetisch veld met een ruimtelijke gradiënt van maximaal 720 gauss/cm als gemeten met een gaussmeter op een positie in het statische magnetische veld die relevant voor de patiënt is (d.w.z. buiten de bedekking van de scanner, toegankelijk voor een patiënt of individu).

MRI-gerelateerde opwarming

1,5 tesla systemen:

- Statisch magnetisch veld van 1,5 tesla
- Maximale specific absorption rate (SAR) gemiddeld over het gehele lichaam van 2 W/kg gedurende 15 minuten scannen (d.w.z. per scanningsequentie)

In niet-klinische tests veroorzaakte de Zenith AAA endovasculaire prothese een temperatuurstijging van minder dan of gelijk aan 1,4 °C bij een maximale specific absorption rate (SAR) gemiddeld over het gehele lichaam van 2,8 W/kg gedurende 15 minuten MR-scannen in een 1,5 tesla Magnetom MR-scanner van Siemens Medical, Numaris/4 Software, versie Syngo MR 2002B DHHS. De door het MRI-systeem gemeten maximale specific absorption rate (SAR) bedroeg gemiddeld over het gehele lichaam 2,8 W/kg, wat overeenstemt met een calorimetrisch gemeten waarde van 1,5 W/kg.

3,0 tesla systemen:

- Statisch magnetisch veld van 3,0 tesla
- Maximale specific absorption rate (SAR) gemiddeld over het gehele lichaam van 2 W/kg gedurende 15 minuten scannen (d.w.z. per scanningsequentie)

In niet-klinische tests veroorzaakte de Zenith AAA endovasculaire prothese een temperatuurstijging van minder dan of gelijk aan 1,9 °C bij een maximale specific absorption rate (SAR) gemiddeld over het gehele lichaam van 3,0 W/kg gedurende 15 minuten MR-scannen in een 3,0 tesla Excite MR-scanner van GE Healthcare, G3.0-052B software. De over het gehele lichaam gemiddelde maximale specific absorption rate (SAR) bedroeg 3,0 W/kg, wat overeenkomt met een calorimetrisch vastgestelde waarde van 2,8 W/kg.

Beeldartefact

Het beeldartefact strekt zich uit over het hele anatomische gebied met het hulpmiddel, waardoor het beeld van onmiddellijk aangrenzende anatomische structuren binnen ongeveer 20 cm van het hulpmiddel verdoezeld wordt, evenals het gehele hulpmiddel en het lumen daarvan. Dit is geconstateerd bij scannen in niet-klinische tests met de sequentie: snelle spinecho in een 3,0 tesla Excite MR-systeem van GE Healthcare met G3.0-052B software en een radiofrequente lichaamsspoel.

Bij alle scanners lost het beeldartefact op naarmate de afstand tussen het hulpmiddel en het interessegebied toeneemt. MR-scans van het hoofd, de nek/hals en de onderste extremiteiten kunnen zonder beeldartefact worden verkregen. Op scans van de buikregio en de bovenste extremiteiten kunnen beeldartefacten voorkomen, afhankelijk van de afstand tussen het hulpmiddel en het interessegebied.

Er is klinische informatie beschikbaar over zeventien patiënten bij wie na stentprothese-implantatie MR-scans zijn gemaakt. Bij geen van deze patiënten zijn als gevolg van het maken van MR-scans ongewenste voorvallen of problemen met het hulpmiddel gemeld. Verder zijn wereldwijd ruim 100.000 Zenith AAA endovasculaire prothesen geïmplanteerd, waarbij geen ongewenste voorvallen of problemen met het hulpmiddel zijn gemeld als gevolg van MRI.

Cook beveelt aan dat de patiënt de in deze gebruiksaanwijzing bekendgemaakte MRI-condities registreert bij de MedicAlert Foundation. Men kan op de volgende wijzen contact opnemen met de MedicAlert Foundation:

Post:	MedicAlert Foundation International
	2323 Colorado Avenue
	Turlock, CA 95382, VS
Tel:	+1 888-633-4298 (gratis in VS)
	+1 209-668-3333 van buiten de VS
Fax:	+1 209-669-2450
Web:	www.medicalert.org

12.6 Extra controle en behandeling

Extra controle en eventueel behandeling wordt aanbevolen bij:

- aneurysmata met type-I-endolekkage
- aneurysmata met type-III-endolekkage
- aneurysmavergroting, maximale diameter met ≥ 5 mm vergroot (ongeacht endolekkagestatus)
- migratie
- inadequate lengte van de afdichting

Tot de overwegingen ten aanzien van herinterventie of conversie naar open reparatie behoren de beoordeling van de behandelend arts van de comorbiditeiten, de levensverwachting en de persoonlijke keuzes van de individuele patiënt. De patiënten dienen te weten dat na plaatsing van een endovasculaire prothese een herinterventie kan bestaan uit hernieuwde katheterisatie of een open operatieve reparatie.

13 INFORMATIE PATIËNTVOLGSYSTEEM

In aanvulling op deze gebruiksaanwijzing wordt bij de Zenith Flex AAA endovasculaire prothese met het Z-Trak introductiesysteem een *Volgformulier (Device Tracking Form)* geleverd, dat het ziekenhuispersoneel verplicht moet invullen en opsturen naar COOK, om alle patiënten bij wie de Zenith Flex AAA endovasculaire prothese wordt geïmplanteerd, te kunnen volgen (vereist door Amerikaanse federale wetgeving).

14 OPLOSSEN VAN PROBLEMEN

NB: U kunt een beroep doen op technische assistentie van een Cook productspecialist door contact op te nemen met uw plaatselijke Cook vertegenwoordiger.

14.1 Problemen met de ontkoppeling van de trigger wire oplossen

LET OP: Voer de volgende stappen alleen uit als de proximale trigger wire niet kan worden verwijderd zoals beschreven in hoofdstuk 11.1.7.

14.1.1 Ontplooiing van het proximale deel (top) van de main body

1. Als het vrijgavemechanisme met trigger wire van de top stent niet van de handgreep kan worden verwijderd, knip dan de trigger wire aangrenzend aan het vrijgavemechanisme **(Afb. 32)** af en verwijder het vrijgavemechanisme van de handgreep.
2. Stabiliseer de grijze pusher terwijl u de sheath terugtrekt om de ipsilaterale stomp volledig te ontplooien.
3. Verwijder de veiligheidsvergrendeling van het vrijgavemechanisme met trigger wire van de ipsilaterale stomp.
4. Trek de trigger wire terug en verwijder deze door het vrijgavemechanisme met trigger wire van de ipsilaterale stomp van de handgreep af te schuiven en vervolgens via de gleuf over de binnenste canule van het hulpmiddel te verwijderen.
5. Gebruik een van een vergrendeling voorziene klem om het afgeknipte uiteinde van de trigger wire van de topkap af te klemmen en vast te zetten. **(Afb. 33)**
6. Draai de borgschroef los en voer, terwijl u de binnenste canule en de trigger wire op hun plaats houdt, de grijze pusher en sheath op in de prothese totdat de tip van de grijze pusher ongeveer op 2 cm van de gouden markeringen ligt. **(Afb. 34)** De opgevoerde grijze pusher geeft extra steun aan de binnenste canule.

NB: Handhaaf bij het opvoeren van de grijze pusher en de sheath lichte spanning op de trigger wire om speling weg te werken.

NB: Zorg dat de tip van de grijze pusher *niet* in de topkap wordt opgevoerd.

7. Vergrendel de borgschroef. Controleer of de trigger wire stevig aan de klem vastzit.
8. Stabiliseer de grijze pusher en voer de sheath langzaam op totdat de tip van de sheath zich op 2 mm van de gouden markeringen bevindt. **(Afb. 35)**

NB: Let er bij het opvoeren van de sheath op dat de prothese zelf niet wordt opgevoerd.

9. Stabiliseer de sheath en trek de grijze pusher met de binnenste canule terug om de topkap over de suprarenale stent te trekken. **(Afb. 36)**
10. Controleer of de gouden markeringen zich onder de aa. renales bevinden.
11. Verwijder de trigger wire.
12. Trek de sheath terug totdat de de tapse tip van de grijze pusher blootligt.
13. Voer een modelleerballon door de contralaterale stomp van de main body op en positioneer de ballon net boven de bifurcatie van de prothese.
14. Vul de ballon tot de volledige diameter van de prothese. **(Afb. 37)**
15. Draai de borgschroef los.
16. Stabiliseer de grijze pusher en ballonkatheter, en voer de binnenste canule op om de topkap te ontplooien.
17. Draai de borgschroef vast.
18. Deflateer de ballon en voer de contralaterale voerdraad op tot in de thoracale aorta.

NB: Vanwege het risico van vroegtijdige ontplooiing van de ipsilaterale poot en vrijgave van de trigger wire is het raadzaam de modelleerballon in of net boven de contralaterale stomp te houden voor stabilisatie van de prothese tijdens de plaatsing van de ipsilaterale stomp.

14.1.2 Koppelen van de topkap

1. Draai de borgschroef los. **(Afb. 22)**
2. Fixeer de sheath en de binnenste canule om elke beweging van deze componenten te voorkomen.
3. Schuif de grijze pusher over de binnenste canule op totdat de pusher aan de topkap gekoppeld is. **(Afb. 23, 24** en **38)**

NB: Als er weerstand wordt gevoeld, roteer de grijze pusher dan en blijf voorzichtig opvoeren.

4. Draai de borgschroef weer vast en trek de gehele topkap en grijze pusher terug door de prothese en de sheath door aan de binnenste canule te trekken. **(Afb. 39)** Laat de sheath en de voerdraad in positie.
5. Sluit de Captor hemostaseklep op de Flexor introducer sheath door hem rechtsom te draaien totdat hij niet verder kan. **(Afb. 26)**

14.1.3 Plaatsing en ontplooiing van de ipsilaterale iliacale poot

NB: Zorg ervoor dat de Captor hemostaseklep op de introducer sheath open gedraaid is. **(Afb. 27)**

1. Breng de ipsilaterale poot in met behulp van de voerdraad/sheath van de main body.

NB: Vanwege de wijzigingen in de instructies voor de ontplooiing van de topkap moet de sheath van de main body worden teruggetrokken tot een punt dat zich 1 à 2 cm in de proximale ipsilaterale stomp bevindt. Voer de dilatatorsheath van de ipsilaterale stomp op tot in de sheath van de main body.

NB: De modelleerballon mag worden gevuld in de contralaterale stomp van de main body als aanvullende stabilisatie van de prothese nodig is.

LET OP: De ballon mag niet buiten de prothese worden gevuld.

NB: In kronkelige vaten kan de positie van de aa. iliacae internae aanzienlijk veranderen wanneer stugge voerdraden en sheaths worden ingebracht.

2. Voer langzaam op totdat de ipsilaterale iliacale poot met minimaal één hele stent van de iliacale poot (d.w.z. de proximale stent van de iliacale poot) binnen de ipsilaterale stomp van de main body ligt. **(Afb. 40)**

NB: Als een overlaplengte van meer dan drie stents van de iliacale poot nodig is (groter dan twee stents van de iliacale poot bij een lengte van de poot van 37 mm, 39 mm, 54 mm en 56 mm), kan het nodig zijn om gebruik van een verlengstuk voor de poot te overwegen in het bifurcatiegebied van de tegenoverliggende zijde.

3. Bevestig de positie van het distale uiteinde van de iliacale poot. Positioneer de iliacale poot opnieuw wanneer dit nodig is om zeker te stellen dat de a. iliaca interna doorgankelijk blijft.
4. Ontplooi de iliacale poot door deze met de grijze pusher te stabiliseren terwijl de sheath van de iliacale poot en de sheath van de main body samen worden teruggetrokken. **(Afb. 29** en **41)** Trek indien nodig de sheath van de main body terug.
5. Draai, onder doorlichting en na controle van de positie van de iliacale poot, de borgschroef los en trek de binnencanule terug om de tapse dilatator aan de grijze pusher te koppelen. Draai de borgschroef vast. Houd de sheath in positie en trek de grijze pusher met de vastgekoppelde binnencanule terug. **(Afb. 42)**
6. Sluit de Captor hemostaseklep op de Flexor introducer sheath door hem rechtsom te draaien totdat hij niet verder kan.
7. Controleer de positie van de voerdraden opnieuw. Laat de sheath en de voerdraden in positie.
8. Verwijder de gedeflateerde ballon van de contralaterale kant.

14.1.4 Plaatsing en ontplooiing van de contralaterale iliacale poot

LET OP: Controleer vóór implantatie of de vooraf gedefinieerde contralaterale iliacale poot geselecteerd is om aan de contralaterale kant van de patiënt te worden ingebracht.

1. Positioneer de beeldversterker zodanig dat zowel de contralaterale a. iliaca interna als de contralaterale a. iliaca communis in beeld is.
2. Injecteer, vóór de introductie van het introductiesysteem van de contralaterale iliacale poot, contrastmiddel door de contralaterale femorale sheath om de contralaterale a. iliaca interna te lokaliseren.
3. Introduceer het introductiesysteem van de contralaterale iliacale poot in de arterie. Voer dit langzaam op totdat de iliacale poot met minimaal één hele stent van de iliacale poot (d.w.z. de proximale stent van de iliacale poot) binnen de contralaterale stomp van de main body ligt. **(Afb. 43)**

NB: Als het opvoeren van het introductiesysteem van de iliacale poot moeizaam verloopt, stap dan over op een voerdraad die betere ondersteuning biedt. De anatomie van kronkelige vaten kan aanzienlijk veranderen wanneer systemen met stugge voerdraden en sheaths worden ingebracht.

4. Bevestig de positie van het distale uiteinde van de iliacale poot. Pas de positie van de iliacale poot waar nodig aan om ervoor te zorgen dat de a. iliaca interna doorgankelijk blijft en minimaal één hele stent van de iliacale poot (d.w.z. de proximale stent van de iliacale poot, met een maximale overlap van 1,5 stent) in de endovasculaire prothese in de main body ligt.

5. Ontplooi de iliacale poot door deze met de grijze pusher in positie te houden en de sheath terug te trekken. **(Afb. 18** en **44)** Zorg ervoor dat de overlap van één stent gehandhaafd blijft.
6. Stop met terugtrekken van de sheath zodra het distale uiteinde van de iliacale poot vrijgekomen is.
7. Draai, onder doorlichting en na controle van de positie van de iliacale poot, de borgschroef los en trek de binnencanule terug om de tapse dilatator aan de grijze pusher te koppelen. Draai de borgschroef vast. Houd de sheath in positie en trek de grijze pusher met de vastgekoppelde binnencanule terug. **(Afb. 45)**
8. Controleer de positie van de voerdraden opnieuw.
9. Breng de modelleerballon in en maak een afrondend angiogram zoals beschreven in **hoofdstuk 11.1.12, 'Introductie van de modelleerballon'**.

14.2 Problemen met de ontplooiing van de suprarenale stent oplossen

LET OP: Voer de volgende stappen alleen uit als de suprarenale stent niet kan worden ontplooid zoals beschreven in hoofdstuk 11.1.7.

14.2.1 Ontplooiing van het proximale deel (top) van de main body

1. Als de suprarenale stent niet volledig kan worden ontplooid door de binnencanule van de topkap op te voeren, voer dan een modelleerballon door de contralaterale stomp van de main body op en plaats deze net boven de bifurcatie van de stentprothese.
2. Vul de ballon tot de volledige diameter van de prothese om de binnencanule beter te ondersteunen.
3. Draai de borgschroef los. **(Afb. 14)**
4. Stabiliseer de grijze pusher en ballonkatheter en voer de binnencanule op om de suprarenale stent te ontplooien.

Ga als volgt te werk als de suprarenale stent volledig is ontplooid:

5. draai de borgschroef aan; leeg de ballon en trek hem terug.
6. Voer de contralaterale voerdraad tot in de thoracale aorta op en keer terug naar de passende stap in de gebruiksaanwijzing om de procedure te voltooien.

Ga als volgt te werk als u de suprarenale stent nog steeds niet volledig kunt ontplooien:

5. draai de borgschroef vast en leeg de ballon. Stabiliseer de grijze pusher met behoud van de ballonpositie en trek de sheath terug om de ipsilaterale stomp volledig te ontplooien.
6. Verwijder de veiligheidsvergrendeling van het ontkoppelmechanisme voor de trigger wire van de ipsilaterale stomp.
7. Trek de trigger wire terug en verwijder deze door het ontkoppelmechanisme voor de trigger wire van de ipsilaterale stomp van de handgreep af te schuiven en de trigger wire vervolgens via de gleuf over de binnencanule van het hulpmiddel te verwijderen.
8. Draai de borgschroef **(Afb. 22)** los en voer met behoud van de positie van de binnencanule de grijze pusher en sheath op tot in de prothese totdat de tip van de grijze pusher zich ongeveer 2 cm onder de proximale gouden markeringen bevindt. **(Afb. 46)** De opgevoerde grijze pusher geeft extra steun aan de binnencanule.
   NB: Let er bij het opvoeren van de grijze pusher en de sheath op dat de prothese niet wordt opgevoerd.
   NB: Zorg dat de tip van de grijze pusher niet tot in de topkap wordt opgevoerd.
9. Vergrendel de borgschroef.
10. Controleer of de gouden markeringen zich onder de aa. renales bevinden.
11. Positioneer de modelleerballon opnieuw zodat deze tegen de bifurcatie aanligt.
12. Vul de ballon tot de volledige diameter van de prothese. **(Afb. 37)**
13. Draai de borgschroef los.
14. Stabiliseer de grijze pusher en ballonkatheter en voer de binnencanule op om de suprarenale stent te ontplooien.
15. Draai de borgschroef vast.
16. Leeg de ballon en voer de contralaterale voerdraad op tot in de thoracale aorta.
    NB: Vanwege vroegtijdige ontplooiing van de ipsilaterale poot en ontkoppeling van de trigger wire is het raadzaam de modelleerballon in of net boven de contralaterale stomp te houden om de prothese te helpen stabiliseren tijdens de plaatsing van de ipsilaterale stomp.

14.2.2 Koppelen van de topkap

1. Draai de borgschroef los. **(Afb. 22)**
2. Fixeer de sheath en de binnencanule om elke beweging van deze componenten te voorkomen.
3. Voer de grijze pusher over de binnencanule op totdat de pusher aan de topkap gekoppeld is. **(Afb. 23, 24** en **38)**
   NB: Als er weerstand wordt gevoeld, roteer de grijze pusher dan enigszins, terwijl hij voorzichtig wordt opgevoerd.
4. Draai de borgschroef weer vast en trek de gehele topkap en grijze pusher terug door de prothese en de sheath door aan de binnencanule te trekken. **(Afb. 39)** Laat de sheath en de voerdraad in positie.
5. Sluit de Captor hemostaseklep op de Flexor introducersheath door hem rechtsom te draaien totdat hij niet verder kan. **(Afb. 26)**

14.2.3 Plaatsing en ontplooiing van de ipsilaterale iliacale poot

NB: Zorg ervoor dat de Captor hemostaseklep op de introducersheath open gedraaid is. **(Afb. 27)**

1. Positioneer de beeldversterker zodanig dat zowel de ipsilaterale a. iliaca interna als de ipsilaterale a. iliaca communis in beeld is.
2. Injecteer, na de introductie van het introductiesysteem van de ipsilaterale iliacale poot, contrastmiddel door de sheath van de main body om de ipsilaterale a. iliaca interna te lokaliseren.
3. Breng de ipsilaterale poot in met behulp van de voerdraad/sheath van de main body.
   NB: Vanwege de wijzigingen in de instructies voor de ontplooiing van de topkap moet de sheath van de main body worden teruggetrokken tot een punt dat zich 1 à 2 cm in de proximale ipsilaterale stomp bevindt. Voer de dilatatorsheath van de ipsilaterale stomp op tot in de sheath van de main body.
   NB: De modelleerballon mag worden gevuld in de contralaterale stomp van de main body als aanvullende stabilisatie van de prothese nodig is.
   LET OP: De ballon mag niet buiten de prothese worden gevuld.
   NB: In kronkelige vaten kan de positie van de aa. iliacae internae aanzienlijk veranderen wanneer stugge voerdraden en sheaths worden ingebracht.
4. Voer het introductiesysteem van de ipsilaterale iliacale poot langzaam op totdat de ipsilaterale iliacale poot met minimaal één hele stent van de iliacale poot (d.w.z. de proximale stent van de iliacale poot) binnen de ipsilaterale stomp van de main body ligt. **(Afb. 40)**
   NB: Als een overlap van meer dan drie stents van de iliacale poot nodig is (meer dan twee stents van de iliacale poot bij een lengte van de poot van 37, 39, 54 en 56 mm), kan het nodig zijn om het gebruik van een pootverlengstuk te overwegen in het bifurcatiegebied van de tegenoverliggende zijde.
5. Bevestig de positie van het distale uiteinde van de iliacale poot. Positioneer de iliacale poot opnieuw wanneer dit nodig is om zeker te stellen dat de a. iliaca interna doorgankelijk blijft.
6. Ontplooi de iliacale poot door deze met de grijze pusher te stabiliseren terwijl de sheath van de iliacale poot en de sheath van de main body worden samen teruggetrokken. **(Afb. 29** en **41)**
7. Draai, onder doorlichting en na controle van de positie van de iliacale poot, de borgschroef los en trek de binnencanule terug om de tapse dilatator aan de grijze pusher te koppelen. Draai de borgschroef vast. Houd de sheath in positie en trek de grijze pusher met de vastgekoppelde binnencanule terug. **(Afb. 42)**
8. Sluit de Captor hemostaseklep op de Flexor introducersheath door hem rechtsom te draaien totdat hij niet verder kan.
9. Controleer de positie van de voerdraden opnieuw. Laat de sheath en de voerdraden in positie.
10. Verwijder de geleegde ballon van de contralaterale kant.

14.2.4 Plaatsing en ontplooiing van de contralaterale iliacale poot

LET OP: Controleer vóór implantatie of de vooraf gedefinieerde contralaterale iliacale poot geselecteerd is om aan de contralaterale kant van de patiënt te worden ingebracht.

1. Positioneer de beeldversterker zodanig dat zowel de contralaterale a. iliaca interna als de contralaterale a. iliaca communis in beeld is.
2. Injecteer, vóór de introductie van het introductiesysteem van de contralaterale iliacale poot, contrastmiddel door de contralaterale femorale sheath om de contralaterale a. iliaca interna te lokaliseren.
3. Introduceer het introductiesysteem van de contralaterale iliacale poot in de arterie. Voer dit langzaam op totdat de iliacale poot met minimaal één hele stent van de iliacale poot (d.w.z. de proximale stent van de iliacale poot) binnen de contralaterale stomp van de main body ligt. **(Afb. 43)**
   NB: Bij gebruik van een Spiral-Z iliacale poot wordt een radiopake markering op 30 mm van het proximale uiteinde van de iliacale poot geplaatst om de maximale overlap aan te duiden. Plaats deze prothese door de iliacale poot langzaam op te voeren totdat deze ten minste één stent overlapt en zich niet voorbij de radiopake markering bevindt.
   NB: Als het opvoeren van het introductiesysteem van de iliacale poot moeizaam verloopt, stap dan over op een voerdraad die betere ondersteuning biedt. De anatomie van kronkelige vaten kan aanzienlijk veranderen wanneer systemen met stugge voerdraden en sheaths worden ingebracht.
4. Bevestig de positie van het distale uiteinde van de iliacale poot. Pas de positie van de iliacale poot waar nodig aan om ervoor te zorgen dat de a. iliaca interna doorgankelijk blijft en minimaal één hele stent van de iliacale poot (d.w.z. de proximale stent van de iliacale poot, met een maximale overlap van 1,5 stent) in de endovasculaire prothese in de main body ligt.
5. Ontplooi de iliacale poot door deze met de grijze pusher in positie te houden terwijl de sheath wordt teruggetrokken. **(Afb. 18** en **44)** Zorg ervoor dat de overlap van één stent gehandhaafd blijft.
6. Stop met terugtrekken van de sheath zodra het distale uiteinde van de iliacale poot vrijgekomen is.
7. Draai, onder doorlichting en na controle van de positie van de iliacale poot, de borgschroef los en trek de binnencanule terug om de tapse dilatator aan de grijze pusher te koppelen. Draai de borgschroef vast. Houd de sheath in positie en trek de grijze pusher met de vastgekoppelde binnencanule terug. **(Afb. 45)**
8. Controleer de positie van de voerdraden opnieuw.
9. Breng de modelleerballon in en maak een afrondend angiogram zoals beschreven in het hoofdstuk **Introductie van de modelleerballon** van de gebruiksaanwijzing van het product.

NORSK

ZENITH FLEX® AAA ENDOVASKULÆRT IMPLANTAT MED Z-TRAK™ INNFØRINGSSYSTEM

Les alle instruksjonene grundig. Hvis anvisningene, advarslene og forholdsreglene ikke følges på rett vis, kan dette føre til alvorlige kirurgiske konsekvenser eller skade på pasienten.

FORSIKTIG: Etter amerikansk lovgivning kan denne anordningen kun selges eller ordineres av en lege.

FORSIKTIG: Alt innhold i den ytre posen (inkludert innføringssystemet og de endovaskulære implantatene) leveres sterilt, og er kun til engangsbruk.

Det fins fire anvendelige foreslåtte bruksanvisninger for Zenith-produktlinjen. Denne bruksanvisningen beskriver de foreslåtte bruksanvisningene for Zenith Flex AAA endovaskulært implantat (hoveddel og iliaca-ben). For informasjon om andre Zenith-komponenter, vennligst se følgende foreslåtte bruksanvisninger:

- Zenith AAA endovaskulært implantat (Zenith AAA endovaskulært hoveddelimplantat, iliaca-ben og okklusjonsenhet);
- Hjelpekomponenter for Zenith AAA endovaskulært implantat (hoveddelforlengelse, iliaca-benforlengelse, konverteringsenhet og iliaca-propp);
- Zenith Renu® AAA hjelpeimplantat (konfigurasjoner av hoveddelforlengelse og konverteringsenhet); og
- Coda® ballongkateter.

1 BESKRIVELSE AV ANORDNINGEN

1.1 Aortisk hoveddel og iliaca-benkomponenter

Zenith Flex AAA endovaskulært implantat er et modulært system som består av tre komponenter, en bifurkert aortisk hoveddel og to iliaca-ben. **(Fig. 1)** Implantatmodulene er utformet av vevet polyesterstoff av full tykkelse sydd til selvekspanderende Cook-Z® stenter av rustfritt stål med flettet polyester og monofilament-polyproylensutur. Modulene er fullstendig stentet for å gi stabilitet og nødvendig utvidelsesstyrke til å åpne implantatets lumen under anleggelse. I tillegg gir Cook-Z-stenter den nødvendige fikseringen og forseglingen av implantatet til karveggen.

Den udekkede suprarenale stenten ved implantatets proksimale ende inneholder mothaker som plasseres trinnvis hver 3. mm for å gi anordningen ekstra fiksering. For at fluoroskopisk visualisering av stentimplantatet skal gå lettere, er det plassert radioopake gullmarkører som følger: én på det laterale aspektet av den mest distale stenten på det kontralaterale lemmet til hoveddelens bifurkerte seksjon og fire i periferisk retning innenfor 2 mm av det mest superior aspekt av implantatmaterialet.

1.2 Hoveddelens innføringssystem

Zenith Flex AAA endovaskulært hoveddelimplantat leveres forhåndsmontert på Z-Trak innføringssystem. **(Fig. 2)** Den har en sekvensiell utplasseringsmetode med innebygde funksjoner til å gi kontinuerlig kontroll av det endovaskulære implantatet under hele anleggelsesprosedyren. Z-Trak innføringssystemet er laget for presis posisjonering og tillater omjusteringer av implantatets endelige posisjon før den suprarenale stenten med mothake anlegges.

Innføringssystemet for hoveddelen bruker et Z-Trak innføringssystem på 18, 20 eller 22 French. To vaierutløsningsmekanismer låser det endovaskulære implantatet fast på leveringssystemet inntil legen frakobler det. Alle systemer er kompatible med en 0,035 tommers (0,89 mm) ledevaier.

For ekstra hemostase, kan Captor®-hemostaseventilen løsnes eller strammes ved innføring og/eller fjerning av hjelpeanordningene inn og ut av hylsen. Innføringssystemet er utstyrt med en Flexor® innføringshylse som motstår bukting og har hydrofilt belegg. Begge funksjoner har til hensikt å øke sporbarheten i iliaca-arteriene og aorta abdominalis.

1.3 Iliaca-ben innføringssystem

Iliaca-benene for Zenith Flex AAA endovaskulært implantat leveres forhåndsmontert på Z-Trak innføringssystemet. **(Fig. 3)** Innføringssystemet er utformet slik at det er lett å bruke med minimal forberedelse. Innføringssystemet for iliaca-ben bruker et Z-Trak innføringssystem på 14 French eller 16 French. Alle systemer er kompatible med en 0,035 tommers (0,89 mm) ledevaier.

For ekstra hemostase kan Captor hemostaseventil løsnes eller strammes ved innføring og/eller fjerning av hjelpeanordningene inn og ut av hylsen.

1.4 Hjelpekomponenter for Zenith AAA endovaskulært implantat

Ytterligere endovaskulære hjelpekomponenter (hoveddelforlengelser, iliaca-benforlengelser, konverteringsenheter og iliaca-propper) er tilgjengelige. **(Fig. 4)** Se bruksanvisningen for Hjelpekomponenter for Zenith AAA endovaskulært implantat for mer informasjon.

2 BRUKSOMRÅDER

Zenith Flex AAA endovaskulært implantat med Z-Trak innføringssystem er indisert for endovaskulær behandling av pasienter med abdominale aortaaneurismer eller aortoiliakale aneurismer med en morfologi som er egnet for endovaskulær reparasjon, inkludert:

- Tilstrekkelig iliakal/femoral tilgang, kompatibel med de påkrevde innføringssystemene.
- Infrarenalt aortisk segment (hals) uten aneurisme proksimalt for aneurismet:
  - med en lengde på minst 15 mm,
  - med diameter målt fra ytre vegg til ytre vegg som ikke er større enn 32 mm og ikke mindre enn 18 mm,
  - med en vinkel på mindre enn 60 grader i forhold til aneurismets lengdeakse, og
  - med en vinkel på mindre enn 45 grader i forhold til aksen av den suprarenale aorta.
- Iliacaarteriens distale fiksasjonssted større enn 10 mm i lengde og 7,5-20 mm i diameter (målt fra ytre vegg til ytre vegg).

3 KONTRAINDIKASJONER

Zenith Flex AAA endovaskulært implantat med Z-Trak innføringssystem er kontraindisert hos:

- Pasienter som har kjent overfølsomhet eller allergier overfor rustfritt stål, polyester, loddemetall (tinn, sølv), polypropylen eller gull.
- Pasienter med en systemisk infeksjon som kan ha øket risiko for endovaskulær implantatinfeksjon.

4 ADVARSLER OG FORHOLDSREGLER

4.1 Generelt

- Les alle instruksjonene grundig. Hvis anvisningene, advarslene og forholdsreglene ikke følges nøye, kan dette føre til alvorlige konsekvenser eller skade på pasienten.
- Ha alltid et vaskulært kirurgisk team tilgjengelig under implantasjonen eller reintervensjonen i tilfelle det er nødvendig å gå over til åpen kirurgisk reparasjon.
- Zenith Flex AAA endovaskulært implantat med Z-Trak innføringssystem skal kun brukes av leger og team som er opplært i vaskulære intervensjonsteknikker (kateterbaserte og kirurgiske) og i bruken av disse anordningene. Spesifikke opplæringskrav står beskrevet i **avsnitt 10.1, Legeopplæring**.
- Intervensjon eller konvertering til standard åpen kirurgisk reparasjon etter initial endovaskulær reparasjon bør overveies for pasienter som får forstørrede aneurismer, uakseptabel reduksjon i fiksasjonslengden (kar- og komponent-overlapping) og/eller endolekkasje. En økning i aneurismets størrelse og/eller vedvarende endolekkasje eller vandring kan medføre aneurismeruptur.
- Pasienter som opplever forminsket blodflow gjennom implantlemmet og/eller lekkasjer bør muligens gjennomgå sekundære intervensjoner eller kirurgiske prosedyrer.

4.2 Pasientutvelgelse, behandling og oppfølging

- Zenith Flex AAA endovaskulært implantat er laget for behandling av aortahalser med diametre som ikke er mindre enn 18 mm og ikke større enn 32 mm. Zenith Flex AAA endovaskulært implantat er laget for behandling av proksimale aortahalser (distalt i forhold til den nederste nyrearterien) som er minst 15 mm lange. Det er nødvendig med et distalt fiksasjonssted for iliacaarterien som er større enn 10 mm i lengde og 7,5-20 mm i diameter (målt fra ytre vegg til ytre vegg). Disse størrelsesmålinger er avgjørende for å kunne utføre den endovaskulære reparasjonen.
- Anatomiske nøkkelelementer som kan hindre vellykket eksklusjon av aneurismet, inkluderer kraftig proksimal vinkeldannelse på halsen (>60 grader for den infrarenale halsen i forhold til aksen på AAA, eller >45 grader for den suprarenale halsen i forhold til den umiddelbare infrarenale halsen); kort proksimal aortahals (<15 mm); en invertert traktform (mer enn 10 % økning i diameteren i løpet av 15 mm på den proksimale aortahalslengden); og periferisk trombe og/eller forkalkning av arterieimplantasjonssteder, spesielt den proksimale aortahalsen og den distale iliacaarteriens grenseflate. Ved forekomst av anatomiske begrensninger kan det være nødvendig med en lengre hals for å oppnå tilstrekkelig forsegling og fiksasjon. Uregelmessig forkalkning og/eller plakk kan kompromittere fastgjøringen og forseglingen av fiksasjonsstedene. Halser med disse viktige anatomiske elementer kan ha større tendens til implantatvandring eller endolekkasje.
- Tilstrekkelig iliakal eller femoral tilgang er nødvendig for å føre anordningen inn i vaskulaturen. Diameteren på tilgangskaret (målt fra indre vegg til indre vegg) og morfologi (minimal bukting, okklusiv sykdom og/eller forkalkning) skal være i overensstemmelse med vaskulære tilgangsteknikker og innføringssystemer med samme profil som en vaskulær innføringshylse på 16 French til 22 French. Kar som er betydelig forkalkede, okklusive, har mange buktninger eller veggtromber, kan utelukke plasseringen av det endovaskulære implantatet og/eller øke risikoen for emboli. Det kan være nødvendig med en vaskulær conduit-teknikk for å oppnå vellykket resultat hos enkelte pasienter.
- Zenith Flex AAA endovaskulært implantat med Z-Trak innføringssystem kan ikke anbefales til pasienter som ikke tåler kontrastmidler som trengs for intraoperativ avbildning og oppfølging med postoperativ avbildning. Alle pasientene må overvåkes nøye og kontrolleres regelmessig for endringer i sykdommens tilstand og endoprotesens integritet.
- Zenith Flex AAA endovaskulært implantat med Z-Trak innføringssystem kan ikke anbefales til pasienter som overstiger grensene for vekt og/eller størrelse, noe som kompromitterer eller forhindrer oppfyllelse av de nødvendige avbildningskravene.
- Manglende evne til å opprettholde åpning i minst én intern iliacaarterie eller okklusjon av en uunnværlig a. mesenterica inferior kan øke risikoen for pelvis-/tarmiskemi.
- Mange store, åpne lumbalarterier, veggtromber og en åpen a. mesenterica inferior kan alle predisponere en pasient for type II endolekkasjer. Pasienter med koagulopati som ikke kan korrigeres, kan også ha en økt risiko for type II endolekkasje eller blødningskomplikasjoner.
- Sikkerheten og effektiviteten til Zenith Flex AAA endovaskulært implantat med Z-Trak innføringssystem har ikke blitt evaluert i følgende pasientpopulasjoner:
  - traumatisk skade på aorta
  - lekkasje fra aneurismer, aneurismer med forestående ruptur eller ruptur av aneurismer
  - mykotiske aneurismer
  - pseudoaneurismer, oppstått fra tidligere plassering av implantat
  - revisjon av tidligere plasserte endovaskulære implantater
  - uopprettelig koagulopati
  - uunnværlig mesenterialarterie
  - genetisk bindevevssykdom (f.eks. Marfans eller Ehlers-Danlos syndrom)
  - ledsagende torakale aortiske eller torakoabdominale aneurismer
  - aktive systemiske infeksjoner
  - gravide eller ammende kvinner
  - pasienter med morbid fedme
  - under 18 år
  - pasienter med proksimal aortahals mindre enn 15 mm eller med en vinkeldannelse på mer enn 60 grader, relativt til aneurismets lengdeakse.
- Vellykket pasientvalg krever spesifikk avbildning og nøyaktige målinger. Se **avsnitt 4.3, Målingsteknikker og avbildning før prosedyren**.
- Alle anordningenes nødvendige lengder og diametre som trengs til å gjennomføre prosedyren, skal være tilgengelige for legen, især når tilfellets preoperative planleggingsmål (behandlingsdiametre/lengder) ikke er sikre. Denne fremgangsmåten gir større intraoperativ fleksibilitet til å oppnå optimale prosedyreresultater.

4.3 Målingsteknikker og avbildning før prosedyren

- Manglende CT-bilder uten kontrastmiddel kan medføre at forkalkning i iliaca eller aorta ikke kan vurderes, hvilket kan utelukke tilgang eller pålitelig fiksasjon og forsegling av anordningen.
- Avbildningsrekonstruksjoner med tykkelser >3 mm før prosedyren kan resultere i suboptimal størrelsesmåling eller at fokal stenose ikke kan vurderes fra CT.
- Klinisk erfaring tilsier at kontrastforsterket angiografisk spiralcomputertomografi (CTA) med 3D-rekonstruksjon er en sterkt anbefalt avbildningsmetode for å kunne nøyaktig vurdere pasientens anatomi før behandling med Zenith Flex AAA endovaskulært implantat. Hvis kontrastforsterket spiral-CTA med 3D-rekonstruksjon ikke er tilgjengelig, skal pasienten henvises til et helsesenter med slikt utstyr.
- Klinikere anbefaler å plassere røntgens C-bue under prosedyremessig angiografi slik at opprinnelsen til nyrearteriene, og spesielt den laveste åpne nyrearterien, ses klart og tydelig før den proksimale kanten av implantatmaterialets hoveddel anlegges (forseglingsstent). I tillegg skal angiografiet vise iliacaarteriens bifurkasjoner slik at de distale aa. iliacae communes er skarpt definerte i forhold til startpunktet til de bilaterale interne iliacaarteriene, før anbringelse av iliaca-benkomponentene.

Diametre

Ved hjelp av CT skal diametermålinger bestemmes fra diameteren av karet målt fra ytre vegg til ytre vegg (ikke lumendiameteren) for å hjelpe med riktig størrelse og valg av anordning. Den kontrastforsterkede spiral-CT-skanningen må starte 1 cm superior for axis celiaca og fortsette gjennom capita femoris med en aksial snitt-tykkelse på 3 mm eller mindre.

Lengder

Lengdemålinger bestemmes ved hjelp av CT for å kunne vurdere nøyaktig infrarenal proksimal halslengde samt planlegge hoveddelsstørrelser og benkomponenter for Zenith Flex AAA endovaskulært implantat. Disse rekonstruksjonene utføres i sagittal, koronal og 3D.

- **Den langsiktige ytelsen av endovaskulære implantater har ennå ikke blitt dokumentert. Alle pasienter bør få beskjed om at endovaskulær behandling krever livslang, regelmessig oppfølging for å vurdere helsen og hvordan det endovaskulære implantatet fungerer.** Pasienter med spesifikke kliniske funn (f.eks. endolekkasje, forstørrede aneurismer, eller endringer i strukturen eller posisjonen til det endovaskulære implantatet) bør få mer omfattende oppfølging. Spesifikke retningslinjer for oppfølging beskrives i **avsnitt 12, RETNINGSLINJER FOR AVBILDNING OG POSTOPERATIV OPPFØLGING**.
- Zenith Flex AAA endovaskulært implantat med Z-Trak innføringssystem kan ikke anbefales til pasienter som ikke er i stand til eller som ikke er villige til å utføre nødvendige preoperative og postoperative avbildninger og implantasjonsstudier som beskrevet i **avsnitt 12, RETNINGSLINJER FOR AVBILDNING OG POSTOPERATIV OPPFØLGING**.
- Etter endovaskulær plassering, bør pasienter kontrolleres regelmessig for periimplantat-flow, aneurismevekst eller endringer i strukturen eller posisjonen til det endovaskulære implantatet. Som et minimum er årlig avbildning påkrevd, blant annet: 1) abdominale røntgen for å granske anordningens integritet (atskillelse mellom komponenter, stentbrudd eller mothakeatskillelse) og 2) CT-skanning med og uten kontrast, for å granske endringer i aneurismen, periimplantat-flow, patens, bukting og sykdommens progresjon. Hvis nyrekomplikasjoner eller andre faktorer forhindrer bruk av kontrastmidler for bildediagnostikk, kan muligens abdominale røntgenbilder og dupleksultralyd gi lignende informasjon.

4.4 Valg av anordning

- Ved valg av passende anordningsstørrelse anbefales det sterkt å følge veiledningen for størrelsesmåling i bruksanvisningen for Zenith Flex AAA endovaskulært implantat **(tabell 10.5.1** til **10.5.2)**. Egnet overdimensjonering av anordningen er inkludert i veiledningen for valg av størrelse i bruksanvisningen. Størrelsesmåling utenfor dette området kan føre til endolekkasje, fraktur, vandring, innfolding eller kompresjon.

4.5 Implantasjon

(Se **avsnitt 11, BRUKSVEILEDNING**)

- Egnet avbildning under prosedyren er nødvendig for vellykket plassering av Zenith Flex AAA endovaskulært implantat og sikre nøyaktig tilpassing til aortaveggen.
- Ikke bøy eller lag knekk på innføringssystemet. Dette kan skade innføringssystemet og Zenith Flex AAA endovaskulært implantat.
- For å unngå vridninger i det endovaskulære implantatet under eventuelle dreininger av innføringssystemet, må du passe på at du roterer alle systemets komponenter samtidig (fra ytre hylse til indre kanyle).
- Ikke fortsett med å føre inn noen del av innføringssystemet hvis du kjenner motstand mens ledevaieren eller innføringssystemet føres frem. Stopp og vurder årsaken til motstanden. Det kan oppstå skade på kar, kateter eller implantat. Utvis særlig forsiktighet i områder med stenose, intravaskulær trombose eller i forkalkete kar eller kar med buktninger.
- Utilsiktet delvis anleggelse eller vandring av endoprotesen kan kreve kirurgisk fjerning.
- Med mindre det er medisinsk indisert, ikke anlegg Zenith Flex AAA endovaskulært implantat på et sted som vil okkludere arterier som er nødvendige for å forsyne blodflow til organer eller ekstremiteter. Ikke dekk viktige nyrearterier eller mesenterialarterier (med unntak av a. mesenterica inferior) med endoprotesen. Det kan oppstå karokklusjon. Under den kliniske studien ble denne anordningen ikke studert hos pasienter med to okkluderte interne iliacaarterier.
- Ikke forsøk å sette hylsen på implantatet igjen etter delvis eller fullstendig anleggelse.
- Omplassering av stentimplantatet distalt etter delvis anleggelse av den dekkede proksimale stenten kan føre til skade på stentimplantatet og/eller karskade.
- Unøyaktig plassering og/eller ufullstendig forsegling av Zenith Flex AAA endovaskulært implantat i karet kan resultere i økt risiko for endolekkasje, vandring eller utilsiktet okklusjon av nyrearteriene eller interne iliacaarterier. Nyrearterien åpning må opprettholdes for å hindre/redusere risikoen for nyresvikt og etterfølgende komplikasjoner.
- Utilstrekkelig fiksasjon av Zenith Flex AAA endovaskulært implantat kan resultere i øket risiko for vandring av stentimplantatet. Feil anleggelse eller vandring av endoprotesen kan kreve kirurgisk intervensjon.
- Det bør brukes systemisk antikoagulering under implantasjonsprosedyren basert på sykehusets og legens foretrukne protokoll. Hvis heparin er kontraindisert, bør det overveies å bruke en alternativ antikoagulant.
- For å aktivere det hydrofile belegget på utsiden av Flexor innføringshylsen, må overflaten tørkes av med sterile gaskompresser gjennomfuktet med saltløsning. Hold alltid hylsen hydrert for optimal ytelse.
- Minimer håndtering av den innesperrede endoprotesen under forberedelsen og innføring for å redusere risikoen for kontaminasjon og infeksjon av endoprotesen.
- Oppretthold ledevaierens posisjon under innsetting av innføringssystemet.
- Gjennomlysning skal brukes under innføring og anleggelse for å bekrefte at komponentene til innføringssystemet fungerer som de skal, at implantatet plasseres riktig og at resultatet av prosedyren er som ønsket.
- Det er nødvendig å administrere intravaskulær kontrast ved bruk av Zenith Flex AAA endovaskulært implantat med Z-Trak innføringssystem. Pasienter med allerede eksisterende nyreinsuffisiens kan ha en økt risiko for nyresvikt etter operasjonen. Påse at kontrastmiddelet brukes på begrenset måte under prosedyren og følg forebyggende behandlingsmetoder for å redusere nedsatt nyrefunksjon (f.eks. tilstrekkelig hydrering).
- Tilbaketrekking av hylsen og/eller ledevaieren kan endre anatomien og transplantatets posisjon. Overvåk transplantatets posisjon uavbrutt og utfør angiografi for å kontrollere posisjonen etter behov.
- Zenith Flex AAA endovaskulært implantat har en innebygd suprarenal stent med fiksasjonsmothaker. Utvis meget stor forsiktighet ved manipulering av intervensjons- og angiografianordninger i området med den suprarenale stenten.
- Utvis forsiktighet ved manipulering av katetre, vaiere og hylser inne i et aneurisme. Markante forstyrrelser kan løsrive trombefragmenter, noe som kan føre til distal embolisering eller ruptur av aneurismen.
- Unngå å skade implantatet eller forstyrre implantatets posisjon etter plassering i tilfelle det er nødvendig med ytterligere bruk av kirurgiske instrumenter (sekundært inngrep).
- Før anleggelse av den suprarenale stenten, bekreft at tilgangsledevaierens posisjon går ut litt distalt for aortabuen.
- Før implantasjonen utføres, bekreft at det forutbestemte kontralaterale iliaca-benet er valgt til innføring på pasientens kontralaterale side.

4.6 Bruk av formingsballong

- Ikke fyll ballongen i karet utenfor implantatet da dette kan forårsake skade på karet. Bruk ballongen i henhold til produktinformasjonen.
- Utvis forsiktighet dersom ballongen fylles innenfor implantatet ved forekomst av forkalkning, da overfylling kan forårsake skade på karet.
- Kontroller at ballongen er helt tømt før den plasseres på nytt.
- For ytterligere hemostase kan Captor hemostaseventilen løsnes eller strammes for å imøtekomme innføringen og senere tilbaketrekningen av en formingsballong.

4.7 MR-informasjon

Ikke-klinisk testing har demonstrert at Zenith AAA endovaskulært implantat er MR Conditional (MR-sikker når visse betingelser oppfylles). En pasient med dette endovaskulære implantatet kan trygt skannes like etter plassering av implantatet under følgende betingelser:

Statisk magnetfelt

- Statisk magnetfelt på 3,0 tesla eller mindre
- Høyest romlig magnetisk gradientfelt på 720 gauss/cm

Det ble utført ikke-klinisk testing i et MR-system på 3 tesla (General Electric Excite) med et maksimalt romlig gradientfelt på 720 gauss/cm målt med et gaussmeter på stedet for det statiske magnetfeltet relevant for pasienten (dvs. utenfor skannerkapslingen, tilgjengelig for pasienten eller andre personer).

MR-relatert oppvarming

Systemer på 1,5 tesla:

- Statisk magnetfelt på 1,5 tesla
- Maksimal helkropps gjennomsnittlig spesifikk absorpsjonsrate (SAR) på 2 W/kg i løpet av 15 minutters skanning (dvs. per skanningssekvens)

Under ikke-klinisk testing produserte Zenith AAA endovaskulært implantat en temperaturstigning på mindre enn eller lik 1,4 °C ved en MR-systemrapportert helkropps gjennomsnittlig spesifikk absorpsjonsrate (SAR) på 2,8 W/kg i løpet av 15 minutters MR-skanning i en 1,5 tesla Magnetom MR-skanner fra Siemens Medical med programvaren Numaris/4, versjon Syngo MR 2002B DHHS. Den maksimale helkropps gjennomsnittlige spesifikke absorpsjonsraten (SAR) var 2,8 W/kg, noe som tilsvarer en verdi målt med kalometri på 1,5 W/kg.

Systemer på 3,0 tesla:

- Statisk magnetfelt på 3,0 tesla
- Maksimal helkropps gjennomsnittlig spesifikk absorpsjonsrate (SAR) på 2 W/kg i løpet av 15 minutters skanning (dvs. per skanningssekvens)

Under ikke-klinisk testing produserte Zenith AAA endovaskulært implantat en temperaturstigning på mindre enn eller lik 1,9 °C ved en MR-systemrapportert helkropps gjennomsnittlig spesifikk absorpsjonsrate (SAR) på 3,0 W/kg i løpet av 15 minutters MR-skanning i en 3,0 tesla Excite MR-skanner fra GE Healthcare med programvaren G3.0-052B. Den maksimale gjennomsnittlige SAR-verdien (spesifikk absorpsjonsrate) for hele kroppen var 3,0 W/kg, som tilsvarer en kalorimetrisk målingsverdi på 2,8 W/kg.

Bildeartefakt

Bildeartefakten strekker seg gjennom den anatomiske regionen med anordningen og formørker visningen av de nært tilgrensende anatomiske strukturene innenfor ca. 20 cm av anordningen, så vel som hele anordningen og dens lumen, ved skanning under ikke-klinisk testing med følgende sekvens: hurtig spinnekko i et 3,0 tesla Excite MR-system fra GE Healthcare med programvaren G3.0-052B og en RF-kroppsspole.

For alle skannere oppløses bildeartefakten etter hvert som avstanden fra anordningen til interesseområdet øker. MR-skanninger av hodet og halsen og underekstremiteter kan oppnås uten bildeartefakt. Det kan forekomme bildeartefakter ved skanninger av den abdominale regionen og de øvre ekstremitetene, avhengig av avstanden fra anordningen til interesseområdet.

Klinisk informasjon om sytten pasienter som ble MR-skannet etter implantasjon av stentimplantat, er tilgjengelig. Det er ikke rapportert om uønskede hendelser eller problemer med anordningen hos disse pasientene pga. MR-skanningen. I tillegg har det blitt implantert godt over 100 000 Zenith AAA endovaskulære implantater over hele verden, og ingen uønskede hendelser eller problemer med anordningen er rapportert pga. MR-skanning.

Cook anbefaler at pasienten registrerer MR-betingelsene i denne bruksanvisningen hos MedicAlert Foundation. MedicAlert Foundation kan kontaktes på følgende måter:

Post:	MedicAlert Foundation International
	2323 Colorado Avenue
	Turlock, CA 95382, USA
Telefon:	+1-888-633-4298 (grønt nummer i USA)
	+1-209-668-3333 fra utenfor USA
Faks:	+1-209-669-2450
Internett:	www.medicalert.org

5 UØNSKEDE HENDELSER

5.1 Observerte uønskede hendelser

En amerikansk prospektiv multisenterstudie av en tidligere versjon av anordningen (Zenith AAA endovaskulært implantat), gjennomført på 15 sentre, som inkluderte 352 endovaskulære pasienter (200 standardrisiko, 100 høyrisiko og 52 innlæringspasienter) og 80 kontrollpasienter danner grunnlaget for hyppigheten av observerte uønskede hendelser i **tabell 5.1.1**. Pasientene ble inkludert i standardrisiko-armen hvis de var fysiologisk i stand til å tåle en åpen eller endovaskulær reparasjon og hadde en anatomi som var egnet til behandling med Zenith AAA endovaskulært implantat med H&L-B One-Shot™ innføringssystem (en eldre versjon av innføringssystemet). Pasienter med en egnet anatomi, men med en høyere risiko for morbiditet eller dødelighet ved åpen reparasjon, ble inkludert i høyrisiko-armen. Initiale pasienter som ble behandlet i studien ble inkludert i innlæringsarmen. Kontrollgruppen innbefattet pasienter med vaskulær anatomi som muligvis ikke var egnet til endovaskulær AAA-reparasjon.

Tabell 5.1.1 Død og ruptur fra klinisk studie

Død og ruptur	Zenith standardrisiko[1]		Kirurgisk standardrisiko		*P* verdi	Zenith høyrisiko		Zenith innlæring	
Alle dødsfall									
(0–30 dager)[2]	0,5 %	(1/199)	2,5 %	(2/80)	0,20	2,0 %	(2/100)	1,9 %	(1/52)
(31-365 dager)[3]	3,0 %	(6/198)	1,3 %	(1/78)	0,68	7,1 %	(7/98)	9,8 %	(5/51)
AAA-relaterte	0,0 %	(0/198)	1,3 %	(1/78)	0,29	3,1 %	(3/98)	0,0 %	(0/51)
Ikke-AAA-relaterte	3,0 %	(6/198)	0,0 %	(0/78)	0,19	4,1 %	(4/98)	9,8 %	(5/51)
(0-365 dager)[2,3,4]	3,5 %	(7/199)	3,8 %	(3/80)	>0,99	9,0 %	(9/100)	11,5 %	(6/52)
AAA-relaterte	0,5 %	(1/199)	3,8 %	(3/80)	0,07	5,0 %	(5/100)	1,9 %	(1/52)
Ikke-AAA-relaterte	3,0 %	(6/199)	0,0 %	(0/80)	0,19	4,0 %	(4/100)	9,6 %	(5/52)
Ruptur									
(0-30 dager)	0,0 %	(0/199)	–		–	0,0 %	(0/100)	0,0 %	(0/52)
(31-365 dager)	0,0 %	(0/198)	–		–	1,0 %	(1/98)	0,0 %	(0/51)
(0-365 dager)	0,0 %	(0/199)	–		–	1,0 %	(1/100)	0,0 %	(0/52)

[1]Nevner på 199, da én standardrisikopasient ikke mottok en anordning.

[2]Alle dødsfall (0-30 dager) ble regnet som relatert til AAA og prosedyren.

[3]Av dødsfallene (31-365 dager), ble fire regnet som AAA-relaterte: 1 kirurgisk (septisk sjokk fra iskemisk kolitt) og 3 høyrisiko (pankreatitt med nyresvikt og sepsis, hemoragi fra øvre abdominale aneurisme [ikke den behandlete AAA] og multippel organsvikt).

[4]Av dødsfallene (0-365 dager) ble ti regnet som AAA-relaterte: 1 standardrisiko (hjertesvikt), 3 kirurgiske (alvorlig hemoragi, mesenterisk iskemi og septisk sjokk fra iskemisk kolitt), 5 høyrisiko (åndedrettssvikt, hjertesvikt med pulmonær emboli, pankreatitt med nyresvikt og sepsis, hemoragi fra øvre abdominale aneurisme [ikke den behandlete AAA] og multippel organsvikt) og 1 innlæring (mistanke om hjertesvikt).

Tabell 5.1.2 Uønskede hendelser[1] i klinisk studie

	Zenith standardrisiko		Kirurgisk standardrisiko		*P* verdi	Zenith høyrisiko		Zenith innlæring	
Fravær av morbiditet									
(0-30 dager)	80 %	(160/200)	58 %	(46/80)	<0,001	68 %	(68/100)	73 %	(38/52)
Kardiovaskulær[2]	3,0 %	(6/200)	11 %	(9/80)	0,02	14 %	(14/100)	1,9 %	(1/52)
Pulmonær[3]	1,0 %	(2/200)	15 %	(12/80)	<0,001	2,0 %	(2/100)	0,0 %	(0/52)
Renal[4,9]	2,5 %	(5/200)	10 %	(8/80)	0,01	6,0 %	(6/100)	5,8 %	(3/52)
Tarm[5]	1,0 %	(2/200)	3,8 %	(3/80)	0,14	1,0 %	(1/100)	1,9 %	(1/52)
Sår[6]	4,5 %	(9/200)	7,5 %	(6/80)	0,38	2,0 %	(2/100)	3,8 %	(2/52)
Nevrologisk[7]	0,0 %	(0/200)	2,5 %	(2/80)	0,08	0,0 %	(0/100)	0,0 %	(0/52)
Vaskulær[8,11]	11 %	(21/200)	31 %	(25/80)	<0,001	20 %	(20/100)	19 %	(10/52)
Fravær av morbiditet									
(31-365 dager)	91 %	(181/198)	86 %	(67/78)	0,25	79 %	(77/98)	86 %	(44/51)
Kardiovaskulær[2]	2,5 %	(5/198)	3,8 %	(3/78)	0,69	5,1 %	(5/98)	2,0 %	(1/51)
Pulmonær[3]	0,5 %	(1/198)	1,3 %	(1/78)	0,49	4,1 %	(4/98)	0,0 %	(0/51)
Renal[4,10]	0,5 %	(1/198)	0,0 %	(0/78)	>0,99	3,1 %	(3/98)	0,0 %	(0/51)
Tarm[5]	0,5 %	(1/198)	1,3 %	(1/78)	0,49	0,0 %	(0/98)	0,0 %	(0/51)
Sår[6]	2,0 %	(4/198)	5,1 %	(4/78)	0,23	3,1 %	(3/98)	2,0 %	(1/51)
Nevrologisk[7]	1,0 %	(2/198)	0,0 %	(0/78)	>0,99	1,0 %	(1/98)	3,9 %	(2/51)
Vaskulær[8]	3,0 %	(6/198)	3,8 %	(3/78)	0,72	8,2 %	(8/98)	5,9 %	(3/51)
Fravær av morbiditet									
(0-365 dager)	76 %	(151/200)	49 %	(39/80)	<0,001	55 %	(55/100)	62 %	(32/52)
Kardiovaskulær[2]	5,0 %	(10/200)	14 %	(11/80)	0,02	19 %	(19/100)	3,8 %	(2/52)
Pulmonær[3]	1,5 %	(3/200)	16 %	(13/80)	<0,001	6,0 %	(6/100)	0,0 %	(0/52)
Renal[4,9,10]	2,5 %	(5/200)	10 %	(8/80)	0,01	9,0 %	(9/100)	5,8 %	(3/52)
Tarm[5]	1,5 %	(3/200)	3,8 %	(3/80)	0,36	1,0 %	(1/100)	1,9 %	(1/52)
Sår[6]	5,5 %	(11/200)	13 %	(10/80)	0,08	5,0 %	(5/100)	5,8 %	(3/52)
Nevrologisk[7]	1,0 %	(2/200)	2,5 %	(2/80)	0,32	1,0 %	(1/100)	3,8 %	(2/52)
Vaskulær[8,11]	12 %	(24/200)	33 %	(26/80)	<0,001	25 %	(25/100)	23 %	(12/52)

[1]Fra morbiditetsindekset.

[2]Kardiovaskulær innbefattet: Q-bølge og ikke-Q-bølge myokardinfarkter, kongestiv hjertesvikt, arytmier som krever nye legemidler eller behandling, hjerteiskemi som krever intervensjon, inotropisk støtte, hypertensjon som er vanskelig å behandle medisinsk.

[3]Pulmonær innbefattet: reintubasjon eller ventilasjon i >24 timer, pneumoni som krever antibiotika, supplerende oksygen ved utskrivning.

[4]Renal innbefattet: dialyse hos pasienter med normal preoperativ nyrefunksjon, en stigning i kreatinin på >30 % fra basislinjen på to eller flere oppfølgingstester.

[5]Tarm innbefattet: tarmobstruksjon, tarmiskemi, aortoenterisk fistel, paralytisk ileus >4 dager.

[6]Sår innbefattet: infeksjon som krevde antibiotikabehandling, brokk, lymfefistel, dehiscens, nekrose som krevde debridering.

[7]Nevrologisk innbefattet: slag, TIA, ryggmargsiskemi/paralyse.

[8]Vaskulær innbefattet: trombose i lem, distal embolisering med resulterende vevstap eller behov for intervensjon, transfusjon postprosedyre (som resultat av pseudoaneurisme, vaskulær skade, aneurismelekkasje eller andre prosedyrerelaterte årsaker), pseudoaneurisme, vaskulær skade (slik som utilsiktet okklusjon, disseksjon eller andre prosedyrerelaterte årsaker), aneurismelekkasje eller ruptur, økning av aneurismens størrelse på mer enn 0,5 cm i forhold til den minste av tidligere mål.

[9]En ytterligere høyrisikopasient med okklusjon i en ekstra nyrearterie og en ytterligere høyrisikopasient med kronisk nyreinsuffisiens ble rapportert av forskere som "andre" uønskede hendelser.

[10]En ytterligere innlæringspasient med nyreinsuffisiens og en ytterligere kirurgisk pasient med nyreinsuffisiens ble rapportert av forskere som "andre" uønskede hendelser.

[11]En ytterligere innlæringspasient opplevde intraoperativ aortisk plakkruptur, som medførte okklusjon av nyrearterien, ble rapportert av forskere som "annen" ugunstig hendelse.

5.2 Mulige uønskede hendelser

Uønskede hendelser som kan forekomme og/eller kreve intervensjon, innbefatter, men er ikke begrenset til:

- Amputasjon
- Anestesikomplikasjoner og etterfølgende ledsagende problemer (f.eks. aspirasjon)
- Aneurismeforstørrelse
- Aneurismeruptur og død
- Aortaskade, herunder perforasjon, disseksjon, blødning, ruptur og død
- Arteriell eller venøs trombose og/eller pseudoaneurisme
- Arteriovenøs fistel
- Blødning, hematom eller koagulopati
- Død
- Emboli (mikro og makro) med transitorisk eller permanent iskemi eller infarkt
- Endolekkasje
- Endoprotese: uriktig plassering av komponent; ufullstendig anleggelse av komponent; vandring av komponent; suturbrudd; okklusjon; infeksjon; stentbrudd; slitasje av implantatmateriale; dilatasjon; erosjon; punktur; periimplantat flow; løsning av mothake og korrosjon
- Feber og lokalisert betennelse
- Impotens
- Infeksjon av aneurismet, anordningen eller tilgangsstedet, innbefattet abscessdannelse, transitorisk feber og smerte
- Kardiale komplikasjoner og etterfølgende ledsagende problemer (f.eks. arytmi, myokardinfarkt, kongestiv hjertesvikt, hypotensjon, hypertensjon)
- Karskade
- Kirurgisk konvertering til åpen reparasjon
- Klaudikasjon (f.eks. i setet, underekstremitet)
- Komplikasjoner ved vaskulært tilgangssted, innbefattet infeksjon, smerte, hematom, pseudoaneurisme, arteriovenøs fistel
- Leversvikt
- Lymfatiske komplikasjoner og etterfølgende ledsagende problemer (f.eks. lymfefistel)
- Nevrologiske lokale eller systemiske komplikasjoner og etterfølgende ledsagende problemer (f.eks. slagtilfelle, transitorisk iskemisk anfall, paraplegi, paraparese, paralyse)
- Nyrekomplikasjoner og etterfølgende ledsagende problemer (f.eks. arterieokklusjon, kontrasttoksisitet, insuffisiens, svikt)
- Okklusjon av implantatet eller naturlig kar
- Pulmonale/respiratoriske komplikasjoner og etterfølgende ledsagende problemer (f.eks. pneumoni, åndedrettssvikt, langvarig intubering)
- Sårkomplikasjoner og etterfølgende ledsagende problemer (f.eks. dehiscens, infeksjon)
- Tarmkomplikasjoner (f.eks. ileus, transitorisk iskemi, infarkt, nekrose)
- Urogenitale komplikasjoner og etterfølgende ledsagende problemer (f.eks. iskemi, erosjon, fistel, inkontinens, hematuri, infeksjon)
- Vaskulær spasme eller vaskulært traume (f.eks. iliofemoral kardisseksjon, blødning, ruptur, død)
- Ødem

Rapportering av anordningsrelaterte uønskede hendelser

Alle uønskede hendelser (kliniske tilfeller) som involverer Zenith Flex AAA endovaskulært implantat skal straks rapporteres til COOK. Kunder i USA skal rapportere hendelser ved å ringe Customer Relations Department på +1-800-457-4500 (døgnet rundt) eller +1-812-339-2235. Kunder utenfor USA bes ringe forhandleren.

6 OVERSIKT OVER KLINISKE STUDIER

6.1 Målsetninger

Den kliniske studiens primære målsetning var å evaluere sikkerheten og effektiviteten av en tidligere versjon av anordningen (Zenith AAA endovaskulært implantat) som et alternativ til åpen kirurgisk reparasjon i den primære behandlingen av infrarenale abdominale aortaaneurismer. Studiens hypoteser undersøkte om standardrisikopasienter opplevde lavere morbiditet etter 30 dager, tilsvarende overlevelsesrater etter 30 dager, tilsvarende overlevelsesrater etter 12 måneder, tilsvarende behandlingssuksess etter 12 måneder og bedre kliniske hjelpetiltak sammenlignet med kirurgiske kontrollpasienter. Sikkerheten ble bestemt ved å evaluere om forsøkspersoner som fikk Zenith AAA endovaskulært implantat, ville ha lavere morbiditet etter 30 dager, tilsvarende overlevelse etter 30 dager og 12 måneder og tilsvarende behandlingssuksess etter 12 måneder sammenlignet med personer behandlet med åpen kirurgisk behandling. Effektiviteten var basert på eksklusjon av aneurismen, inklusive fravær av endolekkasje, fravær av aneurismeforstørrelse (≥5 mm) og fravær av større uønskede hendelser i forbindelse med anordningen, evaluert over ett års oppfølging. Sekundære målsetninger innbefattet vurdering av kliniske fordeler og livskvalitet.

6.2 Studiedesign

Den amerikanske kliniske studien var en ikke-randomisert multisenterstudie som sammenlignet pasienter med standard medisinsk risiko som mottok et endovaskulært implantat, med åpen kirurgisk kontroll. Det var to ytterligere studiearmer, grupper med høy medisinsk risiko og innlæring. Femten sentre inkluderte 200 standardrisiko, 80 kirurgisk kontroll, 100 høyrisiko og 52 innlæringspasienter. Kontrollgruppen innbefattet pasienter med vaskulær anatomi som muligvis ikke var egnet til endovaskulær AAA-reparasjon. Oppfølgende evalueringer ble programmert til før utskrivning, 1 måned, 6 måneder, 12 måneder og 24 måneder. Pasientoppfølging og ansvarlighet vises ved 1 måned, 12 måneder, og 24 måneder i **tabell 6.2.1**, da disse var de primære tidspunktene for dataanalyse. Oversiktens avbildningsdata er basert på resultatene fra et uavhengig sentralisert laboratorium for avbildningsanalyse (sentrallaboratorium), som gjennomgikk CT-skanninger og abdominale røntgenbilder for å vurdere diameterendringer i aneurismen, vandring av komponentene i forhold til hverandre, anordningens integritet (vaier og implantat) og forekomst og type endolekkasjer. Kliniske hendelser ble bedømt av et uavhengig utvalg for kliniske hendelser, og sikkerheten ble overvåket av et utvalg for sikkerhetsovervåking av data.

Kirurgiske pasienter og Zenith standardrisikopasienter oppfylte identiske patofysiologiske risikokriterier. De endovaskulære gruppene ekskluderte periferisk trombe i den proksimale halsen, proksimal hals mindre enn 15 mm lang, proksimal halsdiameter mindre enn 18 mm eller større enn 28 mm målt fra ytre vegg til ytre vegg, alvorlig proksimal vinkeldannelse i hals, iliacaarterie-diameter mindre enn 7,5 mm eller større enn 20 mm målt fra ytre vegg til ytre vegg ved distalt fiksasjonssted eller iliacaarteriens distale fiksasjonssted mindre enn 10 mm i lengde.

Pasienter ble betraktet som en høyere risiko ved kirurgisk reparasjon hvis de var over 80 år, hadde basislinje-kreatinin >2,0 mg/dl, oksygenbehandling i hjemmet, FEV_1 <1 liter, ejeksjonsfraksjon <25 %, invaliderende kronisk obstruktiv lungesykdom, klasse 3 eller 4 fra New York Heart Association, motvillig abdomen (hostile abdomen), dialyse, myokardinfarkt innen de siste 6 månedene, hypertensjon som er vanskelig å behandle medisinsk, tidligere slagtilfelle med residual deficit, kulturell innvending mot å motta blod eller blodprodukter, tidligere nyrebypass-kirurgi eller inflammatorisk aneurisme.

Før pasientene ble inkludert i den avgjørende studien, ble sentre uten erfaring i å bruke Zenith AAA endovaskulært implantat pålagt å behandle initiale pasienter under oppsyn av en tilsynsførende. Disse innlæringspasientene var en kombinasjon av standard- og høyrisikopasienter og ble fulgt i overensstemmelse med den samme tidsplanen som pasientene i den avgjørende studien.

Tabell 6.2.1 Pasientoppfølging og ansvarlighet[1]

Behandling	Zenith standardrisiko			Kirurgisk standardrisiko		
Intervall	**1 mnd.**	**12 mnd.**	**24 mnd.**	**1 mnd.**	**12 mnd.**	**24 mnd.**
Ingen anordning	1	1[2]	1[2]	0	0	–
Konvertering til åpen reparasjon	0	2[2]	2[2]	–	–	–
Død	1	7	17	2	3	–
Tilbaketrukket/tapt for oppfølging	0	0	2	0	4	–
Tilgjengelig	198	190	178	78	73	–
CT-skanning på stedet	191	168	110	69	58	–
CT-skanning på sentrallaboratoriet	190	165	99	69	59	–
KUB-avbildning (nyre, uretere, blære) på stedet	179	153	108	–	–	–
KUB-avbildning (nyre uretere blære) på sentrallaboratoriet	178	149	93	–	–	–
Evaluert for endolekkasje på stedet	187	163	107	–	–	–
Evaluert for endolekkasje på sentrallaboratoriet	161	148	92	–	–	–
Evaluert for aneurismeforstørrelse på stedet	–	149	104	–	–	–
Evaluert for aneurismeforstørrelse på sentrallaboratoriet	–	151	94	–	–	–

[1]Dataanalysens prøvestørrelse varierer for hvert tidspunkt ovenfor og i de følgende tabellene. Denne variabiliteten skyldes pasienten tilgjengelighet for oppfølging, så vel som kvantiteten og kvaliteten av tilgjengelige bilder fra spesifikke tidspunkter for evaluering. For eksempel er antallet og kvaliteten av bildene tilgjengelige for evaluering av endolekkasjer ved 12 måneder forskjellig fra antallet og kvaliteten av bildene tilgjengelige ved 24 måneder, pga. variasjonen i antallet utførte avbildningsundersøkelser, antallet bilder fra det kliniske stedet til sentrallaboratoriet og/eller antallet bilder med akseptabel evalueringskvalitet. Totalantallene ved tidspunktene er ikke kumulative, med mindre noe annet er bemerket.

[2]Totalantallene ved tidspunktene er kumulative.

6.3 Pasientbefolkningsstatistikk

Tabeller 6.3.1 og **6.3.2** sammenligner henholdsvis forsøkspersonenes karakteristika og aneurismens initiale diameter for Zenith AAA endovaskulært implantat og åpen kirurgisk populasjon.

Tabell 6.3.1 Sammenligning av forsøkspersoners karakteristika

Emne	Zenith standardrisiko		Kirurgisk standardrisiko		*P* verdi	Zenith høyrisiko		Zenith innlæring	
Alder (år)	71 ± 7		69 ± 7		0,03	77 ± 7		74 ± 8	
Kjønn mann	94 %	(187/200)	89 %	(71/80)	0,22	92 %	(92/100)	90 %	(47/52)
Aktuelle medisinske tilstander									
Periferisk vaskulær sykdom	16 %	(31/195)	25 %	(19/76)	0,12	24 %	(23/96)	9,6 %	(5/52)
Hypertensjon	64 %	(127/200)	83 %	(65/78)	0,001	68 %	(67/99)	67 %	(35/52)
Nyresvikt	0,0 %	(0/197)	0,0 %	(0/79)	>0,99	5,2 %	(5/97)	1,9 %	(1/52)
Kronisk obstruktiv lungesykdom (COPD)	20 %	(39/199)	18 %	(14/78)	0,87	34 %	(33/98)	22 %	(11/51)
Tromboembolisk hendelse	4,5 %	(9/199)	7,7 %	(6/78)	0,38	7,1 %	(7/99)	1,9 %	(1/52)
Leversykdom	2,1 %	(4/192)	5,1 %	(4/79)	0,24	1,0 %	(1/99)	1,9 %	(1/52)
Diabetes mellitus	12 %	(24/199)	15 %	(12/79)	0,55	17 %	(17/99)	14 %	(7/51)
Insulinavhengig	17 %	(4/24)	8,3 %	(1/12)	0,65	24 %	(4/17)	43 %	(3/7)
Tidligere medisinske tilstander									
Myokardinfarkt	39 %	(74/192)	29 %	(23/80)	0,13	35 %	(34/98)	35 %	(18/52)
Kongestiv hjertesvikt	5,0 %	(10/199)	12 %	(9/78)	0,07	16 %	(16/100)	10 %	(5/50)
Angina	49 %	(98/198)	39 %	(31/79)	0,14	45 %	(44/98)	44 %	(23/52)
Arytmi	20 %	(40/197)	22 %	(17/78)	0,87	28 %	(27/98)	24 %	(12/51)
Cerebrovaskulær sykdom	9,5 %	(19/199)	16 %	(13/79)	0,14	20 %	(20/99)	9,8 %	(5/51)
Systemisk infeksjon	1,0 %	(2/196)	0,0 %	(0/78)	>0,99	3,1 %	(3/97)	0,0 %	(0/49)
Kreft	22 %	(43/200)	19 %	(15/80)	0,74	31 %	(31/99)	29 %	(15/51)
Familiehistorie med aneurismal sykdom	16 %	(24/150)	27 %	(17/63)	0,09	14 %	(11/77)	26 %	(10/38)
Tidligere kirurgi på stedet	10 %	(20/200)	15 %	(12/79)	0,22	10 %	(10/99)	14 %	(7/51)
Tidligere strålebehandling på stedet	0,5 %	(1/197)	0,0 %	(0/79)	>0,99	2,0 %	(2/100)	2,0 %	(1/51)
Overdreven bruk av alkohol	3,6 %	(7/193)	10 %	(8/77)	0,04	3,1 %	(3/96)	4,0 %	(2/50)
Bruk av tobakk									
Aldri røykt	10 %	(20/193)	5,0 %	(4/80)		14 %	(13/96)	24 %	(12/49)
Tidligere røyker	69 %	(133/193)	60 %	(48/80)	0,03	69 %	(66/96)	57 %	(28/49)
Røyker stadig	21 %	(40/193)	35 %	(28/80)		18 %	(17/96)	18 %	(9/49)

Pga. inkluderingskriterier, var høyrisikopasienter eldre (*P*<0,001), hadde mer nyresvikt (*P*=0,004), COPD (*P*=0,01), kongestiv hjertesvikt (*P*=0,004) og cerebrovaskulær sykdom (*P*=0,02) enn standardrisikopasienter.

Tabell 6.3.2 Distribusjon av aneurismens diameter

Diameterområde	Zenith standardrisiko		Kirurgisk standardrisiko		Zenith høyrisiko		Zenith innlæring	
<30 mm	0,0 %	(0/199)	0,0 %	(0/78)	0,0 %	(0/100)	0,0 %	(0/52)
30-39 mm	0,5 %	(1/199)	0,0 %	(0/78)	1,0 %	(1/100)	0,0 %	(0/52)
40-49 mm	23 %	(45/199)	7,7 %	(6/78)	15 %	(15/100)	13 %	(7/52)
50-59 mm	48 %	(95/199)	33 %	(26/78)	47 %	(47/100)	40 %	(21/52)
60-69 mm	24 %	(47/199)	29 %	(23/78)	27 %	(27/100)	42 %	(22/52)
70-79 mm	3,0 %	(6/199)	21 %	(16/78)	5,0 %	(5/100)	1,9 %	(1/52)
80-89 mm	2,5 %	(5/199)	6,4 %	(5/78)	1,0 %	(1/100)	0,0 %	(0/52)
≥ 90 mm	0,0 %	(0/199)	2,6 %	(2/78)	1,0 %	(1/100)	0,0 %	(0/52)

Aneurismens diameterdistribusjon ble ikke vurdert i tre høyrisikopasienter og én innlæringspasient.

6.4 Resultater

Data samlet i **tabellene 6.4.1** til **6.4.3** ble innsamlet av de kliniske studiesentrene og sentrallaboratoriet. 24-måneders data er inkludert hvor de var tilgjengelige. Kontrollpasienter ble ikke fulgt etter 12 måneder og visse data er ennå ikke bedømt utover 12 måneder. Derfor er visse resultater angitt opp til 12 måneder mens andre resultater er angitt opp til 24 måneder i dette avsnittet. **Tabell 6.4.1** beskriver anordningene implantert i pasientene i den kliniske studien. **Tabell 6.4.2** beskriver de primære resultatene fra den kliniske studien. **Figurene 6.4.1** og **6.4.2** er Kaplan-Meier grafer av henholdsvis overlevelse uansett årsak og AAA-relatert overlevelse opp til 24 måneder. Et uavhengig utvalg for kliniske hendelser bedømte alle dødsfall for mulig forbindelse med reparasjon av aneurisme. Alle tidligere dødsfall (0-30 dager) ble fastslått som AAA-relaterte. Dødsfall etter 30 dager ble fastslått som AAA-relaterte hvis det ble bekreftet AAA-sykdom eller at anordningen var involvert. **Tabell 6.4.3** angir suksessmål og **Fig. 6.4.3** er Kaplan-Meier grafen for fravær av morbiditet.

Tabell 6.4.1 Implanterte anordninger

Emne	Zenith standardrisiko		Zenith høyrisiko		Zenith innlæring	
Hoveddel og ben	99,5 %	(199/200)*	100 %	(100/100)[1]	100 %	(52/52)
Hoveddelforlengelse[2]	1,5 %	(3/199)	1,0 %	(1/100)	5,8 %	(3/52)
Ipsilateral iliaca-benforlengelse[3,5]	9,5 %	(19/199)	11 %	(11/100)	0,0 %	(0/52)
Kontralateral iliaca-benforlengelse[4,5]	11 %	(21/199)	11 %	(11/100)	13,5 %	(7/52)
Konverteringsenhet	0,5 %	(1/199)**	0,0 %	(0/100)	0,0 %	(0/52)
Okklusjonsenhet	0,0 %	(0/199)	0,0 %	(0/100)	0,0 %	(0/52)

*En standardrisikopasient mottok ikke anordningen pga. av bukting og forkalkning av tilgangskaret.

**Konverteringsenheten ble brukt uten okklusjonsenhet.

[1]En anordning var tilpasset.

[2]To standardrisiko- og én høyrisikopasient mottok hoveddelforlengelse etter prosedyren; én standardrisikopasient mottok to hoveddelforlengelser.

[3]To standardrisiko- og én høyrisikopasient mottok ipsilaterale benforlengelser etter prosedyren.

[4]Fire standardrisiko-, to høyrisiko-, og én innlæringspasient mottok kontralaterale benforlengelser etter prosedyren.

[5]Tre standardrisiko- og tre høyrisikopasienter mottok både ipsilaterale og kontralaterale forlengelser under prosedyren; én standardrisikopasient mottok både ipsilaterale og kontralaterale forlengelser etter prosedyren.

Tabell 6.4.2 Primære resultater

Emne	Zenith standardrisiko[1]		Kirurgisk standardrisiko		*P* verdi	Zenith høyrisiko		Zenith innlæring	
Alle dødsfall (0-30 dager)[2]	0,5 %	(1/199)	2,5 %	(2/80)	0,20	2,0 %	(2/100)	1,9 %	(1/52)
Alle dødsfall									
(31-365 dager)[2,3]	3,0 %	(6/199)	1,3 %	(1/80)	0,68	7,0 %	(7/100)	9,6 %	(5/52)
AAA-relaterte	0,0 %	(0/199)	1,3 %	(1/80)	0,29	3,0 %	(3/100)	0,0 %	(0/52)
Ikke-AAA-relaterte	3,0 %	(6/199)	0,0 %	(0/80)	0,19	4,0 %	(4/100)	9,6 %	(5/52)
Alle dødsfall									
(0-365 dager)[2,3,4]	3,5 %	(7/199)	3,8 %	(3/80)	>0,99	9,0 %	(9/100)	11,5 %	(6/52)
AAA-relaterte	0,5 %	(1/199)	3,8 %	(3/80)	0,07	5,0 %	(5/100)	1,9 %	(1/52)
Ikke-AAA-relaterte	3,0 %	(6/199)	0,0 %	(0/80)	0,19	4,0 %	(4/100)	9,6 %	(5/52)
Ruptur									
(0-30 dager)	0,0 %	(0/199)	–		–	0,0 %	(0/100)	0,0 %	(0/52)
(31-365 dager)	0,0 %	(0/199)	–		–	1,0 %	(1/100)	0,0 %	(0/52)
(0-365 dager)	0,0 %	(0/199)	–		–	1,0 %	(1/100)	0,0 %	(0/52)
Konvertering									
(0-30 dager)	0,0 %	(0/199)	–		–	0,0 %	(0/100)	0,0 %	(0/52)
(31-365 dager)[5]	1,0 %	(2/199)	–		–	1,0 %	(1/100)	0,0 %	(0/52)
(0-365 dager)[5]	1,0 %	(2/199)	–		–	1,0 %	(1/100)	0,0 %	(0/52)
Uønskede hendelser									
(0-30 dager)[6]	20 %	(40/200)	43 %	(34/80)	<0,001	32 %	(32/100)	27 %	(14/52)
(31-365 dager)[6]	8,6 %	(17/199)	14 %	(11/78)	0,25	21 %	(21/98)	14 %	(7/51)
(0-365 dager)[6]	25 %	(49/200)	51 %	(41/80)	<0,001	45 %	(45/100)	38 %	(20/52)

[1]Nevner på 199, da én standardrisikopasient ikke mottok en anordning.

[2]Alle dødsfall (0-30 dager) ble regnet som relatert til AAA og prosedyren.

[3]Av dødsfallene (31-365 dager), ble fire regnet som AAA-relaterte: 1 kirurgisk (septisk sjokk fra iskemisk kolitt) og 3 høyrisiko (pankreatitt med nyresvikt og sepsis, hemoragi fra øvre abdominale aneurisme [ikke den behandlete AAA] og multippel organsvikt).

[4]Av dødsfallene (0-365 dager) ble ti regnet som AAA-relaterte: 1 standardrisiko (hjertesvikt), 3 kirurgiske (alvorlig hemoragi, mesenterisk iskemi og septisk sjokk fra iskemisk kolitt), 5 høyrisiko (åndedrettssvikt, hjertesvikt med pulmonær emboli, pankreatitt med nyresvikt og sepsis, hemoragi fra øvre abdominale aneurisme [ikke den behandlete AAA] og multippel organsvikt) og 1 innlæring (mistanke om hjertesvikt).

[5]Standardrisikopasienter undergikk konverteringer pga. persistent, proksimal type I endolekkasje og en ny suprarenal aortaaneurisme. Tre kirurgipasienter ble rammet av alvorlig hemoragi, hvorav 2 krevde ny operasjon og én døde.

[6]Uønskede hendelser innbefattes i morbiditetsindekset.

Pasienter med Zenith AAA endovaskulært implantat utviste ingen signifikante forskjeller mellom menn og kvinner angående overlevelse og fravær av alvorlige uønskede hendelser. (Feillinjene i **Figurene 6.4.1, 6.4.2** og **6.4.3** representerer konfidensgrenser på 95 %.) **Fig. 6.4.1** angir overlevelse uansett årsak opp til 24 måneder. Den ledsagende tabellen angir Kaplan-Meier analysen ved 1, 6, 12 og 24 måneder.

Fig. 6.4.1 Overlevelse ved 24 måneder

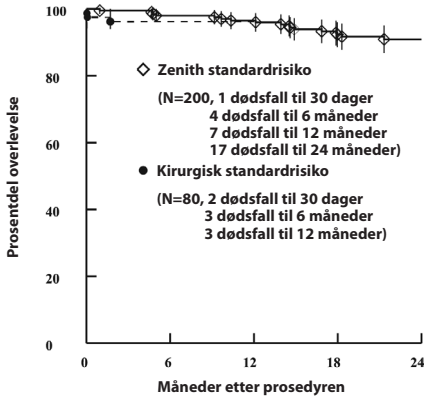

	1 måned		6 måneder		12 måneder		24 måneder	
	n	% overlevelse	n	% overlevelse	n	% overlevelse	n	% overlevelse
Zenith standardrisiko	198*	99,5	194	98,0	190	96,5	97	90,9
Kirurgisk standardrisiko	78	97,5	73	96,2	67	96,2	–	–

n = Pasienter i live og tilgjengelige for oppfølging ved intervallets avslutning

P = 0,81

*En pasient døde innen 1 måned og en pasient mottok ikke en anordning.

Fig. 6.4.2 angir AAA-relatert overlevelse (bestemt av utvalget for kliniske hendelser) opp til 24 måneder. Den ledsagende tabellen angir Kaplan-Meier analysen ved 1, 6, 12 og 24 måneder.

Fig. 6.4.2 AAA-relatert overlevelse ved 24 måneder

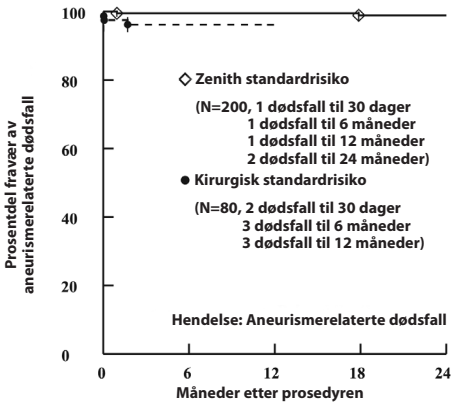

	1 måned		6 måneder		12 måneder		24 måneder	
	n	% overlevelse	n	% overlevelse	n	% overlevelse	n	% overlevelse
Zenith standardrisiko	198*	99,5	194	99,5	190	99,5	97	99,0
Kirurgisk standardrisiko	78	97,5	73	96,2	67	96,2	–	–

n = Pasienter i live og tilgjengelige for oppfølging ved intervallets avslutning

P = 0,04

*En pasient døde innen 1 måned og en pasient mottok ikke en anordning.

Tabell 6.4.3 Suksessmål

Emne	Zenith standardrisiko		Kirurgisk standardrisiko		Zenith høyrisiko		Zenith innlæring	
Teknisk suksess[1]	99,5 %	(199/200)	98,8 %	(79/80)	100 %	(100/100)	100 %	(52/52)
Prosedyremessig suksess ved 30 dager[2]	95,1 %	(155/163)	88 %	(60/68)	86 %	(70/81)	91 %	(30/33)
Behandlingssuksess ved 12 måneder[3]	89 %	(122/137)	85 %	(52/61)	70 %	(44/63)	87 %	(26/30)

[1]Åpent implantat etter anleggelse.

[2]Teknisk suksess uten store komplikasjoner, åpent implantat og ingen type I eller type III endolekkasjer ved 30 dager.

[3]Prosedyremessig suksess forlenges til 12 måneder uten aneurismeforstørrelse (>5 mm).

Fig. 6.4.3 angir fravær av morbiditet (hendelser i morbiditetsindeksen) opp til 12 måneder. Den ledsagende tabellen angir Kaplan-Meier analysen ved 1, 6 og 12 måneder.

6.4.3 Fravær av morbiditet (0-365 dager)

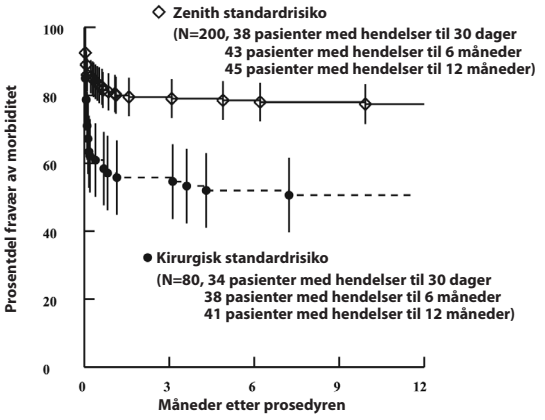

	1 måned		6 måneder		12 måneder	
	n	%	n	%	n	%
Zenith standardrisiko	162	81,0	154	78,5	133	77,4
Kirurgisk standardrisiko	45	57,1	39	52,0	33	47,8

n = Pasienter i live og uten morbiditet ved intervallets avslutning

P = <0,001

Tabellene 6.4.4 til **6.4.7** beskriver resultatene av forsøkspersoner med Zenith AAA endovaskulært implantat, som rapportert av sentrallaboratoriet. Anordningens ytelsesfaktorer analysert av sentrallaboratoriet innbefatter anordningens integritet **(tabell 6.4.4)**, anordningens patens **(tabell 6.4.5)**, vandring **(tabell 6.4.6)** og løsning av lem **(tabell 6.4.7)**.

Tabell 6.4.4 Funn under abdominal røntgen – anordningens integritet

Emne	Zenith standardrisiko		Zenith høyrisiko		Zenith innlæring	
Stentbrudd[1]						
Før utskrivning	0,0 %	(0/172)	0,0 %	(0/81)	0,0 %	(0/39)
30 dager	0,0 %	(0/172)	0,0 %	(0/83)	0,0 %	(0/43)
6 måneder	0,0 %	(0/166)	0,0 %	(0/78)	0,0 %	(0/35)
12 måneder	0,0 %	(0/148)	0,0 %	(0/60)	0,0 %	(0/28)
24 måneder	0,0 %	(0/93)	0,0 %	(0/42)	0,0 %	(0/19)
Løsning av mothake[2]						
Før utskrivning	0,0 %	(0/176)	0,0 %	(0/86)	0,0 %	(0/39)
30 dager	0,0 %	(0/178)	0,0 %	(0/86)	0,0 %	(0/43)
6 måneder	1,2 %	(2/167)	2,5 %	(2/80)	0,0 %	(0/35)
12 måneder	2,0 %	(3/149)	1,7 %	(1/60)	0,0 %	(0/28)
24 måneder	1,1 %	(1/93)	0,0 %	(0/42)	0,0 %	(0/19)
Ruptur av implantatmateriale						
Før utskrivning	0,0 %	(0/176)	0,0 %	(0/86)	0,0 %	(0/39)
30 dager	0,0 %	(0/178)	0,0 %	(0/86)	0,0 %	(0/43)
6 måneder	0,0 %	(0/167)	0,0 %	(0/80)	0,0 %	(0/35)
12 måneder	0,0 %	(0/149)	0,0 %	(0/60)	0,0 %	(0/28)
24 måneder	0,0 %	(0/93)	0,0 %	(0/42)	0,0 %	(0/19)

[1]Prosentdeler av stentbrudd er for hoveddelen. Sentrallaboratoriet observerte heller ikke brudd av høyre iliaca-ben, venstre iliaca-ben, okklusjonsenhet, konverteringsenhet, venstre iliaca-benforlengelse, høyre iliaca-benforlengelse, eller hoveddelforlengelse.

[2]Pasienter med løsning av 1 eller 2 mothaker (av 10 eller 12 totalt); ingen ugunstige kliniske sekveler.

Tabell 6.4.5 CT-funn – implantatpatens

Emne	Zenith standardrisiko		Zenith høyrisiko		Zenith innlæring	
Implantatpatens						
30 dager	100 %	(185/185)	99 %	(85/86)	100 %	(47/47)
6 måneder	99 %	(183/184)	100 %	(74/74)	100 %	(39/39)
12 måneder	99 %	(153/155)	100 %	(62/62)	100 %	(30/30)
24 måneder	100 %	(96/96)	100 %	(33/33)	100 %	(25/25)

Tabell 6.4.6 CT-funn – implantat (hoveddel)-vandring

Emne	Zenith standardrisiko		Zenith høyrisiko		Zenith innlæring	
Implantatvandring (>5 mm) ved 12 måneder						
med klinisk sekvele[1] eller intervensjon	0,0 %	(0/162)	0,0 %	(0/71)	0,0 %	(0/34)
uten klinisk sekvele[1] eller intervensjon	2,5 %	(4/162)	2,8 %	(2/71)	0,0 %	(0/34)
Implantatvandring (>10 mm)	0,0 %	(0/162)	0,0 %	(0/71)	0,0 %	(0/34)

[1]Vandring med klinisk sekvele innbefatter endolekkasje, konvertering, ruptur eller AAA-relatert død.

Tabell 6.4.7 Funn under abdominal røntgen – løsning av lem

Emne	Zenith standardrisiko		Zenith høyrisiko		Zenith innlæring	
Løsning av lem						
Før utskrivning	0,0 %	(0/176)	0,0 %	(0/86)	0,0 %	(0/39)
30 dager	0,0 %	(0/178)	0,0 %	(0/86)	0,0 %	(0/43)
6 måneder	0,0 %	(0/167)	0,0 %	(0/80)	0,0 %	(0/35)
12 måneder	0,0 %	(0/149)	0,0 %	(0/60)	0,0 %	(0/28)
24 måneder	0,0 %	(0/93)	0,0 %	(0/42)	0,0 %	(0/19)

6.5 Behandling av endolekkasje

Under den kliniske studien ble type I endolekkasjer behandlet under den initiale prosedyren med ytterligere innsetting av ballong, eller hvis det ikke lyktes, med ekstra proteser. Type II endolekkasjer ble observert over en periode på én til seks måneder for å bestemme om de ville trombosere spontant, eller ved fravær av aneurismeforstørrelse, ble behandlet med endovaskulære teknikker etter legens vurdering. Hvis aneurismen ble større, ble behandling med embolisering eller underbinding overveid, og i visse tilfelle utført. Type III endolekkasjer forårsaket av implantatdefekter, utilstrekkelig forsegling eller frakobling av de modulære komponentene, ble behandlet med ytterligere ballongfylling eller proteser. Som rapportert av det angiografiske sentrallaboratoriet, forekom det ingen type IV endolekkasjer under den amerikanske kliniske studien. Implantatmaterialet brukt til å produsere Zenith AAA endovaskulært implantat er av standard tykkelse og er det samme materialet som brukes i åpne kirurgiske prosedyrer. **Tabell 6.5.1** angir insidensen av endolekkasjer pr. evalueringsintervaller, som identifisert av sentrallaboratoriet for henholdsvis standardrisiko-, høyrisiko-, og innlæringspasienter.

Tabell 6.5.1 Endolekkasjer (alle typer, nye og persistente)

Emne	Zenith standardrisiko		Zenith høyrisiko		Zenith innlæring	
Endolekkasjer						
Før utskrivning	15 %	(23/153)	14 %	(11/78)	12 %	(3/26)
30 dager[1]	9,9 %	(16/161)	12 %	(9/75)	6,3 %	(2/32)
6 måneder[1]	8,7 %	(15/172)	11 %	(8/70)	8,6 %	(3/35)
12 måneder[1]	7,4 %	(11/148)	8,8 %	(5/57)	3,4 %	(1/29)

[1]Innbefatter både persistente endolekkasjer og nye observasjoner.

Tabeller 6.5.2 – 6.5.4 angir insidensen av første tilfelle av endolekkasje pr. evalueringsintervall, som identifisert av sentrallaboratoriet før eller ved 30 dagers, 6 måneders og 12 måneders undersøkelser for henholdsvis standardrisiko-, høyrisiko-, og innlæringspasienter. Antall pasienter som deretter er uten lekkasje, oppgis også.

Tabell 6.5.2 Første tilfelle av endolekkasje[1] for standardrisikopasienter

	Én-måneds undersøkelse N=179			Seks-måneders undersøkelse N=172			Tolv-måneders undersøkelse[3] N=148		
Emne	%	Endolekkasje[1]	Uten lekkasje deretter[2]	%	Endolekkasje[1]	Uten lekkasje deretter[2]	%	Endolekkasje[1]	Uten lekkasje deretter[2]
Endolekkasjer	17	31	17	2,3	4	3	3,4	5	2
Proksimal type I	2,8	5	4	0,0	0	0	0,0	0	0
Distal									
Type I	1,7	3	1	0,0	0	0	0,7	1	1
Type II	9,5	17	9	2,3	4	3	1,4	2	1
Type III	1,1	2	2	0,0	0	0	0,7	1	0
Type IV	0,0	0	0	0,0	0	0	0,0	0	0
Flere	1,1	2	1	0,0	0	0	0,0	0	0
Ukjent	1,1	2	0	0,0	0	0	0,7	1	0

[1]Identifisert av sentrallaboratoriet.
[2]Etterfølgende lekkasjer muligvis annen type enn den opprinnelige.
[3]Bare 2 pasienter opplevde nye endolekkasjer etter 12 måneder; oppfølging etter 24 måneder ikke tilgjengelig.

Tabell 6.5.3 Første tilfelle av endolekkasje[1] for høyrisikopasienter

	Én-måneds undersøkelse N=88			Seks-måneders undersøkelse N=70			Tolv-måneders undersøkelse[3] N=57		
Emne	%	Endolekkasje[1]	Uten lekkasje deretter[2]	%	Endolekkasje[1]	Uten lekkasje deretter[2]	%	Endolekkasje[1]	Uten lekkasje deretter[2]
Endolekkasjer	18	16	6	2,9	2	0	3,5	2	1
Proksimal type I	2,3	2	1	0,0	0	0	0,0	0	0
Distal									
Type I	1,1	1	1	0,0	0	0	0,0	0	0
Type II	9,1	8	3	1,4	1	0	1,8	1	0
Type III	0,0	0	0	1,4	1	0	1,8	1	1
Type IV	0,0	0	0	0,0	0	0	0,0	0	0
Flere	4,5	4	0	0,0	0	0	0,0	0	0
Ukjent	1,1	1	1	0,0	0	0	0,0	0	0

[1]Identifisert av sentrallaboratoriet.
[2]Etterfølgende lekkasjer muligvis annen type enn den opprinnelige.
[3]Ingen endolekkasjer etter 12 måneder; oppfølging etter 24 måneder ikke tilgjengelig.

Tabell 6.5.4 Første tilfelle av endolekkasje[1] for innlæringspasienter

	Én-måneds undersøkelse N=36			Seks-måneders undersøkelse N=35			Tolv-måneders undersøkelse[3] N=29		
Emne	%	Endolekkasje[1]	Uten lekkasje deretter[2]	%	Endolekkasje[1]	Uten lekkasje deretter[2]	%	Endolekkasje[1]	Uten lekkasje deretter[2]
Endolekkasjer	11	4	2	2,9	1	0	0,0	0	0
Proksimal type I	0,0	0	0	0,0	0	0	0,0	0	0
Distal									
Type I	0,0	0	0	0,0	0	0	0,0	0	0
Type II	5,6	2	1	2,9	1	0	0,0	0	0
Type III	2,8	1	0	0,0	0	0	0,0	0	0
Type IV	0,0	0	0	0,0	0	0	0,0	0	0
Flere	0,0	0	0	0,0	0	0	0,0	0	0
Ukjent	2,8	1	1	0,0	0	0	0,0	0	0

[1]Identifisert av sentrallaboratoriet.
[2]Etterfølgende lekkasjer muligvis annen type enn den opprinnelige.
[3]Ingen endolekkasjer etter 12 måneder; oppfølging etter 24 måneder ikke tilgjengelig.

6.6 Aneurismeendringer

Tabeller 6.6.1 - 6.6.3 angir endringer i aneurismediameter for endovaskulære pasienter, som identifisert av sentrallaboratoriet. **Tabell 6.6.1** angir aneurismens maksimale diameterendring pr. intervall. **Tabellene 6.6.2** og **6.6.3** angir aneurismens endringer og endolekkasje ved henholdsvis 12 og 24 måneder.

Tabell 6.6.1 Aneurismens maksimale diameterendring pr. intervall*

Emne	Zenith standardrisiko		Zenith høyrisiko		Zenith innlæring	
Fra før utskrivning til 30 dager						
Redusert >5 mm	1,7 %	(3/180)	4,8 %	(4/84)	0,0 %	(0/40)
Uendret	97 %	(174/180)	94 %	(79/84)	97,5 %	(39/40)
Øket >5 mm	1,7 %	(3/180)	1,2 %	(1/84)	2,5 %	(1/40)
Endring fra før utskrivning til 6 måneder						
Redusert >5 mm	36 %	(63/173)	41 %	(30/73)	49 %	(18/37)
Uendret	62 %	(108/173)	59 %	(43/73)	51 %	(19/37)
Øket >5 mm	1,2 %	(2/173)	0,0 %	(0/73)	0,0 %	(0/37)
Endring fra før utskrivning til 12 måneder						
Redusert >5 mm	68 %	(102/151)	63 %	(39/62)	67 %	(20/30)
Uendret	31 %	(47/151)	35 %	(22/62)	33 %	(10/30)
Øket >5 mm	1,3 %	(2/151)	1,6 %	(1/62)	0,0 %	(0/30)
Endring fra før utskrivning til 24 måneder						
Redusert >5 mm	78 %	(74/94)	75 %	(27/36)	71 %	(17/24)
Uendret	19 %	(18/94)	25 %	(9/36)	25 %	(6/24)
Øket >5 mm	2,1 %	(2/94)	0,0 %	(0/36)	4,2 %	(1/24)

*Innbefatter bare forsøkspersoner med tolkbare filmer og målinger av aneurismens endringer fra 1 til 24 måneder.

Tabell 6.6.2 Endring i aneurismens størrelse og endolekkasje ved 12 måneder

	Zenith standardrisiko N=140			Zenith høyrisiko N=53			Zenith innlæring N=27		
		Endolekkasje			Endolekkasje			Endolekkasje	
Emne	**N**	**n**	**%**	**N**	**n**	**%**	**N**	**n**	**%**
Endring av aneurismens størrelse fra før utskrivning til 12 måneder									
Redusert >5 mm	96	3	3,0	35	3	9,0	20	0	0,0
Uendret	42	8	19	17	2	12	7	1	14
Øket >5 mm	2	0	0,0	1	0	0,0	0	0	0,0

Tabell 6.6.3 Endring i aneurismens størrelse og endolekkasje ved 24 måneder

	Zenith standardrisiko N=90			Zenith høyrisiko N=31			Zenith innlæring N=21		
		Endolekkasje			Endolekkasje			Endolekkasje	
Emne	**N**	**n**	**%**	**N**	**n**	**%**	**N**	**n**	**%**
Endring i aneurismens størrelse fra før utskrivning til 24 måneder									
Redusert >5 mm	71	3	4,0	24	1	4,0	16	0	0,0
Uendret	18	1	6,0	7	3	43	5	0	0,0
Øket >5 mm	1	1	100	0	0	0,0	0	0	0,0

6.7 AAA-relaterte sekundære intervensjoner

AAA-relaterte sekundære intervensjoner innen det første året ble utført hos 11 % av Zenith standardrisiko-, 13 % av Zenith høyrisiko- og 5,8 % av Zenith innlæringsforsøkspersoner som vist i **tabell 6.7.1**. Mer enn 50 % av de sekundære intervensjonene involverte kateterisering for å behandle en endolekkasje. AAA-relaterte sekundære intervensjoner innen det andre året ble utført hos 4,2 % av Zenith standardrisiko-, 2,2 % av Zenith høyrisiko- og 2,3 % av Zenith innlæringsforsøkspersoner som vist i **tabell 6.7.2**.

Tabell 6.7.1 Sekundære intervensjoner (opp til 12 måneder)

	Zenith standardrisiko N=199		Zenith høyrisiko N=100		Zenith innlæring N=52	
Intervensjon	**n**	**%**	**n**	**%**	**n**	**%**
Konvertering til åpen reparasjon	2	1,0	1	1,0	0	0,0
Forsøkspersoner med ≥1 intervensjon	21	11	13	13	3	5,8
Behandling av en endolekkasje						
Embolisering	5	2,5	3	3,0	1	2,0
Hjelpekomponent	6	3,0	4	4,0	1	2,0
Stent	1	0,5	0	0,0	0	0,0
Angioplastikk	0	0,0	1	1,0	0	0,0
Behandling av aneurismeforstørrelse						
Embolisering	0	0,0	0	0,0	0	0,0
Behandling av en okklusjon i lem	1	0,5	3	3,0	1	2,0
Behandling av en stenose i lem	1	0,5	0	0,0	0	0,0
Behandling av en nyrearterie	5	2,5	0	0,0	0	0,0
Behandling av infrainguinal iskemi	1	0,5	1	1,0	0	0,0
Behandling av flere hendelser	1	0,5	1	1,0	0	0,0

Tabell 6.7.2 Sekundære intervensjoner (>12 til 24 måneder)

	Zenith standardrisiko N=190		Zenith høyrisiko N=90		Zenith innlæring N=44	
Intervensjon	**n**	**%**	**n**	**%**	**n**	**%**
Konvertering til åpen reparasjon	1	0,5	1	1,1	0	0,0
Forsøkspersoner med ≥1 intervensjon	8	4,2	2	2,2	1	2,3
Behandling av en endolekkasje						
Embolisering	3[1]	1,6	0	0,0	1[2]	2,3
Hjelpekomponent	1	0,5	0	0,0	0	0,0
Stent	0	0,0	1	1,1	0	0,0
Angioplastikk	0	0,0	0	0,0	0	0,0
Behandling av aneurismeforstørrelse						
Embolisering	1	0,5	0	0,0	1[2]	2,3
Behandling av en okklusjon i lem	1	0,5	0	0,0	0	0,0
Behandling av en stenose i lem	0	0,0	0	0,0	0	0,0
Behandling av en nyrearterie	0	0,0	1	1,1	0	0,0
Behandling av infrainguinal iskemi	1	0,5	0	0,0	0	0,0
Behandling av flere hendelser	1	0,5	0	0,0	0	0,0

[1] Pasienten mottok også hjelpekomponent.

[2] Pasienten undergikk intervensjon til behandling av aneurismeforstørrelse og endolekkasje.

6.8 Måltall for sekundære resultater

Som beskrevet i **tabell 6.8.1**, utviste behandling av AAA med Zenith AAA endovaskulært implantat signifikante fordeler ved helbredelse og livskvalitet, sammenlignet med den kirurgiske kontrollgruppen.

Tabell 6.8.1 Sekundære resultater pr. behandlingsgruppe

Emne	Zenith standardrisiko	Kirurgisk standardrisiko	*P* verdi	Zenith høyrisiko	Zenith innlæring
Anestesitid (min)	221,6 ± 67,3	304,5 ± 102,7	<0,001	218,9 ± 69,6	213,9 ± 57,7
Prosedyretid (min)	153,2 ± 56,3	238,7 ± 92,2	<0,001	153,5 ± 58,6	155,9 ± 43,2
Blodbank-produkter mottatt	5,0 % (10/200)	84 % (67/80)	<0,001	12 % (12/100)	3,8 % (2/52)
Blodtap (ml)	299 ± 324	1676 ± 1676	<0,001	356 ± 514	265 ± 226
Dager på intensivavdelingen	0,4 ± 0,9	3,4 ± 4,6	<0,001	0,5 ± 1,2	0,5 ± 0,9
Dager til utskrivning	2,6 ± 1,7	8,8 ± 5,6	<0,001	3,0 ± 2,8	2,7 ± 1,5
Dager til orale væsker	0,5 ± 0,8	3,9 ± 2,5	<0,001	0,5 ± 0,6	0,7 ± 0,5
Dager til normal diett	1,3 ± 1,2	6,6 ± 4,9	<0,001	1,3 ± 0,8	1,1 ± 0,7
Dager til normal tarmfunksjon	2,6 ± 1,4	4,2 ± 2,1	<0,001	2,6 ± 1,5	2,0 ± 1,2
Dager til oppegående	1,2 ± 0,7	3,5 ± 3,4	<0,001	1,2 ± 0,7	1,2 ± 0,6
Timer med intubasjon	1,9 ± 2,2	11,7 ± 13,6	<0,001	1,2 ± 1,7	2,6 ± 4,6
Maksimaltemperatur	101,1 ± 1,3	100,7 ± 1,2	0,06	100,8 ± 1,1	101,0 ± 1,2

7 PASIENTUTVELGELSE OG BEHANDLING

(Se **avsnitt 4, ADVARSLER OG FORHOLDSREGLER**)

7.1 Individualisering av behandlingen

Cook anbefaler at diametrene til Zenith Flex AAA endovaskulært implantat komponenter velges som beskrevet i **tabellene 10.5.1** og **10.5.2**. Lengden til Zenith Flex AAA endovaskulært implantat skal rekke fra den laveste nyrearterien til like over den interne (hypogastriske) iliaca-arteriens bifurkasjon. Alle anordningenes nødvendige lengder og diametre som trengs til å gjennomføre prosedyren, skal være tilgengelige for legen, især når tilfellets preoperative planleggingsmål (behandlingsdiametre/lengder) ikke er sikre. Denne fremgangsmåten gir større intraoperativ fleksibilitet til å oppnå optimale prosedyreresultater. Risikoene og fordelene tidligere beskrevet i **avsnitt 6, OVERSIKT OVER KLINISKE STUDIER**, må overveies nøye for hver pasient før Zenith Flex AAA endovaskulært implantat tas i bruk. Ytterligere hensyn vedrørende pasientutvelgelse omfatter, men er ikke begrenset til:

- Pasientens alder og forventet levetid
- Komorbiditeter (f.eks. hjerte-, lunge- eller nyreinsuffisiens før operasjonen, morbid fedme)
- Pasientens egnethet til åpen kirurgisk reparasjon
- Pasientens anatomiske egnethet for endovaskulær reparasjon
- Risikoen for aneurismeruptur sammenlignet med risikoen ved behandling av Zenith Flex AAA endovaskulært implantat
- Evne til å tolerere generell, regional eller lokal anestesi
- Størrelse og morfologi på iliofemoralt tilgangskar (minimal trombe, forkalkning og/eller bukting) skal være kompatibel med vaskulære tilgangsteknikker og tilbehør med samme innføringsprofil som en 16 French til 22 French vaskulær innføringshylse
- Infrarenalt aortisk segment (hals) uten aneurisme proksimalt for aneurismet:
  - med en lengde på minst 15 mm,
  - med diameter målt fra ytre vegg til ytre vegg som ikke er større enn 32 mm og ikke mindre enn 18 mm,
  - med en vinkel på mindre enn 60 grader i forhold til aneurismets lengdeakse, og
  - med en vinkel som er mindre enn 45 grader i forhold til den suprarenale aortaaksen
- Iliacaarteriens distale fiksasjonssted større enn 10 mm i lengde og 7,5 til 20 mm i diameter (målt ytre vegg til ytre vegg)
- Ingen signifikant okklusiv sykdom i femoral-/iliaca-arteriene som ville hemme flow gjennom det endovaskulære implantatet

Den endelige behandlingsbeslutningen tas av legen og pasienten.

8 INFORMASJON OM PASIENTRÅDGIVNING

Legen og pasienten (og/eller familiemedlemmer) skal gjennomgå risikoene og fordelene under samtalen om denne endovaskulære anordningen og prosedyren, inkludert:

- Risikoer og forskjeller mellom endovaskulær reparasjon og kirurgisk reparasjon
- Potensielle fordeler ved tradisjonell åpen kirurgisk reparasjon
- Potensielle fordeler ved endovaskulær reparasjon
- Muligheten for at etterfølgende intervensjonell eller åpen kirurgisk reparasjon av aneurismet kan være påkrevd etter initial endovaskulær reparasjon

Utover risikoen og fordelene ved en endovaskulær reparasjon skal legen vurdere pasientens tilsagn og samarbeidsvilje vedrørende postoperativ oppfølging etter behov for å sikre fortsatt trygge og effektive resultater. Nedenfor angis ytterligere emner som bør diskuteres med pasienten med hensyn til forventningene etter en endovaskulær reparasjon:

- **Den langsiktige ytelsen av endovaskulære implantater har ennå ikke blitt dokumentert. Alle pasienter bør informeres om at endovaskulær behandling krever livslang, regelmessig oppfølging for å vurdere helsen og ytelsen til deres endovaskulære implantater.** Pasienter med spesifikke kliniske funn (f.eks. endolekkasje, aneurismer som forstørres, eller endringer i strukturen eller posisjonen til det endovaskulære implantatet) bør få økt oppfølging. Spesifikke retningslinjer for oppfølging beskrives i **avsnitt 12, RETNINGSLINJER FOR AVBILDNING OG POSTOPERATIV OPPFØLGING**.
- Pasienter bør informeres om viktigheten av å overholde oppfølgingsprogrammet, både i det første året og med årlige mellomrom deretter. Pasienter bør informeres om at regelmessig og konsekvent oppfølging er en meget viktig del av å sikre den fortsatte sikkerheten og effektiviteten til endovaskulær behandling av AAA-er. Det kreves som minimum årlig avbildning og fastholdelse av rutinemessige postoperative oppfølgingskrav – en livslang forpliktelse for pasientens helse og velvære.
- Pasienten bør informeres om at vellykket reparasjon av aneurismet ikke stopper sykdommens gang. Degenerasjon av kar forbundet med sykdommen er fortsatt mulig.
- Leger skal informere hver pasient om at det er viktig å søke legehjelp straks hvis de opplever tegn på lemokkluisjon, aneurismeforstørrelse eller ruptur. Tegn på okklusjon i en implantatdel inkluderer smerte i hofte(r) eller ben, under gange eller hvile, eller misfarging eller kalde ben. Aneurismeruptur kan være asymptomatisk, men oppleves vanligvis som: smerte, følelsesløshet, svakhet i ben, smerter i ryggen, brystet, magen eller lysken, svimmelhet, besvimelse, hurtig hjerteslag eller plutselig svakhet.
- Pga. den nødvendige avbildningen for vellykket plassering og oppfølging av endovaskulære anordninger, skal risikoene forbundet med eksponering for stråling drøftes med kvinner som er eller antar de er gravide. Menn som gjennomgår endovaskulær eller åpen kirurgisk reparasjon kan oppleve impotens.

Leger skal henvise pasientene til *Pasientveiledningen* angående risikoer under og etter implantasjon av anordningen. Prosedyrerelaterte risikoer inkluderer kardiale, pulmonale og nevrologiske komplikasjoner samt tarm- og blødningskomplikasjoner. Anordningsrelaterte risikoer inkluderer okklusjon, endolekkasje, aneurismeforstørrelse, brudd, mulighet for reintervensjon og konvertering til åpen kirurgi, ruptur og dødsfall (se **avsnitt 5.1, Observerte uønskede hendelser**, og **avsnitt 5.2, Mulige uønskede hendelser**). Legen skal utfylle *Pasient ID-kort* og gi det til pasienten, slik at han/hun kan alltid ha det på seg. Pasienten skal referere til kortet når som helst han/hun besøker andre leger, i særdeleshet for ytterligere diagnostiske prosedyrer (f.eks. MR).

9 LEVERINGSFORM

- Zenith Flex AAA endovaskulært implantat med Z-Trak innføringssystem er sterilisert med etylenoksidgass og forhåndsmontert i peel-open innpakninger.
- Anordningen er kun beregnet til engangsbruk. Anordningen må ikke resteriliseres.
- Produktet er sterilt hvis innpakningen ikke er åpnet eller skadet. Inspiser anordningen og emballasjen for å bekrefte at de ikke har blitt skadet under transporten. Ikke bruk denne anordningen hvis den har blitt skadet eller hvis steriliseringsbarrieren er skadet eller brutt. Hvis det har oppstått skade, skal ikke anordningen brukes, men returneres til COOK.
- Før den tas i bruk, bekreft at de riktige anordningene (antall og størrelse) for pasienten ble levert ved å sammenligne anordningen(e) med ordineringen utgitt av legen for gjeldende pasient.
- Anordningens hoveddel er montert på en 18, 20 eller 22 French Flexor innføringshylse. Hylsens overflate er behandlet med et hydrofilt belegg som forbedrer sporbarheten når det hydreres. For å aktivere det hydrofile belegget må overflaten tørkes av med en steril gaskompress gjennomfuktet med saltløsning.
- Skal ikke brukes etter utløpsdatoen (USE BY) trykt på etiketten.
- Oppbevares på et tørt og kjølig sted.

10 INFORMASJON OM KLINISK ANVENDELSE

10.1 Legeopplæring

FORSIKTIG: Ha alltid et kvalifisert kirurgisk team tilgjengelig under implantasjonen eller reintervensjonen i tilfelle det er nødvendig å gå over til åpen kirurgisk reparasjon.

FORSIKTIG: Zenith Flex AAA endovaskulært implantat med Z-Trak innføringssystem skal kun brukes av leger og team som er opplært i vaskulære intervensjonsteknikker og i bruk av denne anordningen. Anbefalte krav til ferdighet/kunnskap for leger som bruker Zenith Flex AAA endovaskulært implantat med Z-Trak innføringssystem, angis nedenfor:

Pasientutvalg:

- Kjennskap til abdominale aortaaneurismers (AAA) naturlige forløp og komorbiditeter forbundet med reparasjon av AAA.
- Kjennskap til tolkning av radiografiske bilder, anordningsvalg, planlegging og størrelsesmåling.

Et multidisiplinært team som har kombinert prosedyremessig erfaring med:

- Femoral kirurgisk tilgang, arteriotomi og reparasjon
- Perkutane tilgangs- og lukketeknikker
- Ikke-selektive og selektive ledevaier- og kateterteknikker
- Tolkning av gjennomlysningsbilder og angiografiske bilder
- Embolisering
- Angioplastikk
- Endovaskulær stentplassering
- Slyngeteknikker
- Hensiktsmessig bruk av røntgenkontrastmateriale
- Teknikker som minimaliserer strålingseksponering
- Ekspertise i nødvendige pasientoppfølgingsmodaliteter

10.2 Inspeksjon før bruk

Inspiser anordningen og emballasjen for å bekrefte at de ikke har blitt skadet under transporten. Ikke bruk denne anordningen hvis den har blitt skadet eller hvis steriliseringsbarrieren er skadet eller brutt. Hvis det har oppstått skade, skal ikke anordningen brukes, men returneres til COOK. Før den tas i bruk, bekreft at de riktige anordningene (antall og størrelse) for pasienten ble levert ved å sammenligne anordningen(e) med ordineringen utgitt av legen for gjeldende pasient.

10.3 Nødvendige materialer

(Ikke inkludert i 3-dels modulærsystem)

- Zenith AAA endovaskulært implantat-hjelpesett
- Fluoroskop med digital angiografifunksjoner (C-bue eller fast apparat)
- Kontrastmidler
- Sprøyte
- Heparinisert saltløsning
- Sterile gaskompresser

10.4 Anbefalte materialer

(Ikke inkludert i 3-dels modulærsystem)

Følgende produkter anbefales til implantasjon av enhver komponent i Zenith-produktlinjen. For informasjon om bruk av disse produktene henvises du til det enkelte produktets foreslåtte bruksanvisning.

- 0,035 tommer (0,89 mm) ekstra stiv ledevaier, 260 cm, f.eks.:
  - Cook Lunderquist ekstra stive ledevaiere (LES)
- 0,035 tommer (0,89 mm) standard ledevaier, f.eks.:
  - Cook 0,035 tommer (0,89 mm) ledevaiere
  - Cook Nimble™ ledevaiere
- Formingsballonger, f.eks.:
  - Cook Coda ballongkateter
- Innføringssett, f.eks.:
  - Cook Check-Flo® innføringssett
  - Cook ekstra store Check-Flo innføringssett
  - Cook Flexor Balkin Up & Over® kontralaterale innføringsenheter
- Kateter for størrelsesmåling, f.eks.:
  - Cook Aurous® kateter for størrelsesmåling i centimeter
- Angiografikatetre med radioopak spiss, f.eks.:
  - Cook angiografikatetre med Beacon® spiss
  - Cook Royal Flush skyllekateter med Beacon-spiss
- Inngangsnåler, f.eks.:
  - Cook inngangsnåler for enkel vegg
- Endovaskulære dilatatorer, f.eks.:
  - Cook endovaskulære dilatatorsett

10.5 Veiledning for valg av anordningsstørrelse

Diametervalget skal bestemmes ut fra karets diameter målt fra ytre vegg til ytre vegg og **ikke** lumendiameteren. For liten eller for stor størrelse kan resultere i ufullstendig forsegling eller nedsatt flow.

Tabell 10.5.1 Veiledning for valg av størrelse på hoveddelimplantat*

Tiltenkt aortisk kardiameter[1,2] (mm)	Diameter for hoveddel[3] (mm)	Totallengde til kontralateral lem/ totallengde til ipsilateral lem (mm)	Innføringshylse (French)
18-19	22	82/112, 96/126, 111/141, 125/155, 140/170	18
20-21	24	82/112, 96/126, 111/141, 125/155, 140/170	18
22	26	82/112, 96/126, 111/141, 125/155, 140/170	18
23-24	28	82/112, 96/126, 111/141, 125/155, 140/170	20
25-26	30	82/112, 96/126, 111/141, 125/155, 140/170	20
27-28	32	82/112, 96/126, 111/141, 125/155, 140/170	20
29-32	36	95/125, 113/143, 131/161, 149/179	22

[1]Maksimal diameter langs det proksimale fiksasjonsstedet.
[2]Avrund den målte aortadiameteren opp til nærmeste mm.
[3]Andre hensyn kan påvirke diametervalget.
*Alle dimensjoner er nominelle.

Tabell 10.5.2 Veiledning for valg av størrelse på iliaca-benimplantat*

Tiltenkt iliaca-kardiameter[1,2] (mm)	Iliaca-ben diameter[3] (mm)	Arbeidslengde for iliaca-ben[4] (mm)	Innføringshylse (French)
<8	8	37, 54, 71, 88, 105, 122	14
8-9	10	37, 54, 71, 88, 105, 122	14
10-11	12	39, 56, 73, 90, 107, 124	16
12-13	14	39, 56, 73, 90, 107, 124	16
14-15	16	39, 56, 73, 90	16
16-17	18	39, 56, 73, 90	16
18	20	39, 56, 73, 90	16
19	22	39, 56, 73, 90	16
20	24	39, 56, 73, 90	16

[1]Maksimal diameter langs det distale fiksasjonsstedet.
[2]Avrund den målte iliaca-diameteren opp til nærmeste mm.
[3]Andre hensyn kan påvirke diametervalget.
[4]Total benlengde = arbeidslengde + 22 mm sammenkoblingsstent.
*Alle dimensjoner er nominelle.

11 BRUKSVEILEDNING

Anatomiske krav

- Størrelse og morfologi på iliofemoralt tilgangskar (minimal trombe, buktning og/eller forkalkning) skal være kompatibelt med vaskulære tilgangsteknikker og tilbehør. Det kan være nødvendig med arteriell conduit-teknikker.
- Proksimale aortahalslengder må være minst 15 mm med en diameter på 18-32 mm målt fra ytre vegg til ytre vegg.
- Iliacaarteriens distale fiksasjonssted skal være mer enn 10 mm langt og 7,5-20 mm i diameter (målt fra ytre vegg til ytre vegg).

Før Zenith Flex AAA endovaskulært implantat med Z-Trak innføringssystem tas i bruk, skal du lese gjennom dette heftet med *Foreslåtte bruksanvisninger*. Følgende anvisninger inneholder en grunnleggende veiledning for plassering av anordningen. Det kan være nødvendig å variere følgende prosedyrer. Disse anvisningene er ment som en veiledning for legen og erstatter ikke legens egen vurdering.

Generell bruksinformasjon

Det skal anvendes standard teknikker til plassering av arterielle tilgangshylser, ledekatetre, angiografikatetre og ledevaiere ved bruk av Zenith Flex AAA endovaskulært implantat med Z-Trak innføringssystem. Zenith Flex AAA endovaskulært implantat med Z-Trak innføringssystem er kompatibelt med ledevaiere med diameter på 0,035 tommer (0,89 mm).

Implantasjon av endovaskulært implantat er en kirurgisk prosedyre, og blodtap kan oppstå av ulike årsaker, som sjelden krever inngrep (inkludert transfusjon) for å unngå uheldige utfall. Det er viktig å overvåke blodtap fra hemostaseventilen gjennom hele prosedyren, men spesielt under og etter manipulering av den grå posisjoneringsenheten. Hvis blodtapet er betydelig etter at den grå posisjoneringsenheten er fjernet, skal du vurdere å plassere en tom formingsballong eller en innføringssystemdilatator innenfor ventilen for å begrense strømningen.

Avgjørende faktorer før implantasjonen

Bekreft fra planleggingsfasen før implantasjonen at den riktige anordningen har blitt valgt. Avgjørende faktorer innbefatter:

1. Valg av femoralarterie til innføring av hoveddelsystemet (dvs. definer de respektive kontralaterale og ipsilaterale iliacaarteriene).
2. Vinkling av aortahals, aneurisme og iliacaarterier.
3. Aortahalsens kvalitet.
4. Diametrene på infrarenal aortahals og distale iliacaarterier.
5. Avstand fra nyrearterier til aortabifurkasjonen.
6. Lengde fra aortabifurkasjonen til de interne iliacaarterier/fikseringssted(er).
7. Aneurisme(r) som strekker seg inn i iliacaarteriene vil muligvis kreve spesiell overveielse ved valg av egnet grenseflatested for implantat/arterie.
8. Overvei graden av vaskulær forkalkning.

Klargjøring av pasienten

1. Det henvises til sykehusets protokoller vedrørende anestesi, antikoagulasjon og overvåking av vitale tegn.
2. Plasser pasienten på gjennomlysningsbordet slik at området fra aortabuen til de femorale bifurkasjonene vises.
3. Blottlegg begge aa. femorales communes ved bruk av standard kirurgisk teknikk.
4. Etabler adekvat proksimal og distal vaskulær kontroll for begge femoralkar.

11.1 Bifurkert system (Figurene 2 og 3)

11.1.1 Forberedelse/skylling av bifurkert hoveddel

1. Fjern transportstiletten med grått kanylefeste (fra den indre kanylen), og fjern beskyttelsen på dilatatorspissen (fra dilatorspissen). Fjern Peel-Away® hylsen fra baksiden av hemostaseventilen. **(Fig. 5)** Løft systemets distale spiss og skyll gjennom stoppekranen på hemostaseventilen til væske kommer ut fra sideporten nær spissen til innføringshylsen. **(Fig. 6)** Fortsett å injisere hele 20 ml skylleløsning gjennom anordningen. Stans injiseringen og lukk stoppekranen på tilkoblingsslangen.

MERKNAD: Det blir ofte brukt heparinisert saltløsning til gjennomskylling av implantatet.

2. Fest sprøyten med heparinisert saltløsning til kanylefestet på den indre kanylen. Skyll til væsken går ut av den distale dilatatorspissen. **(Fig. 7)**

MERKNAD: Når systemet gjennomskylles, skal systemets distale ende løftes for å lette lufttømmingen.

3. Bløtlegg sterile gaskompresser i saltløsning og bruk dem til å tørke av Flexor innføringshylsen for å aktivere det hydrofile belegget. Hylsen og dilatatoren må gjennomfuktes ordentlig.

11.1.2 Forberedelse/skylling av kontralateralt iliaca-ben

1. Fjern transportstiletten med grått kanylefeste (fra den indre kanylen), og fjern beskyttelsen på dilatatorspissen (fra dilatorspissen). Ta Peel-Away hylsen av fra baksiden av hemostaseventilen. **(Fig. 8)** Løft systemets distale spiss og skyll gjennom stoppekranen på hemostaseventilen til væske kommer ut fra sideporten nær spissen til innføringshylsen. **(Fig. 6)** Fortsett å injisere hele 20 ml skylleløsning gjennom anordningen. Stans injiseringen og lukk stoppekranen på tilkoblingsslangen.

MERKNAD: Det blir ofte brukt heparinisert saltløsning til gjennomskylling av implantatet.

2. Fest sprøyten med heparinisert saltløsning til kanylefestet på den indre kanylen. Skyll til væsken går ut av den distale dilatatorspissen. **(Fig. 7)**

MERKNAD: Når systemet gjennomskylles, skal systemets distale ende løftes for å lette lufttømmingen.

11.1.3 Forberedelse/skylling av ipsilateralt iliaca-ben

Følg de forutgående anvisningene i **avsnitt 11.1.2, Forberedelse/skylling av kontralateralt iliaca-ben**, for å sørge for egnet skylling av ipsilateral iliaca-benimplantat.

11.1.4 Vaskulær tilgang og angiografi

1. Punkter de valgte aa. femoralis communis ved bruk av standard teknikk med en 18 eller 19 G UT (ultratynn) arteriell nål. Etter tilgang til karet, innføres:
   - Ledevaiere – standard 0,035 tommer (0,89 mm), 145 cm lange, J-spiss eller Bentson ledevaier
   - Hylser med egnet størrelse (f.eks. 6 eller 8 French)
   - Skyllekatetre (ofte radioopake katetre for størrelsesmåling – f.eks. kateter for centimeter-størrelsesmåling eller rett skyllekateter)
2. Utfør angiografi for å identifisere nivået/nivåene av nyrearterier, aortabifurkasjon og iliaca-bifurkasjoner.

MERKNAD: Hvis fluoroskopvinkling brukes med en vinklet hals, kan det bli nødvendig å utføre angiogrammer med forskjellige projeksjoner.

11.1.5 Plassering av hoveddel

1. Sørg for at innføringssystemet har blitt gjennomskylt med heparinisert saltløsning og at all luft er fjernet fra systemet.
2. Gi systemisk heparin, og kontroller skylleløsningene. Gjennomskyll etter hver utskifting av kateter og/eller ledevaier.

MERKNAD: Overvåk pasientens koagulasjonsstatus gjennom hele prosedyren.

3. På den ipsilaterale siden, erstatt J-vaieren med stiv ledevaier (LES) 0,035 tommer (0,89 mm), 260 cm lang og før frem gjennom kateteret og opp til torakal aorta. Fjern skyllekateteret og hylsen. Oppretthold ledevaierens posisjon.
4. Før innføring, posisjoner hoveddel-innføringssystemet på pasientens abdomen under fluoroskopi, for å fastslå orienteringen til den radioopake markøren på det kontralaterale lemmet. Sidearmen til hemostaseventilen kan tjene som en ekstern referanse for markøren på det kontralaterale lemmet.
5. Innfør hoveddel-innføringssystemet over vaieren, inn i femoralarterien og vær oppmerksom på sidearmreferansen.

FORSIKTIG: Oppretthold ledevaierens posisjon under innsetting av innføringssystemet.

FORSIKTIG: For å unngå vridninger i det endovaskulære implantatet under eventuelle dreininger av innføringssystemet, må du passe på at du roterer alle systemets komponenter samtidig (fra ytre hylse til indre kanyle).

6. Før frem innføringssystemet helt til de fire radioopake gullmarkørene (som er plassert 2 mm fra den mest proksimale delen av implantatmaterialet) **(Fig. 9, illustrasjon 1)** befinner seg like nedenfor den laveste nyreåpningen.
7. Bekreft posisjonen til ledevaieren i den torakale aorta. Sørg for at implantatsystemet er orientert slik at det kontralaterale lemmet er plassert over og anterior for den kontralaterale iliaca opprinnelse. Hvis den radioopake markøren på det kontralaterale lemmet ikke er korrekt tilpasset, drei hele systemet inntil det er korrekt plassert halvveis mellom en lateral og en anterior posisjon på den kontralaterale siden.
   - En markørformasjon lik ✓ indikerer anterior plassering av det korte (kontralaterale) lemmet. **(Fig. 9, illustrasjon 4)**
   - En markørformasjon lik ↘ indikerer posterior plassering av det korte (kontralaterale) lemmet. **(Fig. 9, illustrasjon 5)**
   - En markørformasjon lik | angir en lateral posisjon av det korte (kontralaterale) lemmet. **(Fig. 9, illustrasjon 6)**

MERKNAD: Radioopak kanyle på hver stent mellom nyrearterien og kontralateralt lem er tilpasset med det kontralaterale lemmets radioopake markør.

8. Gjenta angiogrammet for å bekrefte at de fire radioopake gullmarkørene er 2 mm eller mer nedenfor den mest inferiore nyreåpningen.
9. Pass på at Captor-hemostaseventilen på Flexor-innføringshylsen er dreid til åpen posisjon. **(Fig. 10)**
10. Bruk gripestykket til å stabilisere den grå posisjoneringsenheten (innføringssystemets skaft) mens hylsen tilbaketrekkes. Anlegg de første to tildekkede stentene ved å trekke hylsen tilbake samtidig som anordningens lokalisering overvåkes. **(Fig. 18)**
11. Uten at bordet flyttes, skal forstørrelsen reduseres for å kunne kontrollere posisjonen til det kontralaterale lemmets radioopake markør og lokalisering av nyrearteriene. Fortsett med anleggelsen inntil det kontralaterale lemmet er fullstendig anlagt. **(Fig. 11)** Stopp tilbaketrekning av hylsen.

MERKNAD: Bekreft at det kontralaterale lemmet er minst 5 mm over aortabifurkasjonen og på ønsket sted for kanylering.

11.1.6 Plassering av kontralateral iliaca-ledevaier

1. Manipuler kateter og ledevaier gjennom den åpne enden av det kontralaterale lemmet og inn i implantatlegemet. Før frem ledevaieren inntil den bøyer seg inni implantatlegemet. AP og skrå fluoroskopier kan hjelpe med bekreftelsen av anordningens kanylering.
2. Etter kanylering føres angiografikateteret frem over vaieren og inn i det endovaskulære implantatlegemet. Fjern og utfør angiografi for å bekrefte posisjonen. Før frem ledevaieren inntil den bøyer seg inni implantatlegemet. **(Fig. 12)** Fjern angiografikateteret.

11.1.7 Proksimal (topp) anleggelse av hoveddel

1. Utfør angiografi gjennom et angiografikateter for å bekrefte posisjonen til det endovaskulære implantatet med hensyn til nyrearteriene. Hvis nødvendig, omplasseres den dekkede delen av det endovaskulære implantatet forsiktig i forhold til nyrearteriene. (På dette tidspunktet kan omplassering kun utføres over et lite avstandsområde.)

MERKNAD: Kontroller nyrearterienes patens ved å bekrefte at de proksimale implantatmarkørene befinner seg 2 mm eller mer under den laveste åpne nyrearterien.

FORSIKTIG: Under proksimal fjerning av utløservaier, fremføring av topphette og påfølgende anleggelse av suprarenal stent må det bekreftes at posisjonen til ledevaierens hoveddel går ut like distalt for aortabuen og at støtten for systemet er maksimert.

2. Fjern sikkerhetslåsen fra toppstentens vaierutløsningsmekanisme. Bruk fluoroskopi og trekk ut og fjern utløservaieren ved å skyve toppstentens vaierutløsningsmekanisme av håndtaket og deretter fjerne den via sporet over den indre kanylen. **(Fig. 13)**

Hvis du legger merke til motstand eller at systemet buer seg, er utløservaieren under spenning. For mye press kan føre til endring i implantatets posisjon. Hvis det forekommer for mye motstand eller bevegelse av innføringssystemet, skal du stoppe og vurdere situasjonen. Hvis stentens øvre vaierutløsningsmekanisme ikke kan fjernes fra topphetten, må følgende trinn utføres under gjennomlysning:

a. Fjern spenningen i utløservaieren ved å løsne klemmeskruen og **trekke** litt i den indre kanylen for å flytte topphetten ned over den suprarenale stenten. Unngå å klemme sammen Zenith Flex-hoveddelen.
b. Stram klemmeskruen igjen.
c. Fjern stentens øvre vaierutløsningsmekanisme.
d. Fortsett med trinn 3 i avsnitt **11.1.7, Proksimal (topp) anleggelse av hoveddel.**

MERKNAD: Hvis stentens øvre vaierutløsningsmekanisme fremdeles ikke kan fjernes fra topphetten, se **avsnitt 14.1, Feilsøking for utløsing av utløservaier.**

3. Løsne klemmeskruen. **(Fig. 14)** Kontroller implantatets posisjon ved å stabilisere innførerens grå posisjoneringsenhet.
4. Anlegg den suprarenale stenten ved å fremføre topphettens indre kanyle 1 til 2 mm av gangen, samtidig som hoveddelens posisjon kontrolleres, inntil toppstenten er helt anbrakt. **(Figurene 15** og **16)** Før frem topphettekanylen ytterligere 1 til 2 cm og stram klemmeskruen igjen for å unngå kontakt med den anlagte suprarenale stenten.

MERKNAD: Hvis det er ikke er mulig å fullt ut anlegge den suprarenale stenten ved å føre frem den indre kanylen med topphette, se **avsnitt 14.2, Feilsøking for anleggelse av suprarenal stent.**

MERKNAD: Etter at den suprarenale stenten med mothaker er anlagt, er ytterligere forsøk på omplassering ikke anbefalt.

ADVARSEL: Zenith Flex AAA endovaskulært implantat har en innebygd suprarenal stent med fiksasjonsmothaker. Utvis meget stor forsiktighet ved manipulering av intervensjonelle anordninger i området til den suprarenale stenten.

5. Før frem den kontralaterale ledevaieren inn i den torakale aorta.

11.1.8 Plassering og anleggelse av kontralateralt iliaca-ben

FORSIKTIG: Før implantasjonen utføres, bekreft at det forutbestemte kontralaterale iliaca-benet er valgt til innføring på pasientens kontralaterale side.

1. Plasser billedforsterkningen slik at både den interne iliaca-arterien og den kontralaterale a. iliaca communis vises.
2. Før innføringssystemet for kontralateralt iliaca-ben føres inn, skal kontrastmiddel injiseres gjennom den kontralaterale femorale hylsen for å lokalisere den kontralaterale arteria iliaca interna.
3. Innfør det kontralaterale iliaca-beninnføringssystemet i arterien. Før langsomt frem inntil iliaca-benimplantatet overlapper minst én full iliaca-benstent (dvs. proksimal stent av iliaca-benimplantatet) inni hoveddelens kontralaterale lem. **(Fig. 17)** Hvis hoveddelimplantatet har tendens til å flytte seg under denne manøveren, skal det holdes i posisjon ved å stabilisere den grå posisjoneringsenheten på den ipsilaterale siden.

MERKNAD: Hvis det oppstår vanskeligheter med å føre frem iliaca-beninnføringssystemet, bør det skiftes ut med en mer støttende ledevaier. I kar med mange buktninger kan anatomien endres betydelig ved innføring av stive vaiere og hylsesystemer.

4. Bekreft posisjonen til den distale enden av iliaca-benimplantatet. Omplasser iliaca-benimplantatet hvis nødvendig for å sikre intern iliaca-patens og minimal overlapping av en full iliaca-benstent (dvs. iliaca-benimplantatets proksimale stent, maksimumoverlapping på 1,5 stenter) inni det endovaskulære hoveddelimplantatet.

MERKNAD: Kontroller at Captor hemostaseventilen på iliaca-beninnføringshylsen er dreid til åpen posisjon. **(Fig. 10)**

5. Anlegges ved å holde iliaca-benimplantatet i posisjon med gripestykket på den grå posisjoneringsenheten mens hylsen trekkes tilbake. **(Figurene 18** og **19)** Sørg for at overlapping med én stentlengde opprettholdes.
6. Stopp tilbaketrekning av hylsen så snart den distale enden av iliaca-benimplantatet utløses.
7. Under fluoroskopi og etter bekreftelse av iliaca-benimplantatets posisjon, løsne klemmeskruen og trekk indre kanyle tilbake for å sammenkoble den konusformede dilatatoren med den grå posisjoneringsenheten. Stram klemmeskruen. Oppretthold hylsens posisjon samtidig som den grå posisjoneringsenheten trekkes tilbake med fastgjort indre kanyle.
8. Steng Captor hemostaseventilen på iliaca-beninnføringshylsen ved å dreie den medurs til den stopper. **(Fig. 26)**
9. Sjekk ledevaiernes posisjon på nytt.

11.1.9 Distal (bunn) anleggelse av hoveddel

1. Gå tilbake til den ipsilaterale siden.
2. Anlegg hoveddelens ipsilaterale lem fullstendig ved å trekke tilbake hylsen inntil den mest distale stenten er ekspandert. **(Figurene 18** og **20)** Stopp tilbaketrekning av hylsen.

MERKNAD: Den distale stenten er fortsatt fastholdt av utløservaieren.

3. Fjern sikkerhetslåsen fra ipsilateral-lemmets vaierutløsningsmekanisme. Trekk utløservaieren tilbake og fjern den ved å skyve det ipsilaterale lemmets vaierutløsningsmekanisme av håndtaket, og fjern den deretter via dens rille over den indre kanylen. **(Fig. 21)**

11.1.10 Sammenkobling av topphetten

1. Løsne klemmeskruen. **(Fig. 22)**
2. Fasthold hylsen og indre kanyle for å unngå bevegelse av disse komponentene.
3. Før frem den grå posisjoneringsenheten over den indre kanylen inntil den sammenkobles med topphetten. **(Figurene 23, 24** og **25)**

MERKNAD: Hvis det merkes motstand, drei den grå posisjoneringsenheten en smule og før forsiktig frem.

4. Stram klemmeskruen igjen og trekk tilbake hele topphetten og den grå posisjoneringsenheten gjennom implantatet og gjennom hylsen ved å trekke i den indre kanylen. Etterlat hylsen og ledevaieren på plass.

MERKNAD: Oppretthold posisjonen til hylsen og ledevaieren.

5. Steng Captor hemostaseventilen på hoveddelens innføringshylse ved å dreie den medurs til den stopper. **(Fig. 26)**

11.1.11 Plassering og anleggelse av ipsilateralt iliaca-ben

MERKNAD: Kontroller at Captor hemostaseventilen på hoveddelens innføringshylse er satt i åpen posisjon. **(Fig. 27)**

1. Bruk hoveddelimplantatets vaier- og hylseenhet for å innføre det ipsilaterale iliaca-benimplantatet. Før frem dilatator-/hylseenheten inn i hoveddelhylsen.

MERKNAD: I kar med mange buktninger kan posisjonen til de indre iliaca-arteriene endres betraktelig ved innføring av stive vaiere og hylsesystemer.

2. Før langsomt frem inntil det ipsilaterale iliaca-benimplantatet overlapper minst én full iliaca-benstent (dvs. proksimal stent av iliaca-benimplantatet) inni det ipsilaterale lemmet til hoveddelen. **(Fig. 28)**

MERKNAD: Hvis det kreves en overlapping på mer enn tre iliaca-benstenter (mer enn to iliaca-benstenter for benlengder på 37, 39, 54 og 56 mm), kan det være nødvendig å bruke en benforlengelse i bifurkasjonsområdet på den motsatte siden.

3. Bekreft posisjonen til den distale enden av iliaca-benimplantatet. Omplasser iliaca-benimplantatet hvis nødvendig for å sikre intern iliaca-åpning.

MERKNAD: Kontroller at Captor hemostaseventilen på iliaca-beninnføringshylsen er satt i åpen posisjon. **(Fig. 10)**

4. Anlegges ved å stabilisere iliaca-benimplantatet med gripestykket på den grå posisjoneringsenheten mens iliaca-benhylsen trekkes tilbake. **(Figurene 29** og **30)** Trekk tilbake hoveddelhylsen hvis nødvendig.
5. Under fluoroskopi og etter bekreftelse av iliaca-benimplantatets posisjon, løsne klemmeskruen og trekk den indre kanylen tilbake for å sammenkoble den konusformete dilatoren med den grå posisjoneringsenheten. Stram klemmeskruen. Oppretthold hoveddelshylsens posisjon mens du trekker ut iliaca-benhylsen og den grå posisjoneringsanordningen med den påfestede indre kanylen.
6. Steng Captor hemostaseventilen på hoveddelens innføringshylse ved å dreie den medurs til den stopper.
7. Sjekk ledevaiernes posisjon på nytt. Etterlat hylsen og ledevaierne på plass.

11.1.12 Innføring av formingsballong

1. Klargjør formingsballongen på følgende måte:
   - Skyll vaierlumenet med heparinisert saltvann.
   - Fjern all luft fra ballongen.
2. For å klargjøre for innføring av formingsballongen åpnes Captor hemostaseventilen ved å dreie den moturs.
3. Før frem formingsballongen over ledevaieren og gjennom Captor hemostaseventilen på hoveddelens innføringssystem til nyrearterienes nivå. Oppretthold korrekt hylseposisjon.
4. Stram Captor hemostaseventilen med et lett trykk rundt formingsballongen ved å dreie den medurs.

FORSIKTIG: Ikke fyll ballongen i karet utenfor implantatet.

5. Ekspander formingsballongen med fortynnet kontrastmiddel (etter anvisning fra produsenten) i området med den mest proksimalt dekkede stenten og den infrarenale halsen, og start proksimalt og arbeid i distal retning. **(Fig. 31)**

FORSIKTIG: Kontroller at ballongen er helt tom før omplassering.

FORSIKTIG: Captor-hemostaseventilen må være åpen før formingsballongen omplasseres.

6. Trekk formingsballongen tilbake til det ipsilaterale lems overlapp og ekspander.

FORSIKTIG: Captor-hemostaseventilen må være åpen før formingsballongen omplasseres.

7. Trekk formingsballongen tilbake til det ipsilaterale distale fiksasjonsstedet og ekspander.

FORSIKTIG: Ikke fyll ballongen i karet utenfor implantatet.

FORSIKTIG: Captor-hemostaseventilen må være åpen før formingsballongen omplasseres.

8. Tøm og fjern formingsballongen. Overfør formingsballongen over på den kontralaterale ledevaieren og inn i innføringssystemet for det kontralaterale iliaca-benet. Før formingsballongen frem til det kontralaterale lems overlapp og ekspander.

FORSIKTIG: Kontroller at ballongen er helt tom før omplassering.

FORSIKTIG: Captor-hemostaseventilen må være åpen før formingsballongen omplasseres.

9. Trekk formingsballongen tilbake til det kontralaterale iliaca-benets/karets distale fiksasjon og ekspander. **(Fig. 31)**

FORSIKTIG: Ikke fyll ballongen i karet utenfor implantatet.

10. Fjern formingsballongen og skift den ut med et angiografikateter for å utføre avslutningsangiogrammer.
11. Fjern eller skift ut alle stive ledevaiere slik at iliaca-arteriene kan gjenoppta sin naturlige posisjon.

Sluttangiogram

1. Plasser angiografikateteret like over nyrearterienes nivå. Utfør angiografi for å bekrefte at nyrearteriene er åpne og at det ikke fins endolekkasje. Bekreft at de interne iliaca-arteriene er åpne.
2. Bekreft at det ikke er noen endolekkasjer eller knekker, og bekreft posisjonen til de proksimal radioopake gullmarkørene. Fjern hylsene, vaierne og katetrene.

MERKNAD: Hvis det observeres endolekkasjer eller andre problemer, se *Foreslått bruksanvisning* for hjelpekomponenter for Zenith AAA endovaskulært implantat.

3. Reparer karene og lukk på standard kirurgisk måte.

12 RETNINGSLINJER FOR AVBILDNING OG POSTOPERATIV OPPFØLGING

12.1 Generelt

- **Den langsiktige ytelsen av endovaskulære implantater har ennå ikke blitt dokumentert. Alle pasienter bør informeres om at endovaskulær behandling krever livslang, regelmessig oppfølging for å vurdere helsen og ytelsen til deres endovaskulære implantater.** Pasienter med spesifikke kliniske funn (f.eks. endolekkasje, aneurismer som forstørres eller endringer i strukturen eller posisjonen til det endovaskulære implantatet) bør få økt oppfølging. Pasienter bør informeres om viktigheten av å overholde oppfølgingsprogrammet, både i det første året og med årlige mellomrom deretter. Pasienter bør informeres om at regelmessig og konsekvent oppfølging er en meget viktig del av å sikre den fortsatte sikkerheten og effektiviteten til endovaskulær behandling av AAA-er.
- Leger bør evaluere pasientene individuelt og ordinere deres oppfølging i forhold til hver enkelt pasients behov og omstendigheter. Anbefalt avbildningsprogram angis i **tabell 12.1.1**. Dette programmet ble brukt i den avgjørende studien og anbefales selv ved fravær av kliniske symptomer (f.eks. smerte, følelsesløshet, svakhet). Pasienter med spesifikke kliniske funn (f.eks. endolekkasje, forstørrede aneurismer, eller endringer i strukturen eller posisjonen til stentimplantatet) bør oppfølges med hyppigere intervaller.
- Årlig avbildningsoppfølging bør omfatte abdominale røntgenbilder og CT-undersøkelser både med og uten kontrastmiddel. Hvis nyrekomplikasjoner eller andre faktorer forhindrer bruk av avbildningskontrastmidler, kan det brukes abdominale røntgenbilder, CT-skanning uten kontrastmiddel og dupleksultralyd.
- Kombinasjonen av CT-bilder både med og uten kontrastmiddel gir informasjon om endring i aneurismets diameter, endolekkasje, åpning, buktninger, progressiv sykdom, fiksasjonslengde og andre morfologiske endringer.
- Abdominale røntgenbilder gir informasjon om anordningens integritet (løsning av komponenter, stentbrudd eller mothakeløsning).
- Bilder med dupleksultralyd kan gi informasjon om endring i aneurismets diameter, endolekkasje, åpning, buktninger og progressiv sykdom. I dette tilfelle bør det utføres en CT-skanning uten kontrastmiddel til bruk sammen med ultralyden. Ultralyd kan være en mindre pålitelig og mindre sensitiv diagnostisk metode sammenlignet med CT.

Tabell 12.1.1 lister opp minimumskravene til avbildningsoppfølging for pasienter med Zenith Flex AAA endovaskulært implantat. Pasienter som har behov for mer oppfølging bør få interimsevalueringer.

Tabell 12.1.1 Anbefalt avbildningsprogram for pasienter med endoimplantat

	Angiogram	CT (med og uten kontrastmiddel)	Abdominale røntgenbilder
Før prosedyren	X[1]	X[1]	
Under prosedyren	X		
Før utskrivning (innen 7 dager)		X[2,3,4]	X
1 måned		X[2,3,4]	X
3 måneder		X[2,4,5]	
6 måneder		X[2,4]	X
12 måneder (deretter årlig)		X[2,4]	X

[1]Avbildning skal utføres innen 6 måneder før prosedyren.

[2]Dupleks ultralyd kan brukes til pasienter med nyresvikt eller som ellers ikke er i stand til å gjennomgå kontrastmiddelforsterket CT-skanning. Med ultralyd er CT uten kontrastmiddel fortsatt anbefalt.

[3]Det anbefales CT enten før utskrivning eller etter 1 måned.

[4]Dersom det forekommer type I eller type III endolekkasje, anbefales det rask intervensjon og ytterligere oppfølging etter intervensjonen. Se **avsnitt 12.6, Ytterligere kontroll og behandling**.

[5]Anbefalt hvis det rapporteres endolekkasje før utskrivning eller etter 1 måned.

12.2 Anbefalinger for CT med og uten kontrastmiddel

- Filmsett bør inkludere alle sekvensielle bilder ved lavest mulig snitt-tykkelse (≤3 mm). IKKE utfør stor slice-tykkelse (>3 mm) og/eller utelat konsekutive CT-bilder/filmsett, da dette forhindrer presise anatomiske sammenligninger og anordningssammenligninger over tid.
- Alle bilder bør inkludere en målestokk for hver film/hvert bilde. Bilder bør arrangeres ikke mindre enn 20:1 bilder på ark med størrelsen 35,5 cm x 43,2 cm (14 x 17 tommer) hvis det brukes film.
- Det kreves bildeserier både med og uten kontrastmiddel med matchende eller tilsvarende bordposisjoner.
- Snitt-tykkelse og intervall for bildeserie før kontrastmiddel og med kontrastmiddel skal samsvare.
- Pasientens orientering må IKKE endres og pasienten må IKKE pilemerkes på nytt mellom opptak med og uten kontrastmiddel.

Det er viktig med basislinje- og oppfølgningsavbildning både uten kontrastmiddel og kontrastmiddelforsterket for optimal pasientkontroll. Det er viktig å følge akseptable bildediagnostiske protokoller under en CT-undersøkelse. **Tabell 12.2.1** angir eksempler på akseptable avbildningsprotokoller.

Tabell 12.2.1 Godkjente avbildningsprotokoller

	Uten kontrastmiddel	Kontrastmiddel
IV-kontrastmiddel	Nei	Ja
Godkjente maskiner	Spiral-CT eller høy ytelse-MDCT i stand til >40 sekunder	Spiral-CT eller høy ytelse-MDCT i stand til >40 sekunder
Injiseringsvolum	–	Ifølge institusjonell protokoll
Injiseringshastighet	–	>2,5 ml/s
Injiseringsmodus	–	Kraftassistert
Bolustidsberegning	–	Testbolus: SmartPrep, C.A.R.E., eller tilsvarende
Dekning – start	Diafragma	1 cm superior for axis celiaca
Dekning – ferdig	Proksimal femur	Startpunkt for profunda femoris
Kollimasjon	<3 mm	<3 mm
Rekonstruksjon	2,5 mm hele veien – bløt algoritme	2,5 mm hele veien – bløt algoritme
Aksial DFOV	32 cm	32 cm
Bildeserier etter injeksjon	Ingen	Ingen

12.3 Abdominale røntgenbilder

Følgende visninger er påkrevd:

- Fire filmer: visninger av ryggleie-frontal (AP), lateralt tvers over leiet, 30 grader venstre posterior skrå visning og 30 grader høyre posterior skrå visning sentrert på umbilicus.
- Registrer avstanden mellom bord og film og bruk den samme avstanden ved hver etterfølgende undersøkelse.

Pass på at anordningen fremstår i hele sin lengde på hvert enkelt bildeformat.

Hvis det er tvil om anordningens integritet (f.eks. knekk på anordningen, stentbrudd, løsning av mothaker, relativ komponentvandring), anbefales det å bruke forstørrete visninger. Den ansvarlige legen bør evaluere filmene for anordningens integritet (anordningens fulle lengde innbefattet komponenter) ved å bruke et visuelt hjelpemiddel med 2-4X forstørrelse.

12.4 Ultralyd

Det kan tas ultralydbilder i stedet for CT-bilder med kontrastmiddel når pasientfaktorer utelukker bruken av kontrastmidler i forbindelse med bildene. Ultralyd kan foretas sammen med CT uten kontrastmiddel. En komplett aortadupleksundersøkelse skal tas opp på video for maksimal aneurismediameter, endolekkasje, stentåpning og stenose. Følgende informasjon skal være inkludert på videoen som angitt herunder:

- Tverrgående og longitudinal avbildning som viser mesenterialarteriene og nyrearteriene til iliaca-bifurkasjonene bør oppnås fra det proksimale aortanivået, for å fastslå om det forekommer endolekkasjer, ved bruk av fargeflow- og fargeforsterket angiografi (hvis tilgjengelig).
- Det bør utføres spektral analysebekreftelse for alle mistenkte endolekkasjer.
- Tverrgående og longitudinale bilder av det maksimale aneurismet skal tas.

12.5 MR-informasjon

Ikke-klinisk testing har demonstrert at Zenith AAA endovaskulært implantat er MR Conditional (MR-sikker når visse betingelser oppfylles). En pasient med dette endovaskulære implantatet kan trygt skannes like etter plassering av implantatet under følgende betingelser:

Statisk magnetfelt

- Statisk magnetfelt på 3,0 tesla eller mindre
- Høyest romlig magnetisk gradientfelt på 720 gauss/cm

Det ble utført ikke-klinisk testing i et MR-system på 3 tesla (General Electric Excite) med et maksimalt romlig gradientfelt på 720 gauss/cm målt med et gaussmeter på stedet for det statiske magnetfeltet relevant for pasienten (dvs. utenfor skannerkapslingen, tilgjengelig for pasienten eller andre personer).

MR-relatert oppvarming

Systemer på 1,5 tesla:

- Statisk magnetfelt på 1,5 tesla
- Maksimal helkropps gjennomsnittlig spesifikk absorpsjonsrate (SAR) på 2 W/kg i løpet av 15 minutters skanning (dvs. per skanningssekvens)

Under ikke-klinisk testing produserte Zenith AAA endovaskulært implantat en temperaturstigning på mindre enn eller lik 1,4 °C ved en MR-systemrapportert helkropps gjennomsnittlig spesifikk absorpsjonsrate (SAR) på 2,8 W/kg i løpet av 15 minutters MR-skanning i en 1,5 tesla Magnetom MR-skanner fra Siemens Medical med programvaren Numaris/4, versjon Syngo MR 2002B DHHS. Den maksimale helkropps gjennomsnittlige spesifikke absorpsjonsraten (SAR) var 2,8 W/kg, noe som tilsvarer en verdi målt med kalometri på 1,5 W/kg.

Systemer på 3,0 tesla:

- Statisk magnetfelt på 3,0 tesla
- Maksimal helkropps gjennomsnittlig spesifikk absorpsjonsrate (SAR) på 2 W/kg i løpet av 15 minutters skanning (dvs. per skanningssekvens)

Under ikke-klinisk testing produserte Zenith AAA endovaskulært implantat en temperaturstigning på mindre enn eller lik 1,9 °C ved en MR-systemrapportert helkropps gjennomsnittlig spesifikk absorpsjonsrate (SAR) på 3,0 W/kg i løpet av 15 minutters MR-skanning i en 3,0 tesla Excite MR-skanner fra GE Healthcare med programvaren G3.0-052B. Den maksimale gjennomsnittlige SAR-verdien (spesifikk absorpsjonsrate) for hele kroppen var 3,0 W/kg, som tilsvarer en kalorimetrisk målingsverdi på 2,8 W/kg.

Bildeartefakt

Bildeartefakten strekker seg gjennom den anatomiske regionen med anordningen og formørker visningen av de nært tilgrensende anatomiske strukturene innenfor ca. 20 cm av anordningen, så vel som hele anordningen og dens lumen, ved skanning under ikke-klinisk testing med følgende sekvens: hurtig spinnekko i et 3,0 tesla Excite MR-system fra GE Healthcare med programvaren G3.0-052B og en RF-kroppsspole.

For alle skannere oppløses bildeartefakten etter hvert som avstanden fra anordningen til interesseområdet øker. MR-skanninger av hodet og halsen og underekstremiteter kan oppnås uten bildeartefakt. Det kan forekomme bildeartefakter ved skanninger av den abdominale regionen og de øvre ekstremitetene, avhengig av avstanden fra anordningen til interesseområdet.

Klinisk informasjon om sytten pasienter som ble MR-skannet etter implantasjon av stentimplantat, er tilgjengelig. Det er ikke rapportert om uønskede hendelser eller problemer med anordningen hos disse pasientene pga. MR-skanningen. I tillegg har det blitt implantert godt over 100 000 Zenith AAA endovaskulære implantater over hele verden, og ingen uønskede hendelser eller problemer med anordningen er rapportert pga. MR-skanning.

Cook anbefaler at pasienten registrerer MR-betingelsene i denne bruksanvisningen hos MedicAlert Foundation. MedicAlert Foundation kan kontaktes på følgende måter:

Post:	MedicAlert Foundation International
	2323 Colorado Avenue
	Turlock, CA 95382, USA
Telefon:	+1-888-633-4298 (grønt nummer i USA)
	+1-209-668-3333 fra utenfor USA
Faks:	+1-209-669-2450
Internett:	www.medicalert.org

12.6 Ytterligere kontroll og behandling

Ytterligere kontroll og mulig behandling anbefales for:

- Aneurismer med type I endolekkasje
- Aneurismer med type III endolekkasje
- Aneurismeforstørrelse, ≥5 mm av maksimal diameter (uansett endolekkasjestatus)
- Vandring
- Utilstrekkelig forseglingslengde

Overveielse vedrørende reintervensjon eller konvertering til åpen reparasjon bør omfatte den ansvarlige legens vurdering av den enkelte pasients komorbiditeter, forventet levetid og pasientens personlige valg. Pasienter bør tilrådes om at det er mulighet for etterfølgende reintervensjoner, innbefattet kateterbasert og konvertering til åpen kirurgi, etter endoimplantatets plassering.

13 INFORMASJON FOR SPORING AV PASIENT

I tillegg til disse bruksanvisningene leveres Zenith Flex AAA endovaskulært implantat med Z-Trak innføringssystem sammen med et *skjema til sporing av anordningen* som skal fylles ut av sykehuspersonalet og sendes til COOK slik at alle pasienter som får Zenith Flex AAA endovaskulært implantat, kan spores (som pålagt av amerikansk lovgivning).

14 FEILSØKING

MERKNAD: Kontakt din lokale Cook-representant for å få teknisk assistanse fra en Cook-produktspesialist.

14.1 Feilsøking for vaierutløsningsmekanisme

FORSIKTIG: Følgende trinn skal kun utføres hvis den proksimale utløservaieren ikke kan fjernes som beskrevet i avsnitt 11.1.7.

14.1.1 Proksimal (topp) anleggelse av hoveddel

1. Hvis stentens øvre vaierutløsningsmekanisme ikke kan fjernes fra håndtaket, må du kutte vaieren ved siden av utløsningsmekanismen **(Fig. 32)** og fjerne utløsningsmekanismen fra håndtaket.
2. Stabiliser den grå posisjoneringsenheten mens du trekker tilbake hylsen for å anlegge det ipsilaterale lemmet fullstendig.
3. Fjern sikkerhetslåsen fra ipsilateral-lemmets vaierutløsningsmekanisme.
4. Trekk utløservaieren tilbake og fjern den ved å skyve det ipsilaterale lemmets vaierutløsningsmekanisme av håndtaket, og fjern den deretter via rillen over anordningens indre kanyle.
5. Bruk låsetang til å klemme av og holde fast den kuttede enden av topphettens utløservaier. **(Fig. 33)**
6. Løsne klemmeskruen mens du holder den indre kanylen og utløservaieren på plass, og før frem den grå posisjoneringsenheten og hylsen inn i implantatet inntil spissen på den grå posisjoneringsenheten er ca. 2 cm fra gullmarkørene. **(Fig. 34)** Den fremførte grå posisjoneringsenheten gir ekstra støtte til den indre kanylen.

MERKNAD: Strekk utløservaieren forsiktig for å fjerne slakk i vaieren etter hvert som den grå posisjoneringsenheten og hylsen føres frem.

MERKNAD: Sørg for at spissen på den grå posisjoneringsenheten *ikke* føres frem inn i topphetten.

7. Lås klemmeskruen. Kontroller at utløservaieren holdes fast i tangen.
8. Stabiliser den grå posisjoneringsenheten og før hylsen sakte frem inntil hylsespissen er 2 mm fra gullmarkørene. **(Fig. 35)**

MERKNAD: Vær forsiktig så du ikke fører frem selve implantatet under hylsefremføringen.

9. Stabiliser hylsen og trekk den grå posisjoneringsenheten tilbake sammen med den indre kanylen for å dra topphetten over den suprarenale stenten. **(Fig. 36)**
10. Kontroller at gullmarkørene er plassert inferiort for nyrearteriene.
11. Fjern utløservaieren.
12. Trekk hylsen tilbake inntil den koniske spissen på den grå posisjoneringsenheten er avdekket.
13. Før frem en formingsballong gjennom det kontralaterale lemmet på hoveddelen, og plasser den like ovenfor implantatets bifurkasjon.
14. Fyll ballongen opp til implantatets fulle diameter. **(Fig. 37)**
15. Løsne klemmeskruen.
16. Stabiliser den grå posisjoneringsenheten og ballongkateteret, og før frem den indre kanylen for å anlegge topphetten.
17. Stram klemmeskruen.
18. Tøm ballongen og før frem den kontralaterale ledevaieren inn i thorakal aorta.

MERKNAD: Siden det er en fare for prematur anleggelse av ipsilateralt ben og for tidlig utløsning av utløservaier, anbefales det å la formingsballongen ligge i eller rett ovenfor det kontralaterale lemmet for å stabilisere implantatet under plassering av det ipsilaterale lemmet.

14.1.2 Sammenkobling av topphetten

1. Løsne klemmeskruen. **(Fig. 22)**
2. Fasthold hylsen og indre kanyle for å unngå bevegelse av disse komponentene.
3. Før frem den grå posisjoneringsenheten over den indre kanylen inntil den sammenkobles med topphetten. **(Figurene 23, 24** og **38)**

MERKNAD: Hvis det merkes motstand, drei den grå posisjoneringsenheten en smule og før forsiktig frem.

4. Stram klemmeskruen igjen og trekk tilbake hele topphetten og den grå posisjoneringsenheten gjennom implantatet og gjennom hylsen ved å trekke i den indre kanylen. **(Fig. 39)** Etterlat hylsen og ledevaieren på plass.
5. Lukk Captor hemostaseventilen på Flexor innførerhylsen ved å dreie den medurs til den stopper. **(Fig. 26)**

14.1.3 Plassering og anleggelse av ipsilateralt iliaca-ben

MERKNAD: Pass på at Captor-hemostaseventilen på innføringshylsen er dreid til åpen posisjon. **(Fig. 27)**

1. Bruk hoveddelimplantatets vaier- og hylseenhet til å føre inn det ipsilaterale iliaca-benimplantatet.

MERKNAD: På grunn av endringene i topphettens utløsing må hoveddel/hylse-enheten trekkes tilbake til et punkt 1-2 cm inni det proksimale ipsilaterale lemmet. Før frem dilatator/hylse-enheten på det ipsilaterale lemmet inn i hoveddelhylsen.

MERKNAD: Formingsballongen kan fylles i det kontralaterale lemmet på hoveddelimplantatet hvis implantatet må stabiliseres ytterligere.

FORSIKTIG: Ikke fyll ballongen utenfor implantatet.

MERKNAD: I kar med mange buktninger kan posisjonen til de indre iliaca-arteriene endres betraktelig ved innføring av stive vaiere og hylsesystemer.

2. Før langsomt frem inntil det ipsilaterale iliaca-benimplantatet overlapper minst én full iliaca-benstent (dvs. proksimal stent av iliaca-benimplantatet) inni det ipsilaterale lemmet til hoveddelen. **(Fig. 40)**

MERKNAD: Hvis det kreves en overlapping på mer enn tre iliaca-benstenter (mer enn to iliaca-benstenter for benlengder pa 37, 39, 54 og 56 mm), kan det være nødvendig å vurdere å bruke en benforlengelse i den motsatte sidens bifurkasjonsområde.

3. Bekreft posisjonen til den distale enden av iliaca-benimplantatet. Omplasser iliaca-benimplantatet hvis nødvendig for å sikre intern iliaca-åpning.
4. Anlegg ved å stabilisere iliaca-benimplantatet med den grå posisjoneringsenheten mens iliaca-benhylsen og hoveddelhylsen trekkes tilbake sammen. **(Figurene 29** og **41)** Trekk tilbake hoveddelhylsen hvis nødvendig.
5. Under gjennomlysning og etter bekreftelse av iliaca-benimplantatets posisjon, skal du løsne klemmeskruen og trekke den indre kanylen tilbake for å sammenkoble den konusformede dilatatoren med den grå posisjoneringsenheten. Stram klemmeskruen. Oppretthold hylsens posisjon samtidig som den grå posisjoneringsenheten trekkes tilbake med fastgjort indre kanyle. **(Fig. 42)**
6. Lukk Captor-hemostaseventilen på Flexor-innføringshylsen ved å dreie den medurs til den stopper.
7. Sjekk ledevaiernes posisjon på nytt. Etterlat hylsen og ledevaierne på plass.
8. Fjern tømt ballong fra kontralateral side.

14.1.4 Plassering og anleggelse av kontralateralt iliaca-ben

FORSIKTIG: Før implantasjon, må det bekreftes at det forutbestemte kontralaterale iliaca-benet er valgt til innføring på pasientens kontralaterale side.

1. Plasser billedforsterkningen slik at både den interne iliaca-arterien og den kontralaterale a. iliaca communis vises.
2. Før det kontralaterale iliaca-beninnføringssystemet føres inn, må kontrastmiddel injiseres gjennom den kontralaterale femoralhylsen for å lokalisere den kontralaterale interne iliacaarterien.
3. Innfør det kontralaterale iliaca-beninnføringssystemet i arterien. Før langsomt frem inntil iliaca-benimplantatet overlapper minst én full iliaca-benstent (dvs. proksimal stent av iliaca-benimplantatet) inni hoveddelens kontralaterale lem. **(Fig. 43)**

MERKNAD: Hvis det oppstår vanskeligheter med å føre frem iliaca-beninnføringssystemet, bør det skiftes ut med en mer støttende ledevaier. I buktende kar kan anatomien endres betydelig ved innføring av de stive vaierne og hylsesystemene.

4. Bekreft posisjonen til den distale enden av iliaca-benimplantatet. Omplasser iliaca-benimplantatet hvis nødvendig for å sikre intern iliaca-patens og minimal overlapping av en full iliaca-benstent (dvs. iliaca-benimplantatets proksimale stent, maksimumoverlapping på 1,5 stenter) inni det endovaskulære hoveddelimplantatet.
5. Anlegges ved å holde iliaca-benimplantatet i posisjon med den grå posisjoneringsenheten mens hylsen trekkes tilbake. **(Figurene 18** og **44)** Sørg for at overlapping med én stentlengde opprettholdes.
6. Stopp tilbaketrekning av hylsen så snart den distale enden av iliaca-benimplantatet utløses.
7. Under gjennomlysning og etter bekreftelse av iliaca-benimplantatets posisjon skal klemmeskruen løsnes og den indre kanylen trekkes tilbake for å sammenkoble den konusformede dilatatoren til den grå posisjoneringsenheten. Stram klemmeskruen. Oppretthold hylsens posisjon samtidig som den grå posisjoneringsenheten trekkes tilbake med fastgjort indre kanyle. **(Fig. 45)**
8. Sjekk ledevaiernes posisjon på nytt.
9. Utfør innføring av formingsballongen og endelig angiogram som beskrevet i **avsnitt 11.1.12, Innføring av formingsballong**.

14.2 Feilsøking for anleggelse av suprarenal stent

FORSIKTIG: Følgende trinn skal utføres bare hvis det ikke er mulig å anlegge den suprarenale stenten som beskrevet i avsnitt 11.1.7.

14.2.1 Proksimal (topp) anleggelse av hoveddel

1. Hvis den suprarenale stenten ikke kan anlegges fullstendig ved å føre frem topphettens indre kanyle, skal du føre frem en formingsballong gjennom det kontralaterale lemmet på hoveddelen og plassere den like superiort for bifurkasjonen i stentimplantatet.
2. Gi ekstra støtte til den indre kanylen ved å fylle ballongen til implantatets fulle diameter.
3. Løsne klemmeskruen. **(Fig. 14)**
4. Stabiliser den grå posisjoneringsenheten og ballongkateteret, og før frem den indre kanylen for å anlegge den suprarenale stenten.

Hvis den suprarenale stenten er fullstendig anlagt:

5. Stram klemmeskruen, og tøm og trekk ut ballongen.
6. Før frem den kontralaterale ledevaieren inn i thorakal aorta, og gå tilbake til det aktuelle trinnet i bruksanvisningen for å fullføre prosedyren.

Hvis den suprarenale stenten fremdeles ikke kan anlegges fullstendig:

5. Stram klemmeskruen og tøm ballongen. Mens du opprettholder ballongens posisjon, skal du stabilisere den grå posisjoneringsenheten og trekke tilbake hylsen for å anlegge det ipsilaterale lemmet fullstendig.
6. Fjern sikkerhetslåsen fra det ipsilaterale lemmets vaierutløsningsmekanisme.
7. Trekk tilbake og fjern utløservaieren ved å skyve det ipsilaterale lemmets vaierutløsningsmekanisme av håndtaket og deretter fjerne den via åpningen over anordningens indre kanyle.
8. Løsne på klemmeskruen **(Fig. 22)** og, mens posisjonen til den indre kanylen opprettholdes, før frem den grå posisjoneringsenheten og hylsen inn i implantatet til spissen på den grå posisjoneringsenheten er ca. 2 cm inferiort for de proksimale gullmarkørene. **(Fig. 46)** Den fremførte grå posisjoneringsenheten gir ekstra støtte for den indre kanylen.
   MERKNAD: Vær forsiktig så du ikke fører frem implantatet mens den grå posisjoneringsenheten og hylsen føres frem.
   MERKNAD: Sørg for at spissen på den grå posisjoneringsenheten ikke føres inn i topphetten.
9. Lås klemmeskruen.
10. Kontroller at gullmarkørene er plassert inferiort for nyrearteriene.
11. Flytt formingsballongen slik at den plasseres mot bifurkasjonen.
12. Fyll ballongen opp til implantatets fulle diameter. **(Fig. 37)**
13. Løsne klemmeskruen.
14. Stabiliser den grå posisjoneringsenheten og ballongkateteret, og før frem den indre kanylen for å anlegge den suprarenale stenten.
15. Stram klemmeskruen.
16. Tøm ballongen og før frem den kontralaterale ledevaieren inn i thorakal aorta.
    MERKNAD: På grunn av tidlig anleggelse av ipsilateralt ben og utløsing av utløservaier, anbefales det å la formingsballongen være i eller like over det kontralaterale lemmet for bruk til stabilisering av implantat under plassering av det ipsilaterale lemmet.

14.2.2 Sammenkobling av topphetten

1. Løsne klemmeskruen. **(Fig. 22)**
2. Fasthold hylsen og indre kanyle for å unngå bevegelse av disse komponentene.

3. Fremfør den grå posisjoneringsenheten over den indre kanylen inntil den sammenkobles med topphetten. **(Figurene 23, 24** og **38)**
   MERKNAD: Hvis det merkes motstand, drei den grå posisjoneringsenheten en smule og avanser forsiktig.
4. Stram klemmeskruen igjen og trekk hele topphetten og den grå posisjoneringsenheten gjennom implantatet og gjennom hylsen ved å trekke i den indre kanylen. **(Fig. 39)** Etterlat hylsen og ledevaieren på plass.
5. Lukk Captor-hemostaseventilen på Flexor-innføringshylsen ved å dreie den medurs til den stopper. **(Fig. 26)**

14.2.3 Plassering og anleggelse av ipsilateralt iliaca-ben

MERKNAD: Pass på at Captor-hemostaseventilen på innføringshylsen er dreid til åpen posisjon. **(Fig. 27)**

1. Plasser billedforsterkningen slik at både den ipsilaterale arteria iliaca interna og den ipsilaterale arteria iliaca communis vises.
2. Etter at innføringssystemet for det ipsilaterale iliaca-benet er ført inn, skal kontrastmiddel injiseres gjennom hoveddelhylsen for å lokalisere den ipsilaterale arteria iliaca interna.
3. Bruk hoveddelimplantatets vaier- og hylseenhet til å føre inn det ipsilaterale iliaca-benimplantatet.
   MERKNAD: På grunn av endringene i topphettens utløsing må hoveddel/hylse-enheten trekkes tilbake til et punkt 1–2 cm inni det proksimale ipsilaterale lemmet. Før frem dilatator/hylse-enheten på det ipsilaterale lemmet inn i hoveddelhylsen.
   MERKNAD: Formingsballongen kan fylles i det kontralaterale lemmet på hoveddelimplantatet hvis implantatet må stabiliseres ytterligere.
   FORSIKTIG: Ikke fyll ballongen utenfor implantatet.
   MERKNAD: I kar med mange buktninger kan posisjonen til de indre iliaca-arteriene endres betraktelig ved innføring av stive vaiere og hylsesystemer.
4. Før innføringssystemet for det ipsilaterale iliaca-benet sakte frem til det ipsilaterale iliaca-benimplantatet overlapper minst én hel iliaca-benstent (dvs. proksimal stent av iliaca-benimplantat) innenfor det ipsilaterale lemmet på hoveddelen. **(Fig. 40)**
   MERKNAD: Hvis det trengs større overlapping enn tre iliaca-benstenter (større enn to iliaca-benstenter for benlengder på 37, 39, 54 og 56 mm), kan det bli nødvendig å vurdere bruk av en benforlengelse inn i bifurkasjonsområdet på motsatt side.
5. Bekreft posisjonen til den distale enden av iliaca-benimplantatet. Omplasser iliaca-benimplantatet hvis nødvendig for å sikre intern iliaca-åpning.
6. Anlegg ved å stabilisere iliaca-benimplantatet med den grå posisjoneringsenheten mens iliaca-benhylsen og hoveddelhylsen sammen trekkes tilbake. **(Figurene 29** og **41)**
7. Under gjennomlysning og etter bekreftelse av iliaca-benimplantatets posisjon, skal du løsne klemmeskruen og trekke den indre kanylen tilbake for å sammenkoble den konusformede dilatatoren med den grå posisjoneringsenheten. Stram klemmeskruen. Oppretthold hylsens posisjon samtidig som den grå posisjoneringsenheten trekkes tilbake med fastgjort indre kanyle. **(Fig. 42)**
8. Lukk Captor-hemostaseventilen på Flexor-innføringshylsen ved å dreie den medurs til den stopper.
9. Sjekk ledevaiernes posisjon på nytt. Etterlat hylsen og ledevaierne på plass.
10. Fjern tømt ballong fra kontralateral side.

14.2.4 Plassering og anleggelse av kontralateralt iliaca-ben

FORSIKTIG: Før implantasjon, må det bekreftes at det forutbestemte kontralaterale iliaca-benet er valgt til innføring på pasientens kontralaterale side.

1. Plasser billedforsterkningen slik at både den kontralaterale arteria iliaca interna og den kontralaterale arteria iliaca communis vises.
2. Før det kontralaterale iliaca-beninnføringssystemet føres inn, må kontrastmiddel injiseres gjennom den kontralaterale femoralhylsen for å lokalisere den kontralaterale arteria iliaca interna.
3. Innfør det kontralaterale iliaca-beninnføringssystemet i arterien. Før langsomt frem inntil iliaca-benimplantatet overlapper minst én full iliaca-benstent (dvs. proksimal stent av iliaca-benimplantatet) inni hoveddelens kontralaterale lem. **(Fig. 43)**
   MERKNAD: Hvis det brukes et Spiral-Z-iliaca-ben, er det plassert en radioopak markør 30 mm fra den proksimale enden av iliaca-benimplantatet for å identifisere den maksimale mengden overlapping. Dette implantatet plasseres ved å skyve sakte frem til iliaca-benimplantatet overlapper minst én stent og ikke går forbi det radioopake markørbåndet.
   MERKNAD: Hvis det oppstår vanskeligheter med å føre frem iliaca-beninnføringssystemet, bør det skiftes ut med en mer støttende ledevaier. I buktende kar kan anatomien endres betydelig ved innføring av de stive vaierne og hylsesystemene.
4. Bekreft posisjonen til den distale enden av iliaca-benimplantatet. Omplasser iliaca-benimplantatet hvis nødvendig for å sikre intern iliaca-åpning og minimal overlapping av en full iliaca-benstent (dvs. iliaca-benimplantatets proksimale stent, maksimum overlapping på 1,5 stenter) inni det endovaskulære hoveddelimplantatet.
5. Anlegg ved å holde iliaca-benimplantatet i posisjon med den grå posisjoneringsenheten, mens hylsen trekkes tilbake. **(Figurene 18** og **44)** Sørg for at overlapping med én stentlengde opprettholdes.
6. Stopp tilbaketrekning av hylsen så snart den distale enden av iliaca-benimplantatet utløses.
7. Under gjennomlysning og etter bekreftelse av iliaca-benimplantatets posisjon skal klemmeskruen løsnes og den indre kanylen trekkes tilbake for å sammenkoble den konusformede dilatatoren til den grå posisjoneringsenheten. Stram klemmeskruen. Oppretthold hylsens posisjon samtidig som den grå posisjoneringsenheten trekkes tilbake med fastgjort indre kanyle. **(Fig. 45)**
8. Sjekk ledevaiernes posisjon på nytt.
9. Før inn formingsballongen og utfør endelig angiogram som beskrevet i avsnittet **Innføring av formingsballong** i produktets bruksanvisning.

POLSKI

STENT-GRAFT WEWNĄTRZNACZYNIOWY ZENITH FLEX® AAA Z SYSTEMEM WPROWADZAJĄCYM Z-TRAK™

Należy dokładnie przeczytać całą instrukcję. Nieprzestrzeganie instrukcji, ostrzeżeń i środków ostrożności może prowadzić do poważnych następstw chirurgicznych lub zranienia pacjenta.

PRZESTROGA: Prawo federalne (USA) zezwala na sprzedaż tego urządzenia wyłącznie przez lekarza lub na jego zlecenie.

PRZESTROGA: Cała zawartość torebki zewnętrznej (w tym system wprowadzający oraz stent-grafty wewnątrznaczyniowe) dostarczana jest sterylna, wyłącznie do jednorazowego stosowania.

Dla linii produktów firmy Zenith istnieją cztery odpowiednie sugerowane instrukcje użycia. W niniejszej instrukcji użycia przedstawiono sugerowaną instrukcję użycia stent-graftu wewnątrznaczyniowego Zenith Flex AAA (główny trzon i odnogi biodrowe). Informacje dotyczące innych elementów stent-graftu Zenith znajdują się w odpowiednich sugerowanych instrukcjach użycia:

- Stent-graft wewnątrznaczyniowy Zenith AAA (główny trzon, odnogi biodrowe i urządzenie zamykające stent-graftu wewnątrznaczyniowego Zenith AAA);
- Elementy pomocnicze do stent-graftu wewnątrznaczyniowego Zenith AAA (przedłużenie głównego trzonu, przedłużenie odnogi biodrowej, konwerter i wtyk biodrowy);
- Stent-graft pomocniczy Zenith Renu® AAA (konfiguracje przedłużenia głównego trzonu i konwertera); i
- Cewnik balonowy Coda®.

1 OPIS URZĄDZENIA

1.1 Główny trzon aortalny i odnogi biodrowe

Stent-graft wewnątrznaczyniowy Zenith Flex AAA jest systemem modułowym składającym się z trzech elementów: rozwidlonego głównego trzonu aortalnego i dwóch odnóg biodrowych. **(Rys. 1)** Moduły stent-graftu wykonane są z tkaniny poliestrowej o pełnej grubości, przyszytej do samorozprężających się nierdzewnych stalowych stentów Cook-Z® przy użyciu szwów z plecionki poliestrowej i polipropylenu monofilamentowego. Moduły te są całkowicie stentowane w celu zapewnienia stabilności i siły rozprężającej, niezbędnej do otwarcia światła stent-graftu podczas jego rozprężania. Dodatkowo stenty Cook-Z® zapewniają niezbędne szczelne przyleganie stent-graftu do ściany naczynia.

Nieosłonięty stent nadnerkowy na proksymalnym końcu stent-graftu posiada haczyki umieszczone w odstępach co 3 mm, służące jako dodatkowe zamocowanie urządzenia. W celu ułatwienia wizualizacji fluoroskopowej stent-graft wyposażono w złote znaczniki cieniodajne umieszczone w następujących pozycjach: jeden na bocznej powierzchni najbardziej dystalnego stentu na przeciwstronnym odgałęzieniu rozwidlonej części głównego trzonu i cztery ustawione obwodowo w odstępach co 2 mm w najbardziej górnej części tworzywa stent-graftu.

1.2 System podawania głównego trzonu

Dostarczany główny trzon stent-graftu wewnątrznaczyniowego Zenith Flex AAA jest załadowany fabrycznie na system wprowadzający Z-Trak. **(Rys. 2)** Ma on sekwencyjną metodę rozprężania z wbudowanymi właściwościami zapewniającymi ciągłą kontrolę stent-graftu wewnątrznaczyniowego podczas procedury rozprężania. System wprowadzający Z-Trak umożliwia precyzyjne umiejscowienie i pozwala na ponowne dostosowanie ostatecznej pozycji stent-graftu przed rozprężeniem stentu nadnerkowego z haczykami.

System podawania głównego trzonu stent-graftu wykorzystuje system wprowadzający Z-Trak o średnicy 18, 20 lub 22 F. Podwójne mechanizmy spustowe z drutem zwalniającym blokują stent-graft wewnątrznaczyniowy na systemie podawania do momentu jego zwolnienia przez lekarza. Wszystkie systemy pasują do prowadnika o średnicy 0,035 cala (0,89 mm).

W celu uzyskania dodatkowej hemostazy przy wprowadzaniu do i/lub usuwaniu z koszulki urządzeń pomocniczych można rozluźniać lub zacieśniać zastawkę hemostatyczną Captor®. Systemy podawania głównego trzonu posiadają koszulkę wprowadzającą Flexor® odporną na zapętlenie i powlekaną warstwą hydrofilną. Obie te właściwości mają na celu ułatwienie przechodzenia przez tętnice biodrowe i aortę brzuszną.

1.3 System podawania odnogi biodrowej

Dostarczane odnogi biodrowe stent-graftu wewnątrznaczyniowego Zenith Flex AAA są załadowane fabrycznie na system wprowadzający Z-Trak. **(Rys. 3)** System podawania zapewnia łatwość użycia i minimalizację przygotowań. System podawania odnogi biodrowej wykorzystuje system wprowadzający Z-Trak o średnicy 14 F lub 16 F. Wszystkie systemy pasują do prowadnika o średnicy 0,035 cala (0,89 mm).

W celu uzyskania dodatkowej hemostazy przy wprowadzaniu do i/lub usuwaniu z koszulki urządzeń pomocniczych można rozluźniać lub zacieśniać zastawkę hemostatyczną Captor.

1.4 Elementy pomocnicze do stent-graftu wewnątrznaczyniowego Zenith AAA

Dostępne są dodatkowe elementy pomocnicze (przedłużenia głównego trzonu, przedłużenia odnogi biodrowej, konwertery i wtyki biodrowe). **(Rys. 4)** Więcej informacji znajduje się w Instrukcji użycia elementów pomocniczych do stent-graftu wewnątrznaczyniowego Zenith AAA.

2 WSKAZANIA DO STOSOWANIA

Stent-graft wewnątrznaczyniowy Zenith Flex AAA z systemem wprowadzającym Z-Trak jest przeznaczony do wewnątrznaczyniowego leczenia pacjentów z tętniakami aorty brzusznej lub aortalno-biodrowymi o morfologii umożliwiającej wykonanie wewnątrznaczyniowego zabiegu naprawczego, spełniającej następujące warunki:

- Odpowiedni dostęp przez tętnicę biodrową/udową, zgodny z wymaganymi systemami wprowadzającymi,
- Niezmieniony tętniakowato podnerkowy odcinek aorty (szyja) proksymalnie do tętniaka o:
  - długości co najmniej 15 mm,
  - średnicy mierzonej od ściany zewnętrznej do ściany zewnętrznej nie większej niż 32 mm i nie mniejszej niż 18 mm,
  - kącie mniejszym od 60 stopni względem długiej osi tętniaka, i
  - kącie mniejszym od 45 stopni względem osi aorty w części nadnerkowej.
- Miejsce mocowania dystalnego w tętnicy biodrowej o długości większej niż 10 mm i średnicy 7,5-20 mm (mierzonej od ściany zewnętrznej do ściany zewnętrznej).

3 PRZECIWWSKAZANIA

Stent-graft wewnątrznaczyniowy Zenith Flex AAA z systemem wprowadzającym Z-Trak jest przeciwwskazany u:

- Pacjentów z rozpoznaną nadwrażliwością lub uczuleniem na stal nierdzewną, poliester, stop lutowniczy (cyna, srebro), polipropylen lub złoto.
- Pacjentów z zakażeniem układowym, którzy mogą być narażeni na zwiększone ryzyko zakażenia stent-graftu wewnątrznaczyniowego.

4 OSTRZEŻENIA I ŚRODKI OSTROŻNOŚCI

4.1 Ogólne

- Należy dokładnie przeczytać całą instrukcję. Nieprzestrzeganie instrukcji, ostrzeżeń i przestróg może prowadzić do poważnych następstw lub zranienia pacjenta.
- Podczas wszczepiania lub procedur powtórnej interwencji zawsze musi być dostępny wykwalifikowany zespół chirurgów na wypadek konieczności przejścia do otwartej operacji naprawczej.
- Stent-graft wewnątrznaczyniowy Zenith Flex AAA z systemem wprowadzającym Z-Trak powinien być używany wyłącznie przez lekarzy i zespoły wyszkolone w interwencyjnych technikach naczyniowych (z użyciem cewnika i chirurgicznych) oraz w użyciu tych urządzeń. Szczególne wymagania dotyczące szkolenia są opisane w **punkcie 10.1, Szkolenie lekarza**.
- U pacjentów, u których występuje powiększanie się tętniaków, niedopuszczalne zmniejszenie się długości miejsca mocowania (zachodzenia na siebie naczynia i elementu) i/lub przeciek wewnętrzny powinno się rozważyć dodatkowe interwencje wewnątrznaczyniowe lub przejście do standardowej otwartej operacji naprawczej po wstępnym wewnątrznaczyniowym zabiegu naprawczym. Zwiększenie się wielkości tętniaka i/lub utrzymujący się przeciek wewnętrzny może prowadzić do pęknięcia tętniaka.
- Pacjenci, u których występuje zmniejszony przepływ krwi przez odgałęzienie stent-graftu i/lub przecieki, mogą wymagać wtórnej interwencji lub zabiegu chirurgicznego.

4.2 Wybór pacjentów, leczenie i kontrola po zabiegu

- Stent-graft wewnątrznaczyniowy Zenith Flex AAA przeznaczony jest do leczenia tętniaków aorty o szyi o średnicy nie mniejszej od 18 mm i nie większej od 32 mm. Stent-graft wewnątrznaczyniowy Zenith Flex AAA przeznaczony jest do leczenia tętniaków aorty o szyi proksymalnej (dystalnej do najniższej tętnicy nerkowej) o długości co najmniej 15 mm. Wymagane jest miejsce mocowania dystalnego w tętnicy biodrowej o długości większej niż 10 mm i średnicy 7,5-20 mm (mierzonej od ściany zewnętrznej do ściany zewnętrznej). Takie pomiary w celu doboru rozmiaru są decydujące dla wykonania naprawczego zabiegu wewnątrznaczyniowego.
- Podstawowe elementy anatomiczne, mogące wpływać negatywnie na pomyślne wyeliminowanie tętniaka, obejmują znaczne nachylenie kątowe szyi proksymalnej tętniaka (>60 stopni dla szyi w odcinku podnerkowym względem osi AAA (tętniaka aorty brzusznej) lub >45 stopni dla szyi w odcinku nadnerkowym względem najbliższego odcinka szyi podnerkowej); krótką proksymalną szyję aortalną (<15 mm); budowę o kształcie odwróconego lejka (ponad 10-procentowy przyrost średnicy na długości 15 mm w zakresie proksymalnej szyi aortalnej); oraz okrężną skrzeplinę i/lub zwapnienie w miejscach wszczepiania, szczególnie na granicy proksymalnej szyi aortalnej i dystalnej tętnicy biodrowej. W przypadku obecności ograniczeń anatomicznych dla zapewniania odpowiedniego uszczelnienia i zamocowania konieczna być może dłuższa szyja. Nieregularne zwapnienie i/lub blaszka miażdżycowa mogą pogorszyć mocowanie i szczelność miejsc mocowania. Szyje wykazujące te zasadnicze cechy anatomiczne mogą być bardziej podatne na przemieszczenie stent-graftu lub przeciek wewnętrzny.
- Do wprowadzenia urządzenia do układu naczyniowego wymagany jest odpowiedni dostęp biodrowy lub udowy. Średnica naczynia dostępowego (mierzona od ściany wewnętrznej do ściany wewnętrznej) i jego morfologia (minimalna krętość, choroba zarostowa i/lub zwapnienie) powinny odpowiadać technikom dostępu naczyniowego i systemom podawania wykorzystującym naczyniową koszulkę wprowadzającą o profilu od 16 F do 22 F. Naczynia o znacznych zwapnieniach, zarośnięte, kręte lub wyścielone skrzeplinami mogą uniemożliwić umieszczenie stent-graftu wewnątrznaczyniowego i/lub mogą zwiększyć ryzyko zatorowości. W celu osiągnięcia powodzenia zabiegu u niektórych pacjentów konieczne może być zastosowanie techniki protezy naczyniowej.
- Stent-graft wewnątrznaczyniowy Zenith Flex AAA z systemem wprowadzającym Z-Trak nie jest zalecany u pacjentów z nietolerancją środków cieniujących niezbędnych do wykonania śródoperacyjnych i kontrolnych pooperacyjnych badań obrazowych. Wszyscy pacjenci powinni być ściśle monitorowani i kontrolowani okresowo pod kątem zmian stanu choroby oraz integralności endoprotezy.
- Stent-graft wewnątrznaczyniowy Zenith Flex AAA z systemem wprowadzającym Z-Trak nie jest zalecany u pacjentów z nadmierną masą ciała i/lub wzrostem, które mogą pogorszyć lub uniemożliwić spełnienie niezbędnych warunków obrazowania.
- Niemożność utrzymania drożności co najmniej jednej tętnicy biodrowej wewnętrznej lub zamknięcie niezbędnej tętnicy krezkowej dolnej może zwiększyć ryzyko niedokrwienia miednicy/jelita.
- Liczne, szerokie i drożne tętnice lędźwiowe, skrzeplina przyścienna i drożna tętnica krezkowa dolna mogą predysponować pacjenta do przecieków wewnętrznych typu II. Pacjenci z koagulopatiami niepodlegającymi korekcji mogą również być narażeni na zwiększone ryzyko przecieku wewnętrznego typu II lub powikłań krwotocznych.
- Bezpieczeństwo i skuteczność stent-graftu wewnątrznaczyniowego Zenith Flex AAA z systemem wprowadzającym Z-Trak nie były oceniane w następujących populacjach pacjentów:
  - urazowe uszkodzenie aorty
  - tętniaki sączące, zagrażające pęknięciem lub pęknięte
  - tętniaki zatorowe zakaźne
  - tętniaki rzekome powstałe po uprzednim umieszczeniu stent-graftu
  - rewizja uprzednio umieszczonych stent-graftów wewnątrznaczyniowych
  - koagulopatia nie poddająca się korekcji
  - niezbędna tętnica krezkowa
  - genetyczna choroba tkanki łącznej (np. zespół Marfana lub Ehlersa-Danlosa)
  - współwystępowanie tętniaków aorty piersiowej lub piersiowo-brzusznej
  - czynne zakażenia układowe
  - kobiety ciężarne lub karmiące piersią
  - pacjenci z chorobliwą otyłością
  - wiek poniżej 18 lat
  - pacjenci z proksymalną szyją aortalną o długości poniżej 15 mm lub nachyleniu kątowym powyżej 60 stopni względem długiej osi tętniaka.
- Pomyślny dobór pacjentów wymaga specyficznego obrazowania i dokładnych pomiarów, patrz **punkt 4.3, Techniki pomiarów przedoperacyjnych i obrazowanie**.
- Lekarz powinien mieć dostępne wszystkie długości i średnice urządzeń koniecznych do dokończenia procedury, szczególnie wtedy, gdy przedoperacyjne pomiary planowania (średnic i długości leczniczych) nie są pewne. Takie podejście umożliwia większą elastyczność podczas operacji, pozwalającą na uzyskanie optymalnych rezultatów zabiegu.

4.3 Techniki pomiarów przedoperacyjnych i obrazowanie

- Niewykonanie niekontrastowego obrazowania TK może spowodować błąd oceny (niedoszacowanie) zwapnienia tętnicy biodrowej lub aorty, co może uniemożliwić dostęp lub pewne umocowanie urządzenia i uzyskanie szczelności.
- Przeprowadzona przed zabiegiem rekonstrukcja obrazowania o grubości > 3 mm może spowodować gorszy dobór wielkości urządzenia lub też niedoszacowanie ogniskowych zwężeń w TK.
- Doświadczenie kliniczne wskazuje, że spiralna angiografia tomografii komputerowej wzmacniana kontrastem (CTA) z rekonstrukcją 3-D jest metodą obrazowania zdecydowanie zalecaną do dokładnej oceny warunków anatomicznych pacjenta przed leczeniem wewnątrznaczyniowym stent-graftem Zenith Flex AAA. W przypadku, gdy wzmacniana kontrastem spiralna CTA z rekonstrukcją 3-D jest niedostępna, pacjenta należy odesłać do ośrodka dysponującego takimi możliwościami.
- Klinicyści zalecają pozycjonowanie ramienia C aparatu rentgenowskiego podczas angiografii zabiegowej w taki sposób, aby przed rozprężeniem proksymalnej krawędzi materiału stent-graftu (stentu uszczelniającego) głównego trzonu dobrze uwidocznić odejścia tętnic nerkowych, a w szczególności najniższą drożną tętnicę nerkową. Dodatkowo, angiografia powinna uwidocznić rozwidlenia tętnic biodrowych w taki sposób, aby dystalne części tętnic biodrowych wspólnych były dobrze określone po obu

stronach względem odejść tętnic biodrowych wewnętrznych, zanim rozpręży się elementy odnogi biodrowej.

Średnice

Za pomocą TK należy określić wymiary średnicy naczynia od ściany zewnętrznej do ściany zewnętrznej (nie pomiar światła), aby ułatwić odpowiedni dobór rozmiaru urządzenia i jego wybór. Spiralną angiografię TK wzmacnianą kontrastem należy rozpocząć 1 cm powyżej osi trzewnej i kontynuować do głów kości udowych warstwami o grubości osiowej 3 mm lub mniej.

Długości

Za pomocą TK należy dokonać pomiarów długości, aby dokładnie ocenić długość podnerkowej szyi proksymalnej, a także zaplanować rozmiary głównego trzonu oraz elementy odnogi stent-graftu wewnątrznaczyniowego Zenith Flex AAA. Rekonstrukcje te należy wykonać w wymiarze strzałkowym, koronalnym i 3-D.

- **Długoterminowe działanie stent-graftów wewnątrznaczyniowych nie zostało jeszcze ustalone. Wszyscy pacjenci powinni zostać poinformowani o tym, że leczenie wewnątrznaczyniowe wymaga dożywotniej, regularnej kontroli w celu oceny stanu zdrowia i działania stent-graftu wewnątrznaczyniowego.** Pacjenci ze specyficznymi objawami klinicznymi (np. przeciekami wewnętrznymi, poszerzającymi się tętniakami lub zmianami struktury lub położenia stent-graftu wewnątrznaczyniowego) powinni podlegać ściślejszej kontroli. Szczegółowe wytyczne dotyczące kontroli opisano w **punkcie 12, WSKAZÓWKI DOTYCZĄCE OBRAZOWANIA I KONTROLA PO ZABIEGU**.
- Stent-graft wewnątrznaczyniowy Zenith Flex AAA z systemem wprowadzającym Z-Trak nie jest zalecany u pacjentów, którzy nie będą w stanie poddać się lub odmówią poddania się niezbędnym przed- i pooperacyjnym badaniom obrazowym oraz badaniom związanym z wszczepionym urządzeniem, które opisano w **punkcie 12, WSKAZÓWKI DOTYCZĄCE OBRAZOWANIA I KONTROLA PO ZABIEGU**.
- Po umieszczeniu stent-graftu wewnątrznaczyniowego pacjenci powinni podlegać regularnej obserwacji w zakresie przepływu okołowszczepowego, powiększenia się tętniaka lub zmian struktury lub położenia stent-graftu wewnątrznaczyniowego. Wymagane jest co najmniej raz do roku obrazowanie obejmujące: 1) radiogramy jamy brzusznej w celu zbadania integralności urządzenia (rozdzielenie elementów, złamanie stentu lub oddzielenie haczyka) i 2) badanie TK z kontrastem i bez kontrastu w celu oceny zmian tętniaka, przepływu okołowszczepowego, drożności, krętości i postępu choroby. Jeśli powikłania nerkowe lub inne czynniki wykluczają użycie środków kontrastowych, podobnych informacji dostarczyć mogą radiogramy jamy brzusznej i badanie ultrasonograficzne w trybie duplex.

4.4 Wybór urządzenia

- Podczas wybierania odpowiedniego rozmiaru urządzenia stanowczo zaleca się ścisłe przestrzeganie wskazówek doboru rozmiaru, zamieszczonych w Instrukcji użycia stent-graftu wewnątrznaczyniowego Zenith Flex AAA **(tabele 10.5.1** do **10.5.2)**. Odpowiednie dobranie większego urządzenia włączono do wskazówek doboru rozmiaru w instrukcji użycia. Dobór rozmiaru spoza podanego zakresu może spowodować przeciek wewnętrzny, złamanie, przemieszczenie, sfałdowanie lub ucisk urządzenia.

4.5 Procedura wszczepiania

(Patrz **punkt 11, WSKAZÓWKI UŻYCIA**)

- Do pomyślnego umieszczenia stent-graftu wewnątrznaczyniowego Zenith Flex AAA i zapewnienia jego prawidłowego przylegania do ścian aorty wymagane jest właściwe obrazowanie podczas zabiegu.
- Nie wolno zginać ani zapętlać systemu podawania. Takie postępowanie może spowodować uszkodzenie systemu podawania oraz stent-graftu wewnątrznaczyniowego Zenith Flex AAA.
- W celu uniknięcia jakiegokolwiek skręcenia stent-graftu wewnątrznaczyniowego podczas wszelkiego obracania systemu podawania należy obracać wszystkie elementy systemu równocześnie (od koszulki zewnętrznej po kaniulę wewnętrzną).
- Jeśli podczas wsuwania prowadnika lub systemu podawania wyczuwalny jest opór, nie wolno kontynuować wprowadzania żadnej części tego systemu. Przerwać czynność i ocenić przyczynę oporu, gdyż może dojść do uszkodzenia naczynia, cewnika lub stent-graftu. W obszarach zwężenia, zakrzepicy wewnątrznaczyniowej lub w zwapniałych lub krętych naczyniach należy zachować najwyższą ostrożność.
- Przypadkowe częściowe rozprężenie lub przemieszczenie endoprotezy może wymagać usunięcia chirurgicznego.
- Jeśli nie ma wskazań medycznych, nie należy rozprężać stent-graftu wewnątrznaczyniowego Zenith Flex AAA w miejscu, które spowoduje zamknięcie tętnic koniecznych do zaopatrywania narządów lub kończyn w krew. Nie pokrywać endoprotezą miejsc odejścia istotnych tętnic nerkowych lub krezkowych (wyjątek stanowi tętnica krezkowa dolna). Może wystąpić zamknięcie naczynia. W trakcie badania klinicznego nie oceniano tego urządzenia u chorych z zamknięciem dwóch tętnic biodrowych wewnętrznych.
- Nie podejmować prób ponownego umieszczenia stent-graftu w koszulce po częściowym lub całkowitym rozprężeniu.
- Zmiana położenia stent-graftu dystalnie po częściowym rozprężeniu pokrytego stentu proksymalnego może spowodować uszkodzenie stent-graftu i/lub uraz naczynia.
- Niedokładne umieszczenie i/lub niecałkowite uszczelnienie stent-graftu wewnątrznaczyniowego Zenith Flex AAA wewnątrz naczynia może spowodować zwiększone ryzyko przecieku wewnętrznego, przemieszczenia lub niezamierzonego zamknięcia tętnic nerkowych lub biodrowych wewnętrznych. W celu zapobieżenia/zmniejszenia ryzyka niewydolności nerek i wynikających z niej powikłań należy utrzymać drożność tętnicy nerkowej.
- Nieodpowiednie umocowanie stent-graftu wewnątrznaczyniowego Zenith Flex AAA może spowodować zwiększone ryzyko jego przemieszczenia. Nieprawidłowe rozprężenie lub przemieszczenie endoprotezy może wymagać interwencji chirurgicznej.
- Podczas procedury wszczepiania należy stosować antykoagulację układową według protokołu obowiązującego w szpitalu i zalecanego przez lekarza. Jeśli heparyna jest przeciwwskazana, należy rozważyć użycie alternatywnego antykoagulantu.
- W celu aktywowania powłoki hydrofilnej na zewnętrznej powierzchni koszulki wprowadzającej Flexor należy przetrzeć tę powierzchnię sterylnymi gazikami nasączonymi roztworem soli fizjologicznej. W celu optymalnego działania koszulka musi być zawsze nawilżona.
- Podczas przygotowań i wprowadzania należy zminimalizować manipulacje nierozprężoną endoprotezą, aby zmniejszyć ryzyko zanieczyszczenia i zakażenia endoprotezy.
- Podczas wprowadzania systemu podawania należy utrzymywać pozycję prowadnika.
- Fluoroskopię należy stosować podczas wprowadzania i rozprężania w celu potwierdzenia prawidłowego działania elementów systemu podawania, prawidłowego umieszczenia stent-graftu oraz pożądanego rezultatu procedury.
- Zastosowanie stent-graftu wewnątrznaczyniowego Zenith Flex AAA z systemem wprowadzającym Z-Trak wymaga podania donaczyniowego środka cieniującego. Pacjenci z uprzednio istniejącą niedomogą nerek mogą być narażeni na zwiększone ryzyko pooperacyjnej niewydolności nerek. Należy starać się ograniczać używaną podczas zabiegu ilość środka cieniującego i stosować zapobiegawcze metody leczenia łagodzące pogorszenie czynności nerek (np. odpowiednie nawodnienie).
- Po wycofaniu koszulki i/lub prowadnika warunki anatomiczne i położenie stent-graftu mogą ulec zmianie. Należy prowadzić ciągłą obserwację położenia stent-graftu i w razie potrzeby wykonać angiografię, aby sprawdzić jego położenie.
- Stent-graft wewnątrznaczyniowy Zenith Flex AAA zawiera stent nadnerkowy z haczykami mocującymi. Podczas manipulowania urządzeniami interwencyjnymi i angiograficznymi w okolicy stentu nadnerkowego należy zachować najwyższą ostrożność.
- Należy zachować ostrożność podczas manipulowania cewnikami, prowadnikami i koszulkami wewnątrz tętniaka. Znaczne poruszenia mogą przemieścić fragmenty skrzepu, który może spowodować dystalną zatorowość lub pęknięcie tętniaka.
- Należy unikać uszkodzenia stent-graftu lub zmiany położenia stent-graftu po jego umieszczeniu w przypadku, gdy konieczna jest ponowna instrumentacja stent-graftu (interwencja wtórna).
- Przed rozprężeniem stentu nadnerkowego należy sprawdzić, czy prowadnik dostępowy osiąga położenie bezpośrednio dystalne w stosunku do łuku aorty.
- Sprawdzić, czy ustalona uprzednio przeciwstronna odnoga biodrowa jest wybrana do wprowadzenia po przeciwnej stronie pacjenta przed wszczepieniem.

4.6 Użycie balonu kształtującego

- Nie wolno napełniać balonu w naczyniu krwionośnym poza stent-graftem, ponieważ takie postępowanie może spowodować uszkodzenie naczynia. Balon należy używać zgodnie z jego oznakowaniem.
- Należy zachować ostrożność podczas napełniania balonu w obrębie stent-graftu przy obecności zwapnień, ponieważ nadmierne napełnienie może spowodować uszkodzenie naczynia.
- Przed zmianą położenia balonu należy potwierdzić jego całkowite opróżnienie.
- W celu dodatkowej hemostazy przy wprowadzaniu a następnie usuwaniu balonu kształtującego można rozluźniać lub zacieśniać zastawkę hemostatyczną Captor.

4.7 Informacje dotyczące MRI

Badania nieklinicznie wykazały, że stent-graft wewnątrznaczyniowy Zenith AAA jest warunkowo zgodny ze środowiskiem MRI. Pacjent z tym stent-graftem wewnątrznaczyniowym może być bezpiecznie poddany badaniu natychmiast po umieszczeniu, przy zachowaniu następujących warunków:

Statyczne pole magnetyczne

- Statyczne pole magnetyczne o indukcji 3,0 T lub mniejszej
- Gradient przestrzenny pola magnetycznego najwyżej 720 gausów/cm

Ocenę nieklinniczną przeprowadzono w systemie MRI o indukcji 3 T (General Electric Excite) o maksymalnym gradiencie przestrzennym pola magnetycznego 720 gausów/cm, mierzonego gausomierzem w położeniu statycznego pola magnetycznego odpowiednim dla pacjenta (tzn. poza osłoną skanera, dostępnym dla pacjenta lub osoby).

Nagrzewanie związane z MRI

Systemy o indukcji 1,5 T:

- Statyczne pole magnetyczne o indukcji 1,5 T
- Maksymalny swoisty współczynnik pochłaniania promieniowania (SAR) uśredniony dla całego ciała, wynoszący 2 W/kg dla 15 minut skanowania (tzn. na sekwencję skanowania)

W badaniach nieklinicznych stent-graft wewnątrznaczyniowy Zenith AAA spowodował wzrost temperatury mniejszy lub równy 1,4 °C przy podawanym przez system swoistym współczynniku pochłaniania promieniowania (SAR) uśrednionym dla całego ciała wynoszącym 2,8 W/kg, dla 15 minut skanowania MRI w skanerze o indukcji 1,5 T, Siemens Medical Magnetom, oprogramowanie Numaris/4, wersja Syngo MR 2002B DHHS. Maksymalny swoisty współczynnik pochłaniania promieniowania (SAR) uśredniony dla całego ciała wynosił 2,8 W/kg, co odpowiada zmierzonej kalorymetrycznie wartości 1,5 W/kg.

Systemy o indukcji 3,0 T:

- Statyczne pole magnetyczne o indukcji 3,0 T
- Maksymalny swoisty współczynnik pochłaniania promieniowania (SAR) uśredniony dla całego ciała, wynoszący 2 W/kg dla 15 minut skanowania (tzn. na sekwencję skanowania)

W badaniach nieklinicznych stent-graft wewnątrznaczyniowy Zenith AAA spowodował wzrost temperatury mniejszy lub równy 1,9 °C przy podawanym przez system swoistym współczynniku pochłaniania promieniowania (SAR) uśrednionym dla całego ciała wynoszącym 3,0 W/kg, dla 15 minut skanowania MRI w skanerze o indukcji 3,0 T, Excite, GE Healthcare, oprogramowanie G3.0-052B. Maksymalny swoisty współczynnik pochłaniania (SAR) uśredniony dla całego ciała wynosił 3,0 W/kg, co odpowiada wartości 2,8 W/kg mierzonej metodą kalorymetrii.

Artefakt obrazu

Artefakt obrazu rozciąga się na cały obszar anatomiczny zawierający stent-graft, zaciemniając widok bezpośrednio przyległych struktur anatomicznych w obrębie około 20 cm od urządzenia, a także całe urządzenie i jego światło, przy skanowaniu w badaniu nieklinicznym, z zastosowaniem sekwencji: szybkiego echa spinowego, w systemie Excite, GE Healthcare o indukcji 3,0 T, z oprogramowaniem G3.0-052B, z główną cewką częstotliwości radiowych.

Dla wszystkich skanerów artefakt obrazu rozprasza się wraz ze wzrostem odległości od urządzenia do obszaru zainteresowania. Skany MRI głowy, szyi i kończyn dolnych można otrzymać bez artefaktów obrazu. Artefakty obrazu mogą być obecne w skanach okolic brzucha i kończyn górnych, w zależności od odległości od urządzenia do obszaru zainteresowania.

Dostępne są dane kliniczne siedemnastu pacjentów poddanych skanowaniu MRI po wszczepieniu stent-graftów. U żadnego z tych pacjentów nie opisywano zdarzeń niepożądanych ani problemów z urządzeniem będących wynikiem skanowania MRI. Dodatkowo, na całym świecie wszczepiono ponad 100 000 wewnątrznaczyniowych stent-graftów Zenith AAA, dla których nie opisywano zdarzeń niepożądanych ani problemów z urządzeniem, będących wynikiem skanowania MRI.

Firma Cook zaleca, aby pacjent zarejestrował w MedicAlert Foundation warunki MRI ujawnione w niniejszej instrukcji użycia. Dane kontaktowe MedicAlert Foundation są następujące:

Adres:	MedicAlert Foundation International
	2323 Colorado Avenue
	Turlock, CA 95382, USA
Telefon:	888-633-4298 (bezpłatny)
	+1-209-668-3333 spoza obszaru USA
Faks:	+1-209-669-2450
URL:	www.medicalert.org

5 ZDARZENIA NIEPOŻĄDANE

5.1 Obserwowane zdarzenia niepożądane

Wieloośrodkowe, prospektywne badanie dotyczące poprzedniej wersji urządzenia (stent-graft wewnątrznaczyniowy Zenith AAA) prowadzone w 15 ośrodkach w USA, obejmujące 352 pacjentów leczonych wewnątrznaczyniowo (200 ze standardowym ryzykiem, 100 z wysokim ryzykiem i 52 z grupy próbnej) oraz 80 pacjentów z grupy kontrolnej stanowi podstawę obserwowanej częstości zdarzeń niepożądanych, przedstawionej w **Tabeli 5.1.1**. Do ramienia standardowego ryzyka włączono pacjentów, których parametry fizjologiczne pozwalały na wykonanie u nich otwartej operacji naprawczej lub wewnątrznaczyniowego zabiegu naprawczego oraz budowa anatomiczna umożliwiała leczenie przy użyciu stent-graftu wewnątrznaczyniowego Zenith AAA z systemem wprowadzającym H&L-B One-Shot™ (poprzednia wersja

systemu wprowadzającego). Pacjenci z odpowiednią anatomią, ale o większym ryzyku zachorowalności lub śmiertelności podczas otwartej operacji naprawczej zostali włączeni do ramienia wysokiego ryzyka. Pacjenci leczeni początkowo w ramach tego badania zostali włączeni do ramienia próbnego. Grupa kontrolna składała się z pacjentów, których anatomia układu naczyniowego mogła być nieodpowiednia do wykonania wewnątrznaczyniowego zabiegu naprawczego AAA.

Tabela 5.1.1 Zgon i pęknięcie – dane z badania klinicznego

Zgon i pęknięcie	Zenith – ryzyko standardowe[1]		Operacja – ryzyko standardowe		Wartość *P*	Zenith – ryzyko wysokie		Zenith – grupa próbna	
Wszystkie zgony									
(0-30 dni)[2]	0,5%	(1/199)	2,5%	(2/80)	0,20	2,0%	(2/100)	1,9%	(1/52)
(31-365 dni)[3]	3,0%	(6/198)	1,3%	(1/78)	0,68	7,1%	(7/98)	9,8%	(5/51)
Związane z AAA	0,0%	(0/198)	1,3%	(1/78)	0,29	3,1%	(3/98)	0,0%	(0/51)
Niezwiązane z AAA	3,0%	(6/198)	0,0%	(0/78)	0,19	4,1%	(4/98)	9,8%	(5/51)
(0-365 dni)[2,3,4]	3,5%	(7/199)	3,8%	(3/80)	>0,99	9,0%	(9/100)	11,5%	(6/52)
Związane z AAA	0,5%	(1/199)	3,8%	(3/80)	0,07	5,0%	(5/100)	1,9%	(1/52)
Niezwiązane z AAA	3,0%	(6/199)	0,0%	(0/80)	0,19	4,0%	(4/100)	9,6%	(5/52)
Pęknięcie									
(0-30 dni)	0,0%	(0/199)	–		–	0,0%	(0/100)	0,0%	(0/52)
(31-365 dni)	0,0%	(0/198)	–		–	1,0%	(1/98)	0,0%	(0/51)
(0-365 dni)	0,0%	(0/199)	–		–	1,0%	(1/100)	0,0%	(0/52)

[1]Mianownik wynosi 199, ponieważ jeden pacjent z grupy standardowego ryzyka nie otrzymał urządzenia.

[2]Wszystkie zgony (w okresie 0-30 dni) uznano za związane z AAA i zabiegiem.

[3]Cztery z łącznej liczby zgonów (w okresie 31-365 dni) uznano za związane z AAA: 1 pacjent operowany (wstrząs septyczny z powodu niedokrwiennego zapalenia okrężnicy) i 3 pacjentów z wysokim ryzykiem (zapalenie trzustki z niewydolnością nerek i posocznicą, krwotok z tętniaka górnej części aorty brzusznej [nieleczony AAA] i zespół niewydolności wielonarządowej).

[4]Dziesięć z łącznej liczby zgonów (w okresie 0-365 dni) uznano za związane z AAA: 1 pacjent ze standardowym ryzykiem (niewydolność serca), 3 pacjentów operowanych (masywny krwotok, niedokrwienie krezki i wstrząs septyczny z powodu niedokrwiennego zapalenia okrężnicy), 5 pacjentów z wysokim ryzykiem (niewydolność oddechowa, niewydolność serca z zatorem tętnicy płucnej, zapalenie trzustki z niewydolnością nerek i posocznicą, krwotok z tętniaka górnej części aorty brzusznej [nieleczony AAA] i zespół niewydolności wielonarządowej) i 1 pacjent z grupy próbnej (podejrzenie niewydolności serca).

Tabela 5.1.2 Zdarzenia niepożądane[1] w badaniu klinicznym

	Zenith – ryzyko standardowe		Operacja – ryzyko standardowe		Wartość *P*	Zenith – ryzyko wysokie		Zenith – grupa próbna	
Okres bez zachorowalności									
(0-30 dni)	80%	(160/200)	58%	(46/80)	<0,001	68%	(68/100)	73%	(38/52)
Sercowo-naczyniowe[2]	3,0%	(6/200)	11%	(9/80)	0,02	14%	(14/100)	1,9%	(1/52)
Płucne[3]	1,0%	(2/200)	15%	(12/80)	<0,001	2,0%	(2/100)	0,0%	(0/52)
Nerkowe[4,9]	2,5%	(5/200)	10%	(8/80)	0,01	6,0%	(6/100)	5,8%	(3/52)
Jelitowe[5]	1,0%	(2/200)	3,8%	(3/80)	0,14	1,0%	(1/100)	1,9%	(1/52)
Związane z raną[6]	4,5%	(9/200)	7,5%	(6/80)	0,38	2,0%	(2/100)	3,8%	(2/52)
Neurologiczne[7]	0,0%	(0/200)	2,5%	(2/80)	0,08	0,0%	(0/100)	0,0%	(0/52)
Naczyniowe[8,11]	11%	(21/200)	31%	(25/80)	<0,001	20%	(20/100)	19%	(10/52)
Okres bez zachorowalności									
(31-365 dni)	91%	(181/198)	86%	(67/78)	0,25	79%	(77/98)	86%	(44/51)
Sercowo-naczyniowe[2]	2,5%	(5/198)	3,8%	(3/78)	0,69	5,1%	(5/98)	2,0%	(1/51)
Płucne[3]	0,5%	(1/198)	1,3%	(1/78)	0,49	4,1%	(4/98)	0,0%	(0/51)
Nerkowe[4,10]	0,5%	(1/198)	0,0%	(0/78)	>0,99	3,1%	(3/98)	0,0%	(0/51)
Jelitowe[5]	0,5%	(1/198)	1,3%	(1/78)	0,49	0,0%	(0/98)	0,0%	(0/51)
Związane z raną[6]	2,0%	(4/198)	5,1%	(4/78)	0,23	3,1%	(3/98)	2,0%	(1/51)
Neurologiczne[7]	1,0%	(2/198)	0,0%	(0/78)	>0,99	1,0%	(1/98)	3,9%	(2/51)
Naczyniowe[8]	3,0%	(6/198)	3,8%	(3/78)	0,72	8,2%	(8/98)	5,9%	(3/51)
Okres bez zachorowalności									
(0-365 dni)	76%	(151/200)	49%	(39/80)	<0,001	55%	(55/100)	62%	(32/52)
Sercowo-naczyniowe[2]	5,0%	(10/200)	14%	(11/80)	0,02	19%	(19/100)	3,8%	(2/52)
Płucne[3]	1,5%	(3/200)	16%	(13/80)	<0,001	6,0%	(6/100)	0,0%	(0/52)
Nerkowe[4,9,10]	2,5%	(5/200)	10%	(8/80)	0,01	9,0%	(9/100)	5,8%	(3/52)
Jelitowe[5]	1,5%	(3/200)	3,8%	(3/80)	0,36	1,0%	(1/100)	1,9%	(1/52)
Związane z raną[6]	5,5%	(11/200)	13%	(10/80)	0,08	5,0%	(5/100)	5,8%	(3/52)
Neurologiczne[7]	1,0%	(2/200)	2,5%	(2/80)	0,32	1,0%	(1/100)	3,8%	(2/52)
Naczyniowe[8,11]	12%	(24/200)	33%	(26/80)	<0,001	25%	(25/100)	23%	(12/52)

[1]Na podstawie wskaźnika zachorowalności.

[2]Zdarzenia krążeniowe obejmowały: zawały mięśnia sercowego z załamkiem Q i bez załamka Q, zastoinową niewydolność serca, zaburzenia rytmu serca wymagające wdrożenia nowego leku lub sposobu postępowania, niedokrwienie serca wymagające interwencji, leczenie inotropowe, nadciśnienie oporne na leczenie.

[3]Zdarzenia płucne obejmowały: ponowną intubację lub wentylację >24 godzin po zabiegu, zapalenie płuc wymagające leczenia antybiotykami, suplementację tlenową w chwili wypisu.

[4]Zdarzenia nerkowe obejmowały: dializę u pacjentów z prawidłową funkcją nerek przed zabiegiem, wzrost stężenia kreatyniny >30% w porównaniu do poziomu wyjściowego w dwóch lub więcej oznaczeniach kontrolnych.

[5]Zdarzenia jelitowe obejmowały: niedrożność jelit z zatkania, niedokrwienie jelit, przetokę aortalno-jelitową, porażenną niedrożność jelit >4 dni.

[6]Zdarzenia związane z raną obejmowały: zakażenie wymagające leczenia antybiotykiem, przepuklinę, przetokę chłonną, rozejście się brzegów rany, martwicę wymagającą chirurgicznego opracowania rany.

[7]Zdarzenia neurologiczne obejmowały: udar, przemijający napad niedokrwienny, niedokrwienie/porażenie rdzenia kręgowego.

[8]Zdarzenia naczyniowe obejmowały: zakrzepicę odgałęzienia, zatorowość obwodową prowadzącą do utraty żywotności tkanki lub wymagającą interwencji, przetoczenie krwi po zabiegu (na skutek tętniaka rzekomego, urazu naczynia, sączenia tętniaka lub innych przyczyn związanych z zabiegiem), tętniak rzekomy, uraz naczynia (taki jak niezamierzone zamknięcie, rozwarstwienie lub inne przyczyny związane z zabiegiem), sączenie lub pęknięcie tętniaka, powiększenie średnicy tętniaka o ponad 0,5 cm względem najmniejszego ze wszystkich wcześniejszych pomiarów.

[9]Badacze odnotowali jako „inne" zdarzenia niepożądane zamknięcie dodatkowej tętnicy nerkowej u jednego pacjenta z wysokim ryzykiem i przewlekle upośledzenie funkcji nerek u innego pacjenta z wysokim ryzykiem.

[10]Badacze odnotowali jako „inne" zdarzenia niepożądane upośledzenie funkcji nerek u jednego pacjenta z grupy próbnej i upośledzenie funkcji nerek u innego pacjenta z grupy leczonej operacyjnie.

[11]Badacze odnotowali jako „inne" zdarzenie niepożądane śródoperacyjne pęknięcie blaszki w aorcie, prowadzące do zamknięcia tętnicy nerkowej u jednego pacjenta z grupy próbnej.

5.2 Potencjalne zdarzenia niepożądane

Do zdarzeń niepożądanych mogących pojawić się i/lub wymagać interwencji należą między innymi:

- Amputacja
- Chromanie (np. pośladek, kończyna dolna)
- Endoproteza: nieprawidłowe umieszczenie elementu, niecałkowite rozprężenie elementu, przemieszczenie elementu, zerwanie szwu, zamknięcie, zakażenie, złamanie stentu, zużycie materiału stent-graftu, rozszerzenie, nadżerka, nakłucie, przepływ okołowszczepowy, oddzielenie haczyka i korozja
- Gorączka i ograniczone zapalenie
- Impotencja
- Konwersja chirurgiczna do otwartej operacji naprawczej
- Krwawienie, krwiak lub zaburzenia krzepnięcia (koagulopatia)
- Niewydolność wątroby
- Obrzęk
- Pęknięcie tętniaka i zgon
- Powiększenie tętniaka
- Powikłania jelitowe (np. niedrożność, przemijające niedokrwienie, zawał, martwica)
- Powikłania kardiologiczne i wynikające z nich problemy uboczne (np. zaburzenia rytmu serca, zawał mięśnia sercowego, zastoinowa niewydolność serca, niedociśnienie, nadciśnienie)
- Powikłania limfatyczne i wynikające z nich problemy uboczne (np. przetoka chłonna)
- Powikłania nerkowe i wynikające z nich problemy uboczne (np. zamknięcie tętnicy, toksyczność kontrastu, upośledzenie czynności, niewydolność)
- Powikłania neurologiczne lub układowe i wynikające z nich problemy uboczne (np. udar, przemijający napad niedokrwienny, porażenie poprzeczne, niedowład poprzeczny, porażenie)
- Powikłania płucne/oddechowe i wynikające z nich problemy uboczne (np. zapalenie płuc, niewydolność oddechowa, przedłużająca się intubacja)
- Powikłania ze strony miejsca dostępu, w tym zakażenie, ból, krwiak, tętniak rzekomy, przetoka tętniczo-żylna
- Powikłania ze strony rany i wynikające z nich problemy uboczne (np. rozejście się brzegów rany, zakażenie)
- Powikłania ze strony układu moczowo-płciowego i wynikające z nich problemy uboczne (np. niedokrwienie, nadżerka, przetoka, nietrzymanie moczu, krwiomocz, zakażenie)
- Powikłania znieczulenia i wynikające z nich problemy uboczne (np. aspiracja)
- Przeciek wewnętrzny
- Przetoka tętniczo-żylna
- Skurcz naczynia lub uraz naczynia (np. rozwarstwienie naczyń biodrowo-udowych, krwawienie, pęknięcie, zgon)
- Uszkodzenie aorty, w tym perforacja, rozwarstwienie, krwawienie, pęknięcie i zgon
- Uszkodzenie naczynia
- Zakażenie tętniaka, urządzenia lub miejsca dostępu, w tym utworzenie się ropnia, przemijająca gorączka i ból
- Zakrzepica tętnicza lub żylna i/lub tętniak rzekomy
- Zamknięcie stent-graftu lub naczynia własnego
- Zatorowość (mikro- i makro-) z przemijającym lub stałym niedokrwieniem lub zawałem
- Zgon

Zgłaszanie zdarzeń niepożądanych związanych z urządzeniem

Jakiekolwiek zdarzenie niepożądane (incydent kliniczny) związane z zastosowaniem stent-graftu wewnątrznaczyniowego Zenith Flex AAA należy natychmiast zgłosić do firmy COOK. Klienci w USA: w celu zgłoszenia zdarzenia należy zadzwonić do Działu Obsługi Klienta pod nr tel. 1-800-457-4500 (24 godz.) lub 1-812-339-2235. Użytkownicy spoza USA: należy skontaktować się z lokalnym dystrybutorem.

6 STRESZCZENIE BADAŃ KLINICZNYCH

6.1 Cele

Głównym celem badania klinicznego była ocena bezpieczeństwa i skuteczności poprzedniej wersji urządzenia (stent-graft wewnątrznaczyniowy Zenith AAA) jako alternatywy dla otwartej operacji naprawczej w pierwotnym leczeniu tętniaków aorty brzusznej okolicy podnerkowej. Założeniem badania było ustalenie, czy u pacjentów o standardowym stopniu ryzyka występowała mniejsza zachorowalność w okresie 30 dni, co najmniej równoważna przeżywalność 30-dniowa i 12-miesięczna, co najmniej równoważne powodzenie leczenia w okresie 12 miesięcy oraz wyższe wskaźniki użyteczności klinicznej w porównaniu do pacjentów z grupy kontrolnej leczonej chirurgicznie. Bezpieczeństwo określono, oceniając czy w grupie pacjentów leczonych stent-graftem wewnątrznaczyniowym Zenith AAA wystąpiła mniejsza zachorowalność w okresie 30 dni, co najmniej równoważna przeżywalność 30-dniowa i 12-miesięczna oraz co najmniej równoważne powodzenie leczenia w okresie 12 miesięcy w porównaniu do osób leczonych otwartym zabiegiem operacyjnym. Ocenę skuteczności oparto na stwierdzeniu wyeliminowania tętniaka, w tym braku jakiegokolwiek przecieku wewnętrznego, braku powiększania się tętniaka (≥5 mm) i braku głównych zdarzeń niepożądanych związanych z urządzeniem, ocenianych przez jeden rok w okresie kontrolnym badania. Drugorzędowe cele badania to ocena korzyści klinicznej i jakości życia pacjentów.

6.2 Schemat badania

Badanie kliniczne przeprowadzone w USA było wieloośrodkowym, nie randomizowanym badaniem, porównującym pacjentów ze standardowym ryzykiem zdrowotnym, którzy otrzymali stent-graft wewnątrznaczyniowy z grupą kontrolną poddaną otwartej operacji naprawczej. W badaniu wyodrębniono ponadto dwa ramiona obejmujące chorych z wysokim ryzykiem i grupę próbną. W piętnastu ośrodkach włączono do badania 200 osób ze standardowym ryzykiem, 80 osób po otwartej operacji (grupa kontrolna), 100 z wysokim ryzykiem i 52 pacjentów z grupy próbnej. Grupa kontrolna składała się z pacjentów, których anatomia układu naczyniowego mogła być nieodpowiednia do wykonania wewnątrznaczyniowego zabiegu naprawczego AAA. Zaplanowano wykonanie badań kontrolnych przed wypisaniem chorego ze szpitala oraz następie po 1 miesiącu, 6 miesiącach, 12 miesiącach i 24 miesiącach. Kontrola i ewidencja pacjentów po 1 miesiącu, 12 miesiącach i 24 miesiącach (główne punkty czasowe, w których prowadzono analizę danych) są przedstawione w **Tabeli 6.2.1**. Dane obrazowe przedstawione w tym streszczeniu zostały uzyskane na podstawie wyników z niezależnej centralnej pracowni analiz badań obrazowych (pracownia centralna), w której dokonano analizy skanów TK i radiogramów jamy brzusznej, w celu oceny zmian średnicy tętniaka, względnego przemieszczenia urządzenia i jego elementów, integralności urządzenia (części metalowej i stent-graftu) oraz obecności i rodzaju przecieków wewnętrznych. Zdarzenia kliniczne zostały zakwalifikowane przez niezależną komisję ds. zdarzeń klinicznych, natomiast bezpieczeństwo było monitorowane przez komisję ds. monitorowania danych dotyczących bezpieczeństwa.

Pacjenci leczeni operacyjnie i pacjenci ze standardowym ryzykiem, u których zastosowano urządzenie Zenith, mieli identyczne patofizjologiczne kryteria ryzyka. Grupy pacjentów leczonych zabiegami wewnątrznaczyniowymi nie obejmowały chorych, u których stwierdzono: skrzeplinę okrężną w szyi proksymalnej, szyję proksymalną o długości mniejszej niż 15 mm, średnicę szyi proksymalnej mierzoną od ściany zewnętrznej do ściany zewnętrznej mniejszą niż 18 mm lub większą niż 28 mm, znaczne nachylenie kątowe szyi proksymalnej tętniaka, średnicę tętnicy biodrowej mierzoną od ściany zewnętrznej do ściany zewnętrznej mniejszą niż 7,5 mm lub większą niż 20 mm w miejscu mocowania dystalnego lub długość miejsca mocowania dystalnego w tętnicy biodrowej mniejszą niż 10 mm.

Pacjentów kwalifikowano do grupy wysokiego ryzyka związanego z operacją naprawczą, jeśli stwierdzono: wiek ponad 80 lat, wyjściowy poziom kreatyniny >2,0 mg/dl, domową tlenoterapię, FEV_1 <1 litr, frakcję wyrzutową <25%, przewlekłą obturacyjną chorobę płuc (POChP) prowadzącą do inwalidztwa, klasę czynnościową NYHA 3 lub 4, masywne zrosty w jamie brzusznej (hostile abdomen), dializę, zawał mięśnia sercowego w ciągu ostatnich 6 miesięcy, nadciśnienie tętnicze oporne na leczenie, przebyty udar mózgu z obecnym deficytem, zasady kulturowe zabraniające przetoczenia krwi lub produktów krwiopochodnych, przebytą operację pomostowania tętnic nerkowych lub tętniak zapalny.

Przed włączeniem pacjentów do badania głównego wymagane było, aby w ośrodkach nieposiadających doświadczenia w zakresie wszczepiania stent-graftu wewnątrznaczyniowego Zenith AAA początkowe zabiegi u chorych wykonywano pod nadzorem doświadczonego szkoleniowca. Ta grupa tzw. próbnych pacjentów obejmowała chorych ze standardowym i wysokim ryzykiem, których poddawano kontroli według tego samego harmonogramu, jak pacjentów z badania głównego.

Tabela 6.2.1 Kontrola i ewidencja pacjentów[1]

Leczenie	Zenith – ryzyko standardowe			Operacja - ryzyko standardowe		
Okres	**1 m-c**	**12 m-c**	**24 m-c**	**1 m-c**	**12 m-c**	**24 m-c**
Bez urządzenia	1	1[2]	1[2]	0	0	–
Konwersja do otwartej operacji naprawczej	0	2[2]	2[2]	–	–	–
Zmarły	1	7	17	2	3	–
Przerwanie udziału w badaniu/utrata z grupy podlegającej kontroli	0	0	2	0	4	–
Dostępny	198	190	178	78	73	–
Obrazowanie TK w ośrodku	191	168	110	69	58	–
Obrazowanie TK w pracowni centralnej	190	165	99	69	59	–
Obrazowanie układu moczowego w ośrodku	179	153	108	–	–	–
Obrazowanie układu moczowego w pracowni centralnej	178	149	93	–	–	–
Ocena przecieku wewnętrznego wykonana w ośrodku	187	163	107	–	–	–
Ocena przecieku wewnętrznego wykonana w pracowni centralnej	161	148	92	–	–	–
Ocena poszerzenia tętniaka wykonana w ośrodku	–	149	104	–	–	–
Ocena poszerzenia tętniaka wykonana w pracowni centralnej	–	151	94	–	–	–

[1]Wielkości analizowanych grup pacjentów różnią się dla każdego powyższego punktu czasowego oraz w kolejnych tabelach. Zmienność ta wynika z różnej dostępności chorych w okresie kontrolnym oraz ilości i jakości obrazów wykonanych w określonych punktach czasowych i dostępnych do oceny. Na przykład, liczba i jakość obrazów dostępnych do oceny przecieku po upływie 12 miesięcy różnią się od ilości i jakości obrazów dostępnych po 24 miesiącach ze względu na różną liczbę wykonanych badań obrazowych, liczbę obrazów dostarczonych z ośrodka klinicznego do pracowni centralnej i/lub liczbę obrazów o dopuszczalnej jakości. Sumy w poszczególnych punktach czasowych nie są skumulowane, chyba że zaznaczono inaczej.

[2]Sumy w poszczególnych punktach czasowych są skumulowane.

6.3 Dane demograficzne pacjentów

W **Tabelach 6.3.1** i **6.3.2** przedstawiono porównanie charakterystyki pacjentów i początkowej średnicy tętniaka w populacji leczonej odpowiednio stent-graftem wewnątrznaczyniowym Zenith AAA i otwartym zabiegiem operacyjnym.

Tabela 6.3.1 Porównanie charakterystyki pacjentów

Parametr	Zenith – ryzyko standardowe		Operacja – ryzyko standardowe		Wartość *P*	Zenith – ryzyko wysokie		Zenith – grupa próbna	
Wiek (lata)	71 ± 7		69 ± 7		0,03	77 ± 7		74 ± 8	
Płeć męska	94%	(187/200)	89%	(71/80)	0,22	92%	(92/100)	90%	(47/52)
Aktualne choroby									
Choroba naczyń obwodowych	16%	(31/195)	25%	(19/76)	0,12	24%	(23/96)	9,6%	(5/52)
Nadciśnienie	64%	(127/200)	83%	(65/78)	0,001	68%	(67/99)	67%	(35/52)
Niewydolność nerek	0,0%	(0/197)	0,0%	(0/79)	>0,99	5,2%	(5/97)	1,9%	(1/52)
POChP	20%	(39/199)	18%	(14/78)	0,87	34%	(33/98)	22%	(11/51)
Zdarzenie zakrzepowo-zatorowe	4,5%	(9/199)	7,7%	(6/78)	0,38	7,1%	(7/99)	1,9%	(1/52)
Choroba wątroby	2,1%	(4/192)	5,1%	(4/79)	0,24	1,0%	(1/99)	1,9%	(1/52)
Cukrzyca	12%	(24/199)	15%	(12/79)	0,55	17%	(17/99)	14%	(7/51)
Insulinozależna	17%	(4/24)	8,3%	(1/12)	0,65	24%	(4/17)	43%	(3/7)
Przebyte choroby									
Zawał serca	39%	(74/192)	29%	(23/80)	0,13	35%	(34/98)	35%	(18/52)
Zastoinowa niewydolność serca	5,0%	(10/199)	12%	(9/78)	0,07	16%	(16/100)	10%	(5/50)
Dławica	49%	(98/198)	39%	(31/79)	0,14	45%	(44/98)	44%	(23/52)
Zaburzenia rytmu	20%	(40/197)	22%	(17/78)	0,87	28%	(27/98)	24%	(12/51)
Choroba krążenia mózgowego	9,5%	(19/199)	16%	(13/79)	0,14	20%	(20/99)	9,8%	(5/51)
Zakażenie układowe	1,0%	(2/196)	0,0%	(0/78)	>0,99	3,1%	(3/97)	0,0%	(0/49)
Nowotwór	22%	(43/200)	19%	(15/80)	0,74	31%	(31/99)	29%	(15/51)
Dodatni wywiad rodzinny w kierunku tętniaka	16%	(24/150)	27%	(17/63)	0,09	14%	(11/77)	26%	(10/38)
Uprzedni zabieg operacyjny w miejscu zabiegu	10%	(20/200)	15%	(12/79)	0,22	10%	(10/99)	14%	(7/51)
Uprzednie naświetlanie w miejscu zabiegu	0,5%	(1/197)	0,0%	(0/79)	>0,99	2,0%	(2/100)	2,0%	(1/51)
Nadużywanie alkoholu	3,6%	(7/193)	10%	(8/77)	0,04	3,1%	(3/96)	4,0%	(2/50)
Palenie tytoniu									
Nigdy	10%	(20/193)	5,0%	(4/80)		14%	(13/96)	24%	(12/49)
W przeszłości	69%	(133/193)	60%	(48/80)	0,03	69%	(66/96)	57%	(28/49)
Nadal pali	21%	(40/193)	35%	(28/80)		18%	(17/96)	18%	(9/49)

Z uwagi na kryteria włączenia pacjenci z grupy wysokiego ryzyka byli starsi (*P*<0,001), częściej mieli niewydolność nerek (*P*=0,004), POChP (*P*=0,01), zastoinową niewydolność serca (*P*=0,004) i chorobę naczyń mózgowych (*P*=0,02) w porównaniu do chorych ze standardowym ryzykiem.

Tabela 6.3.2 Rozkład średnic tętniaków

Zakres średnic	Zenith – ryzyko standardowe		Operacja – ryzyko standardowe		Zenith – ryzyko wysokie		Zenith – grupa próbna	
<30 mm	0,0%	(0/199)	0,0%	(0/78)	0,0%	(0/100)	0,0%	(0/52)
30-39 mm	0,5%	(1/199)	0,0%	(0/78)	1,0%	(1/100)	0,0%	(0/52)
40-49 mm	23%	(45/199)	7,7%	(6/78)	15%	(15/100)	13%	(7/52)
50-59 mm	48%	(95/199)	33%	(26/78)	47%	(47/100)	40%	(21/52)
60-69 mm	24%	(47/199)	29%	(23/78)	27%	(27/100)	42%	(22/52)
70-79 mm	3,0%	(6/199)	21%	(16/78)	5,0%	(5/100)	1,9%	(1/52)
80-89 mm	2,5%	(5/199)	6,4%	(5/78)	1,0%	(1/100)	0,0%	(0/52)
≥90 mm	0,0%	(0/199)	2,6%	(2/78)	1,0%	(1/100)	0,0%	(0/52)

Rozkład średnic tętniaków nie został oceniony u trzech chorych z grupy wysokiego ryzyka i jednego pacjenta z grupy próbnej.

6.4 Wyniki

Dane zgromadzone w **Tabelach 6.4.1** do **6.4.3** zostały zebrane przez ośrodki kliniczne biorące udział w badaniu i pracownię centralną. Przedstawiono dane z 24 miesięcy, jeśli były dostępne. Pacjentów z grupy kontrolnej nie obserwowano dłużej niż 12 miesięcy i część danych nie została jeszcze oceniona po okresie przekraczającym 12 miesięcy. Z tego względu niektóre wyniki przedstawione w tym punkcie odnoszą się do okresu 12 miesięcy, podczas gdy pozostałe dotyczą okresu 24 miesięcy. **Tabela 6.4.1** przedstawia charakterystykę urządzeń wszczepionych u pacjentów objętych badaniem klinicznym. **Tabela 6.4.2** przedstawia pierwszorzędowe wyniki badania klinicznego. **Rysunki 6.4.1** i **6.4.2** zawierają wykresy Kaplana-Meiera, opisujące odpowiednio przeżycie ogólne i przeżycie związane z AAA w okresie do 24 miesięcy. Niezależna komisja ds. zdarzeń klinicznych dokonała oceny wszystkich zgonów pod kątem możliwego związku z zabiegiem naprawczym tętniaka. Wszystkie zgony wczesne (w okresie 0-30 dni) uznano za powiązane z AAA. Zgony występujące po 30 dniach określono jako powiązane z AAA, jeśli potwierdzono związek z chorobą AAA lub urządzeniem. **Tabela 6.4.3** przedstawia wyniki oceny parametrów skuteczności, natomiast **Rysunek 6.4.3** zawiera wykres Kaplana-Meiera, opisujący okres wolny od zachorowalności.

Tabela 6.4.1 Wszczepione urządzenia

Parametr	Zenith – ryzyko standardowe		Zenith – ryzyko wysokie		Zenith – grupa próbna	
Główny trzon i odnogi	99,5%	(199/200)*	100%	(100/100)[1]	100%	(52/52)
Przedłużenie głównego trzonu[2]	1,5%	(3/199)	1,0%	(1/100)	5,8%	(3/52)
Przedłużenie tożsamostronnej odnogi biodrowej[3,5]	9,5%	(19/199)	11%	(11/100)	0,0%	(0/52)
Przedłużenie przeciwstronnej odnogi biodrowej[4,5]	11%	(21/199)	11%	(11/100)	13,5%	(7/52)
Konwerter	0,5%	(1/199)**	0,0%	(0/100)	0,0%	(0/52)
Urządzenie zamykające	0,0%	(0/199)	0,0%	(0/100)	0,0%	(0/52)

*Jeden pacjent z grupy standardowego ryzyka nie otrzymał urządzenia z powodu krętego przebiegu i zwapnienia naczynia dostępowego.
**Konwerter zastosowano bez urządzenia zamykającego.
[1]Jedno urządzenie wykonano na zamówienie.
[2]Dwóch pacjentów z grupy standardowego ryzyka i jeden pacjent z grupy wysokiego ryzyka otrzymali przedłużenia głównego trzonu po zabiegu; jeden pacjent z grupy standardowego ryzyka otrzymał dwa przedłużenia głównego trzonu.
[3]Dwóch pacjentów z grupy standardowego ryzyka i jeden z grupy wysokiego ryzyka otrzymali przedłużenia odnogi tożsamostronnej po zabiegu.
[4]Czterech pacjentów z grupy standardowego ryzyka, dwóch z grupy wysokiego ryzyka i jeden z grupy próbnej otrzymali przedłużenia odnogi przeciwstronnej po zabiegu.
[5]Trzech pacjentów z grupy standardowego ryzyka i trzech z grupy wysokiego ryzyka otrzymało przedłużenia tożsamostronne i przeciwstronne w trakcie zabiegu; jeden pacjent z grupy standardowego ryzyka otrzymał przedłużenia tożsamostronne i przeciwstronne po zabiegu.

Tabela 6.4.2 Wyniki pierwszorzędowe

Parametr	Zenith – ryzyko standardowe[1]		Operacja – ryzyko standardowe		Wartość *P*	Zenith – ryzyko wysokie		Zenith – grupa próbna	
Wszystkie zgony (0-30 dni)[2]	0,5%	(1/199)	2,5%	(2/80)	0,20	2,0%	(2/100)	1,9%	(1/52)
Wszystkie zgony									
(31-365 dni)[2,3]	3,0%	(6/199)	1,3%	(1/80)	0,68	7,0%	(7/100)	9,6%	(5/52)
Związane z AAA	0,0%	(0/199)	1,3%	(1/80)	0,29	3,0%	(3/100)	0,0%	(0/52)
Niezwiązane z AAA	3,0%	(6/199)	0,0%	(0/80)	0,19	4,0%	(4/100)	9,6%	(5/52)
Wszystkie zgony									
(0-365 dni)[2,3,4]	3,5%	(7/199)	3,8%	(3/80)	>0,99	9,0%	(9/100)	11,5%	(6/52)
Związane z AAA	0,5%	(1/199)	3,8%	(3/80)	0,07	5,0%	(5/100)	1,9%	(1/52)
Niezwiązane z AAA	3,0%	(6/199)	0,0%	(0/80)	0,19	4,0%	(4/100)	9,6%	(5/52)
Pęknięcie									
(0-30 dni)	0,0%	(0/199)	–		–	0,0%	(0/100)	0,0%	(0/52)
(31-365 dni)	0,0%	(0/199)	–		–	1,0%	(1/100)	0,0%	(0/52)
(0-365 dni)	0,0%	(0/199)	–		–	1,0%	(1/100)	0,0%	(0/52)
Konwersja									
(0-30 dni)	0,0%	(0/199)	–		–	0,0%	(0/100)	0,0%	(0/52)
(31-365 dni)[5]	1,0%	(2/199)	–		–	1,0%	(1/100)	0,0%	(0/52)
(0-365 dni)[5]	1,0%	(2/199)	–		–	1,0%	(1/100)	0,0%	(0/52)
Zdarzenia niepożądane									
(0-30 dni)[6]	20%	(40/200)	43%	(34/80)	<0,001	32%	(32/100)	27%	(14/52)
(31-365 dni)[6]	8,6%	(17/199)	14%	(11/78)	0,25	21%	(21/98)	14%	(7/51)
(0-365 dni)[6]	25%	(49/200)	51%	(41/80)	<0,001	45%	(45/100)	38%	(20/52)

[1]Mianownik wynosi 199, ponieważ jeden pacjent z grupy standardowego ryzyka nie otrzymał urządzenia.
[2]Wszystkie zgony (w okresie 0-30 dni) uznano za związane z AAA i zabiegiem.
[3]Cztery z łącznej liczby zgonów (w okresie 31-365 dni) uznano za związane z AAA: 1 pacjent operowany (wstrząs septyczny z powodu niedokrwiennego zapalenia okrężnicy) i 3 pacjentów z wysokim ryzykiem (zapalenie trzustki z niewydolnością nerek i posocznicą, krwotok z tętniaka górnej części aorty brzusznej [nieleczony AAA] i zespół niewydolności wielonarządowej).
[4]Dziesięć z łącznej liczby zgonów (w okresie 0-365 dni) uznano za związane z AAA: 1 pacjent ze standardowym ryzykiem (niewydolność serca), 3 pacjentów operowanych (masywny krwotok, niedokrwienie krezki i wstrząs septyczny z powodu niedokrwiennego zapalenia okrężnicy), 5 pacjentów z wysokim ryzykiem (niewydolność oddechowa, niewydolność serca z zatorem tętnicy płucnej, zapalenie trzustki z niewydolnością nerek i posocznicą, krwotok z tętniaka górnej części aorty brzusznej [nieleczony AAA] i zespół niewydolności wielonarządowej) i 1 pacjent z grupy próbnej (podejrzenie niewydolności serca).
[5]Konwersja do zabiegu operacyjnego u pacjentów z grupy standardowego ryzyka została wykonana z powodu utrzymującego się proksymalnego przecieku wewnętrznego typu I i powstania nowego tętniaka aorty nadnerkowej. U trzech pacjentów operowanych wystąpiły masywne krwotoki, z których 2 wymagało reoperacji, a jeden pacjent zmarł.
[6]Zdarzenia niepożądane ujęte we wskaźniku zachorowalności.

W grupie pacjentów leczonych stent-graftem wewnątrznaczyniowym Zenith AAA nie obserwowano istotnych różnic pomiędzy mężczyznami i kobietami pod względem przeżycia i okresu wolnego od głównych zdarzeń niepożądanych. (Słupki błędów na **Rysunkach 6.4.1, 6.4.2** i **6.4.3** obrazują 95% przedziały ufności.) **Rysunek 6.4.1** przedstawia przeżycie ogólne w okresie do 24 miesięcy. Poniższa tabela zawiera wyniki analizy Kaplana-Meiera po 1, 6, 12 i 24 miesiącach.

Rys. 6.4.1 Przeżycie po 24 miesiącach

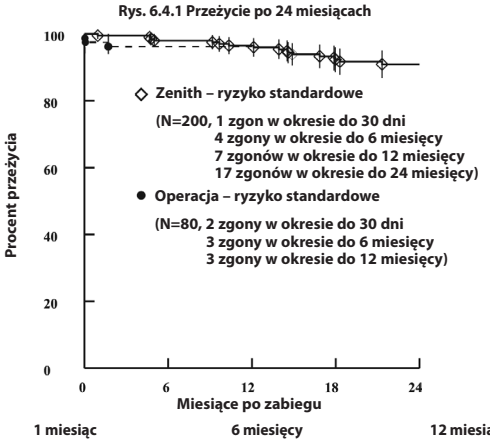

	1 miesiąc		6 miesięcy		12 miesiące		24 miesiące	
	n	% przeżycia	n	% przeżycia	n	% przeżycia	n	% przeżycia
Zenith – ryzyko standardowe	198*	99,5	194	98,0	190	96,5	97	90,9
Operacja – ryzyko standardowe	78	97,5	73	96,2	67	96,2	–	–

n=pacjenci żyjący i dostępni do kontroli na zakończenie tego okresu
P=0,81
*Jeden pacjent zmarł przed upływem 1 miesiąca a jeden pacjent nie otrzymał urządzenia.

Rysunek 6.4.2 przedstawia przeżycie związane z AAA (określone przez komisję ds. zdarzeń klinicznych) w okresie do 24 miesięcy. Poniższa tabela zawiera wyniki analizy Kaplana-Meiera po 1, 6, 12 i 24 miesiącach.

Rys. 6.4.2 Przeżycie związane z AAA po 24 miesiącach

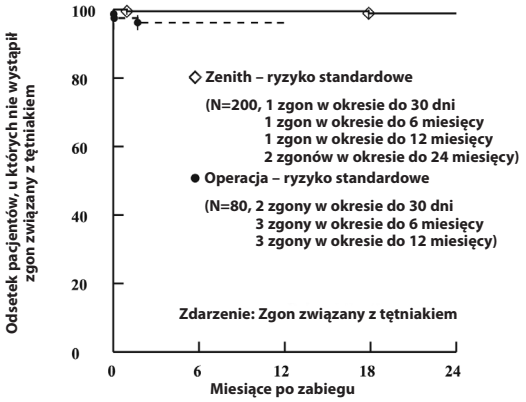

	1 miesiąc		6 miesięcy		12 miesiące		24 miesiące	
	n	% przeżycia	n	% przeżycia	n	% przeżycia	n	% przeżycia
Zenith – ryzyko standardowe	198*	99,5	194	99,5	190	99,5	97	99,0
Operacja – ryzyko standardowe	78	97,5	73	96,2	67	96,2	–	–

n=pacjenci żyjący i dostępni do kontroli na zakończenie tego okresu

P=0,04

*Jeden pacjent zmarł przed upływem 1 miesiąca a jeden pacjent nie otrzymał urządzenia.

Tabela 6.4.3 Wyniki oceny skuteczności

Parametr	Zenith – ryzyko standardowe		Operacja – ryzyko standardowe		Zenith – ryzyko wysokie		Zenith – grupa próbna	
Skuteczność techniczna[1]	99,5%	(199/200)	98,8%	(79/80)	100%	(100/100)	100%	(52/52)
Skuteczność zabiegu po 30 dniach[2]	95,1%	(155/163)	88%	(60/68)	86%	(70/81)	91%	(30/33)
Skuteczność leczenia po 12 miesiącach[3]	89%	(122/137)	85%	(52/61)	70%	(44/63)	87%	(26/30)

[1]Drożność stent-graftu po rozprężeniu.

[2]Skuteczność techniczna bez istotnych powikłań, drożność stent-graftu i brak przecieków wewnętrznych typu I i typu III oceniana po 30 dniach.

[3]Skuteczność zabiegu w okresie 12 miesięcy i brak powiększenia się tętniaka (>5 mm).

Rysunek 6.4.3 przedstawia czas wolny od zachorowalności (zdarzenia ujęte we wskaźniku zachorowalności) w okresie do 12 miesięcy. Poniższa tabela zawiera wyniki analizy Kaplana-Meiera po 1, 6 i 12 miesiącach.

Rys. 6.4.3 Okres wolny od zachorowalności (0-365 dni)

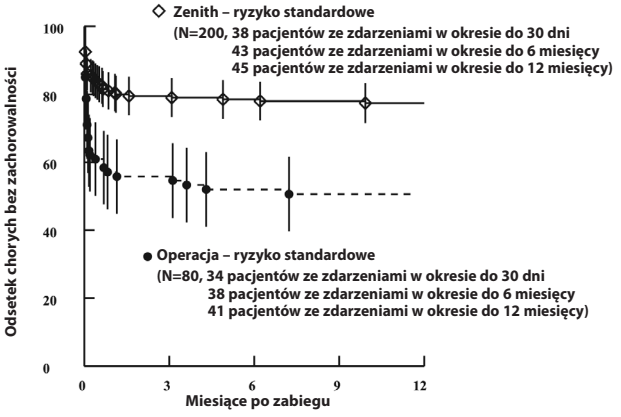

	1 miesiąc		6 miesięcy		12 miesiące	
	n	%	n	%	n	%
Zenith – ryzyko standardowe	162	81,0	154	78,5	133	77,4
Operacja – ryzyko standardowe	45	57,1	39	52,0	33	47,8

n=pacjenci żyjący i bez zachorowań na zakończenie tego okresu

P= <0,001

Tabele 6.4.4 do **6.4.7** zawierają wyniki chorych leczonych stent-graftem wewnątrznaczyniowym Zenith AAA podane przez pracownię centralną. Parametry charakterystyki działania urządzenia analizowane przez pracownię centralną obejmują spójność urządzenia **(Tabela 6.4.4)**, drożność urządzenia **(Tabela 6.4.5)**, przemieszczenie **(Tabela 6.4.6)** i oddzielenie odgałęzienia **(Tabela 6.4.7)**.

Tabela 6.4.4 Wyniki badania radiologicznego jamy brzusznej – integralność urządzenia

Parametr	Zenith – ryzyko standardowe		Zenith – ryzyko wysokie		Zenith – grupa próbna	
Złamania stentu[1]						
Przed wypisaniem ze szpitala	0,0%	(0/172)	0,0%	(0/81)	0,0%	(0/39)
30 dni	0,0%	(0/172)	0,0%	(0/83)	0,0%	(0/43)
6 miesięcy	0,0%	(0/166)	0,0%	(0/78)	0,0%	(0/35)
12 miesięcy	0,0%	(0/148)	0,0%	(0/60)	0,0%	(0/28)
24 miesiące	0,0%	(0/93)	0,0%	(0/42)	0,0%	(0/19)
Oddzielenie haczyka[2]						
Przed wypisaniem ze szpitala	0,0%	(0/176)	0,0%	(0/86)	0,0%	(0/39)
30 dni	0,0%	(0/178)	0,0%	(0/86)	0,0%	(0/43)
6 miesięcy	1,2%	(2/167)	2,5%	(2/80)	0,0%	(0/35)
12 miesięcy	2,0%	(3/149)	1,7%	(1/60)	0,0%	(0/28)
24 miesiące	1,1%	(1/93)	0,0%	(0/42)	0,0%	(0/19)
Pęknięcie materiału stent-graftu						
Przed wypisaniem ze szpitala	0,0%	(0/176)	0,0%	(0/86)	0,0%	(0/39)
30 dni	0,0%	(0/178)	0,0%	(0/86)	0,0%	(0/43)
6 miesięcy	0,0%	(0/167)	0,0%	(0/80)	0,0%	(0/35)
12 miesięcy	0,0%	(0/149)	0,0%	(0/60)	0,0%	(0/28)
24 miesiące	0,0%	(0/93)	0,0%	(0/42)	0,0%	(0/19)

[1]Odsetki pęknięć stentu podano dla głównego trzonu. Pracownia centralna nie odnotowała ponadto przypadków pęknięcia prawej odnogi biodrowej, lewej odnogi biodrowej, urządzenia zamykającego, konwertera, lewego przedłużenia biodrowego, prawego przedłużenia biodrowego i przedłużenia głównego trzonu.

[2]Pacjenci, u których wystąpiło oddzielenie 1 lub 2 haczyków (z łącznej liczby 10 lub 12); bez niepożądanych następstw klinicznych.

Tabela 6.4.5 Wyniki badania TK – drożność stent-graftu

Parametr	Zenith – ryzyko standardowe		Zenith – ryzyko wysokie		Zenith – grupa próbna	
Drożność stent-graftu						
30 dni	100%	(185/185)	99%	(85/86)	100%	(47/47)
6 miesięcy	99%	(183/184)	100%	(74/74)	100%	(39/39)
12 miesięcy	99%	(153/155)	100%	(62/62)	100%	(30/30)
24 miesiące	100%	(96/96)	100%	(33/33)	100%	(25/25)

Tabela 6.4.6 Wyniki badania TK – przemieszczenie stent-graftu (głównego trzonu)

Parametr	Zenith – ryzyko standardowe		Zenith – ryzyko wysokie		Zenith – grupa próbna	
Przemieszczenie stent-graftu (>5 mm) oceniane po 12 miesiącach						
z następstwami klinicznymi[1] lub interwencją	0,0%	(0/162)	0,0%	(0/71)	0,0%	(0/34)
bez następstw klinicznych[1] i interwencji	2,5%	(4/162)	2,8%	(2/71)	0,0%	(0/34)
Przemieszczenie stent-graftu (>10 mm)	0,0%	(0/162)	0,0%	(0/71)	0,0%	(0/34)

[1]Przemieszczenie z następstwem klinicznym obejmowało przeciek wewnętrzny, konwersję, pęknięcie i zgon związany z AAA.

Tabela 6.4.7 Wyniki badania rtg jamy brzusznej – oddzielenie odgałęzienia

Parametr	Zenith – ryzyko standardowe		Zenith – ryzyko wysokie		Zenith – grupa próbna	
Oddzielenie odgałęzienia						
Przed wypisaniem ze szpitala	0,0%	(0/176)	0,0%	(0/86)	0,0%	(0/39)
30 dni	0,0%	(0/178)	0,0%	(0/86)	0,0%	(0/43)
6 miesięcy	0,0%	(0/167)	0,0%	(0/80)	0,0%	(0/35)
12 miesięcy	0,0%	(0/149)	0,0%	(0/60)	0,0%	(0/28)
24 miesiące	0,0%	(0/93)	0,0%	(0/42)	0,0%	(0/19)

6.5 Postępowanie w razie przecieku wewnętrznego

W trakcie badania klinicznego przecieki wewnętrzne typu I były leczone podczas pierwotnego zabiegu przez dodatkowe rozprężenie balonu lub, w razie braku powodzenia, przez umieszczenie dodatkowych protez. Przecieki wewnętrzne typu II obserwowano przez okres od jednego do sześciu miesięcy w celu określenia ich ewentualnego samoistnego zakrzepnięcia lub leczono technikami wewnątrznaczyniowymi (w przypadku braku powiększania się tętniaków) zgodnie z wyborem lekarza prowadzącego. Jeśli tętniak powiększył się, rozważano leczenie embolizacją lub podwiązaniem, co zostało wykonanie w niektórych przypadkach. Przecieki wewnętrzne typu III spowodowane przez wady stent-graftu, niedostateczną szczelność lub rozłączenie elementów modułowych były leczone dodatkowym rozprężeniem balonu lub umieszczeniem dodatkowych protez. Centralna pracownia angiograficzna nie odnotowała przecieków wewnętrznych typu IV w trakcie badania klinicznego prowadzonego w USA. Tworzywo zastosowane do produkcji stent-graftu wewnątrznaczyniowego Zenith AAA ma standardową grubość i jest identyczne z materiałem używanym w otwartych zabiegach operacyjnych. **Tabela 6.5.1** przedstawia częstość występowania przecieków wewnętrznych w ocenianych okresach według danych z pracowni centralnej odpowiednio dla pacjentów ze standardowym ryzykiem, wysokim ryzykiem i z grupy próbnej.

Tabela 6.5.1 Przecieki wewnętrzne (wszystkie typy, nowe i przetrwałe)

Parametr	Zenith – ryzyko standardowe		Zenith – ryzyko wysokie		Zenith – grupa próbna	
Przecieki wewnętrzne						
Przed wypisaniem ze szpitala	15%	(23/153)	14%	(11/78)	12%	(3/26)
30 dni[1]	9,9%	(16/161)	12%	(9/75)	6,3%	(2/32)
6 miesięcy[1]	8,7%	(15/172)	11%	(8/70)	8,6%	(3/35)
12 miesięcy[1]	7,4%	(11/148)	8,8%	(5/57)	3,4%	(1/29)

[1]Obejmuje przetrwałe i świeżo rozpoznane przecieki wewnętrzne.

Tabele 6.5.2 – 6.5.4 przedstawiają częstość pierwszorazowego wystąpienia przecieku wewnętrznego z podziałem na oceniane okresy według danych z pracowni centralnej uzyskanych na zakończenie lub przed zakończeniem okresów 30 dni, 6 miesięcy i 12 miesięcy dla pacjentów ze standardowym ryzykiem, wysokim ryzykiem i z grupy próbnej. Podano również liczbę pacjentów, u których przecieki nie wystąpiły w późniejszym okresie.

Tabela 6.5.2 Pierwszorazowe wystąpienie przecieku wewnętrznego[1] u pacjentów ze standardowym ryzykiem

	Badanie po pierwszym miesiącu N=179			Badanie po szóstym miesiącu N=172			Badanie po dwunastym miesiącu[3] N=148		
Parametr	%	Przeciek wewnętrzny[1]	Później bez przecieku[2]	%	Przeciek wewnętrzny[1]	Później bez przecieku[2]	%	Przeciek wewnętrzny[1]	Później bez przecieku[2]
Przecieki wewnętrzne	17	31	17	2,3	4	3	3,4	5	2
Proksymalny, typ I	2,8	5	4	0,0	0	0	0,0	0	0
Dystalny									
Typ I	1,7	3	1	0,0	0	0	0,7	1	1
Typ II	9,5	17	9	2,3	4	3	1,4	2	1
Typ III	1,1	2	2	0,0	0	0	0,7	1	0
Typ IV	0,0	0	0	0,0	0	0	0,0	0	0
Złożone	1,1	2	1	0,0	0	0	0,0	0	0
Nieznane	1,1	2	0	0,0	0	0	0,7	1	0

[1]Określone przez pracownię centralną.

[2]Kolejne przecieki wewnętrzne mogły mieć inny typ niż przecieki pierwotne.

[3]Po 12 miesiącach nowe przecieki wewnętrzne stwierdzono tylko u 2 pacjentów; brak danych kontrolnych po 24 miesiącach.

Tabela 6.5.3 Pierwszorazowe wystąpienie przecieku wewnętrznego[1] u pacjentów z wysokim ryzykiem

	Badanie po pierwszym miesiącu N=88			Badanie po szóstym miesiącu N=70			Badanie po dwunastym miesiącu[3] N=57		
Parametr	%	Przeciek wewnętrzny[1]	Później bez przecieku[2]	%	Przeciek wewnętrzny[1]	Później bez przecieku[2]	%	Przeciek wewnętrzny[1]	Później bez przecieku[2]
Przecieki wewnętrzne	18	16	6	2,9	2	0	3,5	2	1
Proksymalny, typ I	2,3	2	1	0,0	0	0	0,0	0	0
Dystalny									
Typ I	1,1	1	1	0,0	0	0	0,0	0	0
Typ II	9,1	8	3	1,4	1	0	1,8	1	0
Typ III	0,0	0	0	1,4	1	0	1,8	1	1
Typ IV	0,0	0	0	0,0	0	0	0,0	0	0
Złożone	4,5	4	0	0,0	0	0	0,0	0	0
Nieznane	1,1	1	1	0,0	0	0	0,0	0	0

[1]Określone przez pracownię centralną.

[2]Kolejne przecieki wewnętrzne mogły mieć inny typ niż przecieki pierwotne.

[3]Po 12 miesiącach nie stwierdzono przecieków wewnętrznych; brak danych kontrolnych po 24 miesiącach.

Tabela 6.5.4 Pierwszorazowe wystąpienie przecieku wewnętrznego[1] u pacjentów z grupy próbnej

	Badanie po pierwszym miesiącu N=36			Badanie po szóstym miesiącu N=35			Badanie po dwunastym miesiącu[3] N=29		
Parametr	%	Przeciek wewnętrzny[1]	Później bez przecieku[2]	%	Przeciek wewnętrzny[1]	Później bez przecieku[2]	%	Przeciek wewnętrzny[1]	Później bez przecieku[2]
Przecieki wewnętrzne	11	4	2	2,9	1	0	0,0	0	0
Proksymalny, typ I	0,0	0	0	0,0	0	0	0,0	0	0
Dystalny									
Typ I	0,0	0	0	0,0	0	0	0,0	0	0
Typ II	5,6	2	1	2,9	1	0	0,0	0	0
Typ III	2,8	1	0	0,0	0	0	0,0	0	0
Typ IV	0,0	0	0	0,0	0	0	0,0	0	0
Złożone	0,0	0	0	0,0	0	0	0,0	0	0
Nieznane	2,8	1	1	0,0	0	0	0,0	0	0

[1]Określone przez pracownię centralną.

[2]Kolejne przecieki wewnętrzne mogły mieć inny typ niż przecieki pierwotne.

[3]Po 12 miesiącach nie stwierdzono przecieków wewnętrznych; brak danych kontrolnych po 24 miesiącach.

6.6 Zmiana w obrębie tętniaka

Tabele 6.6.1 - 6.6.3 przedstawiają zmiany średnicy tętniaka u pacjentów leczonych wewnątrznaczyniowo określone przez pracownię centralną. **Tabela 6.6.1** przedstawia maksymalną zmianę średnicy tętniaka w poszczególnych okresach badania. **Tabele 6.6.2** i **6.6.3** przedstawiają dane dotyczące zmiany wielkości tętniaka i przecieku wewnętrznego odpowiednio w okresie 12 i 24 miesięcy.

Tabela 6.6.1 Zmiana maksymalnej średnicy tętniaka w poszczególnych okresach badania*

Parametr	Zenith – ryzyko standardowe		Zenith – ryzyko wysokie		Zenith – grupa próbna	
Zmiana od okresu przed wypisaniem ze szpitala do 30 dni po wypisaniu						
Zmniejszenie >5 mm	1,7%	(3/180)	4,8%	(4/84)	0,0%	(0/40)
Bez zmian	97%	(174/180)	94%	(79/84)	97,5%	(39/40)
Zwiększenie >5 mm	1,7%	(3/180)	1,2%	(1/84)	2,5%	(1/40)
Zmiana od okresu przed wypisaniem ze szpitala do 6 miesięcy po wypisaniu						
Zmniejszenie >5 mm	36%	(63/173)	41%	(30/73)	49%	(18/37)
Bez zmian	62%	(108/173)	59%	(43/73)	51%	(19/37)
Zwiększenie >5 mm	1,2%	(2/173)	0,0%	(0/73)	0,0%	(0/37)
Zmiana od okresu przed wypisaniem ze szpitala do 12 miesięcy po wypisaniu						
Zmniejszenie >5 mm	68%	(102/151)	63%	(39/62)	67%	(20/30)
Bez zmian	31%	(47/151)	35%	(22/62)	33%	(10/30)
Zwiększenie >5 mm	1,3%	(2/151)	1,6%	(1/62)	0,0%	(0/30)
Zmiana od okresu przed wypisaniem ze szpitala do 24 miesięcy po wypisaniu						
Zmniejszenie >5 mm	78%	(74/94)	75%	(27/36)	71%	(17/24)
Bez zmian	19%	(18/94)	25%	(9/36)	25%	(6/24)
Zwiększenie >5 mm	2,1%	(2/94)	0,0%	(0/36)	4,2%	(1/24)

*Obejmuje tylko pacjentów, u których możliwa była interpretacja filmów i przeprowadzenie pomiarów zmiany średnicy tętniaka w okresie od 1 do 24 miesięcy.

Tabela 6.6.2 Zmiana średnicy tętniaka i przeciek wewnętrzny w okresie 12 miesięcy

	Zenith – ryzyko standardowe N=140			Zenith – ryzyko wysokie N=53			Zenith – grupa próbna N=27		
		Przeciek wewnętrzny			Przeciek wewnętrzny			Przeciek wewnętrzny	
Parametr	**N**	**n**	**%**	**N**	**n**	**%**	**N**	**n**	**%**
Zmiana średnicy tętniaka od okresu przed wypisaniem ze szpitala do 12 miesięcy po wypisaniu									
Zmniejszenie >5 mm	96	3	3,0	35	3	9,0	20	0	0,0
Bez zmian	42	8	19	17	2	12	7	1	14
Zwiększenie >5 mm	2	0	0,0	1	0	0,0	0	0	0,0

Tabela 6.6.3 Zmiana średnicy tętniaka i przeciek wewnętrzny w okresie 24 miesięcy

	Zenith – ryzyko standardowe N=90			Zenith – ryzyko wysokie N=31			Zenith – grupa próbna N=21		
		Przeciek wewnętrzny			Przeciek wewnętrzny			Przeciek wewnętrzny	
Parametr	**N**	**n**	**%**	**N**	**n**	**%**	**N**	**n**	**%**
Zmiana średnicy tętniaka od okresu przed wypisaniem ze szpitala do 24 miesięcy po wypisaniu									
Zmniejszenie >5 mm	71	3	4,0	24	1	4,0	16	0	0,0
Bez zmian	18	1	6,0	7	3	43	5	0	0,0
Zwiększenie >5 mm	1	1	100	0	0	0,0	0	0	0,0

6.7 Interwencje wtórne związane z AAA

Interwencje wtórne związane z AAA w ciągu pierwszego roku były przeprowadzone u 11% chorych ze standardowym ryzykiem, 13% chorych z wysokim ryzykiem i 5,8% chorych z grupy próbnej leczonych urządzeniem Zenith, co zostało przedstawione w **Tabeli 6.7.1**. Ponad 50% interwencji wtórnych obejmowało cewnikowanie w celu leczenia przecieków wewnętrznych. Interwencje wtórne związane z AAA w ciągu drugiego roku były przeprowadzone u 4,2% chorych ze standardowym ryzykiem, 2,2% chorych z wysokim ryzykiem i 2,3% chorych z grupy próbnej leczonych urządzeniem Zenith, co zostało przedstawione w **Tabeli 6.7.2**.

Tabela 6.7.1 Interwencje wtórne (do 12 miesięcy)

	Zenith – ryzyko standardowe N=199		Zenith – ryzyko wysokie N=100		Zenith – grupa próbna N=52	
Interwencja	**n**	**%**	**n**	**%**	**n**	**%**
Konwersja do otwartej operacji naprawczej	2	1,0	1	1,0	0	0,0
Pacjenci z ≥1 interwencją	21	11	13	13	3	5,8
Leczenie przecieku wewnętrznego						
Embolizacja	5	2,5	3	3,0	1	2,0
Element pomocniczy	6	3,0	4	4,0	1	2,0
Stent	1	0,5	0	0,0	0	0,0
Angioplastyka	0	0,0	1	1,0	0	0,0
Leczenie powiększonego tętniaka						
Embolizacja	0	0,0	0	0,0	0	0,0
Leczenie zamknięcia odgałęzienia	1	0,5	3	3,0	1	2,0
Leczenie zwężenia odgałęzienia	1	0,5	0	0,0	0	0,0
Leczenie tętnicy nerkowej	5	2,5	0	0,0	0	0,0
Leczenie niedokrwienia poniżej poziomu więzadła pachwinowego	1	0,5	1	1,0	0	0,0
Leczenie wielu zdarzeń	1	0,5	1	1,0	0	0,0

Tabela 6.7.2 Interwencje wtórne (>12 do 24 miesięcy)

	Zenith – ryzyko standardowe N=190		Zenith – ryzyko wysokie N=90		Zenith – grupa próbna N=44	
Interwencja	**n**	**%**	**n**	**%**	**n**	**%**
Konwersja do otwartej operacji naprawczej	1	0,5	1	1,1	0	0,0
Pacjenci z ≥1 interwencją	8	4,2	2	2,2	1	2,3
Leczenie przecieku wewnętrznego						
Embolizacja	3[1]	1,6	0	0,0	1[2]	2,3
Element pomocniczy	1	0,5	0	0,0	0	0,0
Stent	0	0,0	1	1,1	0	0,0
Angioplastyka	0	0,0	0	0,0	0	0,0
Leczenie powiększonego tętniaka						
Embolizacja	1	0,5	0	0,0	1[2]	2,3
Leczenie zamknięcia odgałęzienia	1	0,5	0	0,0	0	0,0
Leczenie zwężenia odgałęzienia	0	0,0	0	0,0	0	0,0
Leczenie tętnicy nerkowej	0	0,0	1	1,1	0	0,0
Leczenie niedokrwienia poniżej poziomu więzadła pachwinowego	1	0,5	0	0,0	0	0,0
Leczenie wielu zdarzeń	1	0,5	0	0,0	0	0,0

[1] Pacjent otrzymał również element pomocniczy.

[2] Interwencja wykonana u pacjenta miała na celu leczenie powiększenia tętniaka i przecieku wewnętrznego.

6.8 Wskaźniki wyników drugorzędowych

Zgodnie z danymi ujętymi w **Tabeli 6.8.1**, leczenie AAA przy użyciu stent-graftu wewnątrznaczyniowego Zenith AAA w porównaniu do grupy kontrolnej leczonej operacyjnie wykazało istotne korzyści w zakresie powrotu do zdrowia i jakości życia.

Tabela 6.8.1 Wyniki drugorzędowe w poszczególnych grupach leczenia

Parametr	Zenith – ryzyko standardowe	Operacja – ryzyko standardowe	Wartość *P*	Zenith – ryzyko wysokie	Zenith – grupa próbna
Czas trwania znieczulenia (min.)	221,6 ± 67,3	304,5 ± 102,7	<0,001	218,9 ± 69,6	213,9 ± 57,7
Czas trwania zabiegu (min.)	153,2 ± 56,3	238,7 ± 92,2	<0,001	153,5 ± 58,6	155,9 ± 43,2
Podane produkty krwiopochodne	5,0% (10/200)	84% (67/80)	<0,001	12% (12/100)	3,8% (2/52)
Utrata krwi (ml)	299 ± 324	1676 ± 1676	<0,001	356 ± 514	265 ± 226
Liczba dni w OIT	0,4 ± 0,9	3,4 ± 4,6	<0,001	0,5 ± 1,2	0,5 ± 0,9
Liczba dni do wypisania ze szpitala	2,6 ± 1,7	8,8 ± 5,6	<0,001	3,0 ± 2,8	2,7 ± 1,5
Liczba dni do rozpoczęcia doustnego przyjmowania płynów	0,5 ± 0,8	3,9 ± 2,5	<0,001	0,5 ± 0,6	0,7 ± 0,5
Liczba dni do wprowadzenia zwykłej diety	1,3 ± 1,2	6,6 ± 4,9	<0,001	1,3 ± 0,8	1,1 ± 0,7
Liczba dni do powrotu prawidłowej czynności jelit	2,6 ± 1,4	4,2 ± 2,1	<0,001	2,6 ± 1,5	2,0 ± 1,2
Liczba dni do rozpoczęcia chodzenia	1,2 ± 0,7	3,5 ± 3,4	<0,001	1,2 ± 0,7	1,2 ± 0,6
Czas trwania intubacji (godz.)	1,9 ± 2,2	11,7 ± 13,6	<0,001	1,2 ± 1,7	2,6 ± 4,6
Najwyższa temperatura	101,1 ± 1,3	100,7 ± 1,2	0,06	100,8 ± 1,1	101,0 ± 1,2

7 DOBÓR I LECZENIE PACJENTÓW

(Patrz **punkt 4, OSTRZEŻENIA I ŚRODKI OSTROŻNOŚCI**)

7.1 Indywidualizacja leczenia

Firma Cook zaleca wybór średnicy elementów stent-graftu wewnątrznaczyniowego Zenith Flex AAA zgodnie z opisem w **Tabelach 10.5.1** i **10.5.2**. Długość stent-graftu wewnątrznaczyniowego Zenith Flex AAA powinna odpowiadać odległości od najniższej tętnicy nerkowej do poziomu nieco ponad rozwidleniem tętnicy biodrowej wewnętrznej. Lekarz powinien mieć dostępne wszystkie długości i średnice urządzeń koniecznych do dokończenia procedury, szczególnie wtedy, gdy przedoperacyjne pomiary planowania (średnic i długości leczniczych) nie są pewne. Takie podejście umożliwia większą elastyczność podczas operacji, pozwalającą na uzyskanie optymalnych rezultatów zabiegu. Przed zastosowaniem stent-graftu wewnątrznaczyniowego Zenith Flex AAA należy starannie rozważyć u każdego pacjenta ryzyko i korzyści opisane wcześniej w **punkcie 6, STRESZCZENIE BADAŃ KLINICZNYCH**. Dodatkowe kwestie dotyczące doboru pacjentów to między innymi:

- Wiek i oczekiwana długość życia pacjenta
- Choroby towarzyszące (np. upośledzenie czynności serca, płuc lub nerek istniejące przed zabiegiem, chorobliwa otyłość)
- Możliwość wykonania u pacjenta otwartej operacji naprawczej
- Budowa anatomiczna pacjenta umożliwiająca wykonanie wewnątrznaczyniowego zabiegu naprawczego
- Ryzyko pęknięcia tętniaka w porównaniu z ryzykiem leczenia stent-graftem wewnątrznaczyniowym Zenith Flex AAA
- Możliwość tolerancji znieczulenia ogólnego, regionalnego lub miejscowego
- Średnica dostępowego naczynia biodrowo-udowego i jego morfologia (minimalna skrzeplina, zwapnienie i/lub krętość) powinny odpowiadać technikom dostępu naczyniowego i akcesoriom podawania wykorzystującym naczyniową koszulkę wprowadzającą o profilu od 16 F do 22 F
- Niezmieniony tętniakowato podnerkowy odcinek aorty (szyja) proksymalnie do tętniaka o:
  - długości co najmniej 15 mm,
  - średnicy mierzonej od ściany zewnętrznej do ściany zewnętrznej nie większej niż 32 mm i nie mniejszej niż 18 mm,
  - kącie mniejszym od 60 stopni względem długiej osi tętniaka, i
  - kącie mniejszym od 45 stopni względem osi aorty w części nadnerkowej
- Miejsce mocowania dystalnego w tętnicy biodrowej o długości większej niż 10 mm i średnicy 7,5 do 20 mm (mierzonej od ściany zewnętrznej do ściany zewnętrznej)
- Tętnica udowa/biodrowa wolna od istotnych zmian zarostowych, które spowalniałyby przepływ przez stent-graft wewnątrznaczyniowy

Ostateczna decyzja o podjęciu leczenia zależy od lekarza i pacjenta.

8 INFORMACJE O PROWADZENIU PACJENTA

Podczas omawiania niniejszego urządzenia wewnątrznaczyniowego i zabiegu lekarz wraz z pacjentem (i/lub członkami rodziny) powinien rozważyć ryzyko i korzyści, w tym:

- Ryzyko i różnice pomiędzy wewnątrznaczyniowym zabiegiem naprawczym a operacją naprawczą
- Potencjalne zalety tradycyjnej otwartej operacji naprawczej
- Potencjalne zalety wewnątrznaczyniowego zabiegu naprawczego
- Możliwość, że po początkowym wewnątrznaczyniowym zabiegu naprawczym konieczny może być kolejny zabieg interwencyjny lub otwarta operacja naprawcza tętniaka

Oprócz ryzyka i korzyści wewnątrznaczyniowego zabiegu naprawczego lekarz powinien ocenić również zaangażowanie pacjenta i jego skłonność do poddania się kontroli pooperacyjnej koniecznej dla zapewnienia ciągłego bezpieczeństwa i skutecznych wyników. Poniżej wymieniono dodatkowe tematy do omówienia z pacjentem, dotyczące oczekiwań po wewnątrznaczyniowym zabiegu naprawczym:

- **Długoterminowe działanie stent-graftów wewnątrznaczyniowych nie zostało jeszcze ustalone. Wszyscy pacjenci powinni zostać poinformowani o tym, że leczenie wewnątrznaczyniowe wymaga dożywotniej, regularnej kontroli w celu oceny stanu zdrowia i działania stent-graftu wewnątrznaczyniowego.** Pacjenci ze specyficznymi objawami klinicznymi (np. przeciekami wewnętrznymi, poszerzającymi się tętniakami lub zmianami struktury lub położenia stent-graftu wewnątrznaczyniowego) powinni podlegać ściślejszej kontroli. Szczegółowe wytyczne dotyczące kontroli opisano w **punkcie 12, WSKAZÓWKI DOTYCZĄCE OBRAZOWANIA I KONTROLA PO ZABIEGU**.
- Pacjenci powinni zostać poinformowani o znaczeniu przestrzegania harmonogramu kontroli, zarówno w ciągu pierwszego roku, jak później w rocznych odstępach. Pacjentom należy powiedzieć, że regularna i konsekwentna kontrola jest decydującą częścią zapewnienia ciągłości bezpieczeństwa i efektywności leczenia wewnątrznaczyniowego tętniaków aorty brzusznej. Wymagane jest wykonywanie obrazowania przynajmniej raz w roku i przestrzeganie rutynowych zaleceń dotyczących kontroli pooperacyjnej, co powinno być częścią dożywotniego zaangażowania pacjenta we własne zdrowie i dobre samopoczucie.
- Pacjenta należy poinformować, że pomyślna naprawa tętniaka nie zatrzymuje postępu choroby. W dalszym ciągu istnieje możliwość wystąpienia związanego z nią zwyrodnienia naczyń.
- Lekarze muszą poinformować wszystkich pacjentów, że ważne jest szybkie zgłoszenie się do lekarza, jeśli wystąpią objawy zamknięcia odgałęzienia, powiększenia się lub pęknięcia tętniaka. Objawy zamknięcia odgałęzienia stent-graftu obejmują ból biodra(bioder) lub nogi(nóg) podczas chodzenia lub w spoczynku, lub zblednięcie lub ochłodzenie nogi. Pęknięcie tętniaka może przebiegać bezobjawowo, jednak zwykle daje następujące objawy: ból; drętwienie; osłabienie nóg; różnego rodzaju ból pleców, klatki piersiowej, brzucha lub pachwiny; zawroty głowy; omdlenie; szybkie bicie serca lub nagłe osłabienie.
- Ze względu na obrazowanie wymagane do pomyślnego umieszczenia i kontroli pozabiegowej urządzeń wewnątrznaczyniowych należy omówić ryzyko narażenia rozwijających się tkanek na promieniowanie z kobietami, które są lub podejrzewają, że są w ciąży. U mężczyzn poddawanych zabiegom wewnątrznaczyniowym lub otwartym operacjom naprawczym może wystąpić impotencja.

Lekarze powinni polecić pacjentom zapoznanie się z uwagami dotyczącymi ryzyka występującego w trakcie i po wszczepieniu urządzenia zawartymi w Przewodniku dla pacjentów. Ryzyko związane z zabiegiem obejmuje powikłania sercowe, płucne, neurologiczne, jelitowe i krwotoczne. Ryzyko związane z urządzeniem obejmuje zamknięcie, przeciek wewnętrzny, powiększenie się tętniaka, złamanie, możliwość powtórnej interwencji i konwersji do otwartej operacji, pęknięcie i zgon (patrz **punkt 5.1, Obserwowane zdarzenia niepożądane** i **punkt 5.2, Potencjalne zdarzenia niepożądane**). Lekarz powinien wypełnić *kartę identyfikacyjną pacjenta* i przekazać ją pacjentowi, który powinien nosić ją ze sobą przez cały czas. Pacjent powinien okazywać kartę zawsze podczas wizyt u innych lekarzy/pracowników służby zdrowia, zwłaszcza w przypadku dodatkowych procedur diagnostycznych (np. MRI).

9 SPOSÓB DOSTARCZENIA

- Stent-graft wewnątrznaczyniowy Zenith Flex AAA z systemem wprowadzającym Z-Trak jest sterylizowany gazowym tlenkiem etylenu i załadowany fabrycznie, w rozrywanych opakowaniach.
- Urządzenie przeznaczone jest wyłącznie do jednorazowego użycia. Urządzenia nie wolno powtórnie wyjaławiać.
- Produkt jest jałowy jeśli opakowanie nie jest otwarte ani uszkodzone. Należy skontrolować urządzenie i opakowanie, aby sprawdzić, czy w wyniku transportu nie doszło do żadnych uszkodzeń. Nie używać tego urządzenia, jeśli nastąpiło uszkodzenie lub jeśli jałowa bariera została zniszczona lub rozerwana. Jeśli nastąpiło uszkodzenie, nie wolno używać produktu i należy go zwrócić do firmy COOK.
- Przed użyciem należy sprawdzić, czy dostarczono prawidłowe urządzenia (ilość i rozmiar) dla danego pacjenta poprzez porównanie urządzenia z zamówieniem wystawionym przez lekarza dla tego konkretnego pacjenta.
- Główny trzon urządzenia jest załadowany na koszulkę wprowadzającą Flexor o średnicy 18, 20 lub 22 F. Powierzchnia koszulki jest pokryta powłoką hydrofilną, która po zwilżeniu poprawia jej przesuwalność. W celu aktywowania powłoki hydrofilnej powierzchnię trzeba przetrzeć sterylnym gazikiem nasączonym roztworem soli fizjologicznej.
- Nie używać po upływie terminu ważności wydrukowanego na etykiecie.
- Przechowywać w chłodnym i suchym miejscu.

10 INFORMACJE DOTYCZĄCE ZASTOSOWANIA KLINICZNEGO

10.1 Szkolenie lekarza

PRZESTROGA: Podczas wszczepiania lub procedur powtórnej interwencji zawsze musi być dostępny wykwalifikowany zespół chirurgów na wypadek konieczności przejścia do otwartej operacji naprawczej.

PRZESTROGA: Stent-graft wewnątrznaczyniowy Zenith Flex AAA z systemem wprowadzającym Z-Trak powinien być używany wyłącznie przez lekarzy i zespoły wyszkolone w interwencyjnych technikach naczyniowych i w użyciu niniejszego urządzenia. Zalecane wymagania odnośnie umiejętności/wiedzy lekarzy stosujących stent-graft wewnątrznaczyniowy Zenith Flex AAA z systemem wprowadzającym Z-Trak wymieniono poniżej:

Dobór pacjentów:

- Znajomość natury tętniaków aorty brzusznej i chorób towarzyszących związanych z operacją naprawczą tych tętniaków.
- Znajomość interpretacji radiogramów, wyboru urządzenia, planowania i doboru rozmiaru.

Zespół wielodyscyplinarny, mający łącznie doświadczenie zabiegowe w:

- Dostępie udowym, arteriotomii i zabiegach naprawczych
- Dostępie przezskórnym i technikach zamykania rany
- Nieselektywnych i selektywnych technikach z użyciem prowadników i cewników
- Interpretacji obrazów fluoroskopowych i angiograficznych
- Embolizacja
- Angioplastyka
- Umieszczaniu stentów wewnątrznaczyniowych
- Technikach posługiwania się pętlą
- Odpowiednim stosowaniu radiologicznych środków kontrastowych
- Technikach zmniejszania narażenia na promieniowanie
- Biegłości w zakresie niezbędnych opcji prowadzenia pacjenta po zabiegu

10.2 Kontrola przed użyciem

Należy skontrolować urządzenie i opakowanie, aby sprawdzić, czy w wyniku transportu nie doszło do żadnych uszkodzeń. Nie używać tego urządzenia, jeśli nastąpiło uszkodzenie lub jeśli jałowa bariera została zniszczona lub rozerwana. Jeśli nastąpiło uszkodzenie, nie wolno używać produktu i należy go zwrócić do firmy COOK. Przed użyciem należy sprawdzić, czy dostarczono prawidłowe urządzenia (ilość i rozmiar) dla danego pacjenta poprzez porównanie urządzenia z zamówieniem wystawionym przez lekarza dla tego konkretnego pacjenta.

10.3 Wymagane materiały

(Nieuwzględnione w 3-częściowym zestawie modularnym)

- Zestaw pomocniczy stent-graftu wewnątrznaczyniowego Zenith AAA
- Fluoroskop z możliwością wykonywania angiografii cyfrowej (ramię C lub jednostka umocowana na stałe)
- Środki kontrastowe
- Strzykawka
- Heparynizowany roztwór soli fizjologicznej
- Jałowe gaziki

10.4 Materiały zalecane

(Nieuwzględnione w 3-częściowym zestawie modularnym)

Do wszczepiania dowolnych elementów linii produktów Zenith zaleca się produkty wymienione poniżej. Informacje na temat użycia tych produktów znajdują się w Sugerowanych instrukcjach użycia poszczególnych produktów.

- Ekstra sztywny prowadnik o średnicy 0,035 cala (0,89 mm), długości 260 cm, na przykład:
  - Ekstra sztywne prowadniki Cook Lunderquist (LES)
- Standardowy prowadnik o średnicy 0,035 cala (0,89 mm), na przykład:
  - Prowadniki Cook o średnicy 0,035 cala (0,89 mm)
  - Prowadniki Cook Nimble™

- Balony kształtujące, na przykład:
  - Cewnik balonowy Cook Coda
- Zestawy introduktorów, na przykład:
  - Zestawy introduktorów Cook Check-Flo®
  - Zestawy extra dużych introduktorów Check-Flo firmy Cook
  - Introduktory przeciwstronne Cook Flexor Balkin Up & Over®
- Cewnik kalibrujący, na przykład:
  - Cewniki kalibrujące centymetrowe Cook Aurous®
- Cewniki angiograficzne z cieniodajną końcówką, na przykład:
  - Cewniki angiograficzne Cook z końcówką Beacon®
  - Cewniki Royal Flush z końcówką Beacon firmy Cook
- Igły dostępowe, na przykład:
  - Igły dostępowe jednościenne firmy Cook
- Rozszerzacze wewnątrznaczyniowe, na przykład:
  - Zestawy rozszerzaczy wewnątrznaczyniowych firmy Cook

10.5 Wskazówki doboru rozmiaru urządzenia

Wyboru średnicy należy dokonać na podstawie średnicy naczynia zmierzonej od ściany zewnętrznej do ściany zewnętrznej, a **nie** średnicy światła naczynia. Dobranie zbyt małego lub zbyt dużego przyrządu może spowodować niecałkowite uszczelnienie lub pogorszenie przepływu.

Tabela 10.5.1 Wskazówki doboru rozmiaru głównego trzonu stent-graftu*

Docelowa średnica aorty[1,2] (mm)	Średnica głównego trzonu[3] (mm)	Całkowita długość do odgałęzienia przeciwstronnego/ Całkowita długość do odgałęzienia tożsamostronnego (mm)	Koszulka wprowadzająca (F)
18-19	22	82/112, 96/126, 111/141, 125/155, 140/170	18
20-21	24	82/112, 96/126, 111/141, 125/155, 140/170	18
22	26	82/112, 96/126, 111/141, 125/155, 140/170	18
23-24	28	82/112, 96/126, 111/141, 125/155, 140/170	20
25-26	30	82/112, 96/126, 111/141, 125/155, 140/170	20
27-28	32	82/112, 96/126, 111/141, 125/155, 140/170	20
29-32	36	95/125, 113/143, 131/161, 149/179	22

[1]Maksymalna średnica wzdłuż proksymalnego miejsca mocowania.
[2]Zaokrąglić zmierzoną średnicę aorty do jednego mm.
[3]Dodatkowe czynniki mogą mieć wpływ na dobór średnicy.
*Wszystkie wymiary są nominalne.

Tabela 10.5.2 Wskazówki doboru rozmiaru stent-graftu odnogi biodrowej*

Średnica docelowego naczynia biodrowego[1,2] (mm)	Średnica odnogi biodrowej[3] (mm)	Długość robocza odnogi biodrowej[4] (mm)	Koszulka wprowadzająca (F)
<8	8	37, 54, 71, 88, 105, 122	14
8-9	10	37, 54, 71, 88, 105, 122	14
10-11	12	39, 56, 73, 90, 107, 124	16
12-13	14	39, 56, 73, 90, 107, 124	16
14-15	16	39, 56, 73, 90	16
16-17	18	39, 56, 73, 90	16
18	20	39, 56, 73, 90	16
19	22	39, 56, 73, 90	16
20	24	39, 56, 73, 90	16

[1]Maksymalna średnica wzdłuż dystalnego miejsca mocowania.
[2]Zaokrąglić zmierzoną średnicę naczynia biodrowego z dokładnością do jednego mm.
[3]Dodatkowe czynniki mogą mieć wpływ na dobór średnicy.
[4]Całkowita długość odnogi = długość robocza + 22 mm stentu łączącego.
*Wszystkie wymiary są nominalne.

11 WSKAZÓWKI UŻYCIA

Wymagania anatomiczne

- Średnica dostępowego naczynia biodrowo-udowego i jego morfologia (minimalna skrzeplina, zwapnienie i/lub krętość) powinny odpowiadać technikom dostępu naczyniowego i akcesoriom. Może być wymagana technika protezy tętniczej.
- Długość szyi proksymalnej tętniaka aorty powinna wynosić co najmniej 15 mm, a średnica mierzona od ściany zewnętrznej do ściany zewnętrznej od 18 do 32 mm.
- Miejsce mocowania dystalnego w tętnicy biodrowej powinno mieć długość powyżej 10 mm i średnicę 7,5-20 mm (mierzoną od ściany zewnętrznej do ściany zewnętrznej).

Przed zastosowaniem stent-graftu wewnątrznaczyniowego Zenith Flex AAA z systemem wprowadzającym Z-Trak należy przeczytać niniejszą broszurę zawierającą *Sugerowaną instrukcję użycia*. Niniejsza instrukcja zawiera podstawowe wskazówki dotyczące umieszczania urządzenia. Zmiany w następujących procedurach mogą być konieczne. Niniejsza instrukcja zawiera wskazówki pomocnicze dla lekarza i nie zastępuje oceny lekarskiej.

Ogólne informacje o stosowaniu

Używając stent-graftu wewnątrznaczyniowego Zenith Flex AAA z systemem wprowadzającym Z-Trak należy stosować standardowe techniki zakładania dostępowych koszulek tętniczych, cewników prowadzących, cewników angiograficznych i prowadników. Stent-graft wewnątrznaczyniowy Zenith Flex AAA z systemem wprowadzającym Z-Trak jest zgodny z prowadnikami o średnicy 0,035 cala (0,89 mm).

Wszczepianie wewnątrznaczyniowych stent-graftów jest zabiegiem chirurgicznym i możliwe jest występowanie utraty krwi z różnych przyczyn, co w niezbyt częstych przypadkach wymaga interwencji (łącznie z przetoczeniem krwi) w celu zapobiegania niepożądanym wynikom postępowania. Ważne jest monitorowanie podczas całego zabiegu utraty krwi z zastawki hemostatycznej, ale szczególne znaczenie ma to podczas manipulowania szarym pozycjonerem. W razie nadmiernej utraty krwi po usunięciu szarego pozycjonera należy rozważyć umieszczenie nienapełnionego balonu kształtującego lub rozszerzacza systemu podawania w obrębie zastawki, co spowoduje ograniczenie przepływu.

Przedimplantacyjne czynniki determinujące

Sprawdzić z planem przedimplantacyjnym, czy wybrano prawidłowe urządzenie. Do czynników determinujących należą:

1. Wybór tętnicy udowej do wprowadzenia systemu głównego trzonu (np. określenie odpowiednich tętnic biodrowych przeciwstronnych i tożsamostronnych).
2. Nachylenie kątowe szyi aorty, tętniaka i tętnic biodrowych.
3. Jakość szyi aorty.
4. Średnice szyi aorty w odcinku podnerkowym i dystalnych odcinków tętnic biodrowych.
5. Odległość od tętnic nerkowych do rozwidlenia aorty.
6. Odległość od rozwidlenia aorty do tętnic biodrowych wewnętrznych/ miejsc(a) mocowania.
7. Tętniaki rozciągające się na tętnice biodrowe mogą wymagać szczególnego rozważenia wyboru właściwego miejsca przylegania stent-graftu do tętnicy.
8. Uwzględnić stopień zwapnienia naczyń.

Przygotowanie pacjenta

1. Należy sprawdzić obowiązujące w placówce protokoły związane ze znieczuleniem, leczeniem antykoagulantami i monitorowaniem parametrów życiowych.
2. Ułożyć pacjenta na stole do badań obrazowych umożliwiającym fluoroskopową wizualizację aorty od łuku aorty do rozwidleń tętnic udowych.
3. Przy użyciu standardowej techniki chirurgicznej odsłonić obie tętnice udowe wspólne.
4. Zapewnić odpowiednią kontrolę obu odsłoniętych naczyń udowych w odcinku bliższym i dalszym.

11.1 System rozwidlony (Rys. 2 i 3)

11.1.1 Przygotowanie/przepłukiwanie rozwidlonego trzonu głównego

1. Usunąć mandryn do transportu z szarą złączką (z kaniuli wewnętrznej) i ochraniacz końcówki rozszerzacza (z końcówki rozszerzacza). Zdjąć koszulkę Peel-Away® z tylnej części zastawki hemostatycznej. **(Rys. 5)** Unieść dystalną końcówkę systemu i przepłukać przez kranik w zastawce hemostatycznej do chwili, gdy płyn pojawi się w bocznym otworze w pobliżu końcówki koszulki wprowadzającej. **(Rys. 6)** Kontynuować wstrzykiwanie pełnych 20 ml roztworu płuczącego przez urządzenie. Przerwać wstrzykiwanie i zamknąć kranik na rurce łączącej.

UWAGA: Jako płynu płuczącego do stent-graftów często używa się heparynizowanego roztworu soli fizjologicznej.

2. Podłączyć strzykawkę z heparynizowanym roztworem soli fizjologicznej do złączki kaniuli wewnętrznej. Przepłukiwać do chwili, gdy płyn pojawi się w końcówce rozszerzacza. **(Rys. 7)**

UWAGA: Podczas przepłukiwania systemu, unieść dystalną końcówkę, aby umożliwić usunięcie powietrza.

3. Nasączyć jałowe gaziki roztworem soli fizjologicznej i przetrzeć nimi koszulkę wprowadzającą Flexor w celu uaktywnienia powłoki hydrofilnej. Nawilżyć obficie zarówno koszulkę jak i rozszerzacz.

11.1.2 Przygotowanie/przepłukiwanie przeciwstronnej odnogi biodrowej

1. Usunąć mandryn do transportu z szarą złączką (z kaniuli wewnętrznej) i ochraniacz końcówki rozszerzacza (z końcówki rozszerzacza). Zdjąć koszulkę Peel-Away z tylnej części zastawki hemostatycznej. **(Rys. 8)** Unieść dystalną końcówkę systemu i przepłukać przez kranik w zastawce hemostatycznej do chwili, gdy płyn pojawi się w bocznym otworze w pobliżu końcówki koszulki wprowadzającej. **(Rys. 6)** Kontynuować wstrzykiwanie pełnych 20 ml roztworu płuczącego przez urządzenie. Przerwać wstrzykiwanie i zamknąć kranik na rurce łączącej.

UWAGA: Jako płynu płuczącego do stent-graftów często używa się heparynizowanego roztworu soli fizjologicznej.

2. Podłączyć strzykawkę z heparynizowanym roztworem soli fizjologicznej do złączki kaniuli wewnętrznej. Przepłukiwać do chwili, gdy płyn pojawi się w końcówce rozszerzacza. **(Rys. 7)**

UWAGA: Podczas przepłukiwania systemu, unieść dystalną końcówkę, aby umożliwić usunięcie powietrza.

11.1.3 Przygotowanie/przepłukiwanie tożsamostronnej odnogi biodrowej

W celu właściwego przepłukania stent-graftu tożsamostronnej odnogi biodrowej należy postępować zgodnie z instrukcją umieszczoną w poprzednim **punkcie 11.1.2, Przygotowanie/przepłukiwanie przeciwstronnej odnogi biodrowej**.

11.1.4 Dostęp naczyniowy i angiografia

1. Przy użyciu standardowej techniki nakłuć wybrane tętnice udowe wspólne ultracienką igłą dotętniczą o rozmiarze (G) 18 UT lub 19 UT. Po uzyskaniu dostępu do naczynia, wprowadzić:
   - Prowadniki – standardowy o średnicy 0,035 cala (0,89 mm), długości 145 cm, z końcówką J lub prowadnik Bentson
   - Koszulki o odpowiednim rozmiarze (np. 6 lub 8 F)
   - Cewnik płuczący (często cieniodajne cewniki kalibrujące – np. centymetrowy cewnik kalibrujący lub prosty cewnik płuczący)
2. Wykonać angiografię, aby ustalić poziom(y) tętnic nerkowych, rozwidlenia aorty i rozwidleń biodrowych.

UWAGA: Jeśli do zagiętej kątowo szyi używany jest fluoroskop z regulowanym kątem, może być konieczne wykonanie angiogramów przy użyciu różnych projekcji.

11.1.5 Umieszczanie głównego trzonu

1. Upewnić się, że system podawania został przepłukany heparynizowanym roztworem soli i że całe powietrze zostało usunięte z systemu.
2. Podać heparynę (układowo) i sprawdzić roztwory płuczące. Przepłukiwać po każdej wymianie cewnika i/lub prowadnika.

UWAGA: W ciągu całego zabiegu monitorować stan układu krzepliwości krwi pacjenta.

3. Po stronie tożsamostronnej wymienić prowadnik z końcówką J na sztywny prowadnik (LES) o średnicy 0,035 cala (0,89 mm), długości 260 cm i wsuwać go przez cewnik aż do aorty piersiowej. Usunąć cewnik płuczący i koszulkę. Utrzymywać położenie prowadnika.

4. Przed wprowadzeniem ułożyć system podawania głównego trzonu na brzuchu pacjenta pod kontrolą fluoroskopową, aby określić orientację cieniodajnego znacznika odgałęzienia przeciwstronnego. Ramię boczne zastawki hemostatycznej może posłużyć jako zewnętrzny punkt odniesienia dla znacznika cieniodajnego przeciwstronnego odgałęzienia.
5. Wprowadzić system podawania głównego trzonu po prowadniku do tętnicy udowej, zwracając uwagę na ramię boczne jako punkt odniesienia.

PRZESTROGA: Podczas wprowadzania systemu podawania należy utrzymywać pozycję prowadnika.

PRZESTROGA: W celu uniknięcia jakiegokolwiek skręcenia stent-graftu wewnątrznaczyniowego podczas wszelkiego obracania systemu podawania należy obracać wszystkie elementy systemu równocześnie (od koszulki zewnętrznej po kaniulę wewnętrzną).

6. Wsuwać system podawania do osiągnięcia przez cztery złote znaczniki cieniodajne (umieszczone w odległości 2 mm od najbardziej proksymalnego segmentu tworzywa stent-graftu) **(Rys. 9, ilustracja 1)** położenia nieco poniżej ujścia najniższej tętnicy nerkowej.
7. Sprawdzić położenie prowadnika w odcinku piersiowym aorty. Dopilnować, aby system stent-graftu był tak zorientowany, aby przeciwstronne odgałęzienie znajdowało się powyżej i w kierunku ku przodowi od początku przeciwstronnej tętnicy biodrowej. Jeśli cieniodajny znacznik odgałęzienia przeciwstronnego nie jest prawidłowo zrównany, należy obracać cały system do czasu, aż znajdzie się on w połowie odległości pomiędzy pozycją boczną i przednią po przeciwnej stronie.
   - Takie ustawienie znacznika ✓ wskazuje położenie przednie krótkiego (przeciwstronnego) odgałęzienia. **(Rys. 9, ilustracja 4)**
   - Takie ustawienie znacznika ↘ wskazuje tylne położenie krótkiego (przeciwstronnego) odgałęzienia. **(Rys. 9, ilustracja 5)**
   - Takie ustawienie znacznika | wskazuje położenie boczne krótkiego (przeciwstronnego) odgałęzienia. **(Rys. 9, ilustracja 6)**

UWAGA: Cieniodajna kaniula umieszczona w każdym stencie pomiędzy tętnicami nerkowymi i odgałęzieniem przeciwstronnym jest zrównana z cieniodajnym znacznikiem odgałęzienia przeciwstronnego.

8. Należy ponownie wykonać angiografię w celu sprawdzenia, czy cztery złote znaczniki cieniodajne znajdują się na 2 mm lub więcej poniżej ujścia najniższej tętnicy nerkowej.
9. Upewnić się, że zastawka hemostatyczna Captor na koszulce wprowadzającej Flexor jest obrócona do pozycji otwartej. **(Rys. 10)**
10. Zastosować chwytak do stabilizacji szarego pozycjonera (trzonek systemu podawania) podczas wycofywania koszulki. Rozprężyć pierwsze dwa pokryte stenty przez wycofanie koszulki, równocześnie kontrolując położenie urządzenia. **(Rys. 18)**
11. Nie zmieniając ustawienia stołu, zmniejszyć powiększenie w celu sprawdzenia położenia cieniodajnego znacznika odgałęzienia przeciwstronnego i lokalizacji tętnic nerkowych. Kontynuować rozprężanie do chwili, gdy odgałęzienie przeciwstronne nie zostanie całkowicie rozprężone. **(Rys. 11)** Wstrzymać wycofywanie koszulki.

UWAGA: Sprawdzić, czy odgałęzienie przeciwstronne znajduje się co najmniej 5 mm powyżej rozwidlenia aorty i w pozycji wymaganej do kaniulacji.

11.1.6 Umieszczanie przeciwstronnego prowadnika biodrowego

1. Wprowadzić cewnik i prowadnik poprzez otwarty koniec przeciwstronnego odgałęzienia do trzonu stent-graftu. Wsuwać prowadnik aż ulegnie zakrzywieniu wewnątrz trzonu stent-graftu. Projekcja przednio-tylna i skośne projekcje fluoroskopowe mogą pomóc zweryfikować kaniulację urządzenia.
2. Po kaniulacji wprowadzić cewnik angiograficzny po prowadniku do trzonu stent-graftu wewnątrznaczyniowego. Usunąć prowadnik i wykonać angiografię w celu potwierdzenia położenia. Wsuwać prowadnik aż ulegnie zakrzywieniu wewnątrz trzonu stent-graftu. **(Rys. 12)** Usunąć cewnik angiograficzny.

11.1.7 Rozprężanie proksymalnej (górnej) części głównego trzonu

1. Wykonać angiografię przez cewnik angiograficzny, aby potwierdzić położenie stent-graftu wewnątrznaczyniowego względem tętnic nerkowych. W razie potrzeby ostrożnie zmienić położenie pokrytej części stent-graftu wewnątrznaczyniowego względem tętnic nerkowych. (Na tym etapie zmiana położenia może odbywać się tylko w wąskim zakresie odległości.)

UWAGA: Upewnić się, że tętnice nerkowe są drożne, potwierdzając położenie znaczników proksymalnych stent-graftu co najmniej 2 mm poniżej najniższej drożnej tętnicy nerkowej.

PRZESTROGA: Podczas usuwania proksymalnego drutu zwalniającego, wsuwania nasadki końcówki, a następnie rozprężania stentu nadnerkowego należy potwierdzić, że prowadnik głównego trzonu wystaje tuż poza łuk aorty w kierunku dystalnym i że podparcie systemu jest maksymalne.

2. Zwolnić blokadę w mechanizmie uwalniającym drut zwalniający górnego stentu. Pod kontrolą fluoroskopową wycofać i usunąć drut zwalniający, zsuwając mechanizm uwalniający drut zwalniający z uchwytu, a następnie wyjąć go przez jego szczelinę, prowadząc po kaniuli wewnętrznej. **(Rys. 13)**

Jeżeli występuje wyczuwalny opór lub zauważalne wyginanie się systemu, drut zwalniający jest napięty. Zastosowanie nadmiernej siły może spowodować zmianę położenia stent-graftu. W razie zauważenia nadmiernego oporu lub ruchu systemu podawania należy wstrzymać działanie i ocenić sytuację. Jeśli nie można usunąć mechanizmu uwalniającego drut zwalniający górnego stentu z nasadki końcówki, należy wykonać następujące czynności pod kontrolą fluoroskopową:

a. Usunąć naprężenie drutu zwalniającego, poluzowując imadło sztyftowe i lekko **pociągając** kaniulę wewnętrzną, aby przesunąć nasadkę końcówki w dół po stencie nadnerkowym. Unikać uciskania głównego trzonu stent-graftu Zenith Flex.
b. Ponownie zacisnąć imadło sztyftowe.
c. Usunąć mechanizm uwalniający drut zwalniający górnego stentu.
d. Przejść do kroku 3 w **punkcie 11.1.7, Rozprężanie proksymalnej (górnej) części głównego trzonu.**

UWAGA: Jeśli nadal nie można usunąć mechanizmu uwalniającego drut zwalniający górnego stentu z nasadki końcówki, patrz **punkt 14.1, Rozwiązywanie problemów dotyczących uwalniania drutu zwalniającego.**

3. Poluzować imadło sztyftowe. **(Rys. 14)** Kontrolować położenie stent-graftu, stabilizując szary pozycjoner wprowadzacza.
4. Rozprężyć stent nadnerkowy, wprowadzając kaniulę wewnętrzną nasadki końcówki jednorazowo o 1 do 2 mm, kontrolując jednocześnie położenie głównego trzonu do chwili, gdy stent górny zostanie całkowicie rozprężony. **(Rys. 15** i **16)** Wsunąć kaniulę nasadki końcówki o dodatkowy 1 do 2 cm a następnie zacisnąć ponownie imadło sztyftowe, aby uniknąć kontaktu z rozprężonym stentem nadnerkowym.

UWAGA: Jeśli nie jest możliwe całkowite rozprężenie stentu nadnerkowego poprzez przesuwanie do przodu kaniuli wewnętrznej nasadki końcówki, patrz **punkt 14.2, Rozwiązywanie problemów dotyczących rozprężania stentu nadnerkowego.**

UWAGA: Po rozprężeniu stentu nadnerkowego z haczykami nie zaleca się podejmowania dalszych prób zmiany położenia stent-graftu.

OSTRZEŻENIE: Stent-graft wewnątrznaczyniowy Zenith Flex AAA zawiera stent nadnerkowy z haczykami mocującymi. Podczas manipulowania urządzeniami interwencyjnymi w okolicy stentu nadnerkowego należy zachować najwyższą ostrożność.

5. Wsunąć prowadnik przeciwstronny do aorty piersiowej.

11.1.8 Umieszczanie i rozprężanie przeciwstronnej odnogi biodrowej

PRZESTROGA: Sprawdzić, czy ustalona uprzednio przeciwstronna odnoga biodrowa jest wybrana do wprowadzenia po przeciwnej stronie pacjenta przed wszczepieniem.

1. Umieścić intensyfikator obrazu tak, aby uwidocznić zarówno przeciwstronną tętnicę biodrową wewnętrzną, jak i przeciwstronną tętnicę biodrową wspólną.
2. Przed wprowadzeniem systemu podawania przeciwstronnej odnogi biodrowej, wstrzyknąć kontrast przez przeciwstronną koszulkę udową aby zlokalizować przeciwstronną tętnicę biodrową wewnętrzną.
3. Wprowadzić do tętnicy system podawania przeciwstronnej odnogi biodrowej. Wsuwać powoli do chwili, gdy stent-graft odnogi biodrowej będzie zachodzić na co najmniej jeden pełny stent odnogi biodrowej (tj. stent proksymalny stent-graftu odnogi biodrowej) wewnątrz przeciwstronnego odgałęzienia głównego trzonu. **(Rys. 17)** Jeśli w trakcie tego manewru występuje jakakolwiek tendencja do poruszania się głównego trzonu stent-graftu, należy utrzymać go w danym położeniu przez stabilizację szarego pozycjonera po stronie tożsamostronnej.

UWAGA: Jeśli podczas wsuwania systemu podawania odnogi biodrowej wystąpią trudności, należy wymienić prowadnik na bardziej sztywny. W krętych naczyniach anatomia może znacznie się zmienić podczas wprowadzania systemów sztywnych prowadników i koszulek.

4. Potwierdzić położenie dystalnego końca stent-graftu odnogi biodrowej. W razie konieczności zapewnienia drożności obu tętnic biodrowych i minimalnego zachodzenia na jeden pełny stent odnogi biodrowej (tj. stent proksymalny stent-graftu odnogi biodrowej, maksymalne zachodzenie na 1,5 szerokości stentu), należy zmienić pozycję stent-graftu odnogi biodrowej w głównym trzonie stent-graftu wewnątrznaczyniowego.

UWAGA: Dopilnować, aby zastawka hemostatyczna Captor na koszulce wprowadzającej odnogi biodrowej była obrócona do otwartego położenia. **(Rys. 10)**

5. W celu rozprężenia należy przytrzymać stent-graft odnogi biodrowej na miejscu chwytakiem na szarym pozycjonerze podczas wycofywania koszulki. **(Rys. 18** i **19)** Upewnić się, że części w dalszym ciągu zachodzą na siebie na szerokość jednego stentu.
6. Wstrzymać wycofywanie koszulki bezpośrednio po zwolnieniu dystalnego końca stent-graftu odnogi biodrowej.
7. Pod kontrolą fluoroskopową i po weryfikacji położenia stent-graftu odnogi biodrowej należy zwolnić imadło sztyftowe, wycofać kaniulę wewnętrzną w celu złączenia stożkowego rozszerzadła i szarego pozycjonera. Docisnąć imadło sztyftowe. Trzymać koszulkę nieruchomo, równocześnie wycofując szary pozycjoner z przymocowaną kaniulą wewnętrzną.
8. Zamknąć zastawkę hemostatyczną Captor na koszulce wprowadzającej odnogi biodrowej, obracając ją do oporu w kierunku zgodnym z ruchem wskazówek zegara. **(Rys. 26)**
9. Ponownie potwierdzić położenie prowadnika.

11.1.9 Rozprężanie dystalnej (dolnej) części głównego trzonu

1. Powrócić do strony tożsamostronnej.
2. Całkowicie rozprężyć tożsamostronne odgałęzienie głównego trzonu poprzez wycofanie koszulki aż do rozprężenia się najbardziej dystalnego stentu. **(Rys. 18** i **20)** Wstrzymać wycofywanie koszulki.

UWAGA: Stent dystalny jest ciągle jeszcze zabezpieczony drutem zwalniającym.

3. Zwolnić blokadę w mechanizmie uwalniającym drut zwalniający odgałęzienia tożsamostronnego. Wycofać i usunąć drut zwalniający, zsuwając z uchwytu mechanizm uwalniający drut zwalniający odgałęzienia tożsamostraonnego, po czym wyjąć go przez szczelinę drutu po kaniuli wewnętrznej. **(Rys. 21)**

11.1.10 Łączenie nasadki końcówki

1. Poluzować imadło sztyftowe. **(Rys. 22)**
2. Przytrzymać koszulkę i kaniulę wewnętrzną, aby uniknąć jakiegokolwiek poruszenia tych elementów.
3. Wsuwać szary pozycjoner po kaniuli wewnętrznej do chwili jego złączenia z nasadką końcówki. **(Rys. 23, 24** i **25)**

UWAGA: Jeśli pojawi się opór, szary pozycjoner należy lekko obrócić i kontynuować delikatne wsuwanie.

4. Zacisnąć ponownie imadło sztyftowe i wycofać nasadkę końcówki i szary pozycjoner przez stent-graft i przez koszulkę, pociągając kaniulę wewnętrzną. Pozostawić koszulkę i prowadnik na miejscu.

UWAGA: Utrzymać pozycję koszulki i prowadnika.

5. Zamknąć zastawkę hemostatyczną Captor na koszulce wprowadzającej głównego trzonu, obracając ją do oporu w kierunku zgodnym z ruchem wskazówek zegara. **(Rys. 26)**

11.1.11 Umieszczanie i rozprężanie tożsamostronnej odnogi biodrowej

UWAGA: Upewnić się, że zastawka hemostatyczna Captor na koszulce wprowadzającej głównego trzonu jest obrócona do otwartego położenia. **(Rys. 27)**

1. Wykorzystać zestaw prowadnika i koszulki głównego trzonu stent-graftu do wprowadzenia stent-graftu tożsamostronnej odnogi biodrowej. Wsunąć łącznie rozszerzacz i koszulkę do koszulki głównego trzonu.

UWAGA: W krętych naczyniach położenie tętnic biodrowych wewnętrznych może ulegać znacznym zmianom podczas wprowadzania systemów sztywnych prowadników i koszulek.

2. Wsuwać powoli do chwili, gdy stent-graft tożsamostronnej odnogi biodrowej będzie zachodzić na co najmniej jeden pełny stent odnogi biodrowej (tj. stent proksymalny stent-graftu odnogi biodrowej) wewnątrz tożsamostronnego odgałęzienia głównego trzonu. **(Rys. 28)**

UWAGA: Jeśli wymagane jest zachodzenie urządzeń na długości większej niż trzy stenty odnogi biodrowej (więcej niż dwa stenty odnogi biodrowej dla odnóg o długości 37, 39, 54 i 56 mm), konieczne może być rozważenie zastosowania przedłużenia odnogi w obszarze rozwidlenia po przeciwnej stronie.

3. Potwierdzić położenie dystalnego końca stent-graftu odnogi biodrowej. Jeśli to konieczne, zmienić położenie stent-graftu odnogi biodrowej, aby zapewnić drożność tętnicy biodrowej wewnętrznej.

UWAGA: Dopilnować, aby zastawka hemostatyczna Captor na koszulce wprowadzającej odnogi biodrowej była obrócona do otwartego położenia. **(Rys. 10)**

4. W celu rozprężenia należy ustabilizować stent-graft odnogi biodrowej chwytakiem na szarym pozycjonerze podczas wycofywania koszulki odnogi biodrowej. **(Rys. 29** i **30)** W razie potrzeby wycofać koszulkę głównego trzonu.
5. Pod kontrolą fluoroskopową i po weryfikacji położenia stent-graftu odnogi biodrowej należy poluzować imadło sztyftowe i wycofać kaniulę wewnętrzną w celu złączenia stożkowego rozszerzadła i szarego pozycjonera. Docisnąć imadło sztyftowe. Utrzymując nieruchomo koszulkę

głównego trzonu, równocześnie wycofywać koszulkę odnogi biodrowej i szary pozycjoner z przymocowaną kaniulą wewnętrzną.
6. Zamknąć zastawkę hemostatyczną Captor na koszulce wprowadzającej głównego trzonu, obracając ją do oporu w kierunku zgodnym z ruchem wskazówek zegara.
7. Ponownie potwierdzić położenie prowadników. Pozostawić koszulkę i prowadniki na miejscu.

11.1.12 Wprowadzenie balonu kształtującego

1. Przygotować balon kształtujący według poniższego opisu:
   - Przepłukać światło prowadnika heparynizowaną solą fizjologiczną.
   - Usunąć całe powietrze z balonu.
2. W ramach przygotowania do wprowadzenia balonu kształtującego, otworzyć zastawkę hemostatyczną Captor, obracając ją w kierunku przeciwnym do ruchu wskazówek zegara.
3. Wsunąć balon kształtujący po prowadniku i przez zastawkę hemostatyczną Captor systemu wprowadzającego głównego trzonu do poziomu tętnic nerkowych. Utrzymywać właściwe położenie koszulki.
4. Delikatnie zacisnąć zastawkę hemostatyczną Captor wokół balonu kształtującego, obracając ją zgodnie z ruchem wskazówek zegara.

PRZESTROGA: Nie wolno napełniać balonu w naczyniu poza stent-graftem.

5. Rozprężyć balon kształtujący rozcieńczonym środkiem kontrastowym (według zaleceń producenta) w obszarze najbardziej proksymalnego pokrytego stentu i szyi podnerkowej, zaczynając od końca proksymalnego i kierując się w stronę dystalną. **(Rys. 31)**

PRZESTROGA: Przed zmianą położenia balonu należy potwierdzić jego całkowite opróżnienie.

PRZESTROGA: Przed zmianą położenia balonu kształtującego zastawka hemostatyczna Captor musi zostać otwarta.

6. Wycofać balon kształtujący do miejsca zachodzenia tożsamostronnego odgałęzienia i rozprężyć.

PRZESTROGA: Przed zmianą położenia balonu kształtującego zastawka hemostatyczna Captor musi zostać otwarta.

7. Wycofać balon kształtujący do tożsamostronnego dystalnego miejsca umocowania i rozprężyć go.

PRZESTROGA: Nie wolno napełniać balonu w naczyniu poza stent-graftem.

PRZESTROGA: Przed zmianą położenia balonu kształtującego zastawka hemostatyczna Captor musi zostać otwarta.

8. Opróżnić i usunąć balon kształtujący. Przemieścić balon kształtujący na przeciwstronny prowadnik i do systemu wprowadzającego przeciwstronnej odnogi biodrowej. Wsunąć balon kształtujący do miejsca zachodzenia przeciwstronnego odgałęzienia i rozprężyć go.

PRZESTROGA: Przed zmianą położenia balonu należy potwierdzić jego całkowite opróżnienie.

PRZESTROGA: Przed zmianą położenia balonu kształtującego zastawka hemostatyczna Captor musi zostać otwarta.

9. Wycofać balon kształtujący do dystalnego miejsca mocowania przeciwstronnej odnogi biodrowej/naczynia i rozprężyć go. (**Rys. 31)**

PRZESTROGA: Nie wolno napełniać balonu w naczyniu poza stent-graftem.

10. Wyjąć balon kształtujący i zastąpić go cewnikiem angiograficznym, aby wykonać angiogramy końcowe.
11. Usunąć lub wymienić wszystkie sztywne prowadniki, aby umożliwić tętnicom biodrowym przyjęcie ich naturalnego położenia.

Angiogram końcowy

1. Umieścić cewnik angiograficzny tuż nad poziomem tętnic nerkowych. Wykonać angiografię w celu potwierdzenia, że tętnice nerkowe są drożne i nie ma przecieków wewnętrznych. Sprawdzić drożność tętnic biodrowych wewnętrznych.
2. Potwierdzić, że nie ma przecieków wewnętrznych ani zapętleń i sprawdzić położenie proksymalnych złotych znaczników cieniodajnych. Usunąć koszulki, prowadniki i cewniki.

UWAGA: Jeśli wystąpią przecieki wewnętrzne lub inne problemy, należy postępować zgodnie ze wskazówkami podanymi w sugerowanej instrukcji użycia elementów pomocniczych do stent-graftu wewnątrznaczyniowego Zenith AAA.

3. Zamknąć naczynia w standardowy sposób chirurgiczny.

12 WSKAZÓWKI DOTYCZĄCE OBRAZOWANIA I KONTROLA PO ZABIEGU

12.1 Ogólne

- **Długoterminowe działanie stent-graftów wewnątrznaczyniowych nie zostało jeszcze ustalone. Wszyscy pacjenci powinni zostać poinformowani o tym, że leczenie wewnątrznaczyniowe wymaga dożywotniej, regularnej kontroli w celu oceny stanu zdrowia i działania stent-graftu wewnątrznaczyniowego.** Pacjenci ze specyficznymi objawami klinicznymi (np. przeciekami wewnętrznymi, poszerzającymi się tętniakami lub zmianami struktury lub położenia stent-graftu wewnątrznaczyniowego) powinni podlegać wzmożonej kontroli. Pacjenci powinni zostać poinformowani o znaczeniu przestrzegania harmonogramu kontroli, zarówno w ciągu pierwszego roku, jak później w rocznych odstępach. Pacjentom należy powiedzieć, że regularna i konsekwentna kontrola jest decydującą częścią zapewnienia ciągłości bezpieczeństwa i efektywności leczenia wewnątrznaczyniowego tętniaków aorty brzusznej.
- Lekarze powinni ocenić każdego pacjenta indywidualnie i przepisać (zaplanować im) kontrolę zgodnie z potrzebami i okolicznościami dotyczącymi każdego poszczególnego pacjenta. Zalecany harmonogram obrazowania przedstawiono w **Tabeli 12.1.1**. Harmonogram ten był stosowany w zasadniczym badaniu klinicznym i jest zalecany nawet w przypadku braku objawów klinicznych (np. bólu, drętwienia, osłabienia). Pacjenci ze specyficznymi objawami klinicznymi (np. przeciekami wewnętrznymi, poszerzającymi się tętniakami lub zmianami struktury lub położenia stent-graftu) powinni podlegać kontroli w krótszych odstępach czasu.
- Coroczne obrazowanie podczas kontroli powinno obejmować radiogramy jamy brzusznej oraz badania tomografii komputerowej (TK), zarówno z kontrastem jak i bez kontrastu. Jeśli powikłania nerkowe lub inne czynniki wykluczają użycie środków kontrastowych, można wykonać radiogramy jamy brzusznej, niekontrastowe TK i dupleksowe badanie ultrasonograficzne.
- Połączenie obrazowania TK z kontrastem i bez kontrastu dostarcza informacji o zmianach średnicy tętniaka, przecieku wewnętrznym, drożności, krętości, postępie choroby, długości mocowania i innych zmianach morfologicznych.
- Radiogramy jamy brzusznej dostarczają informacji o spójności urządzenia (rozdzieleniu składników, złamaniu stentu lub oddzieleniu haczyka).
- Dupleksowe badanie ultrasonograficzne dostarcza informacji o zmianach średnicy tętniaka, przecieku wewnętrznym, drożności, krętości i postępie choroby. W tych okolicznościach należy wykonać niekontrastowe badanie TK, aby użyć go razem z badaniem USG. Badanie USG może być mniej niezawodną i mniej czułą metodą diagnostyczną w porównaniu z TK.

W **Tabeli 12.1.1** wymieniono minimalne wymagania dla kontrolnego obrazowania u pacjentów ze stent-graftem wewnątrznaczyniowym Zenith Flex AAA. Pacjenci wymagający ściślejszej kontroli powinni być doraźnie badani częściej.

Tabela 12.1.1 Zalecany harmonogram badań obrazowych dla pacjentów ze stent-graftami wewnątrznaczyniowymi

	Angiogram	KT (z kontrastem i bez kontrastu)	Radiogramy jamy brzusznej
Przed zabiegiem	X[1]	X[1]	
Podczas zabiegu	X		
Przed wypisem (w ciągu 7 dni)		X[2,3,4]	X
1 miesiąc		X[2,3,4]	X
3 miesięcy		X[2,4,5]	
6 miesięcy		X[2,4]	X
12 miesięcy (następnie co roku)		X[2,4]	X

[1]Badania obrazowe powinny być wykonane w ciągu 6 miesięcy przed zabiegiem.

[2]U pacjentów z niewydolnością nerek lub tych, których nie można poddać badaniu TK z kontrastem z innych przyczyn, można wykonać badanie ultrasonograficzne w trybie dupleks. Oprócz badania USG nadal zalecane jest badanie TK bez kontrastu.

[3]Badanie TK jest zalecane przed wypisem lub po 1 miesiącu.

[4]Jeśli występuje przeciek wewnętrzny typu I lub III, zalecana jest szybka interwencja i dodatkowa kontrola pozabiegowa. Patrz **punkt 12.6, Dodatkowa obserwacja i leczenie pacjentów**.

[5]Zalecane, jeśli zgłoszono przeciek wewnętrzny przed wypisem lub po 1 miesiącu.

12.2 Zalecenia dotyczące badania TK z kontrastem i bez kontrastu

- Zestawy zdjęć powinny zawierać wszystkie obrazy sekwencyjne wykonane przy najniższej możliwej grubości warstwy (≤3 mm). NIE WOLNO wykonywać badania przy ustawieniu dużej grubości warstw (>3 mm) ani/lub pominąć kolejnych obrazów/filmu TK, ponieważ uniemożliwia to precyzyjne porównania anatomiczne i porównania urządzeń w czasie.
- Wszystkie obrazy powinny zawierać skalę dla każdego filmu/obrazu. Obrazy powinny być rozmieszczone następująco: nie więcej niż 20 obrazów na 1 arkusz 35,5 x 43,2 cm (14 x 17 cali) (jeśli film jest używany).
- Wymagane są zarówno serie bez kontrastu jak i z kontrastem, z identycznymi lub odpowiadającymi sobie ustawieniami stołu do badań.
- Grubość warstw i odstępy pomiędzy warstwami w seriach przed kontrastem i z kontrastem muszą być takie same.
- NIE WOLNO zmieniać położenia pacjenta lub zmieniać oznakowania na pacjencie pomiędzy seriami bez kontrastu i z kontrastem.

Wyjściowe badania obrazowe bez kontrastu i z kontrastem oraz badania kontrolne są istotne dla optymalnego monitorowania stanu pacjenta. Ważne jest postępowanie według dopuszczalnych protokołów obrazowania podczas badania TK. W **tabeli 12.2.1** wymieniono przykłady dopuszczalnych protokołów obrazowania.

Tabela 12.2.1 Dopuszczalne protokoły obrazowania

	Bez kontrastu	Z kontrastem
Kontrast podany dożylnie (IV)	Nie	Tak
Dopuszczalne aparaty	Możliwość wykonania spiralnej TK lub wielorzędowej TK wysokiej rozdzielczości >40 sekund	Możliwość wykonania spiralnej TK lub wielorzędowej TK wysokiej rozdzielczości >40 sekund
Objętość wstrzyknięcia	–	Zgodnie z protokołem placówki
Prędkość wstrzyknięcia	–	>2,5 ml/s
Sposób wstrzyknięcia	–	Moc
Czas bolusa	–	Bolus testowy: SmartPrep, C.A.R.E. lub równoważny
Obszar pokrycia - start	Przysłona	1 cm powyżej osi trzewnej
Obszar pokrycia - koniec	Proksymalna kość udowa	Odejście udowej głębokiej
Blendowanie	<3 mm	<3 mm
Rekonstrukcja	2,5 mm przez cały czas – algorytm miękki	2,5 mm przez cały czas – algorytm miękki
DFOV osiowe	32 cm	32 cm
Serie poiniekcyjne	Brak	Brak

12.3 Radiogramy jamy brzusznej

Zalecane są następujące projekcje:

- Cztery zdjęcia: przednio-tylne (AP), boczne (w poprzek stołu), 30-stopniowy skos lewy LPO i 30-stopniowy skos prawy RPO wyśrodkowane względem pępka.
- Zanotować odległość stół - film i zastosować tę samą odległość w każdym następnym badaniu.

Upewnić się, że na każdym poszczególnym formacie zdjęcia zostało ujęte całe urządzenie na całej długości.

Jeśli istnieje jakakolwiek obawa o integralność urządzenia (np. zapętlenie, złamania stentów, oddzielenie haczyka, wzajemne przemieszczenie się elementów), zaleca się zastosowanie powiększenia obrazów. Lekarz nadzorujący powinien ocenić zdjęcia pod kątem integralności urządzenia (na całej jego długości, włącznie z elementami składowymi), przy użyciu urządzenia powiększającego 2-4x.

12.4 Badanie USG

Jeśli czynniki ze strony pacjenta wykluczają użycie środków kontrastowych, zamiast badania TK z kontrastem można wykonać badanie ultrasonograficzne. Badanie ultrasonograficzne można kojarzyć z badaniem TK bez kontrastu. Pełne badanie duplex aorty zostanie nagrane na taśmę wideo, aby ocenić maksymalną średnicę tętniaka, przecieki wewnętrzne, drożność stentów i zwężenia. Na taśmie wideo powinny znaleźć się następujące, wymienione poniżej, informacje:

- W celu określenia, czy obecne są przecieki wewnętrzne powinno być wykonane obrazowanie poprzeczne i podłużne przy użyciu trybu Dopplera kodowanego kolorem i Dopplera mocy (jeśli dostępne) od poziomu aorty proksymalnej, z uwidocznieniem tętnicy krezkowej i tętnic nerkowych, do rozwidleń tętnic biodrowych.
- Dla wszystkich podejrzeń przecieków wewnętrznych należy wykonać potwierdzającą analizę widmową.
- Należy uzyskać obrazowanie poprzeczne i podłużne maksymalnej części tętniaka.

12.5 Informacje dotyczące MRI

Badania nieklinicznie wykazały, że stent-graft wewnątrznaczyniowy Zenith AAA jest warunkowo zgodny ze środowiskiem MRI. Pacjent z tym stent-graftem wewnątrznaczyniowym może być bezpiecznie poddany badaniu natychmiast po umieszczeniu, przy zachowaniu następujących warunków:

Statyczne pole magnetyczne

- Statyczne pole magnetyczne o indukcji 3,0 T lub mniejszej
- Gradient przestrzenny pola magnetycznego najwyżej 720 gausów/cm

Ocenę nieklinicznią przeprowadzono w systemie MRI o indukcji 3 T (General Electric Excite) o maksymalnym gradiencie przestrzennym pola magnetycznego 720 gausów/cm, mierzonego gausomierzem w położeniu statycznego pola magnetycznego odpowiednim dla pacjenta (tzn. poza osłoną skanera, dostępnym dla pacjenta lub osoby).

Nagrzewanie związane z MRI

Systemy o indukcji 1,5 T:

- Statyczne pole magnetyczne o indukcji 1,5 T
- Maksymalny swoisty współczynnik pochłaniania promieniowania (SAR) uśredniony dla całego ciała, wynoszący 2 W/kg dla 15 minut skanowania (tzn. na sekwencję skanowania)

W badaniach nieklinicznych stent-graft wewnątrznaczyniowy Zenith AAA spowodował wzrost temperatury mniejszy lub równy 1,4 °C przy podawanym przez system swoistym współczynniku pochłaniania promieniowania (SAR) uśrednionym dla całego ciała wynoszącym 2,8 W/kg, dla 15 minut skanowania MRI w skanerze o indukcji 1,5 T, Siemens Medical Magnetom, oprogramowanie Numaris/4, wersja Syngo MR 2002B DHHS. Maksymalny swoisty współczynnik pochłaniania promieniowania (SAR) uśredniony dla całego ciała wynosił 2,8 W/kg, co odpowiada zmierzonej kalorymetrycznie wartości 1,5 W/kg.

Systemy o indukcji 3,0 T:

- Statyczne pole magnetyczne o indukcji 3,0 T
- Maksymalny swoisty współczynnik pochłaniania promieniowania (SAR) uśredniony dla całego ciała, wynoszący 2 W/kg dla 15 minut skanowania (tzn. na sekwencję skanowania)

W badaniach nieklinicznych stent-graft wewnątrznaczyniowy Zenith AAA spowodował wzrost temperatury mniejszy lub równy 1,9 °C przy podawanym przez system swoistym współczynniku pochłaniania promieniowania (SAR) uśrednionym dla całego ciała wynoszącym 3,0 W/kg, dla 15 minut skanowania MRI w skanerze o indukcji 3,0 T , Excite, GE Healthcare, oprogramowanie G3.0-052B. Maksymalny swoisty współczynnik pochłaniania (SAR) uśredniony dla całego ciała wynosił 3,0 W/kg, co odpowiada wartości 2,8 W/kg mierzonej metodą kalorymetrii.

Artefakt obrazu

Artefakt obrazu rozciąga się na cały obszar anatomiczny zawierający urządzenie, zaciemniając widok bezpośrednio przyległych struktur anatomicznych w obrębie około 20 cm od urządzenia, a także całe urządzenie i jego światło, przy skanowaniu w badaniu nieklinicznym, z zastosowaniem sekwencji: szybkiego echa spinowego, w systemie MRI Excite, GE Healthcare o indukcji 3,0 T, z oprogramowaniem G3.0-052B, z cewką główną częstotliwości radiowych.

Dla wszystkich skanerów artefakt obrazu rozprasza się wraz ze wzrostem odległości od urządzenia do obszaru zainteresowania. Skany MRI głowy, szyi i kończyn dolnych można otrzymać bez artefaktów obrazu. Artefakty obrazu mogą być obecne w skanach okolic brzucha i kończyn górnych, w zależności od odległości od urządzenia do obszaru zainteresowania.

Dostępne są dane kliniczne siedemnastu pacjentów poddanych skanowaniu MRI po wszczepieniu stent-graftów. U żadnego z tych pacjentów nie opisywano zdarzeń niepożądanych ani problemów z urządzeniem będących wynikiem skanowania MRI. Dodatkowo, na całym świecie wszczepiono ponad 100 000 wewnątrznaczyniowych stent-graftów Zenith AAA, dla których nie opisywano zdarzeń niepożądanych ani problemów z urządzeniem, będących wynikiem skanowania MRI.

Firma Cook zaleca, aby pacjent zarejestrował w MedicAlert Foundation warunki MRI ujawnione w niniejszej instrukcji użycia. Dane kontaktowe MedicAlert Foundation są następujące:

Adres:	MedicAlert Foundation International
	2323 Colorado Avenue
	Turlock, CA 95382, USA
Telefon:	888-633-4298 (bezpłatny)
	+1-209-668-3333 spoza obszaru USA
Faks:	+1-209-669-2450
URL:	www.medicalert.org

12.6 Dodatkowa obserwacja i leczenie pacjentów

Dodatkową obserwację i ewentualne leczenie zaleca się w przypadku:

- Tętniaków z przeciekiem wewnętrznym typu I
- Tętniaków z przeciekiem wewnętrznym typu III
- Poszerzenia tętniaka ≥5 mm od średnicy maksymalnej (bez względu na stan przecieku wewnętrznego)
- Przemieszczenia
- Niedostatecznej długości przylegania

Rozważenie ponownej interwencji lub przejście do otwartej operacji naprawczej powinno obejmować ocenę chorób towarzyszących pacjenta przez lekarza nadzorującego, oczekiwaną długość życia i osobistą decyzję pacjenta. Pacjenta należy poinformować, że po umieszczeniu stent-graftu wewnątrznaczyniowego możliwe są kolejne interwencje, w tym z użyciem cewnika i otwartej operacji.

13 INFORMACJE DOTYCZĄCE OBSERWACJI PACJENTÓW

Oprócz niniejszej instrukcji użycia, do opakowania stent-graftu wewnątrznaczyniowego Zenith Flex AAA z systemem wprowadzającym Z-Trak dołączono *Formularz śledzenia urządzenia* (Device Tracking Form), który powinien zostać wypełniony przez personel szpitalny i przesłany do firmy COOK w celu rejestracji wszystkich pacjentów, którzy otrzymali stent-graft wewnątrznaczyniowy Zenith Flex AAA (wymagane przez przepisy federalne USA).

14 ROZWIĄZYWANIE PROBLEMÓW

UWAGA: Wparcie techniczne specjalistów ds. produktów firmy Cook można uzyskać kontaktując się z miejscowym przedstawicielem firmy Cook.

14.1 Rozwiązywanie problemów dotyczących uwalniania drutu zwalniającego

PRZESTROGA: Poniższe czynności należy przeprowadzić tylko wówczas, jeśli nie będzie możliwe usunięcie proksymalnego drutu zwalniającego według opisu w punkcie 11.1.7.

14.1.1 Rozprężanie proksymalnej (górnej) części głównego trzonu

1. Jeśli nie można usunąć z uchwytu mechanizmu uwalniającego drut zwalniający górnego stentu, przeciąć drut przylegający do mechanizmu uwalniającego **(Rys. 32)** i usunąć mechanizm uwalniający z uchwytu.
2. Ustabilizować szary pozycjoner podczas wycofywania koszulki, aby całkowicie rozprężyć odgałęzienie tożsamostronne.
3. Zwolnić blokadę w mechanizmie uwalniającym drut zwalniający odgałęzienia tożsamostronnego.
4. Wycofać i usunąć drut zwalniający, zsuwając z uchwytu mechanizm uwalniający drut zwalniający odgałęzienia tożsamostraonnego, po czym wyjąć go przez szczelinę drutu po kaniuli wewnętrznej urządzenia.
5. Używając kleszczyków z zamkiem zacisnąć i zamocować odcięty koniec drutu zwalniającego nasadki końcówki. **(Rys. 33)**
6. Poluzować imadło sztyftowe i, utrzymując położenie kaniuli wewnętrznej i drutu zwalniającego, wsuwać szary pozycjoner i koszulkę do stent-graftu, aż końcówka szarego pozycjonera znajdzie się w odległości około 2 cm od złotych znaczników. **(Rys. 34)** Wsunięty szary pozycjoner zapewnia dodatkowe podparcie kaniuli wewnętrznej.

UWAGA: Podczas wsuwania szarego pozycjonera i koszulki należy utrzymywać delikatne naprężenie drutu zwalniającego, aby usunąć jego luz.

UWAGA: Dopilnować, aby *nie* wsunąć końcówki szarego pozycjonera do nasadki końcówki.

7. Zablokować imadło sztyftowe. Upewnić się, że drut zwalniający jest zamocowany w kleszczykach.
8. Ustabilizować szary pozycjoner i powoli wsuwać koszulkę, aż jej końcówka znajdzie się w odległości 2 mm od złotych znaczników. **(Rys. 35)**

UWAGA: Należy zachować ostrożność, aby podczas wsuwania koszulki nie wsunąć samego stent-graftu.

9. Ustabilizować koszulkę i wycofać szary pozycjoner z kaniulą wewnętrzną, aby przeciągnąć nasadkę końcówki po stencie nadnerkowym. **(Rys. 36)**
10. Potwierdzić, że złote znaczniki są ustawione poniżej tętnic nerkowych.
11. Usunąć drut zwalniający.
12. Wycofywać koszulkę, aż odsłonięta zostanie stożkowa końcówka szarego pozycjonera.
13. Wsunąć balon kształtujący przez przeciwstronne odgałęzienie głównego trzonu i ustawić go tuż ponad rozwidleniem stent-graftu.
14. Napełnić balon do pełnej średnicy stent-graftu. **(Rys. 37)**
15. Poluzować imadło sztyftowe.
16. Ustabilizować szary pozycjoner i cewnik balonowy, następnie wsunąć kaniulę wewnętrzną, aby rozprężyć nasadkę końcówki.
17. Zacisnąć imadło sztyftowe.
18. Opróżnić balon i wsunąć prowadnik przeciwstronny do aorty piersiowej.

UWAGA: Ze względu na ryzyko wcześniejszego rozprężenia odnogi tożsamostronnej i uwolnienia drutu zwalniającego, zaleca się pozostawienie balonu kształtującego w obrębie lub nieco powyżej przeciwstronnego odgałęzienia celem stabilizacji stent-graftu podczas umieszczania odgałęzienia tożsamostronnego.

14.1.2 Łączenie nasadki końcówki

1. Poluzować imadło sztyftowe. **(Rys. 22)**
2. Przytrzymać koszulkę i kaniulę wewnętrzną, aby uniknąć jakiegokolwiek poruszenia tych elementów.
3. Wsuwać szary pozycjoner po kaniuli wewnętrznej do chwili jego złączenia z nasadką końcówki. **(Rys. 23, 24** i **38)**

UWAGA: Jeśli pojawi się opór, szary pozycjoner należy lekko obrócić i kontynuować delikatne wsuwanie.

4. Zacisnąć ponownie imadło sztyftowe i wycofać nasadkę końcówki i szary pozycjoner przez stent-graft i przez koszulkę, pociągając kaniulę wewnętrzną. **(Rys. 39)** Pozostawić koszulkę i prowadnik na miejscu.
5. Zamknąć zastawkę hemostatyczną Captor na koszulce wprowadzającej Flexor, obracając ją do oporu zgodnie z ruchem wskazówek zegara. **(Rys. 26)**

14.1.3 Umieszczanie i rozprężanie tożsamostronnej odnogi biodrowej

UWAGA: Upewnić się, że zastawka hemostatyczna Captor na koszulce wprowadzającej jest obrócona do pozycji otwartej. **(Rys. 27)**

1. Wykorzystać zestaw prowadnika i koszulki głównego trzonu stent-graftu do wprowadzenia stent-graftu tożsamostronnej odnogi.

UWAGA: Ze względu na modyfikację uwalniania nasadki końcówki, zespół koszulki i głównego trzonu trzeba wycofać do punktu znajdującego się 1-2 cm wewnątrz proksymalnego odgałęzienia tożsamostronnego. Wsunąć zespół koszulki i rozszerzadła odgałęzienia tożsamostronnego do koszulki głównego trzonu.

UWAGA: Jeśli konieczna jest dodatkowa stabilizacja stent-graftu, można napełnić balon kształtujący w obrębie odgałęzienia przeciwstronnego głównego trzonu stent-graftu.

PRZESTROGA: Nie wolno napełniać balonu poza stent-graftem.

UWAGA: W krętych naczyniach położenie tętnic biodrowych wewnętrznych może ulegać znacznym zmianom podczas wprowadzania systemów sztywnych prowadników i koszulek.

2. Wsuwać powoli do chwili, gdy stent-graft tożsamostronnej odnogi biodrowej będzie zachodzić na co najmniej jeden pełny stent odnogi biodrowej (tj. stent proksymalny stent-graftu odnogi biodrowej) wewnątrz tożsamostronnego odgałęzienia głównego trzonu. **(Rys. 40)**

UWAGA: Jeśli wymagane jest zachodzenie urządzeń na długości większej niż trzy stenty odnogi biodrowej (więcej niż dwa stenty odnogi biodrowej dla odnóg o długościach 37, 39, 54 i 56 mm), konieczne może być rozważenie zastosowania przedłużenia odnogi w obszarze rozwidlenia po przeciwnej stronie.

3. Potwierdzić położenie dystalnego końca stent-graftu odnogi biodrowej. Jeśli to konieczne, zmienić położenie stent-graftu odnogi biodrowej, aby zapewnić drożność tętnicy biodrowej wewnętrznej.
4. W celu rozprężenia należy ustabilizować stent-graft odnogi biodrowej przy użyciu szarego pozycjonera, wycofując jednocześnie koszulkę odnogi biodrowej i koszulkę głównego trzonu. **(Rys. 29** i **41)** W razie potrzeby wycofać koszulkę głównego trzonu.
5. Pod kontrolą fluoroskopową i po weryfikacji położenia stent-graftu odnogi biodrowej należy poluzować imadło sztyftowe i wycofać kaniulę wewnętrzną w celu złączenia stożkowego rozszerzadła i szarego pozycjonera. Docisnąć imadło sztyftowe. Utrzymywać pozycję koszulki podczas wycofywania szarego pozycjonera z przymocowaną kaniulą wewnętrzną. **(Rys. 42)**
6. Zamknąć zastawkę hemostatyczną Captor na koszulce wprowadzającej Flexor, obracając ją do oporu zgodnie z ruchem wskazówek zegara.
7. Ponownie potwierdzić położenie prowadników. Pozostawić koszulkę i prowadniki na miejscu.
8. Usunąć opróżniony balon z lokalizacji przeciwstronnej.

14.1.4 Umieszczanie i rozprężanie przeciwstronnej odnogi biodrowej

PRZESTROGA: Sprawdzić, czy ustalona uprzednio przeciwstronna odnoga biodrowa jest wybrana do wprowadzenia po przeciwnej stronie pacjenta przed wszczepieniem.

1. Umieścić intensyfikator obrazu tak, aby uwidocznić zarówno przeciwstronną tętnicę biodrową wewnętrzną, jak i przeciwstronną tętnicę biodrową wspólną.
2. Przed wprowadzeniem systemu podawania przeciwstronnej odnogi biodrowej należy przez przeciwstronną koszulkę udową wstrzyknąć kontrast, aby zlokalizować przeciwstronną tętnicę biodrową wewnętrzną.
3. Wprowadzić do tętnicy system podawania przeciwstronnej odnogi biodrowej. Wsuwać powoli do chwili, gdy stent-graft odnogi biodrowej będzie zachodzić na co najmniej jeden pełny stent odnogi biodrowej (tj. stent proksymalny stent-graftu odnogi biodrowej) wewnątrz przeciwstronnego odgałęzienia głównego trzonu. **(Rys. 43)**

UWAGA: Jeśli podczas wsuwania systemu podawania odnogi biodrowej wystąpią trudności, należy wymienić prowadnik na bardziej sztywny. W przypadku krętych naczyń anatomia może ulec znacznej zmianie wskutek wprowadzenia systemów sztywnych prowadników i koszulek.

4. Potwierdzić położenie dystalnego końca stent-graftu odnogi biodrowej. W razie konieczności zapewnienia drożności obu tętnic biodrowych i minimalnego zachodzenia na jeden pełny stent odnogi biodrowej (tj. stent proksymalny stent-graftu odnogi biodrowej, maksymalne zachodzenie na 1,5 szerokości stentu), należy zmienić pozycję stent-graftu odnogi biodrowej w głównym trzonie stent-graftu wewnątrznaczyniowego.
5. W celu rozprężenia należy przytrzymać stent-graft odnogi biodrowej na miejscu razem z szarym pozycjonerem podczas wycofywania koszulki. **(Rys. 18** i **44)** Upewnić się, że części w dalszym ciągu zachodzą na siebie na szerokość jednego stentu.
6. Wstrzymać wycofywanie koszulki bezpośrednio po zwolnieniu dystalnego końca stent-graftu odnogi biodrowej.
7. Pod kontrolą fluoroskopową i po weryfikacji położenia stent-graftu odnogi biodrowej należy poluzować imadło sztyftowe i wycofać kaniulę wewnętrzną w celu złączenia stożkowego rozszerzadła i szarego pozycjonera. Docisnąć imadło sztyftowe. Utrzymywać pozycję koszulki podczas wycofywania szarego pozycjonera z przymocowaną kaniulą wewnętrzną. **(Rys. 45)**
8. Ponownie potwierdzić położenie prowadników.
9. Wprowadzić balon kształtujący i wykonać końcowy angiogram zgodnie z opisem w **punkcie 11.1.12, Wprowadzenie balonu kształtującego**.

14.2 Rozwiązywanie problemów dotyczących rozprężania stentu nadnerkowego

PRZESTROGA: Poniższe czynności należy wykonać wyłącznie wtedy, jeśli nie jest możliwe rozprężenie stentu nadnerkowego zgodnie z opisem w punkcie 11.1.7.

14.2.1 Rozprężanie proksymalnej (górnej) części głównego trzonu

1. Jeżeli niemożliwe jest pełne rozprężenie stentu nadnerkowego przez wsuwanie kaniuli wewnętrznej nasadki końcówki, należy wsunąć balon kształtujący przez przeciwstronne odgałęzienie trzonu głównego i umieścić go tuż powyżej rozgałęzienia stent-graftu.
2. Aby dodać podparcie do kaniuli wewnętrznej, napełnić balon do pełnej średnicy stent-graftu.
3. Poluzować imadło sztyftowe. **(Rys. 14)**
4. Ustabilizować szary pozycjoner i cewnik balonu oraz wsunąć kaniulę wewnętrzną, aby rozprężyć stent nadnerkowy.

Jeżeli stent nadnerkowy jest w pełni rozprężony:

5. Zacisnąć imadło sztyftowe: opróżnić i wysunąć balon.
6. Wsunąć przeciwstronny prowadnik do aorty piersiowej i wrócić do odpowiedniego etapu w Instrukcji użycia w celu ukończenia zabiegu.

Jeżeli pełne rozprężenie stentu nadnerkowego jest w dalszym ciągu niemożliwe:

5. Zacisnąć imadło sztyftowe i opróżnić balon. Utrzymując położenie balonu, ustabilizować szary pozycjoner i wycofać koszulkę, aby w pełni rozprężyć odgałęzienie tożsamostronne.
6. Zwolnić blokadę w mechanizmie uwalniającym drut zwalniający odgałęzienia tożsamostronnego.
7. Wycofać i wyjąć drut zwalniający, przesuwając mechanizm uwalniający drut zwalniający odgałęzienia tożsamostronnego z uchwytu i wyjąć go przez jego szczelinę powyżej kaniuli wewnętrznej urządzenia.
8. Poluzować imadło sztyftowe **(Rys. 22)** i, utrzymując położenie kaniuli wewnętrznej, wsuwać szary pozycjoner i koszulkę do stent-graftu, aż końcówka szarego pozycjonera znajdzie się w odległości około 2 cm poniżej proksymalnych złotych znaczników. **(Rys. 46)** Wsunięty szary pozycjoner zapewnia dodatkowe podparcie kaniuli wewnętrznej.
   UWAGA: Należy uważać, aby nie wsuwać stent-graftu podczas wsuwania szarego pozycjonera i koszulki.
   UWAGA: Dopilnować, aby nie wsunąć końcówki szarego pozycjonera do nasadki końcówki.
9. Zablokować imadło sztyftowe.
10. Potwierdzić, że złote znaczniki są ustawione poniżej tętnic nerkowych.
11. Zmienić położenie balonu kształtującego w taki sposób, aby był umieszczony w sąsiedztwie rozgałęzienia.
12. Napełnić balon do pełnej średnicy stent-graftu. **(Rys. 37)**
13. Poluzować imadło sztyftowe.
14. Ustabilizować szary pozycjoner i cewnik balonu oraz wsunąć kaniulę wewnętrzną, aby rozprężyć stent nadnerkowy.
15. Zacisnąć imadło sztyftowe.
16. Opróżnić balon i wsunąć prowadnik przeciwstronny do aorty piersiowej.
    UWAGA: Z powodu przedwczesnego rozprężania odnogi tożsamostronnej i zwalniania drutu zwalniającego, sugeruje się pozostawienie balonu kształtującego w lub tuż powyżej przeciwstronnej odnogi do zastosowania do stabilizowania stent-graftu podczas umieszczania odgałęzienia tożsamostronnego.

14.2.2 Łączenie nasadki końcówki

1. Poluzować imadło sztyftowe. **(Rys. 22)**
2. Przytrzymać koszulkę i kaniulę wewnętrzną, aby uniknąć jakiegokolwiek poruszenia tych elementów.
3. Wsuwać szary pozycjoner po kaniuli wewnętrznej do chwili jego złączenia z nasadką końcówki. **(Rys. 23, 24** i **38)**
   UWAGA: Jeśli pojawi się opór, szary pozycjoner należy lekko obrócić i delikatnie kontynuować wsuwanie.
4. Zacisnąć ponownie imadło sztyftowe i wycofać całą nasadkę końcówki i szary pozycjoner przez stent-graft i przez koszulkę, pociągając kaniulę wewnętrzną. **(Rys. 39)** Pozostawić koszulkę i prowadnik na miejscu.
5. Zamknąć zastawkę hemostatyczną Captor na koszulce wprowadzającej Flexor, obracając ją do oporu zgodnie z ruchem wskazówek zegara. **(Rys. 26)**

14.2.3 Umieszczanie i rozprężanie tożsamostronnej odnogi biodrowej

UWAGA: Upewnić się, że zastawka hemostatyczna Captor na koszulce wprowadzającej jest obrócona do pozycji otwartej. **(Rys. 27)**

1. Ustawić intensyfikator obrazu tak, aby uwidocznić zarówno tożsamostronną tętnicę biodrową wewnętrzną, jak i tożsamostronną tętnicę biodrową wspólną.
2. Po wprowadzeniu systemu podawania tożsamostronnej odnogi biodrowej wstrzyknąć kontrast przez koszulkę głównego trzonu, aby zlokalizować tożsamostronną tętnicę biodrową wewnętrzną.
3. Wykorzystać zestaw prowadnika i koszulki głównego trzonu stent-graftu do wprowadzenia stent-graftu tożsamostronnej odnogi.
   UWAGA: Ze względu na modyfikację uwalniania nasadki końcówki, zespół koszulki i głównego trzonu trzeba wycofać do punktu znajdującego się 1-2 cm wewnątrz proksymalnego odgałęzienia tożsamostronnego. Wsunąć zespół koszulki i rozszerzadła odgałęzienia tożsamostronnego do koszulki głównego trzonu.
   UWAGA: Jeśli konieczna jest dodatkowa stabilizacja stent-graftu, można napełnić balon kształtujący w obrębie odgałęzienia przeciwstronnego głównego trzonu stent-graftu.
   PRZESTROGA: Nie wolno napełniać balonu poza stent-graftem.
   UWAGA: W krętych naczyniach położenie tętnic biodrowych wewnętrznych może ulegać znacznym zmianom podczas wprowadzania systemów sztywnych prowadników i koszulek.
4. Wsuwać powoli system podawania tożsamostronnej odnogi biodrowej do chwili, gdy stent-graft tożsamostronnej odnogi biodrowej będzie zachodzić na co najmniej jeden pełny stent odnogi biodrowej (tzn. stent proksymalny stent-graftu odnogi biodrowej) wewnątrz tożsamostronnego odgałęzienia głównego trzonu. **(Rys. 40)**
   UWAGA: Jeżeli potrzebne jest zachodzenie na więcej niż trzy stenty odnogi biodrowej (więcej niż dwa stenty odnogi biodrowej w przypadku odnóg o długości 37, 39, 54 i 56 mm), konieczne może być rozważenie wykorzystania przedłużenia odnogi do okolicy rozgałęzienia strony przeciwnej.
5. Potwierdzić położenie dystalnego końca stent-graftu odnogi biodrowej. Jeśli to konieczne, zmienić położenie stent-graftu odnogi biodrowej, aby zapewnić drożność tętnicy biodrowej wewnętrznej.
6. W celu rozprężenia należy ustabilizować stent-graft odnogi biodrowej przy użyciu szarego pozycjonera, wycofując jednocześnie koszulkę odnogi biodrowej i koszulkę głównego trzonu. **(Rys. 29** i **41)**
7. Pod kontrolą fluoroskopową i po weryfikacji położenia stent-graftu odnogi biodrowej należy zwolnić imadło sztyftowe, wycofać kaniulę wewnętrzną w celu złączenia stożkowego rozszerzadła i szarego pozycjonera. Docisnąć imadło sztyftowe. Utrzymywać pozycję koszulki podczas wycofywania szarego pozycjonera z przymocowaną kaniulą wewnętrzną. **(Rys. 42)**
8. Zamknąć zastawkę hemostatyczną Captor na koszulce wprowadzającej Flexor, obracając ją do oporu zgodnie z ruchem wskazówek zegara.
9. Ponownie potwierdzić położenie prowadników. Pozostawić koszulkę i prowadniki na miejscu.
10. Usunąć opróżniony balon z lokalizacji przeciwstronnej.

14.2.4 Umieszczanie i rozprężanie przeciwstronnej odnogi biodrowej

PRZESTROGA: Sprawdzić, czy ustalona uprzednio przeciwstronna odnoga biodrowa jest wybrana do wprowadzenia po przeciwnej stronie pacjenta przed wszczepieniem.

1. Umieścić intensyfikator obrazu tak, aby uwidocznić zarówno przeciwstronną tętnicę biodrową wewnętrzną, jak i przeciwstronną tętnicę biodrową wspólną.
2. Przed wprowadzeniem systemu podawania przeciwstronnej odnogi biodrowej należy przez przeciwstronną koszulkę udową wstrzyknąć kontrast, aby zlokalizować przeciwstronną tętnicę biodrową wewnętrzną.
3. Wprowadzić do tętnicy system podawania przeciwstronnej odnogi biodrowej. Wsuwać powoli do chwili, gdy stent-graft odnogi biodrowej będzie zachodzić na co najmniej jeden pełny stent odnogi biodrowej (tj. stent proksymalny stent-graftu odnogi biodrowej) wewnątrz przeciwstronnego odgałęzienia głównego trzonu. **(Rys. 43)**
   UWAGA: W przypadku stosowania Odnogi biodrowej Spiral-Z, znacznik cieniujący jest umieszczony w odległości 30 mm od proksymalnego końca stent-graftu odnogi biodrowej w celu identyfikacji maksymalnego zakresu zachodzenia. Aby ustawić ten stent-graft, należy wsuwać go powoli do chwili, gdy stent-graft odnogi biodrowej będzie zachodzić na co najmniej jeden pełny stent i nie będzie wychodzić poza pasek cieniodajnego znacznika.
   UWAGA: Jeśli podczas wsuwania systemu podawania odnogi biodrowej wystąpią trudności, należy wymienić prowadnik na bardziej sztywny. W przypadku krętych naczyń anatomia może ulec znacznej zmianie wskutek wprowadzenia systemów sztywnych prowadników i koszulek.
4. Potwierdzić położenie dystalnego końca stent-graftu odnogi biodrowej. W razie konieczności zapewnienia drożności obu tętnic biodrowych i minimalnego zachodzenia na jeden pełny stent odnogi biodrowej (tj. stent proksymalny stent-graftu odnogi biodrowej, maksymalne zachodzenie na 1,5 stentu), należy zmienić pozycję stent-graftu odnogi biodrowej w głównym trzonie stent-graftu wewnątrznaczyniowego.
5. W celu rozprężenia należy przytrzymać stent-graft odnogi biodrowej na miejscu razem z szarym pozycjonerem podczas wycofywania koszulki. **(Rys. 18** i **44)** Upewnić się, że części w dalszym ciągu zachodzą na siebie na długość jednego stentu.
6. Wstrzymać wycofywanie koszulki bezpośrednio po zwolnieniu dystalnego końca stent-graftu odnogi biodrowej.
7. Pod kontrolą fluoroskopową i po weryfikacji położenia stent-graftu odnogi biodrowej należy poluzować imadło sztyftowe, wycofać kaniulę wewnętrzną w celu złączenia stożkowego rozszerzadła i szarego pozycjonera. Docisnąć imadło sztyftowe. Utrzymywać pozycję koszulki podczas wycofywania szarego pozycjonera z przymocowaną kaniulą wewnętrzną. **(Rys. 45)**
8. Ponownie potwierdzić położenie prowadników.
9. Wykonać wprowadzenie balonu kształtującego i angiogram końcowy zgodnie z opisem w rozdziale **Wprowadzanie balonu kształtującego** Instrukcji użycia produktu.

PORTUGUÊS

PRÓTESE ENDOVASCULAR AAA ZENITH FLEX® COM O SISTEMA DE INTRODUÇÃO Z-TRAK™

Leia com atenção todas as instruções. O não seguimento das instruções, advertências e precauções poderá originar graves consequências cirúrgicas ou lesões nos doentes.

ATENÇÃO: A lei federal dos EUA restringe a venda deste dispositivo a médicos ou mediante receita médica.

ATENÇÃO: Todos os conteúdos da bolsa exterior (incluindo o sistema de introdução e as próteses endovasculares) são fornecidos estéreis, exclusivamente para utilização única.

Para os produtos da linha Zenith existem quatro instruções de utilização sugeridas que se aplicam. Este documento descreve as instruções de utilização sugeridas para a prótese endovascular AAA Zenith Flex (corpo principal e extremidades ilíacas). Para obter informações relativas a outros componentes Zenith, consulte as instruções de utilização sugeridas indicadas a seguir:

- Prótese endovascular AAA Zenith (corpo principal, extremidades ilíacas e dispositivo de oclusão da prótese endovascular AAA Zenith);
- Componentes auxiliares da prótese endovascular AAA Zenith (extensão do corpo principal, extensão da extremidade ilíaca, conversor e tampão ilíaco);
- Prótese auxiliar AAA Zenith Renu® (extensão do corpo principal e configurações do conversor); e
- Cateter de balão Coda®.

1 DESCRIÇÃO DO DISPOSITIVO

1.1 Componentes do corpo aórtico principal e extremidades ilíacas

A prótese endovascular AAA Zenith Flex é um sistema modular constituído por três componentes: um corpo aórtico principal bifurcado e duas extremidades ilíacas. **(Fig. 1)** Os módulos da prótese são fabricados em tecido de poliéster entrançado em toda a sua espessura, suturado a stents de aço inoxidável auto-expansíveis Cook-Z® com fios de sutura de poliéster entrançado e polipropileno monofilamentoso. Os módulos são totalmente suportados por stents de forma a fornecer a estabilidade e a força expansora necessárias para abrir o lúmen da prótese durante a expansão. Além disso, os stents Cook-Z proporcionam a fixação necessária e a selagem da prótese à parede do vaso.

O stent supra-renal desprotegido, situado na extremidade proximal da prótese, contém farpas colocadas em intervalos de 3 mm para uma melhor fixação do dispositivo. Para facilitar a visualização fluoroscópica da prótese com stent, existem marcadores radiopacos de ouro nas seguintes posições: um na face lateral do stent mais distal do ramo contralateral da secção bifurcada do corpo principal e quatro dispostos em circunferência a menos de 2 mm da face mais elevada do material da prótese.

1.2 Sistema de colocação do corpo principal

O corpo principal da prótese endovascular AAA Zenith Flex é enviado pré-carregado no sistema de introdução Z-Trak. **(Fig. 2)** Possui um método de expansão sequencial com características integradas, que permite o controlo contínuo da prótese endovascular ao longo do procedimento de expansão. O sistema de introdução Z-Trak foi concebido para um posicionamento preciso e permite o reajuste da posição final da prótese antes da expansão do stent supra-renal com farpas.

O sistema de colocação do corpo principal da prótese utiliza um sistema de introdução Z-Trak de 18, 20 ou 22 Fr. Os duplos mecanismos de libertação com fio de comando fixam a prótese endovascular ao sistema de colocação até este ser libertado pelo médico. Todos os sistemas são compatíveis com um fio guia de 0,035 polegadas (0,89 mm).

Para uma hemóstase adicional, poderá apertar ou desapertar a válvula hemostática Captor® para introduzir os dispositivos auxiliares na bainha e/ou retirá-los da mesma. Os sistemas de colocação do corpo principal têm uma bainha introdutora Flexor® resistente a dobras e com revestimento hidrófilo. Ambas as características se destinam a melhorar as capacidades de controlo do dispositivo nas artérias ilíacas e aorta abdominal.

1.3 Sistema de colocação da extremidade ilíaca

As extremidades ilíacas da prótese endovascular AAA Zenith Flex são enviadas pré-carregadas no sistema de introdução Z-Trak. **(Fig. 3)** O sistema de colocação foi concebido para facilitar a utilização com uma preparação mínima. O sistema de colocação da extremidade ilíaca utiliza um sistema de introdução Z-Trak de 14 Fr ou 16 Fr. Todos os sistemas são compatíveis com um fio guia de 0,035 polegadas (0,89 mm).

Para uma hemóstase adicional, poderá apertar ou desapertar a válvula hemostática Captor para introduzir os dispositivos auxiliares na bainha e/ou retirá-los da mesma.

1.4 Componentes auxiliares da prótese endovascular AAA Zenith

Existem outros componentes endovasculares auxiliares (extensões do corpo principal, extensões das extremidades ilíacas, conversores e tampões ilíacos) disponíveis. **(Fig. 4)** Consulte as instruções de utilização dos componentes auxiliares da prótese endovascular AAA Zenith para obter mais informações.

2 INDICAÇÕES DE UTILIZAÇÃO

A prótese endovascular AAA Zenith Flex com o sistema de introdução Z-Trak está indicada para o tratamento endovascular de doentes com aneurismas da aorta abdominal ou aorto-ilíacos que tenham uma morfologia adequada à reparação endovascular, incluindo:

- Acesso ilíaco/femoral adequado, compatível com os sistemas de introdução necessários;
- Segmento aórtico infra-renal sem aneurisma (colo), proximal ao aneurisma:
  - com um comprimento de, pelo menos, 15 mm;
  - com um diâmetro medido de parede exterior a parede exterior não superior a 32 mm e não inferior a 18 mm;
  - com um ângulo inferior a 60° relativamente ao eixo longo do aneurisma e;
  - com um ângulo inferior a 45° relativamente ao eixo da aorta supra-renal.
- Local de fixação distal na artéria ilíaca com mais de 10 mm de comprimento e 7,5 a 20 mm de diâmetro (medido de parede exterior a parede exterior).

3 CONTRA-INDICAÇÕES

A prótese endovascular AAA Zenith Flex com o sistema de introdução Z-Trak está contra-indicada em:

- Os doentes com hipersensibilidades ou alergias conhecidas ao aço inoxidável, poliéster, solda (estanho ou prata), polipropileno ou ouro.
- Os doentes com infecção sistémica que podem ter um risco acrescido de infecção da prótese endovascular.

4 ADVERTÊNCIAS E PRECAUÇÕES

4.1 Geral

- Leia com atenção todas as instruções. O não seguimento das instruções, advertências e precauções poderá originar graves consequências ou lesões nos doentes.
- Em procedimentos de implantação ou de intervenção secundária, deve estar sempre disponível uma equipa de cirurgia qualificada caso seja necessária a conversão para reparação por cirurgia aberta.
- A prótese endovascular AAA Zenith Flex com o sistema de introdução Z-Trak deve ser utilizada apenas por médicos e equipas treinadas em técnicas de intervenção vascular (através de cateteres e cirurgia) e na utilização destes dispositivos. As necessidades de formação específica são descritas na **Secção 10.1, Formação de médicos**.
- Intervenções endovasculares adicionais ou a conversão para reparação por cirurgia aberta padrão após a reparação endovascular inicial devem ser consideradas no caso de doentes que apresentem aneurismas em expansão, uma diminuição inaceitável do comprimento de fixação (sobreposição do vaso e do componente) e/ou fugas intra-aneurismais. Um aumento do tamanho do aneurisma e/ou fuga intra-aneurismal persistente ou migração poderão conduzir à rotura do aneurisma.
- Poderão ser necessárias intervenções secundárias ou procedimentos cirúrgicos em doentes que apresentem um fluxo sanguíneo reduzido através do ramo da prótese e/ou fugas.

4.2 Selecção, tratamento e seguimento dos doentes

- A prótese endovascular AAA Zenith Flex destina-se ao tratamento de diâmetros do colo aórtico não inferiores a 18 mm e não superiores a 32 mm. A prótese endovascular AAA Zenith Flex destina-se ao tratamento de colos aórticos proximais (distais relativamente à artéria renal em posição mais inferior) com um comprimento mínimo de 15 mm. Local de fixação distal na artéria ilíaca com mais de 10 mm de comprimento e 7,5 a 20 mm de diâmetro (medido de parede exterior a parede exterior). Estas medições para escolha do tamanho/diâmetro são fundamentais para a realização de reparação endovascular.
- Os elementos anatómicos chave que podem afectar uma exclusão bem sucedida do aneurisma incluem angulação acentuada do colo proximal (>60° do colo infra-renal em relação ao eixo do AAA ou >45° do colo supra-renal em relação ao colo infra-renal mais próximo); colo aórtico proximal curto (<15 mm); forma de funil invertido (mais de 10% de aumento do diâmetro nos 15 mm de comprimento do colo aórtico proximal) e trombo e/ou calcificação circunferenciais nos locais de implantação arteriais, particularmente na zona de junção do colo aórtico proximal com a artéria ilíaca distal. Na presença de limitações anatómicas, poderá ser necessário um colo mais comprido para obter uma selagem e fixação adequadas. A existência de calcificações e/ou placas irregulares pode comprometer a fixação e a selagem dos locais de fixação. Os colos que apresentem estes elementos anatómicos chave podem ser mais propícios à migração da prótese ou fuga intra-aneurismal.
- É necessário um acesso ilíaco ou femoral adequado para inserir o dispositivo na vasculatura. O diâmetro (medido de parede interior a parede interior) e a morfologia (tortuosidade mínima, doença oclusiva e/ou calcificação) do vaso de acesso devem ser compatíveis com as técnicas de acesso vascular e os sistemas de introdução de uma bainha introdutora vascular de 16 a 22 Fr. Os vasos que apresentem calcificação significativa, oclusão, tortuosidade ou se encontrem revestidos por trombos podem impedir a colocação da prótese endovascular e/ou aumentar o risco de embolização. Poderá ser necessária uma técnica de criação de via vascular para ser bem sucedido em alguns doentes.
- Não se recomenda a utilização da prótese endovascular AAA Zenith Flex com o sistema de introdução Z-Trak em doentes que não consigam tolerar os agentes de contraste necessários para os exames imagiológicos de intra-operatório e de seguimento pós-operatório. Todos os doentes deverão ser monitorizados de perto e o seu estado regularmente verificado relativamente a alterações no estado da sua doença e da integridade da endoprótese.
- Não se recomenda a utilização da prótese endovascular AAA Zenith Flex com o sistema de introdução Z-Trak em doentes que tenham excesso de peso e/ou excedam os limites de tamanho que possam comprometer ou impedir os procedimentos imagiológicos necessários.
- A incapacidade em manter a permeabilidade em, pelo menos, uma artéria ilíaca interna ou a oclusão de uma artéria mesentérica inferior indispensável pode aumentar o risco de isquemia pélvica ou intestinal.
- A presença de múltiplas artérias lombares grandes, permeáveis, trombo mural ou uma artéria mesentérica inferior permeável pode predispor o doente para fugas intra-aneurismais do Tipo II. Os doentes com coagulopatias impossíveis de corrigir podem igualmente ter um risco aumentado de fugas intra-aneurismais do Tipo II ou de complicações hemorrágicas.
- A segurança e a eficácia da prótese endovascular AAA Zenith Flex com o sistema de introdução Z-Trak não foi avaliada nas seguintes populações de doentes:
  - lesões traumáticas da aorta;
  - aneurismas com fuga, com rotura iminente ou rotos;
  - aneurismas micóticos;
  - pseudoaneurismas resultantes da colocação prévia de uma prótese;
  - revisão de próteses endovasculares previamente colocadas;
  - coagulopatia impossível de corrigir;
  - artéria mesentérica indispensável;
  - doença genética do tecido conjuntivo (ex., síndrome de Marfan ou de Ehlers-Danlos);
  - aneurismas concomitantes da aorta torácica ou toraco-abdominais;
  - infecções sistémicas activas;
  - mulheres grávidas ou em período de amamentação;
  - doentes com obesidade mórbida;
  - doentes com menos de 18 anos;
  - doentes que tenham um colo aórtico proximal com menos de 15 mm de comprimento ou uma angulação superior a 60° em relação ao eixo longo do aneurisma.
- Uma selecção dos doentes com êxito requer exames imagiológicos específicos e medições exactas; consulte a **Secção 4.3, Técnicas de medição e imagiologia antes do procedimento**.
- O médico deve dispor de todos os comprimentos e diâmetros dos dispositivos necessários para concluir o procedimento, especialmente quando não houver certeza das medições (diâmetros/comprimentos de tratamento) de planeamento do caso efectuadas no período pré-operatório. Esta abordagem permite uma maior flexibilidade intra-operatória para conseguir bons resultados com o procedimento.

4.3 Técnicas de medição e imagiologia antes do procedimento

- A não realização de uma TAC sem contraste poderá não permitir a apreciação de calcificação ilíaca ou aórtica, o que poderá impedir o acesso ou uma fixação e selagem do dispositivo fiáveis.
- A utilização de cortes com espessura >3 mm para reconstrução da imagem antes do procedimento poderá apresentar resultados não optimais a nível da escolha correcta do tamanho/diâmetro do dispositivo ou impossibilitar a apreciação de estenoses focais com TAC.
- A experiência clínica indica que a angiotomografia computorizada (angio-TAC) em espiral melhorada com contraste e com reconstrução tridimensional constitui a modalidade imagiológica fortemente recomendada para avaliar com exactidão a anatomia do doente antes de este ser alvo de tratamento com a prótese endovascular AAA Zenith Flex. Caso a angio-TAC em espiral melhorada com contraste e com reconstrução tridimensional não esteja disponível, o doente deverá ser encaminhado para estabelecimentos com essas capacidades.
- Os médicos recomendam o posicionamento do braço C de raios X durante a realização de uma angiografia de modo a que a origem das artérias renais e, em particular, da artéria renal permeável em posição mais inferior, estejam bem visíveis antes da expansão da margem proximal do material do corpo principal da prótese (stent de selagem). Além disso, a angiografia deverá mostrar as bifurcações das artérias ilíacas de modo a que as ilíacas comuns distais estejam bem definidas bilateralmente em relação à origem das artérias ilíacas internas, antes da expansão dos componentes da extremidade ilíaca.

Diâmetros

Utilizando a TAC, as medições dos diâmetros devem ser determinadas a partir do diâmetro do vaso, de parede exterior a parede exterior (e não da medição do lúmen), para auxiliar na escolha adequada do tamanho/diâmetro do dispositivo e na selecção do mesmo. O exame de TAC em espiral melhorada com contraste deve iniciar-se 1 cm acima do eixo celíaco e continuar pelas cabeças femorais num corte de espessura axial de 3 mm ou menos.

Comprimentos

Utilizando a TAC, as medições do comprimento devem ser determinadas de modo a avaliar com exactidão o comprimento do colo proximal infra-renal, assim como planear os tamanhos dos corpos principais e dos componentes das extremidades para a prótese endovascular AAA Zenith Flex. Estas reconstruções devem ser realizadas em plano sagital, frontal e tridimensional.

- **O desempenho das próteses endovasculares a longo prazo ainda não foi estabelecido. Todos os doentes devem ser informados de que o tratamento endovascular requer um seguimento regular, durante toda a vida, para avaliação da sua saúde e do desempenho da sua prótese endovascular.** Os doentes com determinados achados clínicos (ex., fugas intra-aneurismais, aneurismas em expansão ou alterações na estrutura ou posição da prótese endovascular) devem ter um seguimento mais intensivo. As orientações específicas relativas ao seguimento pós-operatório são descritas na **Secção 12, ORIENTAÇÕES RELATIVAS À IMAGIOLOGIA E AO SEGUIMENTO PÓS-OPERATÓRIO**.
- A prótese endovascular AAA Zenith Flex com o sistema de introdução Z-Trak não é recomendada para doentes que não possam, ou se recusem, a submeter-se aos estudos imagiológicos e de implantação necessários, pré- e pós-operatórios, tal como se descreve na **Secção 12, ORIENTAÇÕES RELATIVAS À IMAGIOLOGIA E AO SEGUIMENTO PÓS-OPERATÓRIO**.
- Depois de a prótese endovascular ser colocada, os doentes devem ser monitorizados regularmente relativamente à existência de fluxo à volta da prótese, crescimento do aneurisma ou alterações na estrutura ou posição da prótese endovascular. No mínimo, devem realizar-se anualmente exames imagiológicos, que incluam: 1) radiografias abdominais para examinar a integridade do dispositivo (separação entre os componentes, fractura do stent ou separação das farpas) e 2) TAC com e sem contraste para examinar as alterações do aneurisma, fluxo à volta da prótese, permeabilidade, tortuosidade e doença progressiva. Caso existam complicações renais ou outros factores que impeçam a utilização de meios de contraste, as radiografias abdominais e ecografias duplex poderão fornecer informações semelhantes.

4.4 Escolha do dispositivo

- Recomenda-se veementemente a adesão estrita às orientações de escolha do tamanho/diâmetro da prótese endovascular AAA Zenith Flex ao seleccionar o tamanho apropriado do dispositivo **(tabelas 10.5.1** até **10.5.2)**. Incluiu-se nas orientações de escolha do tamanho/diâmetro das instruções de utilização um dispositivo sobredimensionado apropriado. A escolha de tamanho/diâmetro fora destes limites pode resultar em fuga intra-aneurismal e fractura, migração, dobragem para dentro ou compressão do dispositivo.

4.5 Procedimento de implantação

(Consulte a **Secção 11, INSTRUÇÕES DE UTILIZAÇÃO**)

- É necessário o recurso a imagiologia apropriada durante o procedimento para posicionar com êxito a prótese endovascular AAA Zenith Flex e garantir a sua aposição exacta à parede aórtica.
- Não curve nem dobre o sistema de colocação. Se o fizer, poderá danificar o sistema de colocação e a prótese endovascular AAA Zenith Flex.
- Para evitar qualquer torção da prótese endovascular durante a eventual rotação do sistema de colocação, tenha o cuidado de rodar todos os componentes do sistema em conjunto (desde a bainha exterior até à cânula interior).
- Se sentir resistência durante a progressão do fio guia ou do sistema de colocação, não continue a avançar nenhuma parte do sistema de colocação. Pare e avalie a causa da resistência; podem ocorrer lesões no vaso e danos no cateter ou na prótese. Tenha especial cuidado em áreas de estenose, trombose intravascular ou em vasos calcificados ou tortuosos.
- A expansão parcial acidental ou a migração da endoprótese pode exigir remoção cirúrgica.
- A não ser que esteja indicado do ponto de vista médico, não expanda a prótese endovascular AAA Zenith Flex num local onde oclua artérias necessárias ao aporte sanguíneo a órgãos ou a extremidades. Não cubra artérias mesentéricas ou renais significativas (com a excepção da artéria mesentérica inferior) com a endoprótese. Pode ocorrer oclusão vascular. Durante o estudo clínico, este dispositivo não foi estudado em doentes que apresentavam duas artérias ilíacas internas ocluídas.
- Não tente voltar a colocar a prótese na bainha após expansão parcial ou total.
- O reposicionamento da prótese com stents distalmente após expansão parcial do stent proximal revestido pode resultar em danos na prótese com stents e/ou lesões nos vasos.
- A colocação incorrecta e/ou a selagem incompleta da prótese endovascular AAA Zenith Flex no interior do vaso pode resultar num aumento do risco de fuga intra-aneurismal, migração ou oclusão acidental das artérias renais ou ilíacas internas. É necessário manter a permeabilidade das artérias renais para prevenir/reduzir o risco de falência renal e complicações subsequentes.
- A fixação inadequada da prótese endovascular AAA Zenith Flex pode resultar no aumento do risco de migração da prótese com stents. A expansão incorrecta ou a migração da endoprótese pode exigir intervenção cirúrgica.
- Durante o procedimento de implantação deve utilizar-se a anticoagulação sistémica de acordo com o protocolo preferido pelo médico e os protocolos usados no hospital. Caso haja contra-indicação para a heparina, deve considerar-se um anticoagulante alternativo.
- Para activar o revestimento hidrófilo no exterior da bainha introdutora Flexor, é necessário limpar a superfície com compressas de gaze estéreis impregnadas com soro fisiológico. A bainha deve manter-se sempre hidratada para um bom desempenho.
- Durante a preparação e inserção, minimize o manuseamento da endoprótese aprisionada para diminuir o risco de contaminação e infecção da mesma.
- Mantenha a posição do fio guia durante a inserção do sistema de colocação.
- A fluoroscopia deve ser utilizada durante a introdução e a expansão para se confirmar a operação correcta dos componentes do sistema de colocação, a colocação correcta da prótese e os resultados do procedimento pretendidos.
- A utilização da prótese endovascular AAA Zenith Flex com o sistema de introdução Z-Trak requer a administração de contraste intravascular. Os doentes com insuficiência renal preexistente podem ter um risco aumentado de falência renal no pós-operatório. Deve ter-se cuidado para limitar a quantidade de meio de contraste utilizado durante o procedimento e observar métodos de tratamento preventivos para diminuir o compromisso renal (ou seja, hidratação adequada).
- À medida que a bainha e/ou o fio guia são retirados, a anatomia e a posição da prótese poderão alterar-se. Monitorize constantemente a posição da prótese e realize uma angiografia para verificar a posição consoante necessário.
- A prótese endovascular AAA Zenith Flex incorpora um stent supra-renal com farpas de fixação. Tenha muito cuidado quando manusear dispositivos de intervenção e angiográficos na região do stent supra-renal.
- Tenha cuidado ao manipular cateteres, fios e bainhas no interior de um aneurisma. Perturbações significativas podem desalojar fragmentos de trombo, o que pode provocar uma embolização distal ou a rotura do aneurisma.
- Evite danificar a prótese ou perturbar o posicionamento da mesma após colocação caso seja necessária a reinstrumentação (nova intervenção) da prótese.
- Antes da expansão do stent supra-renal, confirme que o fio guia de acesso se prolonga até uma posição imediatamente distal ao arco aórtico.
- Antes da implantação, confirme que foi seleccionada a extremidade ilíaca contralateral pré-determinada para inserção no lado contralateral do doente.

4.6 Utilização do balão de moldagem

- Não insufle o balão no vaso fora da prótese, pois tal poderá lesar o vaso. Utilize o balão conforme indicado na respectiva documentação.
- Tenha cuidado ao encher o balão dentro da prótese na presença de calcificação, uma vez que o enchimento excessivo poderá lesar o vaso.
- Confirme que o balão está totalmente vazio antes de efectuar o reposicionamento.
- Para uma hemóstase adicional, poderá desapertar ou apertar a válvula hemostática Captor para acomodar a inserção e subsequente remoção de um balão de moldagem.

4.7 Informação sobre RMN

Testes não clínicos demonstraram que é possível realizar exames de RMN com a prótese endovascular AAA Zenith, desde que sejam respeitadas determinadas condições (MR Conditional). Um doente com esta prótese endovascular pode ser sujeito a uma ressonância com segurança, imediatamente após a colocação nas seguintes condições:

Campo magnético estático

- Campo magnético estático igual ou inferior a 3,0 Tesla.
- Campo magnético de gradiente espacial mais elevado de 720 Gauss/cm.

Foi realizada uma avaliação não clínica num sistema RMN de 3 Tesla (General Electric Excite) com campo magnético de gradiente espacial máximo de 720 Gauss/cm conforme medido com um gaussímetro posicionado no campo magnético estático relevante para o doente (ou seja, fora da cobertura do dispositivo, acessível a um doente ou indivíduo).

Aquecimento relacionado com RMN

Sistemas de 1,5 Tesla:

- Campo magnético estático de 1,5 Tesla.
- Valor máximo da taxa de absorção específica (SAR) média para o corpo inteiro foi de 2 W/kg durante 15 minutos de exame (ou seja, por sequência de exames).

Em testes não clínicos, a prótese endovascular AAA Zenith produziu uma subida de temperatura inferior ou igual a 1,4 °C a um valor máximo da taxa de absorção específica (SAR) média para o corpo inteiro de 2,8 W/kg, durante 15 minutos de exame de RMN num aparelho de RMN de 1,5 Tesla, da Siemens Medical Magnetom, com software Numaris/4, versão RMN Syngo MR 2002B DHHS. O valor máximo da taxa de absorção específica (SAR) média calculada para o corpo inteiro foi de 2,8 W/kg, o que corresponde a um valor de calorimetria medido de 1,5 W/kg.

Sistemas de 3,0 Tesla:

- Campo magnético estático de 3,0 Tesla.
- Valor máximo da taxa de absorção específica (SAR) média para o corpo inteiro foi de 2 W/kg durante 15 minutos de exame (ou seja, por sequência de exames).

Em testes não clínicos, a prótese endovascular AAA Zenith, produziu uma subida de temperatura inferior ou igual a 1,9 °C a um valor máximo da taxa de absorção específica (SAR) média para o corpo inteiro de 3,0 W/kg, durante 15 minutos de exame de RMN num aparelho RMN Excite de 3,0 Tesla, da GE Healthcare, com software G3.0-052B. O valor máximo da taxa de absorção específica (SAR) média para o corpo inteiro foi de 3,0 W/kg, o que corresponde a um valor de calorimetria medido de 2,8 W/kg.

Artefactos de imagem

Os artefactos de imagem estendem-se ao longo da região anatómica que contém o dispositivo, ocultando a visualização das estruturas anatómicas imediatamente adjacentes a menos de aproximadamente 20 cm do dispositivo, assim como a totalidade do dispositivo e o respectivo lúmen, quando se realiza um exame em testes não clínicos utilizando a sequência: echo rotativo rápido num sistema de RMN Excite de 3,0 Tesla, da GE Healthcare, com software G3.0-052B com bobina de radiofrequência para corpo.

Os artefactos de imagem dissipam-se à medida que a distância do dispositivo relativamente à área de interesse aumenta em todos os aparelhos de RMN. Os exames de RMN da cabeça e pescoço, assim como dos membros inferiores, podem ser obtidos sem artefactos de imagem. Podem estar presentes artefactos de imagem em exames da região abdominal e dos membros superiores, dependendo da distância do dispositivo à área de interesse.

Estão disponíveis informações clínicas relativas a dezassete doentes sujeitos a exames de RMN após implantação da prótese com stents. Não foram descritos efeitos adversos ou problemas com o dispositivo em nenhum destes doentes resultantes de terem sido sujeitos a exame de RMN. Além disso, já foram implantadas bem mais de 100.000 próteses endovasculares AAA Zenith por todo o mundo, e em nenhum caso foram descritos efeitos adversos ou problemas com o dispositivo resultantes de exames de RMN.

A Cook recomenda que o doente registe as condições de RMN divulgadas nestas instruções de utilização junto da MedicAlert Foundation. A MedicAlert Foundation pode ser contactada através das seguintes formas:

Correio:	MedicAlert Foundation International
	2323 Colorado Avenue
	Turlock, CA 95382, EUA
Telefone:	+1-888-633-4298 (linha grátis nos EUA)
	+1-209-668-3333 (fora dos EUA)
Fax:	+1209-669-2450
Internet:	www.medicalert.org

5 EFEITOS ADVERSOS

5.1 Efeitos adversos observados

Um estudo prospectivo e pluricêntrico de uma versão anterior do dispositivo (prótese endovascular AAA Zenith) realizado em 15 centros nos EUA, que incluiu 352 doentes endovasculares (200 com risco normal, 100 com risco elevado e 52 doentes não permanentes) e 80 doentes de controlo, constitui a base para as taxas de efeitos adversos apresentadas na **tabela 5.1.1**. Os doentes foram colocados no grupo de doentes de risco normal quando apresentavam capacidade fisiológica para suportar uma reparação cirúrgica aberta ou endovascular e uma anatomia adequada ao tratamento com a prótese endovascular AAA Zenith com o sistema de introdução H&L-B One-Shot™ (uma versão anterior do sistema de introdução). Os doentes que tinham uma anatomia adequada, mas apresentavam um risco superior de morbilidade ou mortalidade com a reparação cirúrgica aberta foram colocados no grupo dos doentes de alto risco. Os doentes inicialmente tratados no estudo foram colocados no grupo de doentes não permanentes. O grupo de controlo incluiu doentes cuja anatomia vascular poderia não ter sido adequada para reparação endovascular de AAA.

Tabela 5.1.1 Morte e rotura ocorridas no estudo clínico

Morte e rotura	Zenith – risco normal[1]		Cirurgia – risco normal		Valor *P*	Zenith – alto risco		Zenith – doentes não permanentes	
Todas as mortes									
(0–30 dias)[2]	0,5%	(1/199)	2,5%	(2/80)	0,20	2,0%	(2/100)	1,9%	(1/52)
(31–365 dias)[3]	3,0%	(6/198)	1,3%	(1/78)	0,68	7,1%	(7/98)	9,8%	(5/51)
Relacionadas com AAA	0,0%	(0/198)	1,3%	(1/78)	0,29	3,1%	(3/98)	0,0%	(0/51)
Não relacionadas com AAA	3,0%	(6/198)	0,0%	(0/78)	0,19	4,1%	(4/98)	9,8%	(5/51)
(0–365 dias)[2,3,4]	3,5%	(7/199)	3,8%	(3/80)	>0,99	9,0%	(9/100)	11,5%	(6/52)
Relacionadas com AAA	0,5%	(1/199)	3,8%	(3/80)	0,07	5,0%	(5/100)	1,9%	(1/52)
Não relacionadas com AAA	3,0%	(6/199)	0,0%	(0/80)	0,19	4,0%	(4/100)	9,6%	(5/52)
Ruptura									
(0–30 dias)	0,0%	(0/199)	–		–	0,0%	(0/100)	0,0%	(0/52)
(31–365 dias)	0,0%	(0/198)	–		–	1,0%	(1/98)	0,0%	(0/51)
(0–365 dias)	0,0%	(0/199)	–		–	1,0%	(1/100)	0,0%	(0/52)

[1]Denominador de 199 uma vez que um doente com risco normal não recebeu o dispositivo.

[2]Todas as mortes (0-30 dias) foram como estando relacionadas com AAA e com o procedimento.

[3]Das mortes (31-365 dias), quatro foram consideradas como estando relacionadas com AAA: 1 cirúrgica (choque séptico com origem em colite isquémica) e 3 de alto risco (pancreatite com falência renal e sépsis, hemorragia de aneurisma abdominal superior [não o AAA tratado] e falência multiorgânica).

[4]Das mortes (0-365 dias), dez foram consideradas como estando relacionadas com AAA: 1 de risco normal (insuficiência cardíaca), 3 cirúrgicas (hemorragia maciça, isquemia mesentérica e choque séptico com origem em colite isquémica), 5 de alto risco (insuficiência respiratória, insuficiência cardíaca com embolia pulmonar, pancreatite com falência renal e sépsis, hemorragia de aneurisma abdominal superior [não o AAA tratado] e falência multiorgânica) e 1 doente não permanente (suspeita de insuficiência cardíaca).

Tabela 5.1.2 Efeitos adversos[1] no estudo clínico

	Zenith – risco normal		Cirurgia – risco normal		Valor *P*	Zenith – alto risco		Zenith – doentes não permanentes	
Ausência de morbilidade									
(0–30 dias)	80%	(160/200)	58%	(46/80)	<0,001	68%	(68/100)	73%	(38/52)
Cardiovascular[2]	3,0%	(6/200)	11%	(9/80)	0,02	14%	(14/100)	1,9%	(1/52)
Pulmonar[3]	1,0%	(2/200)	15%	(12/80)	<0,001	2,0%	(2/100)	0,0%	(0/52)
Renal[4,9]	2,5%	(5/200)	10%	(8/80)	0,01	6,0%	(6/100)	5,8%	(3/52)
Intestinal[5]	1,0%	(2/200)	3,8%	(3/80)	0,14	1,0%	(1/100)	1,9%	(1/52)
Ferida[6]	4,5%	(9/200)	7,5%	(6/80)	0,38	2,0%	(2/100)	3,8%	(2/52)
Neurológica[7]	0,0%	(0/200)	2,5%	(2/80)	0,08	0,0%	(0/100)	0,0%	(0/52)
Vascular[8,11]	11%	(21/200)	31%	(25/80)	<0,001	20%	(20/100)	19%	(10/52)
Ausência de morbilidade									
(31–365 dias)	91%	(181/198)	86%	(67/78)	0,25	79%	(77/98)	86%	(44/51)
Cardiovascular[2]	2,5%	(5/198)	3,8%	(3/78)	0,69	5,1%	(5/98)	2,0%	(1/51)
Pulmonar[3]	0,5%	(1/198)	1,3%	(1/78)	0,49	4,1%	(4/98)	0,0%	(0/51)
Renal[4,10]	0,5%	(1/198)	0,0%	(0/78)	>0,99	3,1%	(3/98)	0,0%	(0/51)
Intestinal[5]	0,5%	(1/198)	1,3%	(1/78)	0,49	0,0%	(0/98)	0,0%	(0/51)
Ferida[6]	2,0%	(4/198)	5,1%	(4/78)	0,23	3,1%	(3/98)	2,0%	(1/51)
Neurológica[7]	1,0%	(2/198)	0,0%	(0/78)	>0,99	1,0%	(1/98)	3,9%	(2/51)
Vascular[8]	3,0%	(6/198)	3,8%	(3/78)	0,72	8,2%	(8/98)	5,9%	(3/51)
Ausência de morbilidade									
(0–365 dias)	76%	(151/200)	49%	(39/80)	<0,001	55%	(55/100)	62%	(32/52)
Cardiovascular[2]	5,0%	(10/200)	14%	(11/80)	0,02	19%	(19/100)	3,8%	(2/52)
Pulmonar[3]	1,5%	(3/200)	16%	(13/80)	<0,001	6,0%	(6/100)	0,0%	(0/52)
Renal[4,9,10]	2,5%	(5/200)	10%	(8/80)	0,01	9,0%	(9/100)	5,8%	(3/52)
Intestinal[5]	1,5%	(3/200)	3,8%	(3/80)	0,36	1,0%	(1/100)	1,9%	(1/52)
Ferida[6]	5,5%	(11/200)	13%	(10/80)	0,08	5,0%	(5/100)	5,8%	(3/52)
Neurológica[7]	1,0%	(2/200)	2,5%	(2/80)	0,32	1,0%	(1/100)	3,8%	(2/52)
Vascular[8,11]	12%	(24/200)	33%	(26/80)	<0,001	25%	(25/100)	23%	(12/52)

[1]A partir do índice de morbilidade.

[2]A categoria cardiovascular incluiu: enfartes do miocárdio com e sem alterações da onda Q, insuficiência cardíaca congestiva, arritmias que necessitem de nova medicação ou novo tratamento, isquemia cardíaca que necessite de intervenção, suporte inotrópico, hipertensão medicamente intratável.

[3]A categoria pulmonar incluiu: reintubação ou ventilação >24 h, pneumonia com necessidade de antibióticos, oxigénio suplementar no momento da alta.

[4]A categoria renal incluiu: diálise em doentes com função renal pré-operatória normal, aumento da creatinina >30% em relação a um valor inicial em dois ou mais testes de seguimento.

[5]A categoria intestinal incluiu: obstrução intestinal, isquemia intestinal, fístula aorto-entérica, ileus paralítico >4 dias.

[6]A categoria de ferida incluiu: infecções que necessitaram de tratamento com antibiótico, hérnia, fístula linfática, deiescência, necrose com necessidade de desbridamento.

[7]A categoria neurológica incluiu: acidente vascular cerebral, acidente isquémico transitório, isquemia ou paralisia da medula espinal.

[8]A categoria vascular incluiu: trombose dos membros, embolização distal que resultou em perda de tecidos ou em necessidade de intervenção, transfusão pós-procedimento (resultante de pseudoaneurisma, lesão vascular, fuga no aneurisma ou outras causas relacionadas com o procedimento), pseudoaneurisma, lesão vascular (tal como oclusão acidental, dissecção ou outras causas relacionadas com o procedimento), fuga ou rotura do aneurisma, aumento do tamanho do aneurisma em mais de 0,5 cm relativamente ao menor tamanho de qualquer medição anterior.

[9]Os investigadores descreveram mais um doente de alto risco com oclusão de uma artéria renal acessória e um outro doente de alto risco com insuficiência renal crónica como outros efeitos adversos.

[10]Os investigadores descreveram um outro doente não permanente com insuficiência renal e mais um doente cirúrgico com insuficiência renal como outros efeitos adversos.

[11]Os investigadores descreveram mais um doente não permanente com rotura intra-operatória da placa aórtica, que resultou em oclusão da artéria renal, como outro efeito adverso.

5.2 Efeitos adversos potenciais

Os efeitos adversos que podem ocorrer e/ou necessitam de intervenção incluem, embora não se limitem a:

- amputação;
- aumento do aneurisma;
- claudicação (ex., nádegas, membros inferiores);
- complicações anestésicas e subsequentes problemas associados (ex., aspiração);
- complicações cardíacas e subsequentes problemas associados (ex., arritmia, enfarte do miocárdio, insuficiência cardíaca congestiva, hipotensão ou hipertensão);
- complicações da ferida e subsequentes problemas associados (ex., deiscência ou infecção);
- complicações do local de acesso vascular, incluindo infecção, dor, hematoma, pseudoaneurisma ou fístula arteriovenosa;
- complicações geniturinárias e subsequentes problemas associados (ex., isquemia, erosão, fístula, incontinência, hematúria ou infecção);
- complicações intestinais (ex., ileus, isquemia transitória, enfarte ou necrose);
- complicações linfáticas e subsequentes problemas associados (ex., fístula linfática);
- complicações neurológicas locais ou sistémicas e subsequentes problemas associados (ex., acidente vascular cerebral, acidente isquémico transitório, paraplegia, paraparésia ou paralisia);
- complicações pulmonares/respiratórias e subsequentes problemas associados (ex., pneumonia, insuficiência respiratória ou intubação prolongada);
- complicações renais e subsequentes problemas associados (ex., oclusão arterial, toxicidade do contraste, insuficiência ou falência renal);
- conversão para reparação cirúrgica por via aberta;
- edema;
- embolização (micro e macro) com isquemia transitória ou permanente, ou enfarte;
- endoprótese: colocação incorrecta de um componente, expansão incompleta de um componente, migração de um componente, quebra da sutura, oclusão, infecção, fractura do stent, desgaste do material do stent, dilatação, erosão, perfuração, fluxo à volta da prótese, separação das farpas e corrosão;
- espasmo ou traumatismo vascular (ex., dissecção de vasos iliofemorais, hemorragia, rotura ou morte);
- febre e inflamação localizada;
- fístula arteriovenosa;
- fuga intra-aneurismal;
- hemorragia, hematoma ou coagulopatia;
- impotência;
- infecção do aneurisma, dispositivo ou local de acesso, incluindo formação de abcesso, febre transitória e dor;
- insuficiência hepática;
- lesão aórtica, incluindo perfuração, dissecção, hemorragia, rotura e morte;
- lesão vascular;
- morte;
- oclusão da prótese ou do vaso nativo;
- rotura do aneurisma e morte;
- trombose arterial ou venosa e/ou pseudoaneurisma.

Relato de efeitos adversos relacionados com o dispositivo

Qualquer episódio adverso (incidente clínico) que envolva a prótese endovascular AAA Zenith Flex deve ser imediatamente comunicado à COOK. Para relatar um incidente, os clientes nos EUA devem telefonar para o Departamento de Assuntos dos Clientes através dos números 1-800-457-4500 (24 h) ou 1-812-339-2235. Os clientes fora dos EUA devem contactar o distribuidor.

6 SÍNTESE DOS ESTUDOS CLÍNICOS

6.1 Objectivos

O principal objectivo do estudo clínico consistiu em avaliar a segurança e eficácia de uma versão anterior do dispositivo (prótese endovascular AAA Zenith) como uma alternativa à reparação cirúrgica aberta no tratamento primário de aneurismas da aorta abdominal infra-renal. A hipótese do estudo examinou se doentes com um risco normal registaram uma morbilidade inferior a 30 dias, taxas de sobrevivência não inferiores aos 30 dias e aos 12 meses e sucesso do tratamento e medidas de utilidade clínica melhoradas não inferiores aos 12 meses, quando comparados com doentes de controlo submetidos a cirurgia. A segurança foi determinada avaliando se os sujeitos com prótese endovascular AAA Zenith teriam uma morbilidade aos 30 dias mais reduzida, uma sobrevivência não inferior aos 30 dias e aos 12 meses, e sucesso do tratamento não inferior aos 12 meses, quando comparados com sujeitos tratados com cirurgia aberta. A eficácia baseou-se na exclusão do aneurisma, incluindo a ausência de qualquer fuga intra-aneurismal, a ausência de aumento do aneurisma (≥5 mm) e a ausência de efeitos adversos importantes relacionados com o dispositivo, avaliados durante um período de seguimento de um ano. Os objectivos secundários incluíram uma avaliação dos benefícios clínicos e de medidas da qualidade de vida.

6.2 Desenho do estudo

O estudo clínico nos EUA foi um estudo pluricêntrico, não aleatório, que comparou doentes com risco médico normal que receberam próteses endovasculares com controlos submetidos a cirurgia aberta. Houve dois grupos de estudo adicionais, um para grupos de doentes de alto risco e outro para grupos de tratamento de doentes não permanentes. Em quinze centros estiveram envolvidos 200 doentes de risco normal, 80 controlos cirúrgicos, 100 doentes de alto risco e 52 doentes não permanentes. O grupo de controlo incluiu doentes cuja anatomia vascular poderia não ter sido adequada para reparação endovascular de AAA. As avaliações de seguimento foram marcadas para antes da alta hospitalar e aos 1, 6, 12 e 24 meses. O seguimento dos doentes e a responsabilidade após 1, 12 e 24 meses são apresentados na **tabela 6.2.1**, já que estes foram os principais pontos temporais da análise de dados. Os dados de imagiologia fornecidos neste sumário baseiam-se em achados de um laboratório de análise de imagem centralizado e independente (laboratório central) que procedeu ao estudo das TAC e das radiografias abdominais para avaliar alterações dos diâmetros dos aneurismas, a migração do dispositivo e migração relativa dos componentes, integridade dos dispositivos (fio guia e prótese) e a presença e tipo de fugas intra-aneurismais. Os episódios clínicos foram examinados por um comité independente de episódios clínicos e a segurança foi monitorizada por um comité de monitorização dos dados da segurança.

Os doentes cirúrgicos e os doentes de risco normal com prótese Zenith cumpriram critérios de risco fisiopatológico idênticos. Nos grupos endovasculares foram excluídos casos de trombo circunferencial no colo proximal, colo proximal com menos de 15 mm de comprimento, diâmetro do colo proximal (medido de parede exterior a parede exterior) inferior a 18 mm ou superior a 28 mm, angulação acentuada do colo proximal, diâmetro da artéria ilíaca (medido de parede exterior a parede exterior) inferior a 7,5 mm ou superior a 20 mm no local de fixação distal ou local de fixação distal na artéria ilíaca com menos de 10 mm de comprimento.

Os doentes foram considerados como doentes de maior risco para reparação cirúrgica se tivessem idade superior a 80 anos, creatinina basal >2,0 mg/dl, terapia domiciliária com oxigénio, VEF_1 <1 l, fracção de ejecção <25%, DPOC incapacitante, classificação da New York Heart Association (Associação do Coração de Nova Iorque) de 3 ou 4, abdómen adverso, diálise, enfarte do miocárdio nos últimos 6 meses, hipertensão medicamente intratável, acidente vascular cerebral anterior com défice residual, objecção cultural à recepção de sangue ou produtos derivados do sangue, cirurgia de bypass renal anterior ou aneurisma inflamatório.

Antes do envolvimento dos doentes no ensaio principal, foi exigido aos centros que não tinham experiência com a prótese endovascular AAA Zenith que tratassem os doentes iniciais sob supervisão de um responsável experiente. Estes doentes não permanentes corresponderam a uma combinação de doentes de risco normal e de alto risco e foram seguidos segundo o mesmo calendário que os doentes no estudo principal.

Tabela 6.2.1 Seguimento e responsabilidade dos doentes[1]

Tratamento	**Zenith – risco normal**			**Cirurgia – risco normal**		
Intervalo	**1 mês**	**12 meses**	**24 meses**	**1 mês**	**12 meses**	**24 meses**
Nenhum dispositivo	1	1[2]	1[2]	0	0	–
Conversão para cirurgia aberta	0	2[2]	2[2]	–	–	–
Expirado	1	7	17	2	3	–
Desistência/falta de seguimento	0	0	2	0	4	–
Disponível	198	190	178	78	73	–
TAC no local	191	168	110	69	58	–
TAC num laboratório central	190	165	99	69	59	–
Exames de rins, bexiga e ureteres no local	179	153	108	–	–	–
Exame de rins, bexiga e ureteres num laboratório central	178	149	93	–	–	–
Avaliação no local para pesquisa de fugas intra-aneurismais	187	163	107	–	–	–
Avaliação num laboratório central para pesquisa de fugas intra-aneurismais	161	148	92	–	–	–
Avaliação do aumento do aneurisma no local	–	149	104	–	–	–
Avaliação do aumento do aneurisma num laboratório central	–	151	94	–	–	–

[1]A dimensão das amostras para análise dos dados varia para cada um dos pontos temporais indicados nesta tabela e nas seguintes. Esta variabilidade deve-se à disponibilidade dos doentes para o seguimento, bem como à quantidade e à qualidade das imagens disponíveis para avaliação em determinados pontos temporais. Por exemplo, o número e a qualidade das imagens disponíveis para avaliação de fuga intra-aneurismal aos 12 meses é diferente do número e qualidade das imagens disponíveis aos 24 meses devido à variação no número de exames realizados, no número de imagens fornecidas pelo local clínico ao laboratório central e/ou no número de imagens com qualidade aceitável para a avaliação. Os totais nos pontos temporais não são cumulativos, a não ser que o contrário seja indicado.

[2]Os totais nos pontos temporais são cumulativos.

6.3 Dados demográficos dos doentes

As **tabelas 6.3.1** e **6.3.2** apresentam uma comparação das características dos sujeitos e dos diâmetros iniciais dos aneurismas na população com prótese endovascular AAA Zenith e na população submetida a cirurgia aberta, respectivamente.

Tabela 6.3.1 Comparação das características dos sujeitos

Item	**Zenith – risco normal**		**Cirurgia – risco normal**		**Valor *P***	**Zenith – alto risco**		**Zenith – doentes não permanentes**	
Idade (anos)	71 ± 7		69 ± 7		0,03	77 ± 7		74 ± 8	
Sexo masculino	94%	(187/200)	89%	(71/80)	0,22	92%	(92/100)	90%	(47/52)
Doenças actuais									
Doença vascular periférica	16%	(31/195)	25%	(19/76)	0,12	24%	(23/96)	9,6%	(5/52)
Hipertensão	64%	(127/200)	83%	(65/78)	0,001	68%	(67/99)	67%	(35/52)
Insuficiência renal	0,0%	(0/197)	0,0%	(0/79)	>0,99	5,2%	(5/97)	1,9%	(1/52)
DPOC	20%	(39/199)	18%	(14/78)	0,87	34%	(33/98)	22%	(11/51)
Episódio tromboembólico	4,5%	(9/199)	7,7%	(6/78)	0,38	7,1%	(7/99)	1,9%	(1/52)
Doença hepática	2,1%	(4/192)	5,1%	(4/79)	0,24	1,0%	(1/99)	1,9%	(1/52)
Diabetes mellitus	12%	(24/199)	15%	(12/79)	0,55	17%	(17/99)	14%	(7/51)
Insulino-dependente	17%	(4/24)	8,3%	(1/12)	0,65	24%	(4/17)	43%	(3/7)
Doenças anteriores									
EM	39%	(74/192)	29%	(23/80)	0,13	35%	(34/98)	35%	(18/52)
Insuficiência cardíaca congestiva	5,0%	(10/199)	12%	(9/78)	0,07	16%	(16/100)	10%	(5/50)
Angina	49%	(98/198)	39%	(31/79)	0,14	45%	(44/98)	44%	(23/52)
Arritmia	20%	(40/197)	22%	(17/78)	0,87	28%	(27/98)	24%	(12/51)
Doença vascular cerebral	9,5%	(19/199)	16%	(13/79)	0,14	20%	(20/99)	9,8%	(5/51)
Infecção sistémica	1,0%	(2/196)	0,0%	(0/78)	>0,99	3,1%	(3/97)	0,0%	(0/49)
Cancro	22%	(43/200)	19%	(15/80)	0,74	31%	(31/99)	29%	(15/51)
História familiar de aneurisma	16%	(24/150)	27%	(17/63)	0,09	14%	(11/77)	26%	(10/38)
Cirurgia anterior no local	10%	(20/200)	15%	(12/79)	0,22	10%	(10/99)	14%	(7/51)
Radiação anterior no local	0,5%	(1/197)	0,0%	(0/79)	>0,99	2,0%	(2/100)	2,0%	(1/51)
Consumo excessivo de álcool	3,6%	(7/193)	10%	(8/77)	0,04	3,1%	(3/96)	4,0%	(2/50)
Tabaco									
Nunca fumou	10%	(20/193)	5,0%	(4/80)		14%	(13/96)	24%	(12/49)
Antigo fumador	69%	(133/193)	60%	(48/80)	0,03	69%	(66/96)	57%	(28/49)
Ainda fuma	21%	(40/193)	35%	(28/80)		18%	(17/96)	18%	(9/49)

Devido aos critérios de inclusão, os doentes de alto risco eram mais velhos ($P < 0{,}001$), tinham mais insuficiência renal ($P = 0{,}004$), DPOC ($P = 0{,}01$), insuficiência cardíaca congestiva ($P = 0{,}004$) e doença vascular cerebral ($P = 0{,}02$) do que os doentes de risco normal.

Tabela 6.3.2 Distribuição dos diâmetros dos aneurismas

Intervalo de diâmetros	Zenith – risco normal		Cirurgia – risco normal		Zenith – alto risco		Zenith – doentes não permanentes	
<30 mm	0,0%	(0/199)	0,0%	(0/78)	0,0%	(0/100)	0,0%	(0/52)
30–39 mm	0,5%	(1/199)	0,0%	(0/78)	1,0%	(1/100)	0,0%	(0/52)
40–49 mm	23%	(45/199)	7,7%	(6/78)	15%	(15/100)	13%	(7/52)
50–59 mm	48%	(95/199)	33%	(26/78)	47%	(47/100)	40%	(21/52)
60–69 mm	24%	(47/199)	29%	(23/78)	27%	(27/100)	42%	(22/52)
70–79 mm	3,0%	(6/199)	21%	(16/78)	5,0%	(5/100)	1,9%	(1/52)
80–89 mm	2,5%	(5/199)	6,4%	(5/78)	1,0%	(1/100)	0,0%	(0/52)
≥90 mm	0,0%	(0/199)	2,6%	(2/78)	1,0%	(1/100)	0,0%	(0/52)

A distribuição dos diâmetros dos aneurismas não foi avaliada em três doentes de alto risco e em um doente não permanente.

6.4 Resultados

Os dados reunidos nas **tabelas 6.4.1** a **6.4.3** foram recolhidos pelos locais do estudo clínico e por um laboratório central. Sempre que disponíveis, foram fornecidos os dados correspondentes aos 24 meses. Os doentes de controlo não foram seguidos além dos 12 meses e alguns dados não foram examinados além dos 12 meses. Portanto, nesta secção, são apresentados alguns resultados aos 12 meses enquanto outros são apresentados aos 24 meses. Na **tabela 6.4.1** são descritos os dispositivos implantados nos doentes do estudo clínico. Na **tabela 6.4.2** são descritos os resultados primários do estudo clínico. As **figuras 6.4.1** e **6.4.2** correspondem aos gráficos de Kaplan-Meier da sobrevivência relacionada com qualquer causa aos 24 meses e da sobrevivência relacionada com AAA aos 24 meses, respectivamente. Um comité independente de episódios clínicos examinou todas as mortes para verificar uma possível relação com a reparação do aneurisma. Considerou-se que todas as mortes precoces (0–30 dias) estiveram relacionadas com AAA. Considerou-se que as mortes ocorridas após 30 dias estiveram relacionadas com AAA se tiver sido confirmada doença relacionada com AAA ou envolvimento do dispositivo. Na **tabela 6.4.3** são apresentadas as avaliações do sucesso e na **figura 6.4.3** é mostrado um gráfico de Kaplan-Meier da ausência de morbilidade.

Tabela 6.4.1 Dispositivos implantados

Item	Zenith – risco normal		Zenith – alto risco		Zenith – doentes não permanentes	
Corpo principal e extremidades	99,5%	(199/200)*	100%	(100/100)[1]	100%	(52/52)
Extensão do corpo principal[2]	1,5%	(3/199)	1,0%	(1/100)	5,8%	(3/52)
Extensão da extremidade ilíaca ipsilateral[3,5]	9,5%	(19/199)	11%	(11/100)	0,0%	(0/52)
Extensão da extremidade ilíaca contralateral[4,5]	11%	(21/199)	11%	(11/100)	13,5%	(7/52)
Conversor	0,5%	(1/199)**	0,0%	(0/100)	0,0%	(0/52)
Dispositivo de oclusão	0,0%	(0/199)	0,0%	(0/100)	0,0%	(0/52)

*Um doente de risco normal não recebeu um dispositivo devido a tortuosidade e calcificação do vaso de acesso.

**Foi usado um conversor sem dispositivo de oclusão.

[1]Um dispositivo foi modificado.

[2]Dois doentes de risco normal e um doente de alto risco receberam extensões do corpo principal após o procedimento; um doente de risco normal recebeu duas extensões do corpo principal.

[3]Dois doentes de risco normal e um doente de alto risco receberam extensões da extremidade ipsilateral após o procedimento.

[4]Quatro doentes de risco normal, dois doentes de alto risco e um doente não permanente receberam extensões da extremidade contralateral após o procedimento.

[5]Três doentes de risco normal e três doentes de alto risco receberam extensões homolaterais e contralaterais durante o procedimento; um doente de risco normal recebeu extensões ipsilateral e contralateral após o procedimento.

Tabela 6.4.2 Resultados primários

Item	Zenith – risco normal[1]		Cirurgia – risco normal		Valor *P*	Zenith – alto risco		Zenith – doentes não permanentes	
Todas as mortes (0–30 dias)[2]	0,5%	(1/199)	2,5%	(2/80)	0,20	2,0%	(2/100)	1,9%	(1/52)
Todas as mortes									
(31–365 dias)[2,3]	3,0%	(6/199)	1,3%	(1/80)	0,68	7,0%	(7/100)	9,6%	(5/52)
Relacionadas com AAA	0,0%	(0/199)	1,3%	(1/80)	0,29	3,0%	(3/100)	0,0%	(0/52)
Não relacionadas com AAA	3,0%	(6/199)	0,0%	(0/80)	0,19	4,0%	(4/100)	9,6%	(5/52)
Todas as mortes									
(0–365 dias)[2,3,4]	3,5%	(7/199)	3,8%	(3/80)	>0,99	9,0%	(9/100)	11,5%	(6/52)
Relacionadas com AAA	0,5%	(1/199)	3,8%	(3/80)	0,07	5,0%	(5/100)	1,9%	(1/52)
Não relacionadas com AAA	3,0%	(6/199)	0,0%	(0/80)	0,19	4,0%	(4/100)	9,6%	(5/52)
Ruptura									
(0–30 dias)	0,0%	(0/199)	–		–	0,0%	(0/100)	0,0%	(0/52)
(31–365 dias)	0,0%	(0/199)	–		–	1,0%	(1/100)	0,0%	(0/52)
(0–365 dias)	0,0%	(0/199)	–		–	1,0%	(1/100)	0,0%	(0/52)
Conversão									
(0–30 dias)	0,0%	(0/199)	–		–	0,0%	(0/100)	0,0%	(0/52)
(31–365 dias)[5]	1,0%	(2/199)	–		–	1,0%	(1/100)	0,0%	(0/52)
(0–365 dias)[5]	1,0%	(2/199)	–		–	1,0%	(1/100)	0,0%	(0/52)
Efeitos adversos									
(0–30 dias)[6]	20%	(40/200)	43%	(34/80)	<0,001	32%	(32/100)	27%	(14/52)
(31–365 dias)[6]	8,6%	(17/199)	14%	(11/78)	0,25	21%	(21/98)	14%	(7/51)
(0–365 dias)[6]	25%	(49/200)	51%	(41/80)	<0,001	45%	(45/100)	38%	(20/52)

[1]Denominador de 199 uma vez que um doente com risco normal não recebeu o dispositivo.

[2]Todas as mortes (0–30 dias) foram como estando relacionadas com AAA e com o procedimento.

[3]Das mortes (31–365 dias), quatro foram consideradas como estando relacionadas com AAA: 1 cirúrgica (choque séptico com origem em colite isquémica) e 3 de alto risco (pancreatite com falência renal e sépsis, hemorragia de aneurisma abdominal superior [não o AAA tratado] e falência multiorgânica).

[4]Das mortes (0–365 dias), dez foram consideradas como estando relacionadas com AAA: 1 de risco normal (insuficiência cardíaca), 3 cirúrgicas (hemorragia maciça, isquemia mesentérica e choque séptico com origem em colite isquémica), 5 de alto risco (insuficiência respiratória, insuficiência cardíaca com embolia pulmonar, pancreatite com falência renal e sépsis, hemorragia de aneurisma abdominal superior [não o AAA tratado] e falência multiorgânica) e 1 doente não permanente (suspeita de insuficiência cardíaca).

[5]Os doentes de risco normal foram submetidos a conversões devido a fuga intra-aneurismal de Tipo I proximal, persistente e a um novo aneurisma aórtico supra-renal. Três doentes cirúrgicos apresentaram hemorragias maciças: 2 necessitaram de ser reoperados e um faleceu.

[6]Efeitos adversos incluídos no índice de morbilidade.

A prótese endovascular AAA Zenith não apresentou diferenças significativas entre homens e mulheres relativamente à sobrevivência e ao período sem efeitos adversos importantes. (As barras de erro nas **figuras 6.4.1, 6.4.2** e **6.4.3** representam limites de confiança de 95%.) A **figura 6.4.1** apresenta a sobrevivência relacionada com qualquer causa após 24 meses. A tabela acompanhante apresenta a análise de Kaplan-Meier aos 1, 6, 12 e 24 meses.

Fig. 6.4.1 Sobrevivência aos 24 meses

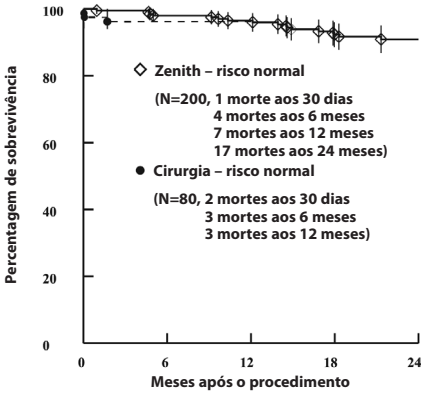

	1 mês		6 meses		12 meses		24 meses	
	n	Percentagem de sobrevivência	n	Percentagem de sobrevivência	n	Percentagem de sobrevivência	n	Percentagem de sobrevivência
Zenith – risco normal	198*	99,5	194	98,0	190	96,5	97	90,9
Cirurgia – risco normal	78	97,5	73	96,2	67	96,2	–	–

n = doentes vivos e disponíveis para seguimento no fim do intervalo

P = 0,81

*Um doente faleceu antes de ter decorrido 1 mês e um doente não recebeu nenhum dispositivo.

A **figura 6.4.2** apresenta a sobrevivência relacionada com AAA (determinada pelo comité de episódios clínicos) após 24 meses. A tabela acompanhante apresenta a análise de Kaplan-Meier aos 1, 6, 12 e 24 meses.

Fig. 6.4.2 Sobrevivência relacionada com AAA aos 24 meses

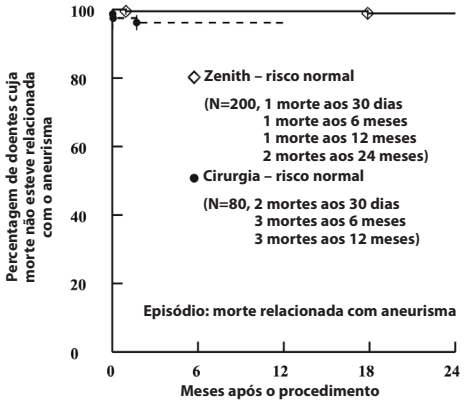

	1 mês		6 meses		12 meses		24 meses	
	n	Percentagem de sobrevivência	n	Percentagem de sobrevivência	n	Percentagem de sobrevivência	n	Percentagem de sobrevivência
Zenith – risco normal	198*	99,5	194	99,5	190	99,5	97	99,0
Cirurgia – risco normal	78	97,5	73	96,2	67	96,2	–	–

n = doentes vivos e disponíveis para seguimento no fim do intervalo

P = 0,04

*Um doente faleceu antes de ter decorrido 1 mês e um doente não recebeu nenhum dispositivo.

Tabela 6.4.3 Avaliações do sucesso

Item	Zenith – risco normal		Cirurgia – risco normal		Zenith – alto risco		Zenith – doentes não permanentes	
Sucesso técnico[1]	99,5%	(199/200)	98,8%	(79/80)	100%	(100/100)	100%	(52/52)
Sucesso do procedimento aos 30 dias[2]	95,1%	(155/163)	88%	(60/68)	86%	(70/81)	91%	(30/33)
Sucesso do tratamento aos 12 meses[3]	89%	(122/137)	85%	(52/61)	70%	(44/63)	87%	(26/30)

[1]Prótese permeável após a expansão.

[2]Sucesso técnico sem complicações importantes, prótese permeável e sem fugas intra-aneurismais de Tipo I ou III aos 30 dias.

[3]O sucesso do procedimento prolongou-se até aos 12 meses sem aumento do aneurisma (>5 mm).

A **figura 6.4.3** apresenta o período sem morbilidade (episódios no índice de morbilidade) aos 12 meses. A tabela acompanhante apresenta a análise de Kaplan-Meier aos 1, 6 e 12 meses.

Fig. 6.4.3 Ausência de morbilidade (0–365 dias)

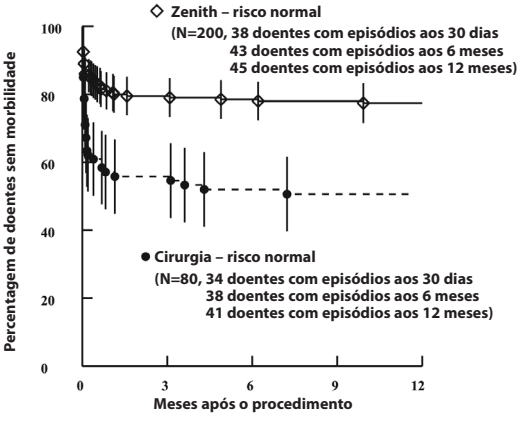

	1 mês		6 meses		12 meses	
	n	%	n	%	n	%
Zenith – risco normal	162	81,0	154	78,5	133	77,4
Cirurgia – risco normal	45	57,1	39	52,0	33	47,8

n = doentes vivos e sem morbilidade no fim do intervalo

P = <0,001

Nas **tabelas 6.4.4** até **6.4.7** descrevem-se os resultados em sujeitos com prótese endovascular AAA Zenith, tal como apresentados pelo laboratório central. Os factores de desempenho do dispositivo analisados pelo laboratório central incluíram a integridade do dispositivo **(tabela 6.4.4)**, a permeabilidade do dispositivo **(tabela 6.4.5)**, a migração **(tabela 6.4.6)** e a separação dos ramos **(tabela 6.4.7)**.

Tabela 6.4.4 Achados radiográficos abdominais – integridade do dispositivo

Item	Zenith – risco normal		Zenith – alto risco		Zenith – doentes não permanentes	
Fracturas do stent[1]						
Antes da alta	0,0%	(0/172)	0,0%	(0/81)	0,0%	(0/39)
30 dias	0,0%	(0/172)	0,0%	(0/83)	0,0%	(0/43)
6 meses	0,0%	(0/166)	0,0%	(0/78)	0,0%	(0/35)
12 meses	0,0%	(0/148)	0,0%	(0/60)	0,0%	(0/28)
24 meses	0,0%	(0/93)	0,0%	(0/42)	0,0%	(0/19)
Separação das farpas[2]						
Antes da alta	0,0%	(0/176)	0,0%	(0/86)	0,0%	(0/39)
30 dias	0,0%	(0/178)	0,0%	(0/86)	0,0%	(0/43)
6 meses	1,2%	(2/167)	2,5%	(2/80)	0,0%	(0/35)
12 meses	2,0%	(3/149)	1,7%	(1/60)	0,0%	(0/28)
24 meses	1,1%	(1/93)	0,0%	(0/42)	0,0%	(0/19)
Rotura do material da prótese						
Antes da alta	0,0%	(0/176)	0,0%	(0/86)	0,0%	(0/39)
30 dias	0,0%	(0/178)	0,0%	(0/86)	0,0%	(0/43)
6 meses	0,0%	(0/167)	0,0%	(0/80)	0,0%	(0/35)
12 meses	0,0%	(0/149)	0,0%	(0/60)	0,0%	(0/28)
24 meses	0,0%	(0/93)	0,0%	(0/42)	0,0%	(0/19)

[1]As percentagens de fractura do stent referem-se ao corpo principal. O laboratório central também não observou qualquer fractura na extremidade ilíaca direita, extremidade ilíaca esquerda, dispositivo de oclusão, conversor, extensão ilíaca esquerda, extensão ilíaca direita ou extensão do corpo principal.

[2]Doentes com separação de 1 ou 2 farpas (de um total de 10 ou 12); sem sequelas clínicas adversas.

Tabela 6.4.5 Achados da TAC – permeabilidade da prótese

Item	Zenith – risco normal		Zenith – alto risco		Zenith – doentes não permanentes	
Permeabilidade da prótese						
30 dias	100%	(185/185)	99%	(85/86)	100%	(47/47)
6 meses	99%	(183/184)	100%	(74/74)	100%	(39/39)
12 meses	99%	(153/155)	100%	(62/62)	100%	(30/30)
24 meses	100%	(96/96)	100%	(33/33)	100%	(25/25)

Tabela 6.4.6 Achados da TAC – migração da prótese (corpo principal)

Item	Zenith – risco normal		Zenith – alto risco		Zenith – doentes não permanentes	
Migração da prótese (>5 mm) aos 12 meses						
com sequelas clínicas[1] ou intervenção	0,0%	(0/162)	0,0%	(0/71)	0,0%	(0/34)
sem sequelas clínicas[1] ou intervenção	2,5%	(4/162)	2,8%	(2/71)	0,0%	(0/34)
Migração da prótese (>10 mm)	0,0%	(0/162)	0,0%	(0/71)	0,0%	(0/34)

[1]A migração com sequelas clínicas incluiria fugas intra-aneurismais, conversão, rotura ou morte relacionada com AAA.

Tabela 6.4.7 Achados radiográficos abdominais – separação dos ramos

Item	Zenith – risco normal		Zenith – alto risco		Zenith – doentes não permanentes	
Separação dos ramos						
Antes da alta	0,0%	(0/176)	0,0%	(0/86)	0,0%	(0/39)
30 dias	0,0%	(0/178)	0,0%	(0/86)	0,0%	(0/43)
6 meses	0,0%	(0/167)	0,0%	(0/80)	0,0%	(0/35)
12 meses	0,0%	(0/149)	0,0%	(0/60)	0,0%	(0/28)
24 meses	0,0%	(0/93)	0,0%	(0/42)	0,0%	(0/19)

6.5 Tratamento de fugas intra-aneurismais

Durante o estudo clínico, as fugas intra-aneurismais de Tipo I foram tratadas durante o procedimento inicial através da utilização de um balão de angioplastia ou, se esta acção não fosse bem sucedida, próteses adicionais. As fugas intra-aneurismais de Tipo II foram observadas durante um período de um a seis meses para determinar se trombosariam espontaneamente ou, na ausência de aneurismas em expansão, foram tratadas com técnicas endovasculares escolhidas pelo médico. No caso de o aneurisma ter aumentado, foi considerado o tratamento por embolização ou laqueação, que foi executado em alguns casos. As fugas intra-aneurismais de Tipo III provocadas por defeitos da prótese, selagem inadequada ou separação dos componentes modulares foram tratadas com um balão de angioplastia ou prótese adicionais. Conforme referido pelo laboratório central de angiografia, não se registaram fugas intra-aneurismais de Tipo IV durante o estudo clínico realizado nos EUA. Os materiais utilizados no fabrico da prótese endovascular AAA Zenith têm uma espessura padrão e são os mesmos utilizados nos procedimentos cirúrgicos por via aberta. A **tabela 6.5.1** apresenta a incidência de fugas intra-aneurismais por intervalo de avaliação, conforme identificado pelo laboratório central para doentes de risco normal, de alto risco e não permanentes, respectivamente.

Tabela 6.5.1 Fugas intra-aneurismais (todos os tipos, novas e persistentes)

Item	Zenith – risco normal		Zenith – alto risco		Zenith – doentes não permanentes	
Fugas intra-aneurismais						
Antes da alta	15%	(23/153)	14%	(11/78)	12%	(3/26)
30 dias[1]	9,9%	(16/161)	12%	(9/75)	6,3%	(2/32)
6 meses[1]	8,7%	(15/172)	11%	(8/70)	8,6%	(3/35)
12 meses[1]	7,4%	(11/148)	8,8%	(5/57)	3,4%	(1/29)

[1]Inclui fugas intra-aneurismais persistentes e novas fugas observadas.

As **tabelas 6.5.2** a **6.5.4** apresentam a incidência da primeira ocorrência de fugas intra-aneurismais por intervalo de avaliação, conforme identificado pelo laboratório central nos exames realizados aos 30 dias, 6 e 12 meses, ou antes destes períodos, para doentes de risco normal, de alto risco e não permanentes, respectivamente. É igualmente fornecido o número de doentes sem fugas a partir desse momento.

Tabela 6.5.2 Primeira ocorrência de fugas intra-aneurismais[1] para doentes de risco normal

	Exame do primeiro mês N = 179			Exame dos seis meses N = 172			Exame dos doze meses[3] N = 148		
Item	%	Fuga intra-aneurismal[1]	Sem fugas a partir desse momento[2]	%	Fuga intra-aneurismal[1]	Sem fugas a partir desse momento[2]	%	Fuga intra-aneurismal[1]	Sem fugas a partir desse momento[2]
Fugas intra-aneurismais	17	31	17	2,3	4	3	3,4	5	2
Proximal Tipo I	2,8	5	4	0,0	0	0	0,0	0	0
Distal									
Tipo I	1,7	3	1	0,0	0	0	0,7	1	1
Tipo II	9,5	17	9	2,3	4	3	1,4	2	1
Tipo III	1,1	2	2	0,0	0	0	0,7	1	0
Tipo IV	0,0	0	0	0,0	0	0	0,0	0	0
Múltiplas	1,1	2	1	0,0	0	0	0,0	0	0
Desconhecida	1,1	2	0	0,0	0	0	0,7	1	0

[1]Identificadas pelo laboratório central.

[2]As fugas intra-aneurismais subsequentes podem ter sido de tipo diferente.

[3]Apenas 2 doentes apresentaram novas fugas intra-aneurismais após 12 meses; o seguimento após 24 meses não está disponível.

Tabela 6.5.3 Primeira ocorrência de fugas intra-aneurismais[1] para doentes de alto risco

	Exame do primeiro mês N = 88			Exame dos seis meses N = 70			Exame dos doze meses[3] N = 57		
Item	%	Fuga intra-aneurismal[1]	Sem fugas a partir desse momento[2]	%	Fuga intra-aneurismal[1]	Sem fugas a partir desse momento[2]	%	Fuga intra-aneurismal[1]	Sem fugas a partir desse momento[2]
Fugas intra-aneurismais	18	16	6	2,9	2	0	3,5	2	1
Proximal Tipo I	2,3	2	1	0,0	0	0	0,0	0	0
Distal									
Tipo I	1,1	1	1	0,0	0	0	0,0	0	0
Tipo II	9,1	8	3	1,4	1	0	1,8	1	0
Tipo III	0,0	0	0	1,4	1	0	1,8	1	1
Tipo IV	0,0	0	0	0,0	0	0	0,0	0	0
Múltiplas	4,5	4	0	0,0	0	0	0,0	0	0
Desconhecida	1,1	1	1	0,0	0	0	0,0	0	0

[1]Identificadas pelo laboratório central.

[2]As fugas intra-aneurismais subsequentes podem ter sido de tipo diferente.

[3]Ausência de fugas intra-aneurismais após 12 meses; o seguimento após 24 meses não está disponível.

Tabela 6.5.4 Primeira ocorrência de fugas intra-aneurismais[1] para doentes não permanentes

	Exame do primeiro mês N = 36			Exame dos seis meses N = 35			Exame dos doze meses[3] N = 29		
Item	%	Fuga intra-aneurismal[1]	Sem fugas a partir desse momento[2]	%	Fuga intra-aneurismal[1]	Sem fugas a partir desse momento[2]	%	Fuga intra-aneurismal[1]	Sem fugas a partir desse momento[2]
Fugas intra-aneurismais	11	4	2	2,9	1	0	0,0	0	0
Proximal Tipo I	0,0	0	0	0,0	0	0	0,0	0	0
Distal									
Tipo I	0,0	0	0	0,0	0	0	0,0	0	0
Tipo II	5,6	2	1	2,9	1	0	0,0	0	0
Tipo III	2,8	1	0	0,0	0	0	0,0	0	0
Tipo IV	0,0	0	0	0,0	0	0	0,0	0	0
Múltiplas	0,0	0	0	0,0	0	0	0,0	0	0
Desconhecida	2,8	1	1	0,0	0	0	0,0	0	0

[1]Identificadas pelo laboratório central.

[2]As fugas intra-aneurismais subsequentes podem ter sido de tipo diferente.

[3]Ausência de fugas intra-aneurismais após 12 meses; o seguimento após 24 meses não está disponível.

6.6 Alterações do aneurisma

Nas **tabelas 6.6.1** a **6.6.3** são apresentadas as alterações dos diâmetros dos aneurismas para os doentes endovasculares, conforme identificação feita pelo laboratório central. Na **tabela 6.6.1** são apresentadas as alterações dos diâmetros máximos dos aneurismas por intervalo. Nas **tabelas 6.6.2** e **6.6.3** são apresentadas as alterações dos aneurismas e as fugas intra-aneurismais aos 12 e 24 meses, respectivamente.

Tabela 6.6.1 Alterações nos diâmetros máximos dos aneurismas por intervalo*

Item	Zenith – risco normal		Zenith – alto risco		Zenith – doentes não permanentes	
Desde antes da alta até aos 30 dias						
Diminuição >5 mm	1,7%	(3/180)	4,8%	(4/84)	0,0%	(0/40)
Sem alteração	97%	(174/180)	94%	(79/84)	97,5%	(39/40)
Aumento >5 mm	1,7%	(3/180)	1,2%	(1/84)	2,5%	(1/40)
Alteração desde antes da alta até aos 6 meses						
Diminuição >5 mm	36%	(63/173)	41%	(30/73)	49%	(18/37)
Sem alteração	62%	(108/173)	59%	(43/73)	51%	(19/37)
Aumento >5 mm	1,2%	(2/173)	0,0%	(0/73)	0,0%	(0/37)
Alteração desde antes da alta até aos 12 meses						
Diminuição >5 mm	68%	(102/151)	63%	(39/62)	67%	(20/30)
Sem alteração	31%	(47/151)	35%	(22/62)	33%	(10/30)
Aumento >5 mm	1,3%	(2/151)	1,6%	(1/62)	0,0%	(0/30)
Alteração desde antes da alta até aos 24 meses						
Diminuição >5 mm	78%	(74/94)	75%	(27/36)	71%	(17/24)
Sem alteração	19%	(18/94)	25%	(9/36)	25%	(6/24)
Aumento >5 mm	2,1%	(2/94)	0,0%	(0/36)	4,2%	(1/24)

*Inclui apenas os sujeitos com películas interpretáveis e medições das alterações do aneurisma desde o 1.° ao 24.° mês.

Tabela 6.6.2 Alterações no tamanho do aneurisma e fugas intra-aneurismais aos 12 meses

	Zenith – risco normal N = 140			Zenith – alto risco N = 53			Zenith – doentes não permanentes N = 27		
		Fuga intra-aneurismal			Fuga intra-aneurismal			Fuga intra-aneurismal	
Item	**N**	**n**	**%**	**N**	**n**	**%**	**N**	**n**	**%**
Alteração do tamanho do aneurisma desde antes da alta até aos 12 meses									
Diminuição >5 mm	96	3	3,0	35	3	9,0	20	0	0,0
Sem alteração	42	8	19	17	2	12	7	1	14
Aumento >5 mm	2	0	0,0	1	0	0,0	0	0	0,0

Tabela 6.6.3 Alterações no tamanho do aneurisma e fugas intra-aneurismais aos 24 meses

	Zenith – risco normal N = 90			Zenith – alto risco N = 31			Zenith – doentes não permanentes N = 21		
		Fuga intra-aneurismal			Fuga intra-aneurismal			Fuga intra-aneurismal	
Item	**N**	**n**	**%**	**N**	**n**	**%**	**N**	**n**	**%**
Alteração do tamanho do aneurisma desde antes da alta até aos 24 meses									
Diminuição >5 mm	71	3	4,0	24	1	4,0	16	0	0,0
Sem alteração	18	1	6,0	7	3	43	5	0	0,0
Aumento >5 mm	1	1	100	0	0	0,0	0	0	0,0

6.7 Intervenções secundárias relacionadas com AAA

Foram realizadas intervenções secundárias relacionadas com AAA no primeiro ano em 11% dos doentes de risco normal com prótese Zenith, em 13% dos doentes de alto risco com prótese Zenith e em 5,8% dos sujeitos não permanentes com prótese Zenith, conforme se mostra na **tabela 6.7.1**. Mais de 50% das intervenções secundárias envolveram a cateterização para tratamento de fuga intra-aneurismal. Foram realizadas intervenções secundárias relacionadas com AAA no segundo ano em 4,2% dos doentes de risco normal com prótese Zenith, em 2,2% dos doentes de alto risco com prótese Zenith e em 2,3% dos sujeitos não permanentes com prótese Zenith, conforme se mostra na **tabela 6.7.2**.

Tabela 6.7.1 Intervenções secundárias (aos 12 meses)

	Zenith – risco normal N = 199		Zenith – alto risco N = 100		Zenith – doentes não permanentes N = 52	
Intervenção	**n**	**%**	**n**	**%**	**n**	**%**
Conversão para cirurgia aberta	2	1,0	1	1,0	0	0,0
Sujeitos com ≥1 intervenção	21	11	13	13	3	5,8
Tratamento de fuga intra-aneurismal						
Embolia	5	2,5	3	3,0	1	2,0
Componente auxiliar	6	3,0	4	4,0	1	2,0
Stent	1	0,5	0	0,0	0	0,0
Angioplastia	0	0,0	1	1,0	0	0,0
Tratamento de um aumento do aneurisma						
Embolia	0	0,0	0	0,0	0	0,0
Tratamento de oclusão de um ramo	1	0,5	3	3,0	1	2,0
Tratamento de estenose de um ramo	1	0,5	0	0,0	0	0,0
Tratamento de uma artéria renal	5	2,5	0	0,0	0	0,0
Tratamento de isquemia infra-inguinal	1	0,5	1	1,0	0	0,0
Tratamento de múltiplos episódios	1	0,5	1	1,0	0	0,0

Tabela 6.7.2 Intervenções secundárias (>12 aos 24 meses)

	Zenith – risco normal N = 190		Zenith – alto risco N = 90		Zenith – doentes não permanentes N = 44	
Intervenção	**n**	**%**	**n**	**%**	**n**	**%**
Conversão para cirurgia aberta	1	0,5	1	1,1	0	0,0
Sujeitos com ≥1 intervenção	8	4,2	2	2,2	1	2,3
Tratamento de fuga intra-aneurismal						
Embolia	3[1]	1,6	0	0,0	1[2]	2,3
Componente auxiliar	1	0,5	0	0,0	0	0,0
Stent	0	0,0	1	1,1	0	0,0
Angioplastia	0	0,0	0	0,0	0	0,0
Tratamento de um aumento do aneurisma						
Embolia	1	0,5	0	0,0	1[2]	2,3
Tratamento de oclusão de um ramo	1	0,5	0	0,0	0	0,0
Tratamento de estenose de um ramo	0	0,0	0	0,0	0	0,0
Tratamento de uma artéria renal	0	0,0	1	1,1	0	0,0
Tratamento de isquemia infra-inguinal	1	0,5	0	0,0	0	0,0
Tratamento de múltiplos episódios	1	0,5	0	0,0	0	0,0

[1] O doente recebeu igualmente um componente auxiliar.

[2] O doente foi submetido a uma intervenção para tratar um aumento do aneurisma e fuga intra-aneurismal.

6.8 Avaliações dos resultados secundários

Conforme descrito na **tabela 6.8.1**, o tratamento de AAA com a prótese endovascular AAA Zenith comparado com o grupo cirúrgico de controlo demonstrou benefícios significativos nas avaliações da recuperação e da qualidade de vida.

Tabela 6.8.1 Resultados secundários por grupo de tratamento

Item	Zenith – risco normal	Cirurgia – risco normal	Valor *P*	Zenith – alto risco	Zenith – doentes não permanentes
Tempo da anestesia (min)	221,6 ± 67,3	304,5 ± 102,7	<0,001	218,9 ± 69,6	213,9 ± 57,7
Tempo do procedimento (min)	153,2 ± 56,3	238,7 ± 92,2	<0,001	153,5 ± 58,6	155,9 ± 43,2
Produtos derivados do sangue recebidos	5,0% (10/200)	84% (67/80)	<0,001	12% (12/100)	3,8% (2/52)
Perda de sangue (ml)	299 ± 324	1676 ± 1676	<0,001	356 ± 514	265 ± 226
Dias na UCI	0,4 ± 0,9	3,4 ± 4,6	<0,001	0,5 ± 1,2	0,5 ± 0,9
Dias até à alta	2,6 ± 1,7	8,8 ± 5,6	<0,001	3,0 ± 2,8	2,7 ± 1,5
Dias até fluidos orais	0,5 ± 0,8	3,9 ± 2,5	<0,001	0,5 ± 0,6	0,7 ± 0,5
Dias até dieta normal	1,3 ± 1,2	6,6 ± 4,9	<0,001	1,3 ± 0,8	1,1 ± 0,7
Dias até funcionamento intestinal normal	2,6 ± 1,4	4,2 ± 2,1	<0,001	2,6 ± 1,5	2,0 ± 1,2
Dias até deambulação	1,2 ± 0,7	3,5 ± 3,4	<0,001	1,2 ± 0,7	1,2 ± 0,6
Horas de intubação	1,9 ± 2,2	11,7 ± 13,6	<0,001	1,2 ± 1,7	2,6 ± 4,6
Temperatura máxima	101,1 ± 1,3	100,7 ± 1,2	0,06	100,8 ± 1,1	101,0 ± 1,2

7 SELECÇÃO E TRATAMENTO DE DOENTES

(Consulte a **Secção 4, ADVERTÊNCIAS E PRECAUÇÕES**)

7.1 Individualização do tratamento

A Cook recomenda que os diâmetros dos componentes da prótese endovascular AAA Zenith Flex sejam seleccionados conforme a descrição constante das **tabelas 10.5.1** e **10.5.2**. O comprimento da prótese endovascular AAA Zenith Flex deve prolongar-se desde a artéria renal em posição mais inferior até uma posição imediatamente acima da bifurcação da artéria ilíaca interna (hipogástrica). O médico deve dispor de todos os comprimentos e diâmetros dos dispositivos necessários para concluir o procedimento, especialmente quando não houver certeza das medições (diâmetros/comprimentos de tratamento) de planeamento do caso efectuadas no período pré-operatório. Esta abordagem permite uma maior flexibilidade intra-operatória para conseguir bons resultados com o procedimento. Os riscos e os benefícios anteriormente descritos na **Secção 6, SÍNTESE DOS ESTUDOS CLÍNICOS**, devem ser cuidadosamente ponderados para cada doente antes da utilização da prótese endovascular AAA Zenith Flex. Considerações adicionais para a selecção dos doentes incluem, mas não se limitam a:

- Idade e esperança de vida do doente;
- Doenças concomitantes (ex., insuficiência cardíaca, pulmonar ou renal antes da cirurgia, ou obesidade mórbida);
- Adequação do doente para reparação por cirurgia aberta;
- Adequação da anatomia do doente para reparação endovascular;
- Ao risco de rotura do aneurisma comparado com o risco do tratamento com a prótese endovascular AAA Zenith Flex;
- Capacidade para tolerar anestesia geral, regional ou local;
- Ao tamanho e à morfologia (trombo, calcificação e/ou tortuosidade mínimos) do vaso de acesso iliofemoral devem ser compatíveis com as técnicas de acesso vascular e os acessórios do perfil de colocação de uma bainha introdutora vascular de 16 Fr a 22 Fr;
- Segmento aórtico infra-renal sem aneurisma (colo), proximal ao aneurisma:
  - com um comprimento de, pelo menos, 15 mm;
  - com um diâmetro medido de parede exterior a parede exterior não superior a 32 mm e não inferior a 18 mm;
  - com um ângulo inferior a 60° relativamente ao eixo longo do aneurisma e;
  - com um ângulo inferior a 45° relativamente ao eixo da aorta supra-renal;
- Local de fixação distal na artéria ilíaca com mais de 10 mm de comprimento e 7,5 a 20 mm de diâmetro (medido de parede exterior a parede exterior);
- Ausência de doença oclusiva significativa da artéria femoral/ilíaca que impedisse o fluxo através da prótese endovascular.

A decisão final sobre o tratamento é feita por opção do médico e do doente.

8 INFORMAÇÃO DE ACONSELHAMENTO AOS DOENTES

O médico e o doente (e/ou a família) devem ponderar os riscos e os benefícios durante a discussão deste dispositivo e do procedimento endovascular, incluindo:

- os riscos e as diferenças entre a reparação endovascular e a reparação cirúrgica;
- as potenciais vantagens da reparação por cirurgia aberta tradicional;
- as potenciais vantagens da reparação endovascular;
- a possibilidade de poder ser necessária outra intervenção ou reparação por cirurgia aberta do aneurisma após a reparação endovascular inicial.

Além dos riscos e benefícios de uma reparação endovascular, o médico deve avaliar o compromisso e a concordância do doente em efectuar o seguimento pós-operatório de modo a assegurar a continuidade de resultados seguros e eficazes. Em seguida, é indicada uma lista de outros tópicos relacionados com as expectativas pós-reparação endovascular, que deverão ser discutidos com o doente:

- **O desempenho das próteses endovasculares a longo prazo ainda não foi estabelecido. Todos os doentes devem ser informados de que o tratamento endovascular requer um seguimento regular, para toda a vida, com o objectivo de avaliar a saúde e o desempenho da sua prótese endovascular.** Os doentes com determinados achados clínicos (ex., fugas intra-aneurismais, aneurismas em expansão ou alterações na estrutura ou posição da prótese endovascular) devem ter um seguimento mais intensivo. As orientações específicas do seguimento são descritas na **Secção 12, ORIENTAÇÕES RELATIVAS À IMAGIOLOGIA E AO SEGUIMENTO PÓS-OPERATÓRIO**.
- Os doentes devem ser aconselhados acerca da importância do cumprimento do programa de seguimento, quer durante o primeiro ano, quer em intervalos anuais a partir do primeiro ano. Os doentes devem ser informados de que um seguimento regular e constante é fundamental para garantir a segurança e eficácia contínuas do tratamento endovascular de AAA. No mínimo, são necessários exames imagiológicos anuais e o cumprimento dos requisitos do seguimento pós-operatório, devendo o doente encarar esta situação como um compromisso para toda a vida com a sua saúde e bem-estar.
- O doente deverá ser informado de que uma reparação bem sucedida de um aneurisma não impede a progressão da doença. Continua a ser possível sofrer de uma degeneração relacionada com vasos.
- Os médicos devem informar todos os doentes de que é importante consultar de imediato um médico no caso de sentirem sinais de oclusão de um ramo ou de aumento ou rotura do aneurisma. Os sinais de oclusão de um ramo da prótese incluem dor ao andar ou em repouso na(s) anca(s) ou perna(s) ou palidez ou arrefecimento da perna. A rotura do aneurisma pode ser assintomática, embora normalmente provoque: dor, torpor, fraqueza nas pernas, dor nas costas, peito, abdómen ou virilhas, tonturas, desmaio, pulsação rápida ou fraqueza súbita.
- Devido aos requisitos de imagiologia necessários para uma colocação e seguimento bem sucedidos de dispositivos endovasculares, os riscos de exposição à radiação para o tecido em desenvolvimento devem ser abordados com mulheres grávidas ou que suspeitem estar grávidas. Homens que sejam sujeitos a reparação endovascular ou por cirurgia aberta podem registar sintomas de impotência.

Os médicos devem aconselhar os doentes a consultarem o *Guia do Doente* relativamente aos riscos durante ou após a implantação do dispositivo. Os riscos relacionados com o procedimento incluem complicações cardíacas, pulmonares, neurológicas, intestinais e hemorrágicas. Os riscos relacionados com o dispositivo incluem oclusão, fuga intra-aneurismal, aumento do aneurisma, fractura, possibilidade de nova intervenção e conversão para cirurgia aberta, rotura e morte (consulte a **Secção 5.1, Efeitos adversos observados** e a **Secção 5.2, Efeitos adversos potenciais**). O médico deve preencher o *Cartão de identificação do doente* e dá-lo ao doente para que este o transporte sempre com ele. O doente deve usar o cartão sempre que consultar outros profissionais de saúde, especialmente no que se refere à realização de procedimentos de diagnóstico adicionais (ex., RMN).

9 APRESENTAÇÃO

- A prótese endovascular AAA Zenith Flex com o sistema de introdução Z-Trak é esterilizada por gás de óxido de etileno e pré-carregada em embalagens de abertura fácil.
- O dispositivo destina-se a uma única utilização. Não reesterilize o dispositivo.
- O produto encontra-se estéril se a embalagem não estiver aberta ou danificada. Examine o dispositivo e a embalagem e verifique se não foram danificados durante o transporte. Não utilize este dispositivo se tiverem ocorrido danos ou se a barreira estéril se encontrar danificada ou interrompida. Caso existam danos, não utilize o produto e devolva-o à COOK.
- Antes de utilizar, verifique se foram fornecidos os dispositivos correctos (quantidade e tamanho) para o doente, comparando o dispositivo com o pedido prescrito pelo médico para esse doente.
- O corpo principal do dispositivo está carregado dentro de uma bainha introdutora Flexor de 18, 20 ou 22 Fr. A superfície da bainha foi tratada com um revestimento hidrófilo que, quando hidratado, melhora o controlo. Para activar o revestimento hidrófilo, é necessário limpar a superfície com uma compressa de gaze estéril impregnada com soro fisiológico.
- Não utilize após a data "USE BY" (validade) impressa no rótulo.
- Guarde num local fresco e seco.

10 INFORMAÇÃO PARA UTILIZAÇÃO CLÍNICA

10.1 Formação de médicos

ATENÇÃO: Em procedimentos de implantação ou em caso de nova intervenção, deve estar sempre disponível uma equipa de cirurgia qualificada caso seja necessária a conversão para reparação por cirurgia aberta.

ATENÇÃO: A prótese endovascular AAA Zenith Flex com o sistema de introdução Z-Trak deve ser utilizada apenas por médicos e equipas qualificadas em técnicas de intervenção vascular e na utilização deste dispositivo. Os requisitos de conhecimentos e perícia recomendados para os médicos que utilizem a prótese endovascular AAA Zenith Flex com o sistema de introdução Z-Trak são descritos a seguir:

Selecção dos doentes:

- conhecimento da história natural dos aneurismas aórticos abdominais (AAA) e doenças concomitantes associadas à reparação de AAA;
- conhecimento sobre interpretação de imagens radiográficas, selecção de dispositivos, planeamento e escolha do tamanho/diâmetro.

Uma equipa multidisciplinar que possua no seu conjunto experiência em procedimentos em:

- desbridamento, arteriotomia e reparação femoral;
- acesso percutâneo e técnicas de encerramento;
- técnicas selectivas e não selectivas para fios guia e cateteres;
- interpretação de imagens fluoroscópicas e angiográficas;
- embolia;
- angioplastia;
- colocação do stent endovascular;
- técnicas de laço;
- utilização apropriada de material de contraste radiográfico;
- técnicas para minimizar a exposição à radiação;
- competência nas modalidades necessárias de seguimento dos doentes.

10.2 Inspecção antes da utilização

Examine o dispositivo e a embalagem e verifique se não foram danificados durante o transporte. Não utilize este dispositivo se tiverem ocorrido danos ou se a barreira estéril se encontrar danificada ou interrompida. Caso existam danos, não utilize o produto e devolva-o à COOK. Antes de utilizar, verifique se foram fornecidos os dispositivos correctos (quantidade e tamanho) para o doente, comparando o dispositivo com o pedido prescrito pelo médico para esse doente.

10.3 Materiais necessários

(não incluídos no sistema modular de 3 peças)

- Kit auxiliar da prótese endovascular AAA Zenith;
- Fluoroscópio com capacidade para angiografia digital (braço C ou unidade fixa);
- Meios de contraste;
- Seringa;
- Soro fisiológico heparinizado;
- Compressas de gaze estéreis.

10.4 Materiais recomendados

(não incluídos no sistema modular de 3 peças)

Os produtos a seguir indicados são recomendados para implantação de qualquer componente da linha de produtos Zenith. Para obter informações sobre a utilização destes produtos, consulte as *instruções de utilização sugeridas* para cada um dos produtos.

- Fio guia extra rígido de 0,035 polegadas (0,89 mm), 260 cm, como, por exemplo:
  - Fios guia extra-rígidos Lunderquist (LES) da Cook
- Fio guia padrão de 0,035 polegadas (0,89 mm), como, por exemplo:
  - Fios guia Cook de 0,035 polegadas (0,89 mm)
  - Fios guia Nimble™ da Cook
- Balões de moldagem, como, por exemplo:
  - Cateter de balão Coda da Cook

- Conjuntos introdutores, como, por exemplo:
  - Conjuntos introdutores Check-Flo® da Cook
  - Conjuntos introdutores extra grandes Check-Flo da Cook
  - Introdutores contralaterais Flexor Balkin Up & Over® da Cook
- Cateter de calibração de tamanhos, como, por exemplo:
  - Cateteres de calibração de tamanhos em centímetros Aurous® da Cook
- Cateteres angiográficos com ponta radiopaca, como, por exemplo:
  - Cateteres angiográficos com ponta Beacon® da Cook
  - Cateteres de ponta Beacon Royal Flush da Cook
- Agulhas de entrada, como, por exemplo:
  - Agulhas de entrada numa só parede da Cook
- Dilatadores endovasculares, como, por exemplo:
  - Conjuntos de dilatadores endovasculares da Cook

10.5 Orientações para escolha do tamanho do dispositivo

A escolha do diâmetro deve ser determinada pelo diâmetro do vaso (medido de parede exterior a parede exterior), e **não** pelo diâmetro do lúmen. A escolha de um tamanho demasiado pequeno ou demasiado grande pode resultar numa selagem incompleta ou no comprometimento do fluxo.

Tabela 10.5.1 Guia para escolha do tamanho/diâmetro do corpo principal da prótese*

Diâmetro do vaso aórtico pretendido[1,2] (mm)	Diâmetro do corpo principal[3] (mm)	Comprimento total para ramo contralateral/ comprimento total para ramo ipsilateral (mm)	Bainha introdutora (Fr)
18-19	22	82/112, 96/126, 111/141, 125/155, 140/170	18
20-21	24	82/112, 96/126, 111/141, 125/155, 140/170	18
22	26	82/112, 96/126, 111/141, 125/155, 140/170	18
23-24	28	82/112, 96/126, 111/141, 125/155, 140/170	20
25-26	30	82/112, 96/126, 111/141, 125/155, 140/170	20
27-28	32	82/112, 96/126, 111/141, 125/155, 140/170	20
29-32	36	95/125, 113/143, 131/161, 149/179	22

[1]Diâmetro máximo ao longo do local de fixação proximal.
[2]Arredonde o diâmetro aórtico medido para a unidade em mm mais próxima.
[3]Considerações adicionais podem afectar a escolha do diâmetro.
*Todas as dimensões são nominais.

Tabela 10.5.2 Guia para escolha do tamanho/diâmetro da extremidade ilíaca da prótese*

Diâmetro do vaso ilíaco pretendido[1,2] (mm)	Diâmetro da extremidade ilíaca[3] (mm)	Comprimento de trabalho da extremidade ilíaca[4] (mm)	Bainha introdutora (Fr)
<8	8	37, 54, 71, 88, 105, 122	14
8-9	10	37, 54, 71, 88, 105, 122	14
10-11	12	39, 56, 73, 90, 107, 124	16
12-13	14	39, 56, 73, 90, 107, 124	16
14-15	16	39, 56, 73, 90	16
16-17	18	39, 56, 73, 90	16
18	20	39, 56, 73, 90	16
19	22	39, 56, 73, 90	16
20	24	39, 56, 73, 90	16

[1]Diâmetro máximo ao longo do local de fixação distal.
[2]Arredonde o diâmetro ilíaco medido para a unidade em mm mais próxima.
[3]Considerações adicionais podem afectar a escolha do diâmetro.
[4]Comprimento total da extremidade = comprimento de trabalho + 22 mm do stent de acoplagem.
*Todas as dimensões são nominais.

11 INSTRUÇÕES DE UTILIZAÇÃO

Requisitos anatómicos

- O tamanho e a morfologia (trombo, calcificação e/ou tortuosidade mínimos) do vaso de acesso iliofemoral deverão ser compatíveis com as técnicas e acessórios de acesso vascular. Poderão ser necessárias técnicas de via arterial.
- Os comprimentos dos colos aórticos proximais deverão ser no mínimo de 15 mm com um diâmetro, medido de parede exterior a parede exterior, de 18–32 mm.
- Local de fixação distal na artéria ilíaca deverá ter mais de 10 mm de comprimento e 7,5–20 mm de diâmetro (medido de parede exterior a parede exterior).

Antes de utilizar a prótese endovascular AAA Zenith Flex com o sistema de introdução Z-Trak, consulte este folheto de *instruções de utilização sugeridas.* As instruções descritas em seguida incluem orientações básicas para colocação do dispositivo. Poderão ser necessárias variações nos seguintes procedimentos. Estas instruções destinam-se a orientar o médico e não substituem o parecer do médico.

Informação geral sobre a utilização

Durante a utilização da prótese endovascular AAA Zenith Flex com o sistema de introdução Z-Trak devem ser utilizadas técnicas padronizadas para colocação de bainhas de acesso arterial, cateteres guia, cateteres angiográficos e fios guia. A prótese endovascular AAA Zenith Flex com o sistema de introdução Z-Trak é compatível com fios guia com diâmetro de 0,035 polegadas (0,89 mm).

A colocação de próteses endovasculares com stent é um procedimento cirúrgico, em que pode ocorrer perda de sangue por diversos motivos, exigindo raramente uma intervenção (incluindo transfusão) para prevenir resultados adversos. É importante controlar a perda de sangue pela válvula hemostática ao longo de todo o procedimento, mas é especificamente relevante durante e após a manipulação do posicionador cinzento. Após a remoção do posicionador cinzento, se a perda de sangue for excessiva, considere a possibilidade de colocar um balão de moldagem vazio ou um dilatador do sistema de introdução dentro da válvula, para restringir o fluxo.

Factores determinantes antes da implantação

No planeamento efectuado antes da implantação, confirme que foi escolhido o dispositivo correcto. Os factores determinantes incluem:

1. Selecção da artéria femoral para introdução do sistema de corpo principal (ou seja, definir as artérias ilíacas contralaterais e homolaterais respectivas).
2. Angulação do colo aórtico, aneurisma e artérias ilíacas.
3. Qualidade do colo aórtico.
4. Diâmetros do colo aórtico infra-renal e das artérias ilíacas distais.
5. Distância das artérias renais à bifurcação aórtica.
6. Comprimento da bifurcação aórtica às artérias ilíacas internas/local(ais) de fixação.
7. No caso do(s) aneurisma(s) que se prolongam para dentro das artérias ilíacas, podem ser necessárias considerações especiais na selecção de um local adequado para interface prótese/artéria.
8. Tenha em atenção o grau de calcificação vascular.

Preparação do doente

1. Consulte os protocolos institucionais relacionados com anestesia, anticoagulação e monitorização dos sinais vitais.
2. Posicione o doente na mesa de imagiologia de forma a permitir a visualização fluoroscópica desde o arco aórtico até às bifurcações femorais.
3. Empregando uma técnica cirúrgica padrão, exponha ambas as artérias femorais comuns.
4. Estabeleça um controlo vascular adequado, proximal e distal, de ambos os vasos femorais.

11.1 Sistema bifurcado (Figs. 2 e 3)

11.1.1 Preparação/irrigação do corpo principal bifurcado

1. Retire o estilete de transporte com conector cinzento (da cânula interior) e a protecção da ponta do dilatador (da ponta do dilatador). Retire a bainha Peel-Away® da parte de trás da válvula hemostática. **(Fig. 5)** Eleve a ponta distal do sistema e irrigue através da torneira de passagem da válvula hemostática até que o fluido saia pelo orifício lateral próximo da ponta da bainha introdutora. **(Fig. 6)** Continue a injectar um total de 20 ml de solução de irrigação através do dispositivo. Interrompa a injecção e feche a torneira de passagem no tubo de ligação.

NOTA: O soro fisiológico heparinizado é utilizado frequentemente como solução de irrigação da prótese.

2. Adapte a seringa com soro fisiológico heparinizado ao conector da cânula interior. Irrigue até que saia fluido pela ponta dilatadora. **(Fig. 7)**

NOTA: Quando irrigar o sistema, eleve a extremidade distal do mesmo para facilitar a remoção de ar.

3. Impregne compressas de gaze estéreis com soro fisiológico e use-as para limpar a bainha introdutora Flexor, para activar o revestimento hidrófilo. Hidrate generosamente a bainha e o dilatador.

11.1.2 Preparação/irrigação da extremidade ilíaca contralateral

1. Retire o estilete de transporte com conector cinzento (da cânula interior) e a protecção da ponta do dilatador (da ponta do dilatador). Retire a bainha Peel-Away da parte de trás da válvula hemostática. **(Fig. 8)** Eleve a ponta distal do sistema e irrigue através da torneira de passagem da válvula hemostática até que o fluido saia pelo orifício lateral próximo da ponta da bainha introdutora. **(Fig. 6)** Continue a injectar um total de 20 ml de solução de irrigação através do dispositivo. Interrompa a injecção e feche a torneira de passagem no tubo de ligação.

NOTA: O soro fisiológico heparinizado é utilizado frequentemente como solução de irrigação da prótese.

2. Adapte a seringa com soro fisiológico heparinizado ao conector da cânula interior. Irrigue até que saia fluido pela ponta dilatadora. **(Fig. 7)**

NOTA: Quando irrigar o sistema, eleve a extremidade distal do mesmo para facilitar a remoção de ar.

11.1.3 Preparação/irrigação da extremidade ilíaca ipsilateral

Siga as instruções da **Secção 11.1.2** anterior, **Preparação/irrigação da extremidade ilíaca contralateral**, para assegurar uma irrigação adequada da extremidade ilíaca ipsilateral da prótese.

11.1.4 Acesso vascular e angiografia

1. Usando uma técnica padrão, puncione as artérias femorais comuns seleccionadas com uma agulha arterial de calibre 18 UT ou 19 UT. Após a entrada no vaso, insira:
   - fios guia — padrão com 0,035 polegadas (0,89 mm) de diâmetro, 145 cm de comprimento, fio guia com ponta em J ou fio guia Bentson;
   - bainhas de tamanho apropriado (ex., 6 ou 8 Fr);
   - cateter de irrigação (com frequência cateteres de medição radiopacos como, por exemplo, cateter de medição em centímetros ou cateter recto de irrigação).
2. Efectue uma angiografia para identificar o(s) nível(eis) das artérias renais, bifurcação aórtica e bifurcações ilíacas.

NOTA: Se for efectuada a angulação do fluoroscópio num colo angulado pode ser necessário efectuar angiogramas em várias projecções.

11.1.5 Colocação do corpo principal

1. Certifique-se de que o sistema de colocação foi irrigado com soro fisiológico heparinizado e que todo o ar foi removido do sistema.
2. Administre heparina sistémica e verifique as soluções de irrigação. Irrigue após cada troca de cateter e/ou fio guia.

NOTA: Durante todo o procedimento, monitorize o estado de coagulação do doente.

3. No lado ipsilateral, substitua o fio guia com ponta em J por um fio guia rígido (LES) de 0,035 polegadas (0,89 mm), 260 cm de comprimento, e avance-o através do cateter para cima até à aorta torácica. Retire o cateter de irrigação e a bainha. Mantenha a posição do fio guia.
4. Antes da inserção, posicione o sistema de colocação do corpo principal sobre o abdómen do doente, sob fluoroscopia, para determinar a orientação do marcador radiopaco do ramo contralateral. O ramo lateral da válvula hemostática pode servir como uma referência externa para o marcador radiopaco do ramo contralateral.

5. Introduza o sistema de colocação do corpo principal ao longo do fio, para dentro da artéria femoral, prestando atenção à referência do ramo lateral.

ATENÇÃO: Mantenha a posição do fio guia durante a inserção do sistema de colocação.

ATENÇÃO: Para evitar qualquer torção da prótese endovascular durante a eventual rotação do sistema de colocação, tenha o cuidado de rodar todos os componentes do sistema em conjunto (desde a bainha exterior até à cânula interior).

6. Avance o sistema de colocação até que os quatro marcadores de ouro radiopacos (que estão posicionados a 2 mm do segmento mais proximal do material da prótese) **(Fig. 9, Ilustração 1)** fiquem numa posição imediatamente inferior ao orifício renal mais inferior.
7. Confirme a posição do fio guia na aorta torácica. Certifique-se de que o sistema de prótese se encontra orientado de modo a que o ramo contralateral se encontre em posição anterior e acima da origem do ilíaco contralateral. Se o marcador radiopaco do ramo contralateral não estiver correctamente alinhado, rode todo o sistema até que fique correctamente posicionado, a meio da distância entre as posições lateral e anterior do lado contralateral.
   - A formação de um marcador ✓ indica uma posição anterior do ramo curto (contralateral). **(Fig. 9, Ilustração 4)**
   - A formação de um marcador ↘ indica uma posição posterior do ramo curto (contralateral). **(Fig. 9, Ilustração 5)**
   - A formação de uma marca | indica uma posição lateral do ramo curto (contralateral). **(Fig. 9, Ilustração 6)**

NOTA: As cânulas radiopacas em cada stent entre as artérias renais e o ramo contralateral alinham com o marcador radiopaco do ramo contralateral.

8. Repita o angiograma para confirmar que os quatro marcadores radiopacos de ouro estão a 2 mm ou mais abaixo do orifício renal mais inferior.
9. Certifique-se de que a válvula hemostática Captor da bainha introdutora Flexor está na posição aberta. **(Fig. 10)**
10. Utilize a zona de preensão para estabilizar o posicionador cinzento (a haste do sistema de colocação), enquanto recua a bainha. Expanda os dois primeiros stents cobertos retirando a bainha enquanto monitoriza a localização do dispositivo. **(Fig. 18)**
11. Sem mover a mesa, reduza a ampliação para confirmar a posição do marcador radiopaco do ramo contralateral e a localização das artérias renais. Prossiga até o ramo contralateral estar totalmente expandido. **(Fig. 11)** Pare de recuar a bainha.

NOTA: Verifique se o ramo contralateral se encontra a, pelo menos, 5 mm acima da bifurcação aórtica e no local pretendido para a canulação.

11.1.6 Colocação do fio guia ilíaco contralateral

1. Manipule o cateter e o fio guia através da extremidade aberta do ramo contralateral para dentro do corpo da prótese. Avance o fio guia até este curvar no interior do corpo da prótese. As vistas fluoroscópicas antero-posterior e oblíqua podem auxiliar na confirmação da canulação do dispositivo.
2. Após a canulação, avance o cateter angiográfico sobre o fio, para dentro do corpo da prótese endovascular. Retire o fio e realize a angiografia para confirmar a posição. Avance o fio guia até este curvar no interior do corpo da prótese. **(Fig. 12)** Retire o cateter angiográfico.

11.1.7 Expansão da parte proximal (topo) do corpo principal

1. Execute a angiografia através de um cateter angiográfico para verificar a posição da prótese endovascular em relação às artérias renais. Se necessário, reposicione cuidadosamente a parte revestida da prótese endovascular em relação às artérias renais. (Nesta fase, o reposicionamento apenas pode ser feito numa amplitude de distância reduzida.)

NOTA: Garanta a permeabilidade das artérias renais, confirmando que os marcadores proximais da prótese estão a uma distância igual ou superior a 2 mm abaixo da artéria renal permeável em posição mais inferior.

ATENÇÃO: Durante a remoção do fio de comando proximal, avanço da tampa superior e posterior expansão do stent supra-renal, verifique se a posição do fio guia do corpo principal se estende imediatamente distal ao arco aórtico e que o apoio do sistema é maximizado.

2. Retire o dispositivo de segurança do mecanismo de libertação do stent superior com fio de comando. Sob fluoroscopia, recue e retire o fio de comando, deslizando o mecanismo de libertação do stent superior para fora do punho e retirando-o, em seguida, através da respectiva ranhura na cânula interior. **(Fig. 13)**

Caso se sinta resistência ou se detecte arqueamento do sistema, é sinal de que o fio de comando está sob tensão. Uma força excessiva pode provocar a alteração da posição da prótese. Caso se detecte resistência excessiva ou movimento do sistema de colocação, interrompa o processo e avalie a situação. Se não conseguir remover o mecanismo de libertação do stent superior com fio de comando da tampa superior, execute os seguintes passos, sob fluoroscopia:

a. Alivie a tensão sobre o fio de comando, desapertando o pino de fixação e **puxando** ligeiramente a cânula interior para deslocar a tampa superior para baixo, sobre o stent supra-renal. Evite comprimir o corpo principal da prótese Zenith Flex.
b. Volte a apertar o pino de fixação.
c. Remova o mecanismo de libertação com fio de comando do stent superior.
d. Continue com o passo 3 na **Secção 11.1.7, Expansão da parte proximal (topo) do corpo principal.**

NOTA: Se ainda não conseguir remover o mecanismo de libertação com fio de comando do stent superior da tampa superior, consulte a **Secção 14.1, Resolução de problemas relativos à libertação com fio de comando.**

3. Desaperte o pino de fixação. **(Fig. 14)** Controle a posição da prótese, estabilizando o posicionador cinzento do introdutor.
4. Expanda o stent supra-renal, avançando a cânula interior da tampa superior 1 a 2 mm de cada vez, enquanto controla a posição do corpo principal, até o stent superior estar totalmente expandido. **(Figs. 15** e **16)** Faça avançar a cânula da tampa superior mais 1 a 2 cm e, em seguida, volte a apertar o pino de fixação para evitar o contacto com o stent supra-renal expandido.

NOTA: Se não conseguir expandir completamente o stent supra-renal avançando a cânula interior da tampa superior, consulte a **Secção 14.2, Resolução de problemas relativos à expansão do stent supra-renal.**

NOTA: Logo que o stent supra-renal com farpas seja expandido, não se recomendam mais tentativas para reposicionar a prótese.

ADVERTÊNCIA: A prótese endovascular AAA Zenith Flex incorpora um stent supra-renal com farpas de fixação. Tenha muito cuidado quando manusear dispositivos de intervenção na região do stent supra-renal.

5. Avance o fio guia contralateral para dentro da aorta torácica.

11.1.8 Colocação e expansão da extremidade ilíaca contralateral

ATENÇÃO: Antes da implantação, confirme que foi seleccionada a extremidade ilíaca contralateral pré-determinada para inserção no lado contralateral do doente.

1. Posicione o intensificador de imagens de modo a mostrar a artéria ilíaca interna contralateral e a artéria ilíaca comum contralateral.
2. Antes da introdução do sistema de colocação da extremidade ilíaca contralateral, injecte contraste através da bainha femoral contralateral para localizar a artéria ilíaca interna contralateral.
3. Insira o sistema de colocação da extremidade ilíaca contralateral na artéria. Avance lentamente até a extremidade ilíaca da prótese ficar sobreposta no interior do ramo contralateral do corpo principal, pelo menos, um comprimento total de um stent da extremidade ilíaca (ou seja, o stent proximal da extremidade ilíaca da prótese). **(Fig. 17)** Caso haja alguma tendência para o corpo principal da prótese se mover durante esta manobra, segure-o em posição, estabilizando o posicionador cinzento do lado ipsilateral.

NOTA: Caso sinta dificuldade em avançar o sistema de colocação da extremidade ilíaca, troque-o por um fio guia que forneça mais apoio. Em vasos tortuosos, a anatomia pode alterar-se significativamente com a introdução de sistemas de fios guia e de bainha rígidos.

4. Confirme a posição da ponta distal da extremidade ilíaca da prótese. Se necessário, reposicione a extremidade ilíaca da prótese para assegurar a permeabilidade da artéria ilíaca interna e uma sobreposição no interior do corpo principal da prótese endovascular de, pelo menos, um comprimento total de um stent da extremidade ilíaca (ou seja, o stent proximal da extremidade ilíaca da prótese, sobreposição máxima de 1,5 stents).

NOTA: Certifique-se de que a válvula hemostática Captor existente na bainha introdutora da extremidade ilíaca está na posição aberta. **(Fig. 10)**

5. Para expandir, mantenha a extremidade ilíaca da prótese em posição com a zona de preensão no posicionador cinzento, enquanto recua a bainha. **(Figs. 18** e **19)** Assegure-se de que é mantida uma sobreposição igual ao comprimento de um stent.
6. Pare de recuar a bainha logo que a ponta distal da extremidade ilíaca da prótese seja libertada.
7. Sob fluoroscopia e após confirmação da posição da extremidade ilíaca da prótese, desaperte o pino de fixação e recue a cânula interior para acoplar o dilatador cónico ao posicionador cinzento. Aperte o pino de fixação. Mantenha a posição da bainha enquanto retira o posicionador cinzento com a cânula interior fixa.
8. Feche a válvula hemostática Captor da bainha introdutora da extremidade ilíaca, rodando-a no sentido dos ponteiros do relógio até parar. **(Fig. 26)**
9. Volte a confirmar a posição do fio guia.

11.1.9 Expansão da parte distal (inferior) do corpo principal

1. Regresse ao lado ipsilateral.
2. Expanda completamente o ramo ipsilateral do corpo principal, recuando a bainha até o stent mais distal se ter expandido. **(Figs. 18** e **20)** Pare de recuar a bainha.

NOTA: O stent distal ainda está preso pelo fio de comando.

3. Retire o dispositivo de segurança do mecanismo de libertação do ramo ipsilateral com fio de comando. Recue e retire o fio de comando, deslizando o mecanismo de libertação do ramo ipsilateral para fora do punho e retirando-o, em seguida, através da respectiva ranhura sobre a cânula interior. **(Fig. 21)**

11.1.10 Acoplagem da tampa superior

1. Desaperte o pino de fixação. **(Fig. 22)**
2. Fixe a bainha e a cânula interior para evitar qualquer movimento destes componentes.
3. Avance o posicionador cinzento sobre a cânula interior até que fique acoplado à tampa superior. **(Figs. 23, 24** e **25)**

NOTA: Se houver resistência, rode ligeiramente o posicionador cinzento e continue a avançar ligeiramente.

4. Volte a apertar o pino de fixação e recue a tampa superior e o posicionador cinzento através da prótese e da bainha, puxando a cânula interior. Deixe a bainha e o fio guia colocados.

NOTA: Mantenha a posição da bainha e do fio guia.

5. Feche a válvula hemostática Captor da bainha introdutora do corpo principal, rodando-a no sentido dos ponteiros do relógio até parar. **(Fig. 26)**

11.1.11 Colocação e expansão da extremidade ilíaca ipsilateral

NOTA: Certifique-se de que a válvula hemostática Captor da bainha introdutora do corpo principal está na posição aberta. **(Fig. 27)**

1. Utilize o conjunto do fio e bainha do corpo principal da prótese para introduzir a extremidade ilíaca ipsilateral da prótese. Faça avançar o conjunto do dilatador e bainha para dentro da bainha do corpo principal.

NOTA: Em vasos tortuosos, a posição das artérias ilíacas internas pode alterar-se significativamente com a introdução de sistemas de fios guia rígidos e bainha.

2. Avance lentamente até a extremidade ilíaca ipsilateral da prótese ficar sobreposta no interior do ramo ipsilateral do corpo principal, pelo menos, um comprimento total do stent da extremidade ilíaca (ou seja, o stent proximal da extremidade ilíaca da prótese). **(Fig. 28)**

NOTA: Se for necessária uma sobreposição superior a três stents da extremidade ilíaca (maior do que dois stents da extremidade ilíaca para extremidades com 37, 39, 54 e 56 mm de comprimento), poderá ter de se considerar a utilização de uma extensão da extremidade na área de bifurcação do lado oposto.

3. Confirme a posição da ponta distal da extremidade ilíaca da prótese. Se necessário, reposicione a extremidade ilíaca da prótese para assegurar a permeabilidade das artérias ilíacas internas.

NOTA: Certifique-se de que a válvula hemostática Captor existente na bainha introdutora da extremidade ilíaca está na posição aberta. **(Fig. 10)**

4. Para expandir, estabilize a extremidade ilíaca da prótese com a zona de preensão do posicionador cinzento, enquanto recua a bainha da extremidade ilíaca. **(Figs. 29** e **30)** Se necessário, recue a bainha do corpo principal.
5. Sob fluoroscopia e após verificação da posição da extremidade ilíaca da prótese, desaperte o pino de fixação e retraia a cânula interior para acoplar o dilatador cónico ao posicionador cinzento. Aperte o pino de fixação. Mantenha a posição da bainha do corpo principal enquanto retira a bainha da extremidade ilíaca e o posicionador cinzento com a cânula interior fixa.
6. Feche a válvula hemostática Captor da bainha introdutora do corpo principal, rodando-a no sentido dos ponteiros do relógio até parar.
7. Volte a confirmar a posição dos fios guia. Deixe a bainha e os fios guia colocados.

11.1.12 Inserção do balão de moldagem

1. Prepare o balão de moldagem da seguinte forma:
   - Irrigue o lúmen do fio com soro fisiológico heparinizado.
   - Retire todo o ar do balão.
2. Na preparação para a inserção do balão de moldagem, abra a válvula hemostática Captor, rodando-a no sentido contrário ao dos ponteiros do relógio.
3. Faça avançar o balão de moldagem sobre o fio guia, através da válvula hemostática Captor do sistema de introdução do corpo principal, até ao nível das artérias renais. Mantenha a bainha na posição correcta.
4. Aperte a válvula hemostática Captor em redor do balão de moldagem, com uma ligeira pressão, rodando-a em sentido horário.

ATENÇÃO: Não encha o balão no interior do vaso fora da prótese.

5. Expanda o balão de moldagem com meio de contraste diluído (tal como é indicado pelo fabricante) na área do stent revestido mais proximal e do colo infra-renal, começando na zona proximal e trabalhando em direcção distal. **(Fig. 31)**

ATENÇÃO: Confirme que o balão está totalmente vazio antes de efectuar o reposicionamento.

ATENÇÃO: A válvula hemostática Captor tem de ser aberta antes do reposicionamento do balão de moldagem.

6. Recue o balão de moldagem até à sobreposição do ramo ipsilateral e expanda-o.

ATENÇÃO: A válvula hemostática Captor tem de ser aberta antes do reposicionamento do balão de moldagem.

7. Recue o balão de moldagem até ao local de fixação distal ipsilateral e expanda-o.

ATENÇÃO: Não encha o balão no interior do vaso fora da prótese.

ATENÇÃO: A válvula hemostática Captor tem de ser aberta antes do reposicionamento do balão de moldagem.

8. Esvazie e retire o balão de moldagem. Transfira o balão de moldagem para o fio guia contralateral e para dentro do sistema de colocação da extremidade ilíaca contralateral. Faça avançar o balão de moldagem até à zona de sobreposição na extremidade contralateral e expanda-o.

ATENÇÃO: Confirme que o balão está totalmente vazio antes de efectuar o reposicionamento.

ATENÇÃO: A válvula hemostática Captor tem de ser aberta antes do reposicionamento do balão de moldagem.

9. Recue o balão de moldagem até ao local de fixação distal da extremidade ilíaca contralateral e do vaso e expanda-o. **(Fig. 31)**

ATENÇÃO: Não encha o balão no interior do vaso fora da prótese.

10. Retire o balão de moldagem e substitua-o por um cateter angiográfico para realizar os angiogramas finais.
11. Retire ou substitua todos os fios guia rígidos de modo a permitir que as artérias ilíacas retomem a sua posição natural.

Angiograma final

1. Posicione o cateter angiográfico imediatamente acima do nível das artérias renais. Faça a angiografia para verificar se as artérias renais estão permeáveis e se não existem fugas intra-aneurismais. Verifique se as artérias ilíacas internas estão permeáveis.
2. Confirme que não existem fugas intra-aneurismais ou dobras e verifique a posição dos marcadores de ouro radiopacos proximais. Retire as bainhas, os fios e os cateteres.

NOTA: Caso observe fugas intra-aneurismais ou outros problemas, consulte as instruções de utilização sugeridas para os componentes auxiliares da prótese endovascular Zenith AAA.

3. Proceda à reparação dos vasos e encerre da forma cirúrgica habitual.

12 ORIENTAÇÕES RELATIVAS À IMAGIOLOGIA E AO SEGUIMENTO PÓS-OPERATÓRIO

12.1 Geral

- **O desempenho das próteses endovasculares a longo prazo ainda não foi estabelecido. Todos os doentes devem ser informados de que o tratamento endovascular requer um seguimento regular, para toda a vida, com o objectivo de avaliar a saúde e o desempenho da sua prótese endovascular.** Os doentes com determinados achados clínicos (ex., fugas intra-aneurismais, aneurismas em expansão ou alterações na estrutura ou posição da prótese endovascular) devem ser sujeitos a um seguimento mais apertado. Os doentes devem ser aconselhados acerca da importância do cumprimento do programa de seguimento, quer durante o primeiro ano, quer em intervalos anuais a partir do primeiro ano. Os doentes devem ser informados de que um seguimento regular e constante é fundamental para garantir a segurança e eficácia contínuas do tratamento endovascular de AAA.
- Os médicos devem avaliar os doentes individualmente e estabelecer o respectivo seguimento de acordo com as necessidades e as circunstâncias de cada doente. O plano de exames imagiológicos recomendado é apresentado na **tabela 12.1.1**. Este plano foi usado no ensaio pivô e é recomendado mesmo na ausência de sintomas clínicos (ex., dor, dormência e fraqueza). Os doentes com determinados achados clínicos (ex., fugas intra-aneurismais, aneurismas em expansão ou alterações na estrutura ou posição da prótese com stent) devem ter um seguimento em intervalos mais frequentes.
- O seguimento imagiológico anual deve incluir radiografias abdominais e exames de TAC com e sem contraste. Caso haja complicações renais ou outros factores que impeçam a utilização de meio de contraste, podem realizar-se radiografias abdominais, TAC sem contraste e ecografia duplex.
- A associação da visualização com TAC com e sem contraste fornece informações sobre alterações dos diâmetros dos aneurismas, fugas intra-aneurismais, permeabilidade, tortuosidade, doença progressiva, comprimento de fixação e outras alterações morfológicas.
- As radiografias abdominais fornecem informações sobre a integridade do dispositivo (separação dos componentes, fractura do stent e separação das farpas).
- A visualização com ecografia duplex pode fornecer informações sobre alterações dos diâmetros dos aneurismas, fugas intra-aneurismais, permeabilidade, tortuosidade e doença progressiva. Nesta circunstância deve realizar-se uma TAC sem contraste em conjunto com a ecografia. Comparada com a TAC, a ecografia poderá ser um método de diagnóstico menos fiável e menos sensível.

Na **tabela 12.1.1** é apresentada uma lista dos exames imagiológicos de seguimento que devem, no mínimo, ser realizados nos doentes com a prótese endovascular AAA Zenith Flex. Os doentes que necessitem de um seguimento mais intensivo devem ser sujeitos a avaliações intermediárias.

Tabela 12.1.1 Plano de exames imagiológicos recomendado para doentes com próteses endovasculares

	Angiograma	TAC (com e sem contraste)	Radiografias abdominais
Antes do procedimento	X[1]	X[1]	
No procedimento	X		
Antes da alta (no prazo de 7 dias)		X[2,3,4]	X
1 mês		X[2,3,4]	X
3 meses		X[2,4,5]	
6 meses		X[2,4]	X
12 meses (anualmente, a partir desta data)		X[2,4]	X

[1]Os exames imagiológicos devem ser realizados nos 6 meses anteriores ao procedimento.

[2]Nos doentes que apresentem falência renal ou que não possam, por outro motivo, ser submetidos a TAC com contraste, podem ser efectuadas ecografias duplex. Neste caso, continua a ser recomendada a TAC sem contraste.

[3]Recomenda-se TAC antes da alta ou após 1 mês.

[4]No caso de fugas intra-aneurismais do Tipo I ou III, recomenda-se a intervenção rápida e o seguimento adicional pós-intervenção. Consulte a **Secção 12.6, Vigilância e tratamento adicionais**.

[5]Recomendado se tiver sido observada fuga intra-aneurismal antes da alta ou no 1.º mês.

12.2 Recomendações para TAC com e sem contraste

- Os conjuntos de películas devem incluir todas as imagens sequenciais com a menor espessura de corte possível (≤3 mm). NÃO efectue cortes com maior espessura (>3 mm) nem omita conjuntos de películas/imagens de TAC consecutivos, uma vez que tal impedirá comparações precisas, quer a nível anatómico, quer do dispositivo, ao longo do tempo.
- Todas as imagens devem incluir uma escala para cada película/imagem. Se for utilizada película, as imagens devem ser organizadas num tamanho não inferior a 20:1 em folhas de 35,5 x 43,2 cm (14 x 17 polegadas).
- São necessárias análises com e sem contraste, com posições da mesa idênticas ou correspondentes.
- A espessura e os intervalos dos cortes antes e durante o contraste devem ser iguais.
- NÃO altere a orientação nem as referências do doente entre as análises com e sem contraste.

A realização de exames imagiológicos iniciais e de seguimento, com e sem contraste, é importante para uma boa vigilância do doente. Durante o exame de TAC devem seguir-se protocolos de imagiologia aceitáveis. Na **tabela 12.2.1** é apresentada uma lista de protocolos de imagiologia aceitáveis.

Tabela 12.2.1 Protocolos de imagiologia aceitáveis

	Sem contraste	Contraste
Contraste IV	Não	Sim
Máquinas aceitáveis	TAC em espiral ou MDCT de elevado desempenho com capacidade para >40 s	TAC em espiral ou MDCT de elevado desempenho com capacidade para >40 s
Volume de injecção	n/a	De acordo com o protocolo institucional
Velocidade de injecção	n/a	>2,5 ml/s
Modo de injecção	n/a	Potência
Momento do bólus	n/a	Bólus de teste: SmartPrep, C.A.R.E. ou um equivalente
Cobertura - início	Diafragma	1 cm acima do eixo celíaco
Cobertura - fim	Zona proximal do fémur	Origem da femoral profunda
Colimação	<3 mm	<3 mm
Reconstrução	2,5 mm do princípio ao fim – algoritmo para tecidos moles	2,5 mm do princípio ao fim – algoritmo para tecidos moles
Duplo campo visão axial	32 cm	32 cm
Análises pós-injecção	Nenhuma	Nenhuma

12.3 Radiografias abdominais

São necessárias as seguintes perspectivas:

- Quatro películas: perspectivas antero-posterior, lateral transversal, oblíqua-posterior esquerda a 30 graus e oblíqua-posterior direita a 30 graus, centradas no umbigo.
- Registe a distância da mesa à película e utilize a mesma distância nos exames subsequentes.

Certifique-se de que em cada imagem em formato longitudinal é capturada a totalidade do dispositivo.

Se existir alguma dúvida em relação à integridade do dispositivo (ex., dobras, fracturas do stent, separação das farpas, migração relativa dos componentes), recomenda-se a ampliação das imagens. O médico responsável pelo tratamento do doente deve avaliar a integridade do dispositivo através das películas (todo o comprimento do dispositivo, incluindo os componentes) utilizando ampliação visual de 2 a 4 vezes.

12.4 Ultra-som

É possível realizar ecografias em substituição da TAC com contraste quando factores relacionados com o doente impedirem a utilização de meios de contraste. A ecografia poderá ser efectuada em conjunto com TAC sem contraste. Deve-se filmar uma ecografia duplex completa à aorta verificando o diâmetro máximo do aneurisma, fugas intra-aneurismais, permeabilidade do stent e estenose. Devem ser incluídas no filme as seguintes informações:

- Devem ser obtidas imagens transversais e longitudinais desde o nível da aorta proximal, mostrando das artérias mesentéricas e renais às bifurcações ilíacas para determinar se existem fugas intra-aneurismais usando fluxo de cores e angiografia a cores (se acessível).
- Em caso de suspeita de fugas intra-aneurismais, deve realizar-se a confirmação por análise espectral.
- Devem ser obtidas imagens transversais e longitudinais do diâmetro máximo do aneurisma.

12.5 Informação sobre RMN

Testes não clínicos demonstraram que é possível realizar exames de RMN com a prótese endovascular AAA Zenith, desde que sejam respeitadas determinadas condições (MR Conditional). Um doente com esta prótese endovascular pode ser sujeito a uma ressonância com segurança, imediatamente após a colocação nas seguintes condições:

Campo magnético estático

- Campo magnético estático igual ou inferior a 3,0 Tesla.
- Campo magnético de gradiente espacial mais elevado de 720 Gauss/cm.

Foi realizada uma avaliação não clínica num sistema RMN de 3 Tesla (General Electric Excite) com campo magnético de gradiente espacial máximo de 720 Gauss/cm conforme medido com um gaussímetro posicionado no campo magnético estático relevante para o doente (ou seja, fora da cobertura do dispositivo, acessível a um doente ou indivíduo).

Aquecimento relacionado com RMN

Sistemas de 1,5 Tesla:

- Campo magnético estático de 1,5 Tesla.
- Valor máximo da taxa de absorção específica (SAR) média para o corpo inteiro foi de 2 W/kg durante 15 minutos de exame (ou seja, por sequência de exames).

Em testes não clínicos, a prótese endovascular AAA Zenith produziu uma subida de temperatura inferior ou igual a 1,4 °C a um valor máximo da taxa de absorção específica (SAR) média para o corpo inteiro de 2,8 W/kg, durante 15 minutos de exame de RMN num aparelho de RMN de 1,5 Tesla, da Siemens Medical Magnetom, com software Numaris/4, versão RMN Syngo MR 2002B DHHS. O valor máximo da taxa de absorção específica (SAR) média calculada para o corpo inteiro foi de 2,8 W/kg, o que corresponde a um valor de calorimetria medido de 1,5 W/kg.

Sistemas de 3,0 Tesla:

- Campo magnético estático de 3,0 Tesla.
- Valor máximo da taxa de absorção específica (SAR) média para o corpo inteiro foi de 2 W/kg durante 15 minutos de exame (ou seja, por sequência de exames).

Em testes não clínicos, a prótese endovascular AAA Zenith, produziu uma subida de temperatura inferior ou igual a 1,9 °C a um valor máximo da taxa de absorção específica (SAR) média para o corpo inteiro de 3,0 W/kg, durante 15 minutos de exame de RMN num aparelho RMN Excite de 3,0 Tesla, da GE Healthcare, com software G3.0-052B. O valor máximo da taxa de absorção específica (SAR) média para o corpo inteiro foi de 3,0 W/kg, o que corresponde a um valor de calorimetria medido de 2,8 W/kg.

Artefactos de imagem

Os artefactos de imagem estendem-se ao longo da região anatómica que contém o dispositivo, ocultando a visualização das estruturas anatómicas imediatamente adjacentes a menos de aproximadamente 20 cm do dispositivo, assim como a totalidade do dispositivo e o respectivo lúmen, quando se realiza um exame em testes não clínicos utilizando a sequência: echo rotativo rápido num sistema de RMN Excite, de 3,0 Tesla, da GE Healthcare, com software G3.0-052B e bobina de radiofrequência para corpo.

Os artefactos de imagem dissipam-se à medida que a distância do dispositivo relativamente à área de interesse aumenta em todos os aparelhos de RMN. Os exames de RMN da cabeça e pescoço, assim como dos membros inferiores, podem ser obtidos sem artefactos de imagem. Podem estar presentes artefactos de imagem em exames da região abdominal e dos membros superiores, dependendo da distância do dispositivo à área de interesse.

Estão disponíveis informações clínicas relativas a dezassete doentes sujeitos a exames de RMN após implantação da prótese com stents. Não foram descritos efeitos adversos ou problemas com o dispositivo em nenhum destes doentes resultantes de terem sido sujeitos a exame de RMN. Além disso, já foram implantadas bem mais de 100.000 próteses endovasculares AAA Zenith por todo o mundo, e em nenhum caso foram descritos efeitos adversos ou problemas com o dispositivo resultantes de exames de RMN.

A Cook recomenda que o doente registe as condições de RMN divulgadas nestas instruções de utilização junto da MedicAlert Foundation. A MedicAlert Foundation pode ser contactada através das seguintes formas:

Correio:	MedicAlert Foundation International
	2323 Colorado Avenue
	Turlock, CA 95382, EUA
Telefone:	+1-888-633-4298 (linha grátis nos EUA)
	+1-209-668-3333 (fora dos EUA)
Fax:	+1-209-669-2450
Internet:	www.medicalert.org

12.6 Vigilância e tratamento adicionais

Recomenda-se vigilância adicional e possível tratamento para:

- Aneurismas com fugas intra-aneurismais do Tipo I
- Aneurismas com fugas intra-aneurismais do Tipo III
- Aumento do aneurisma, ≥5 mm de diâmetro máximo (independentemente do estado das fugas intra-aneurismais)
- Migração
- Comprimento de selagem inadequado

As considerações para nova intervenção ou conversão para cirurgia aberta devem incluir a avaliação por parte do médico assistente das doenças concomitantes de cada doente, da sua esperança de vida e das escolhas pessoais do doente. Os doentes devem ser informados de que, após a colocação da endoprótese, existe a possibilidade de novas intervenções com cateter ou conversão para cirurgia aberta.

13 INFORMAÇÃO SOBRE A LOCALIZAÇÃO DE DOENTES

Além destas instruções de utilização, a prótese endovascular AAA Zenith Flex com o sistema de introdução Z-Trak é embalada com um *Formulário de Localização do Dispositivo* que deve ser preenchido pelos funcionários hospitalares e enviado para a COOK, e que tem por objectivo localizar todos os doentes que tenham recebido a prótese endovascular AAA Zenith Flex (conforme exigido pelos regulamentos federais dos EUA).

14 RESOLUÇÃO DE PROBLEMAS

NOTA: Para obter assistência de um técnico especializado da Cook, contacte o seu representante Cook local.

14.1 Resoluções de problemas relativos ao mecanismo de libertação com fio de comando

ATENÇÃO: Os passos seguintes devem ser executados apenas se não conseguir remover o fio de comando proximal, conforme descrito na Secção 11.1.7.

14.1.1 Expansão da parte proximal (topo) do corpo principal

1. Se o mecanismo de libertação do stent superior com fio de comando não puder ser removido do punho, corte o fio adjacente ao mecanismo de libertação **(Fig. 32)** e remova o mecanismo de libertação do punho.
2. Estabilize o posicionador cinzento, enquanto recua a bainha para expandir totalmente o ramo ipsilateral.
3. Retire o dispositivo de segurança do mecanismo de libertação do ramo ipsilateral com fio de comando.
4. Recue e retire o fio de comando deslizando o mecanismo de libertação do ramo ipsilateral para fora do punho e, em seguida, retire-o através da respectiva ranhura sobre a cânula interior do dispositivo.
5. Com uma pinça de fixação, clampe e fixe a extremidade cortada do fio de comando da tampa superior. **(Fig. 33)**
6. Desaperte o pino de fixação e, mantendo a posição da cânula interior e do fio de comando, avance o posicionador cinzento e a bainha para a prótese até a ponta do posicionador cinzento ficar a aproximadamente 2 cm dos marcadores de ouro. **(Fig. 34)** O posicionador cinzento avançado reforça ainda mais a cânula interior.

NOTA: Mantenha uma ligeira tensão no fio de comando para remover uma eventual folga no fio à medida que o posicionador cinzento e a bainha estão a ser avançados.

NOTA: Certifique-se de que a ponta do posicionador cinzento *não* é avançada para dentro da tampa superior.

7. Bloqueie o pino de fixação. Confirme que o fio de comando está fixo à pinça.
8. Estabilize o posicionador cinzento e avance lentamente a bainha até a respectiva ponta estar a 2 mm dos marcadores de ouro. **(Fig. 35)**

NOTA: Tenha cuidado para não avançar a prótese durante o avanço da bainha.

9. Estabilize a bainha e recue o posicionador cinzento e a cânula interior em simultâneo para puxar a tampa superior sobre o stent supra-renal. **(Fig. 36)**
10. Verifique se os marcadores de ouro estão numa posição inferior às artérias renais.
11. Retire o fio de comando.
12. Recue a bainha até que a ponta cónica do posicionador cinzento fique exposta.
13. Avance um balão de moldagem pelo ramo contralateral do corpo principal e posicione-o logo acima da bifurcação da prótese.
14. Insufle o balão até ao diâmetro completo da prótese. **(Fig. 37)**
15. Desaperte o pino de fixação.
16. Estabilize o posicionador cinzento e o cateter de balão e avance a cânula interior para expandir a tampa superior.
17. Aperte o pino de fixação.
18. Esvazie o balão e avance o fio guia contralateral para a aorta torácica.

NOTA: Devido ao risco de expansão precoce da extremidade ipsilateral e à libertação do fio de comando, sugere-se que o balão de moldagem fique no ramo contralateral ou logo acima para estabilizar a prótese durante a colocação do ramo ipsilateral.

14.1.2 Acoplagem da tampa superior

1. Desaperte o pino de fixação. **(Fig. 22)**
2. Fixe a bainha e a cânula interior para evitar qualquer movimento destes componentes.
3. Avance o posicionador cinzento sobre a cânula interior até que fique acoplado à tampa superior. **(Figs. 23, 24** e **38)**

NOTA: Se houver resistência, rode ligeiramente o posicionador cinzento e continue a avançar ligeiramente.

4. Volte a apertar o pino de fixação e recue a tampa superior e o posicionador cinzento através da prótese e da bainha, puxando a cânula interior. **(Fig. 39)** Deixe a bainha e o fio guia colocados.
5. Feche a válvula hemostática Captor da bainha introdutora Flexor, rodando-a em sentido horário até parar. **(Fig. 26)**

14.1.3 Colocação e expansão da extremidade ilíaca ipsilateral

NOTA: Certifique-se de que a válvula hemostática Captor da bainha introdutora está na posição aberta. **(Fig. 27)**

1. Utilize o conjunto de fio da prótese e bainha do corpo principal da prótese para introduzir a extremidade ipsilateral da prótese.

NOTA: Devido às modificações feitas na libertação da tampa superior, o conjunto de bainha do corpo principal tem de ser recuado até 1–2 cm dentro do ramo ipsilateral proximal. Avance o conjunto de dilatador e bainha do ramo ipsilateral para dentro da bainha do corpo principal.

NOTA: O balão de moldagem pode ser enchido no ramo contralateral do corpo principal da prótese se for necessária estabilização adicional da prótese.

ATENÇÃO: Não insufle o balão fora da prótese.

NOTA: Em vasos tortuosos, a posição das artérias ilíacas internas pode alterar-se significativamente com a introdução de sistemas de fios guia rígidos e bainha.

2. Avance lentamente até a extremidade ilíaca ipsilateral da prótese ficar sobreposta no interior do ramo ipsilateral do corpo principal, pelo menos, um comprimento total do stent da extremidade ilíaca (ou seja, o stent proximal da extremidade ilíaca da prótese). **(Fig. 40)**

NOTA: Se for necessária uma sobreposição superior a três stents da extremidade ilíaca (maior do que dois stents da extremidade ilíaca para extremidades com 37, 39, 54 e 56 mm de comprimento), pode ser necessário considerar a utilização de uma extensão da extremidade na área da bifurcação do lado oposto.

3. Confirme a posição da ponta distal da extremidade ilíaca da prótese. Se necessário, reposicione a extremidade ilíaca da prótese para assegurar a permeabilidade das artérias ilíacas internas.
4. Para expandir, estabilize a extremidade ilíaca da prótese com o posicionador cinzento, enquanto recua, em conjunto, a bainha da extremidade ilíaca e a do corpo principal. **(Figs. 29** e **41)** Se necessário, recue a bainha do corpo principal.
5. Sob fluoroscopia e após verificação da posição da extremidade ilíaca da prótese, desaperte o pino de fixação e recue a cânula interior para acoplar o dilatador cónico ao posicionador cinzento. Aperte o pino de fixação. Enquanto recua o posicionador cinzento com a cânula interior fixa, mantenha a posição da bainha. **(Fig. 42)**
6. Feche a válvula hemostática Captor da bainha introdutora Flexor, rodando-a em sentido horário até parar.
7. Volte a confirmar a posição dos fios guia. Deixe a bainha e os fios guia colocados.
8. Retire o balão esvaziado do lado contralateral.

14.1.4 Colocação e expansão da extremidade ilíaca contralateral

ATENÇÃO: Antes da implantação, confirme que foi seleccionada a extremidade ilíaca contralateral pré-determinada para inserção no lado contralateral do doente.

1. Posicione o intensificador de imagens de modo a mostrar a artéria ilíaca interna contralateral e a artéria ilíaca comum contralateral.
2. Antes da inserção do sistema de colocação da extremidade ilíaca contralateral, injecte contraste pela bainha femoral contralateral para localizar a artéria ilíaca interna contralateral.
3. Insira o sistema de colocação da extremidade ilíaca contralateral na artéria. Avance lentamente até a extremidade ilíaca da prótese ficar sobreposta no interior do ramo contralateral do corpo principal, pelo menos, um comprimento total de um stent da extremidade ilíaca (ou seja, o stent proximal da extremidade ilíaca da prótese). **(Fig. 43)**

NOTA: Caso sinta dificuldade em avançar o sistema de colocação da extremidade ilíaca, troque-o por um fio guia que forneça mais apoio. Em vasos tortuosos, a anatomia pode alterar-se significativamente com a introdução de fios rígidos e sistemas de bainhas.

4. Confirme a posição da ponta distal da extremidade ilíaca da prótese. Se necessário, reposicione a extremidade ilíaca da prótese para assegurar a permeabilidade da artéria ilíaca interna e uma sobreposição no interior do corpo principal da prótese endovascular de, pelo menos, um comprimento total de um stent da extremidade ilíaca (ou seja, o stent proximal da extremidade ilíaca da prótese, sobreposição máxima de 1,5 stents).
5. Para expandir, mantenha a extremidade ilíaca da prótese em posição com o posicionador cinzento, enquanto recua a bainha. **(Figs. 18** e **44)** Assegure-se de que é mantida uma sobreposição igual ao comprimento de um stent.
6. Pare de recuar a bainha logo que a ponta distal da extremidade ilíaca da prótese seja libertada.
7. Sob fluoroscopia e após verificação da posição da extremidade ilíaca da prótese, desaperte o pino de fixação e recue a cânula interior para acoplar o dilatador cónico ao posicionador cinzento. Aperte o pino de fixação. Enquanto recua o posicionador cinzento com a cânula interior fixa, mantenha a posição da bainha. **(Fig. 45)**
8. Volte a confirmar a posição dos fios guia.
9. Proceda à inserção do balão de moldagem e à angiografia final, conforme descrito na **Secção 11.1.12, Inserção do balão de moldagem**.

14.2 Resolução de problemas relativos à expansão do stent supra-renal

ATENÇÃO: Os passos seguintes devem ser realizados apenas se não conseguir expandir o stent supra-renal conforme se descreve na secção 11.1.7.

14.2.1 Expansão da parte proximal (topo) do corpo principal

1. Caso não seja possível expandir totalmente o stent supra-renal fazendo avançar a cânula interior da tampa superior, faça avançar um balão de moldagem pelo ramo contralateral do corpo principal e posicione-o imediatamente acima da bifurcação da prótese de stent.
2. Para adicionar suporte à cânula interior, encha o balão até ao diâmetro total da prótese.
3. Desaperte o pino de fixação. **(Fig. 14)**
4. Estabilize o posicionador cinzento e o cateter de balão, e faça avançar a cânula interior para expandir o stent supra-renal.

Se o stent supra-renal for totalmente expandido:

5. Aperte o pino de fixação; esvazie e remova o balão.
6. Faça avançar o fio guia contralateral para dentro da aorta torácica e regresse ao passo adequado nas instruções de utilização para concluir o procedimento.

Caso continue a não conseguir expandir o stent supra-renal:

5. Aperte o pino de fixação e esvazie o balão. Mantendo a posição do balão, estabilize o posicionador cinzento e retire a bainha para expandir totalmente o ramo ipsilateral.
6. Retire o dispositivo de segurança do mecanismo de libertação do ramo ipsilateral com fio de comando.
7. Retire e remova o fio de comando, fazendo deslizar o mecanismo de libertação do fio de comando do ramo ipsilateral para fora do punho, e remova-o através da ranhura sobre a cânula interior do dispositivo.
8. Desaperte o pino de fixação **(Fig. 22)** e, enquanto mantém a posição da cânula interior, faça avançar o posicionador cinzento e a bainha para dentro da prótese até a ponta do posicionador cinzento ficar aproximadamente 2 cm abaixo dos marcadores de ouro proximais. **(Fig. 46)** O posicionador cinzento avançado reforça ainda mais a cânula interior.
   NOTA: Cuidado para não avançar a prótese durante o avanço do posicionador cinzento e da bainha.
   NOTA: Certifique-se de que a ponta do posicionador cinzento não é avançada para dentro da tampa superior.
9. Bloqueie o pino de fixação.
10. Verifique se os marcadores de ouro estão numa posição inferior às artérias renais.
11. Reposicione o balão de moldagem de modo a que fique encostado à bifurcação.
12. Encha o balão até ao diâmetro completo da prótese. **(Fig. 37)**
13. Desaperte o pino de fixação.
14. Estabilize o posicionador cinzento e o cateter de balão, e faça avançar a cânula interior para expandir o stent supra-renal.
15. Aperte o pino de fixação.
16. Esvazie o balão e avance o fio guia contralateral para dentro da aorta torácica.
    NOTA: Devido à precoce expansão da extremidade ipsilateral e à libertação do fio de comando, sugere-se que deixe o balão de moldagem dentro ou logo acima do ramo contralateral para utilização na estabilização da prótese durante a colocação do ramo ipsilateral.

14.2.2 Acoplagem da tampa superior

1. Desaperte o pino de fixação. **(Fig. 22)**
2. Fixe a bainha e a cânula interior para evitar qualquer movimento destes componentes.
3. Avance o posicionador cinzento sobre a cânula interior até que fique acoplado à tampa superior. **(Figs. 23, 24** e **38)**
   NOTA: Se houver resistência, rode ligeiramente o posicionador cinzento e continue a avançar ligeiramente.
4. Volte a apertar o pino de fixação e recue a totalidade da tampa superior e do posicionador cinzento através da prótese e da bainha, puxando a cânula interior. **(Fig. 39)** Deixe a bainha e o fio guia colocados.
5. Feche a válvula hemostática Captor da bainha introdutora Flexor, rodando-a em sentido horário até parar. **(Fig. 26)**

14.2.3 Colocação e expansão da extremidade ilíaca ipsilateral

NOTA: Certifique-se de que a válvula hemostática Captor da bainha introdutora está na posição aberta. **(Fig. 27)**

1. Posicione o intensificador de imagem de modo a mostrar a artéria ilíaca interna ipsilateral e a artéria ilíaca comum ipsilateral.
2. Depois da introdução do sistema de colocação da extremidade ilíaca ipsilateral, injecte contraste pela bainha do corpo principal para localizar a artéria ilíaca interna ipsilateral.
3. Utilize o conjunto de fio da prótese e bainha do corpo principal da prótese para introduzir a extremidade ipsilateral da prótese.
   NOTA: Devido às modificações feitas na libertação da tampa superior, o conjunto de bainha do corpo principal tem de ser recuado até 1-2 cm dentro do ramo ipsilateral proximal. Avance o conjunto de dilatador e bainha do ramo ipsilateral para dentro da bainha do corpo principal.
   NOTA: O balão de moldagem pode ser enchido no ramo contralateral do corpo principal da prótese se for necessária estabilização adicional da prótese.
   ATENÇÃO: Não encha o balão fora da prótese.
   NOTA: Em vasos tortuosos, a posição das artérias ilíacas internas pode alterar-se significativamente com a introdução de sistemas de fios guia rígidos e bainha.
4. Faça avançar lentamente o sistema de colocação da extremidade ilíaca ipsilateral até a extremidade ilíaca ipsilateral da prótese ficar sobreposta pelo menos um comprimento total de um stent da extremidade ilíaca (i.e., stent proximal da extremidade ilíaca da prótese) dentro do ramo ipsilateral do corpo principal. **(Fig. 40)**
   NOTA: Se for necessária uma sobreposição de mais de três stents da extremidade ilíaca (superior a dois stents de extremidade ilíaca para comprimentos de extremidade de 37, 39, 54 e 56 mm), poderá ser necessário considerar a utilização de uma extensão de extremidade na área da bifurcação do lado oposto.
5. Confirme a posição da ponta distal da extremidade ilíaca da prótese. Se necessário, reposicione a extremidade ilíaca da prótese para assegurar a permeabilidade das artérias ilíacas internas.
6. Para expandir, estabilize a extremidade ilíaca da prótese com o posicionador cinzento, enquanto recua em conjunto a bainha da extremidade ilíaca e a do corpo principal. **(Figs. 29** e **41)**
7. Sob fluoroscopia e após confirmação da posição da extremidade ilíaca da prótese, desaperte o pino de fixação e recue a cânula interior para acoplar o dilatador cónico ao posicionador cinzento. Aperte o pino de fixação. Enquanto recua o posicionador cinzento com a cânula interior fixa, mantenha a posição da bainha. **(Fig. 42)**
8. Feche a válvula hemostática Captor da bainha introdutora Flexor, rodando-a em sentido horário até parar.
9. Volte a confirmar a posição dos fios guia. Deixe a bainha e os fios guia colocados.
10. Retire o balão esvaziado do lado contralateral.

14.2.4 Colocação e expansão da extremidade ilíaca contralateral

ATENÇÃO: Antes da implantação, confirme que foi seleccionada a extremidade ilíaca contralateral pré-determinada para inserção no lado contralateral do doente.

1. Posicione o intensificador de imagens de modo a mostrar a artéria ilíaca interna contralateral e a artéria ilíaca comum contralateral.
2. Antes da inserção do sistema de colocação da extremidade ilíaca contralateral, injecte contraste pela bainha femoral contralateral para localizar a artéria ilíaca interna contralateral.
3. Insira o sistema de colocação da extremidade ilíaca contralateral na artéria. Avance lentamente até a extremidade ilíaca da prótese ficar sobreposta no interior do ramo contralateral do corpo principal, pelo menos, um comprimento total de um stent da extremidade ilíaca (ou seja, o stent proximal da extremidade ilíaca da prótese). **(Fig. 43)**
   NOTA: Se utilizar uma extremidade ilíaca Spiral-Z, é posicionado um marcador radiopaco a 30 mm da extremidade proximal da extremidade ilíaca da prótese para se identificar a quantidade máxima de sobreposição. Para posicionar esta prótese, faça avançar lentamente até a extremidade ilíaca da prótese ficar sobreposta pelo menos um stent e não passar para além da banda do marcador radiopaco.
   NOTA: Caso sinta dificuldade em avançar o sistema de colocação da extremidade ilíaca, troque-o por um fio guia que forneça mais apoio. Em vasos tortuosos, a anatomia pode alterar-se significativamente com a introdução de fios rígidos e sistemas de bainhas.
4. Confirme a posição da ponta distal da extremidade ilíaca da prótese. Se necessário, reposicione a extremidade ilíaca da prótese para assegurar a permeabilidade da artéria ilíaca interna e uma sobreposição no interior do corpo principal da prótese endovascular de, pelo menos, um comprimento total de um stent da extremidade ilíaca (ou seja, o stent proximal da extremidade ilíaca da prótese, sobreposição máxima de 1,5 stents).
5. Para expandir, mantenha a extremidade ilíaca da prótese em posição com o posicionador cinzento, enquanto recua a bainha. **(Figs. 18** e **44)** Assegure-se de que é mantida uma sobreposição igual ao comprimento de um stent.
6. Pare de recuar a bainha logo que a ponta distal da extremidade ilíaca da prótese seja libertada.
7. Sob fluoroscopia e após confirmação da posição da extremidade ilíaca da prótese, desaperte o pino de fixação e recue a cânula interior para acoplar o dilatador cónico ao posicionador cinzento. Aperte o pino de fixação. Enquanto recua o posicionador cinzento com a cânula interior fixa, mantenha a posição da bainha. **(Fig. 45)**
8. Volte a confirmar a posição dos fios guia.
9. Proceda à inserção do balão de moldagem e ao angiograma final, conforme se descreve na secção **Inserção do balão de moldagem** nas instruções de utilização do produto.

SVENSKA

ZENITH FLEX® AAA ENDOVASKULÄRT GRAFT MED Z-TRAK™ INFÖRINGSSYSTEM

Läs noggrant igenom alla instruktioner. Underlåtenhet att noga följa instruktionerna, varningarna och försiktighetsåtgärderna kan få allvarliga kirurgiska konsekvenser eller orsaka patientskada.

VAR FÖRSIKTIG: Enligt amerikansk federal lagstiftning får denna produkt endast säljas av eller på ordination från en läkare.

VAR FÖRSIKTIG: Allt innehåll i den yttre påsen (inklusive införingssystem och endovaskulärt graft) levereras sterilt, endast för engångsbruk.

Det finns fyra tillämpliga rekommenderade bruksanvisningar för produktlinjen Zenith. Denna bruksanvisning beskriver de rekommenderade bruksanvisningarna för Zenith Flex AAA endovaskulära graft (huvudstomme och iliakaliska graftben). För information om övriga Zenith-komponenter se rekommenderad bruksanvisning nedan.

- Zenith AAA endovaskulärt graft (huvudstomme, iliakaliska graftben och ockluderare för Zenith AAA endovaskulärt graft).
- Kompletterande komponenter till Zenith AAA endovaskulärt graft (förlängning för huvudstomme, förlängningar för iliakaliskt graftben, konverterare och iliakalisk plugg).
- Zenith Renu® AAA kompletterande graft (konfigurationer hos förlängning för huvudstomme och konverterare).
- Coda® ballongkateter.

1 PRODUKTBESKRIVNING

1.1 Aortahuvudstomme och komponenter för iliakaliskt graftben

Zenith Flex AAA endovaskulärt graft är ett modulsystem som består av tre komponenter: en bifurkerad aortahuvudstomme och två iliakaliska graftben. **(Fig. 1)** Graftmodulerna är konstruerade av grovt vävt polyestertyg som sytts på självexpanderande Cook-Z® stentar av rostfritt stål med flätad polyester och monofilamentsutur av propylen. Modulerna är helt stentade för att ge den stabilitet och utvidgningskraft som behövs för att öppna graftets lumen under utplacering. Dessutom ger Cook-Z-stentarna det nödvändiga fästet och tätningen av graftet mot kärlväggen.

Den blottade suprarenala stenten vid graftets proximala ände har hullingar, som är placerade med 3 mm mellanrum för ytterligare fixering av anordningen. För att underlätta fluoroskopisk visualisering av stentgraftet, är röntgentäta markeringar i guld placerade enligt följande: en på den laterala sidan av den mest distala stenten på den kontralaterala lemmen av den bifurkerade delen av huvudstommen, och fyra i en cirkel inom 2 mm från den översta sidan av graftmaterialet.

1.2 Införingssystem för huvudstommen

Zenith Flex AAA huvudstomme för endovaskulärt graft levereras förladdad på Z-Trak införingssystem. **(Fig. 2)** Det har en sekventiell utplaceringsmetod med inbyggda funktioner som ger kontinuerlig kontroll över det endovaskulära graftet under hela utplaceringsförfarandet. Z-Trak införingssystem är utformat för exakt placering och möjliggör justering av den slutgiltiga graftpositionen före utplacering av den hullingförsedda suprarenala stenten.

Införingssystemet för huvudstomgraftet använder ett 18, 20 eller 22 Fr. Z-Trak införingssystem. Dubbla frigöringsmekanismer med utlösningstråd låser det endovaskulära graftet vid införingssystemet tills det utlöses av läkaren. Alla system är kompatibla med en ledare på 0,035 tum (0,89 mm).

För ökad hemostas, kan Captor® hemostasventil lossas eller dras åt för införing och/eller avlägsnande av kompletterande anordningar in i eller ut ur hylsan. Införingssystemet för huvudstommen har en Flexor® införarhylsa som motstår vikningar och har hydrofil beläggning. Båda funktionerna är avsedda att förbättra spårbarheten i höftartärerna och bukaortan.

1.3 Det iliakaliska graftbenets införingssystem

Zenith Flex AAA iliakaliska graftben för endovaskulärt graft levereras förladdade på Z-Trak införingssystem. **(Fig. 3)** Införingssystemet har konstruerats för att vara lätt att använda med minimal förberedelse. Införingssystemet för iliakaliskt graftben använder ett 14 Fr. eller 16 Fr. Z-Trak införingssystem. Alla system är kompatibla med en ledare på 0,035 tum (0,89 mm).

För ökad hemostas kan Captor hemostasventil lossas eller dras åt för införing och/eller avlägsnande av kompletterande anordningar in i eller ut ur hylsan.

1.4 Zenith AAA tillbehörskomponenter för endovaskulärt graft

Ytterligare kompletterande endovaskulära komponenter (förlängningar för huvudstommen, förlängningar för iliakaliska graftben, konverterare och iliakaliska pluggar) finns att tillgå. **(Fig. 4)** För ytterligare information se bruksanvisningen för kompletterande komponenter för Zenith AAA endovaskulära graft.

2 AVSEDD ANVÄNDNING

Zenith Flex AAA endovaskulärt graft med Z-Trak införingssystem är indicerat för endovaskulär behandling av patienter som har abdominala aorta- eller aortoiliakala aneurysm med lämplig morfologi för endovaskulär reparation, som omfattar:

- Adekvat åtkomst via femorala/iliakaliska kärl förenlig med de erforderliga införingssystemen;
- Icke aneurysmatiskt infrarenalt aortasegment (hals) proximalt om aneurysmet:
  - med en längd på minst 15 mm,
  - med en diameter mätt från yttervägg till yttervägg på högst 32 mm och minst 18 mm,
  - med en vinkel mindre än 60 grader i förhållande till aneurysmets längdaxel och
  - med en vinkel mindre än 45 grader i förhållande till den suprarenala aortans axel.
- Distalt fixeringsställe i höftartären som är större än 10 mm långt och 7,5-20 mm i diameter (mätt från yttervägg till yttervägg).

3 KONTRAINDIKATIONER

Zenith Flex AAA endovaskulärt graft med Z-Trak införingssystem kontraindikeras för:

- Patienter som har känd överkänslighet eller allergier mot rostfritt stål, polyester, lödmetall (tenn, silver), polypropylen eller guld.
- Patienter med systemisk infektion som kan löpa ökad risk för endovaskulär graftinfektion.

4 VARNINGAR OCH FÖRSIKTIGHETSÅTGÄRDER

4.1 Allmänt

- Läs noggrant igenom alla instruktioner. Underlåtenhet att noga följa instruktionerna, varningarna och försiktighetsåtgärderna kan få allvarliga följder eller orsaka patientskada.
- Ett kärlkirurgiskt team bör alltid finnas tillgängligt under implantation eller reinterventionsingrepp om det blir nödvändigt att utvidga ingreppet till öppen kirurgisk reparation.
- Zenith Flex AAA endovaskulärt graft med Z-Trak införingssystem får endast användas av läkare och team som utbildats i vaskulära interventionella tekniker (kateterbaserade och kirurgiska) och i användning av dessa produkter. Särskilda krav på utbildning beskrivs i **avsnitt 10.1, Läkarens utbildning**.
- Ytterligare endovaskulära ingrepp eller övergång till öppen kirurgisk reparation av standardtyp efter initial endovaskulär reparation bör övervägas för patienter med aneurysm som förstoras, oacceptabel minskning av fixeringslängd (kärl och komponent överlappar) och/eller endoläckage. En ökning i aneurysmstorlek och/eller ihållande endoläckage eller migrering kan leda till ruptur av aneurysm.
- Patienter med reducerat blodflöde genom graftlemmen och/eller läckor kan behöva genomgå sekundära interventioner eller operationsingrepp.

4.2 Patienturval, behandling och uppföljning

- Zenith Flex AAA endovaskulära graft är utformat för behandling av aortahalsdiametrar på minst 18 mm och högst 32 mm. Zenith Flex AAA endovaskulära graft är utformat för behandling av proximala aortahalsar (distalt om den nedersta njurartären) som är minst 15 mm långa. Distalt fixeringsställe i iliacaartären som är större än 10 mm långt och 7,5-20 mm i diameter (mätt från yttervägg till yttervägg) krävs. Dessa storleksmått är avgörande för den endovaskulära reparationens resultat.
- Anatomiska nyckelelement som kan påverka framgångsrik exklusion av aneurysmet innefattar allvarlig proximal halsvinkling (>60 grader för infrarenal hals mot AAA-axeln eller >45 grader för suprarenal hals i förhållande till den närmaste infrarenala halsen), kort proximal aortahals (<15 mm), och en inverterad trattform (större än 10 % ökning i diameter över 15 mm av proximal aortahalslängd), och periferisk trombos och/eller förkalkning vid de arteriella implantationsställena, speciellt gränsområdet mellan den proximala aortahalsen och den distala iliacaartären. Vid förekomst av anatomiska begränsningar kan en längre hals krävas för att uppnå korrekt försegling och fixering. Oregelbunden förkalkning och/eller plack kan äventyra implantationsställenas fixering och försegling. Halsar som uppvisar dessa viktiga anatomiska element kan främja graftmigration eller endoläckage.
- Korrekt åtkomst till iliakaliska eller femorala kärl krävs för införing av anordningen i vaskulaturen. Åtkomstkärldiameter (mätt från innervägg till innervägg) och morfologi (minimal slingrighet, ocklusiv sjukdom och/eller förkalkning) ska vara kompatibel med vaskulära åtkomsttekniker och införingssystem för profilen av en 16 Fr. till 22 Fr. vaskulär införarhylsa. Kärl som är avsevärt förkalkade, ocklusiva, slingrande eller trombbelagda kan förhindra placering av det endovaskulära implantatet och/eller öka risken för embolisering. En teknik med kärlprotes kan vara nödvändig för att uppnå ett lyckat resultat hos vissa patienter.
- Zenith Flex AAA endovaskulärt graft med Z-Trak införingssystem rekommenderas inte för patienter som inte tål kontrastmedel som är nödvändiga för intraoperativa bilder och postoperativa uppföljningsbilder. Alla patienter bör nära övervakas och regelbundet kontrolleras avseende en eventuell förändring i deras sjukdomstillstånd och endoprotesens integritet.
- Zenith Flex AAA endovaskulärt graft med Z-Trak införingssystem rekommenderas inte för patienter som överskrider de vikt- och/eller storleksgränser där förutsättningarna för nödvändig bildtagning äventyras eller förhindras.
- Oförmåga att hålla minst en inre höftartär öppen, eller ocklusion av en oumbärlig arteria mesenterica inferior, kan öka risken för bäcken-/tarmischemi.
- Multipla stora öppna lumbala artärer, mural trombos och en öppen arteria mesenterica inferior kan predisponera en patient till endoläckage av typ II. Patienter med koagulopati som ej kan rättas till, kan också löpa ökad risk för endoläckage av typ II eller blödningskomplikationer.
- Säkerheten och effektiviteten hos Zenith Flex AAA endovaskulärt graft med Z-Trak införingssystem har inte utvärderats för följande patientpopulationer:
  - traumatisk aortaskada,
  - läckage, pågående bristning eller brustna aneurysm,
  - mykotiska aneurysm,
  - pseudoaneurysm som följd av tidigare insättning av graft,
  - revision av tidigare insatta endovaskulära graft,
  - okorrigerbar koagulopati,
  - oumbärlig arteria mesenterica,
  - ärftlig bindvävssjukdom (t.ex. Marfans eller Ehlers-Danlos syndrom),
  - samtidiga torakala eller torakoabdominella aortaaneurysm,
  - aktiva systemiska infektioner,
  - gravida eller ammande kvinnor,
  - sjukligt överviktiga patienter,
  - patienter yngre än 18 år,
  - patienter med mindre än 15 mm lång eller mer än 60 graders vinkling av den proximala aortahalsen i förhållande till aneurysmets längdaxel.
- För ett lyckat val av patienter krävs speciella bildanalyser och korrekta mätningar. Se **avsnitt 4.3, Mättekniker och bildtagning före proceduren**.
- Anordningar av alla längder och diametrar som krävs för att slutföra ingreppet bör finnas tillgängliga för läkaren, särskilt när mätningarna (behandlingsdiametrarna/-längderna) vid planeringen före operationen inte är säkra. När denna metod tillämpas säkerställs större intraoperativ flexibilitet för att uppnå optimala ingreppsresultat.

4.3 Mättekniker och bildtagning före proceduren

- Avsaknad av DT-bildframställning utan kontrast kan resultera i misslyckande att uppskatta förkalkning i höftartär eller aorta, vilket kan hindra åtkomst eller tillförlitlig fixering och tätning av anordningen.
- Bildåtergivning före proceduren för rekonstruktion av tjocklek >3 mm kan resultera i suboptimal instrumentdimensionering, eller i misslyckande med att uppskatta fokala stenoser på DT.
- Den kliniska erfarenheten indikerar att kontrastförstärkt spiraldatortomografisk angiografi (DTA) med 3D-rekonstruktion är den starkt rekommenderade bildanalysmetoden för korrekt utvärdering av patientens anatomi före behandling med Zenith Flex AAA endovaskulära graft. Om kontrastförstärkt spiral-DTA med 3D-rekonstruktion inte är tillgänglig bör patienten remitteras till en inrättning som har denna möjlighet.
- Kliniker rekommenderar att röntgen-C-armen under procedurrelaterad angiografi placeras så att njurartärernas ursprung, och särskilt den lägsta öppna njurartären, påvisas väl före utplacering av den proximala kanten av huvudstommens graftmaterial (förseglingsstent). Angiografin bör dessutom påvisa höftartärbifurkationer så att de distala gemensamma höftartärerna är väl definierade i förhållande till ursprunget för de inre höftartärerna på båda sidorna före utplacering av iliakaliska graftbenskomponenter.

Diametrar

Diametermåtten ska fastställas med DT utifrån kärldiametern från yttervägg till yttervägg (inte lumenmätning) för att underlätta val av korrekt anordningsstorlek och anordning. Den kontrastförstärkta spiral-DT-skanningen ska starta 1 cm över arteria coeliaca och fortsätta genom lårbenshuvudena i ett axialt snitt med en tjocklek på högst 3 mm.

Längder

Längdmåtten ska fastställas med DT för korrekt bedömning av den infrarenala proximala halsens längd samt planering av huvudstommens storlekar och graftbenskomponenter för Zenith Flex AAA endovaskulära graft. Dessa rekonstruktioner bör utföras i sagittal vy, koronal vy och 3D-vy.

- **Endovaskulära grafts långsiktiga prestanda och säkerhet har ännu inte fastställts. Alla patienter bör informeras om att vid endovaskulär behandling krävs regelbunden uppföljning under patientens hela livstid för att bedöma patientens hälsa och det endovaskulära graftets prestanda.** Patienter med specifika kliniska fynd (t.ex. endoläckage, förstorade aneurysm eller förändringar i det endovaskulära graftets struktur eller läge) bör få utökad uppföljning. Specifika riktlinjer för uppföljning beskrivs i **avsnitt 12, RIKTLINJER FÖR BILDFRAMSTÄLLNING OCH POSTOPERATIV UPPFÖLJNING**.

- Zenith Flex AAA endovaskulärt graft med Z-Trak införingssystem rekommenderas inte för patienter som inte kan genomgå, eller som inte kommer att följa de nödvändiga preoperativa och postoperativa bildtagnings- och implantationsstudierna enligt beskrivning i **avsnitt 12, RIKTLINJER FÖR BILDFRAMSTÄLLNING OCH POSTOPERATIV UPPFÖLJNING**.
- Efter placering av det endovaskulära graftet, bör patienterna övervakas regelbundet för perigraftflöde, aneurysmtillväxt eller förändringar i det endovaskulära graftets struktur eller läge. Minst krävs årlig bildtagning, inklusive: 1) abdominala röntgenbilder för att undersöka anordningens integritet (separation mellan komponenter, stentfraktur eller separation av hullingar) samt 2) DT med kontrast och utan kontrast för att undersöka aneurysmförändringar, perigraftflöde, öppenhet, slingrighet och progressiv sjukdom. Om renala komplikationer eller andra faktorer förhindrar användning av bildkontrastmedel, kan abdominala röntgenbilder och duplexultraljud ge liknande information.

4.4 Val av anordning

- Det är starkt rekommenderat att strängt följa storleksbestämningsguiden i bruksanvisningen för Zenith Flex AAA endovaskulärt graft för att välja lämplig storlek på anordningen **(tabellerna 10.5.1** till **10.5.2)**. Lämplig överdimensionering av anordningen har införlivats i riktlinjerna för storleksbestämning i bruksanvisningen. Val av en storlek utanför detta intervall kan orsaka endoläckage, fraktur, migration, inåtvikning eller kompression.

4.5 Implantationsförfarande

(Se **avsnitt 11, BRUKSANVISNING**)

- Lämplig bildteknik under proceduren krävs för att framgångsrikt placera Zenith Flex AAA endovaskulära graft i rätt position och säkerställa korrekt tätning mot aortaväggen.
- Införingssystemet får inte böjas eller veckas. Om så sker, kan det orsaka skada på införingssystemet och på Zenith Flex AAA endovaskulära graft.
- För att undvika att det endovaskulära graftet vrids när införingssystemet roteras, måste man vara noga med att rotera alla systemkomponenter tillsammans (från den yttre hylsan till den inre kanylen).
- Fortsätt inte föra fram någon del av införingssystemet om du känner av motstånd under framförandet av ledaren eller införingssystemet. Avbryt införingen och bedöm orsaken till motståndet. Skada på blodkärl, kateter eller graft kan uppstå. Var särskilt försiktig i områden med stenos, intravaskulär trombos eller i förkalkade eller slingriga kärl.
- Oavsiktlig partiell utplacering eller migration av endoprotesen kan kräva kirurgiskt avlägsnande.
- Zenith Flex AAA endovaskulära graft får inte sättas in på en plats som ockluderar de artärer som är nödvändiga för blodförsörjningen till organ eller extremiteter, såvida det inte indicerats medicinskt. Täck inte viktiga njur- eller mesenterialartärer med endoprotesen (undantag är arteria mesenterica inferior). Kärlocklusion kan uppstå. Under den kliniska studien studerades inte denna anordning hos patienter med två ockluderade inre höftartärer.
- Försök inte sätta tillbaka hylsan på graftet efter partiell eller fullständig utplacering.
- Distal omplacering av stentgraftet efter partiell utplacering av den täckta proximala stenten kan orsaka skada på stentgraftet och/eller kärlskada.
- Felaktig placering och/eller ofullständig tätning av Zenith Flex AAA endovaskulära graft inne i kärlet kan resultera i ökad risk för endoläckage, migration eller oavsiktlig ocklusion av njur- eller de inre höftartärerna. Öppenhet i njurartären måste bibehållas för att förhindra/reducera risken för njursvikt och efterföljande komplikationer.
- Otillräcklig fixering av Zenith Flex AAA endovaskulära graft kan resultera i ökad risk för migration av stentgraftet. Felaktig utplacering eller endoprotesmigration kan kräva operativt ingrepp.
- Systemisk antikoagulering bör användas under implantationsförfarandet baserat på sjukhusets och läkarens prioriterade rutiner. Om heparin kontraindiceras, bör ett alternativt antikoagulans övervägas.
- För att aktivera den hydrofila beläggningen på utsidan av Flexor införarhylsan måste ytan gnidas in med en steril kompress som indränkts i koksaltlösning. Håll alltid hylsan hydratiserad för bästa prestanda.
- Minimera hanteringen av endoprotesen som hålls fast av införingssystemet under förberedelse och insättning för att minska risken för endoproteskontamination och infektion.
- Bibehåll ledarens läge under insättning av införingssystemet.
- Fluoroskopi bör användas under införing och utplacering för att bekräfta att införingssystemets komponenter fungerar korrekt, att graftet placeras korrekt och att proceduren får önskat resultat.
- Användning av Zenith Flex AAA endovaskulärt graft med ett Z-Trak införingssystem kräver administrering av intravaskulärt kontrastmedel. Patienter med redan befintlig njurinsufficiens kan löpa ökad risk för njursvikt postoperativt. Försiktighet bör iakttas för att begränsa mängden kontrastmedel som används under förfarandet och förebyggande behandlingsmetoder bör tillämpas för att minska risken för njursvikt (t.ex. tillräcklig hydratisering).
- Anatomin och graftpositionen kan ändras när hylsan och/eller ledaren avlägsnas. Övervaka graftpositionen oavbrutet och utför angiografi efter behov för att kontrollera positionen.
- Zenith Flex AAA endovaskulära graft inkorporerar en suprarenal stent med fixeringshullingar. Utöva yttersta försiktighet vid manipulering av interventionella och angiografiska anordningar i det suprarenala stentområdet.
- Var försiktig vid manipulering av katetrar, ledare och hylsor inne i aneurysmet. Avsevärda störningar kan rubba trombfragment, som kan orsaka distal embolisering eller ruptur av aneurysmet.
- Undvik att skada graftet eller störa graftets position efter placering om upprepad manövrering av graftet med instrumentation (sekundärt ingrepp) blir nödvändig.
- Innan den suprarenala stenten sätts in ska du verifiera att åtkomstledarens läge sträcker sig alldeles distalt om aortabågen.
- Verifiera att det förutvalda kontralaterala iliakaliska graftbenet har valts för införing på patientens kontralaterala sida före implantationen.

4.6 Användning av formningsballong

- Ballongen får inte fyllas i kärlet utanför graftet, eftersom det kan orsaka kärlskada. Använd ballongen i enlighet med anvisningen i dokumenten.
- Var försiktig när ballongen fylls inuti graftet om det förekommer förkalkning, eftersom överdriven fyllning kan orsaka kärlskada.
- Bekräfta fullständig tömning av ballongen före ompositionering.
- För ökad hemostas kan Captor hemostasventil lossas eller dras åt för att möjliggöra införing och senare utdragning av en formningsballong.

4.7 MRT-information

Icke-kliniska tester har visat att Zenith AAA endovaskulärt graft är MR Conditional (MR-kompatibelt på vissa villkor). En patient med detta endovaskulära graft kan skannas på ett säkert sätt omedelbart efter placeringen under följande förutsättningar:

Statiskt magnetfält

- Statiskt magnetfält på 3,0 tesla eller mindre.
- Största spatial magnetfältsgradient på 720 gauss/cm.

Icke-klinisk utvärdering utfördes i ett MR-system (General Electric Excite) på 3 tesla med en största spatial magnetfältsgradient på 720 gauss/cm uppmätt med en gaussmeter i den för patienten relevanta positionen i det statiska magnetfältet (dvs. utanför skannerhöljet, tillgänglig för en patient eller person).

MRT-relaterad uppvärmning

System på 1,5 tesla:

- Statiskt magnetfält på 1,5 tesla.
- Maximal specifik medelabsorptionshastighet (SAR) för hela kroppen på 2 W/kg för 15 minuters skanning (dvs. per skanningsekvens).

Vid icke-kliniska tester gav Zenith AAA endovaskulärt graft upphov till en temperaturökning på mindre än eller lika med 1,4 °C vid en för MR-systemet rapporterad specifik medelabsorberingshastighet (SAR) för hela kroppen på 2,8 W/kg för 15 minuters MR-skanning i en MR-skanner av typen Siemens Medical Magnetom, med programvaran Numaris/4 version Syngo MR 2002B DHHS, på 1,5 tesla. Rapporterad max. specifik medelabsorberingshastighet (SAR) för hela kroppen hos MR-systemet var 2,8 W/kg, vilket motsvarar ett mätvärde med kalorimetri på 1,5 W/kg.

System på 3,0 tesla:

- Statiskt magnetfält på 3,0 tesla.
- Maximal specifik medelabsorptionshastighet (SAR) för hela kroppen på 2 W/kg för 15 minuters skanning (dvs. per skanningsekvens).

Vid icke-kliniska tester gav Zenith AAA endovaskulärt graft upphov till en temperaturökning på mindre än eller lika med 1,9 °C vid en för MR-system rapporterad specifik medelabsorberingshastighet (SAR) för hela kroppen på 3,0 W/kg för 15 minuters MR-skanning i en MR-skanner av typen Excite, GE Healthcare, med programvaran G3.0-052B, på 3,0 tesla. Max. specifik medelabsorberingshastighet (SAR) för hela kroppen var 3,0 W/kg, vilket motsvarar ett mätvärde med kalorimetri på 2,8 W/kg.

Bildartefakt

Bildartefakten sträcker sig ut över hela det anatomiska område som innehåller anordningen och skymmer vyn över omedelbart intilliggande anatomiska strukturer inom ca 20 cm från anordningen samt hela anordningen och dess lumen vid skanning i samband med icke-kliniska tester med följande sekvens: Snabbt spinneko, i ett MR-system av typen Excite, GE Healthcare, programvara G3.0-052B, på 3,0 tesla med radiofrekvent kroppsspole.

För alla skannrar avtar bildartefakten allteftersom avståndet från anordningen till området av intresse ökar. MR-skanningar över huvud och hals samt de nedre extremiteterna kan uppnås utan bildartefakt. Bildartefakt kan förekomma i skanningar över bukområdet och de övre extremiteterna, beroende på avståndet från anordningen till området av intresse.

Klinisk information finns tillgänglig för sjutton patienter som genomgått MRT-skanningar efter implantation av stentgraft. Inga biverkningar eller problem med anordningen har rapporterats hos någon av dessa patienter till följd av utförande av MRT. Vidare har långt över 100 000 Zenith AAA endovaskulära graft implanterats internationellt, där inga biverkningar eller problem med anordningen till följd av utförande av MRT har rapporterats.

Cook rekommenderar att patienten registrerar de MR-förhållanden som anges i denna bruksanvisning hos MedicAlert Foundation. MedicAlert Foundation kan kontaktas på följande sätt:

Post:	MedicAlert Foundation International
	2323 Colorado Avenue
	Turlock, CA 95382, USA
Telefon:	+1-888-633-4298 (avgiftsfritt inom USA)
	+1-209-668-3333 från platser utanför USA
Faxnr:	+1-209-669-2450
Internet:	www.medicalert.org

5 BIVERKNINGAR

5.1 Observerade biverkningar

En prospektiv multicenterstudie i USA av en tidigare version av anordningen (Zenith AAA endovaskulärt graft), utförd vid 15 centra och som omfattade 352 endovaskulära patienter (200 standardrisk, 100 högrisk och 52 patienter från preklinisk studie [roll-in]) och 80 kontrollpatienter utgör grunden för den observerade frekvensen biverkningar i **tabell 5.1.1**. Patienterna registrerades i studiearmen för standardrisk om de var fysiologiskt kapabla att klara av öppen eller endovaskulär reparation och hade lämplig anatomi för behandling med Zenith AAA endovaskulärt graft med H&L-B One-Shot™ införingssystem (en tidigare version av införingssystemet). Patienter med lämplig anatomi, men med högre risk för morbiditet eller mortalitet med öppen reparation registrerades i högrisk-armen. De första patienter som behandlades i studien registrerades i prekliniska-armen. Kontrollgruppen omfattade patienter vilkas kärlanatomi kanske inte var lämplig för endovaskulär AAA reparation.

Tabell 5.1.1 Dödsfall och ruptur från den kliniska studien

Dödsfall och ruptur	Zenith standardrisk[1]		Kirurgisk standardrisk		*P* värde	Zenith högrisk		Zenith prekliniska	
Alla dödsfall									
(0-30 dagar)[2]	0,5 %	(1/199)	2,5 %	(2/80)	0,20	2,0 %	(2/100)	1,9 %	(1/52)
(31-365 dagar)[3]	3,0 %	(6/198)	1,3 %	(1/78)	0,68	7,1 %	(7/98)	9,8 %	(5/51)
AAA-relaterade	0,0 %	(0/198)	1,3 %	(1/78)	0,29	3,1 %	(3/98)	0,0 %	(0/51)
Icke-AAA-relaterade	3,0 %	(6/198)	0,0 %	(0/78)	0,19	4,1 %	(4/98)	9,8 %	(5/51)
(0-365 dagar)[2,3,4]	3,5 %	(7/199)	3,8 %	(3/80)	>0,99	9,0 %	(9/100)	11,5 %	(6/52)
AAA-relaterade	0,5 %	(1/199)	3,8 %	(3/80)	0,07	5,0 %	(5/100)	1,9 %	(1/52)
Icke-AAA-relaterade	3,0 %	(6/199)	0,0 %	(0/80)	0,19	4,0 %	(4/100)	9,6 %	(5/52)
Ruptur									
(0-30 dagar)	0,0 %	(0/199)	–		–	0,0 %	(0/100)	0,0 %	(0/52)
(31-365 dagar)	0,0 %	(0/198)	–		–	1,0 %	(1/98)	0,0 %	(0/51)
(0-365 dagar)	0,0 %	(0/199)	–		–	1,0 %	(1/100)	0,0 %	(0/52)

[1]Nämnare är 199 eftersom en standardrisk patient inte fick någon anordning.

[2]Alla dödsfall (0-30 dagar) betraktades som AAA- och ingreppsrelaterade.

[3]Av dödsfallen (31-365 dagar), betraktades fyra som AAA-relaterade: 1 kirurgisk (septisk chock av ischemisk kolit) och 3 högrisk (pankreatit med njursvikt och sepsis, blödning från högre abdominalt aneurysm [inte behandlat AAA] och multipel organsvikt).

[4]Av dödsfallen (0-365 dagar), betraktades tio som AAA-relaterade: 1 standardrisk (hjärtsvikt), 3 kirurgiska (massiv blödning, mesenterial ischemi och septisk chock av ischemisk kolit), 5 högrisk (andningssvikt, hjärtsvikt med lungemboli, pankreatit med njursvikt och sepsis, blödning från övre abdominalt aneurysm [inte behandlat AAA] och multipel organsvikt) och 1 prekliniska (misstänkt hjärtsvikt).

Tabell 5.1.2 Biverkningar[1] i klinisk studie

	Zenith standardrisk		Kirurgisk standardrisk		*P* värde	Zenith högrisk		Zenith prekliniska	
Avsaknad av morbiditet									
(0-30 dagar)	80 %	(160/200)	58 %	(46/80)	<0,001	68 %	(68/100)	73 %	(38/52)
Kardiovaskulära[2]	3,0 %	(6/200)	11 %	(9/80)	0,02	14 %	(14/100)	1,9 %	(1/52)
Lung-[3]	1,0 %	(2/200)	15 %	(12/80)	<0,001	2,0 %	(2/100)	0,0 %	(0/52)
Njur-[4,9]	2,5 %	(5/200)	10 %	(8/80)	0,01	6,0 %	(6/100)	5,8 %	(3/52)
Tarm-[5]	1,0 %	(2/200)	3,8 %	(3/80)	0,14	1,0 %	(1/100)	1,9 %	(1/52)
Sår-[6]	4,5 %	(9/200)	7,5 %	(6/80)	0,38	2,0 %	(2/100)	3,8 %	(2/52)
Neurologiska[7]	0,0 %	(0/200)	2,5 %	(2/80)	0,08	0,0 %	(0/100)	0,0 %	(0/52)
Vaskulära[8,11]	11 %	(21/200)	31 %	(25/80)	<0,001	20 %	(20/100)	19 %	(10/52)
Avsaknad av morbiditet									
(31-365 dagar)	91 %	(181/198)	86 %	(67/78)	0,25	79 %	(77/98)	86 %	(44/51)
Kardiovaskulära[2]	2,5 %	(5/198)	3,8 %	(3/78)	0,69	5,1 %	(5/98)	2,0 %	(1/51)
Lung-[3]	0,5 %	(1/198)	1,3 %	(1/78)	0,49	4,1 %	(4/98)	0,0 %	(0/51)
Njur-[4,10]	0,5 %	(1/198)	0,0 %	(0/78)	>0,99	3,1 %	(3/98)	0,0 %	(0/51)
Tarm-[5]	0,5 %	(1/198)	1,3 %	(1/78)	0,49	0,0 %	(0/98)	0,0 %	(0/51)
Sår-[6]	2,0 %	(4/198)	5,1 %	(4/78)	0,23	3,1 %	(3/98)	2,0 %	(1/51)
Neurologiska[7]	1,0 %	(2/198)	0,0 %	(0/78)	>0,99	1,0 %	(1/98)	3,9 %	(2/51)
Vaskulära[8]	3,0 %	(6/198)	3,8 %	(3/78)	0,72	8,2 %	(8/98)	5,9 %	(3/51)
Avsaknad av morbiditet									
(0-365 dagar)	76 %	(151/200)	49 %	(39/80)	<0,001	55 %	(55/100)	62 %	(32/52)
Kardiovaskulära[2]	5,0 %	(10/200)	14 %	(11/80)	0,02	19 %	(19/100)	3,8 %	(2/52)
Lung-[3]	1,5 %	(3/200)	16 %	(13/80)	<0,001	6,0 %	(6/100)	0,0 %	(0/52)
Njur-[4,9,10]	2,5 %	(5/200)	10 %	(8/80)	0,01	9,0 %	(9/100)	5,8 %	(3/52)
Tarm-[5]	1,5 %	(3/200)	3,8 %	(3/80)	0,36	1,0 %	(1/100)	1,9 %	(1/52)
Sår-[6]	5,5 %	(11/200)	13 %	(10/80)	0,08	5,0 %	(5/100)	5,8 %	(3/52)
Neurologiska[7]	1,0 %	(2/200)	2,5 %	(2/80)	0,32	1,0 %	(1/100)	3,8 %	(2/52)
Vaskulära[8,11]	12 %	(24/200)	33 %	(26/80)	<0,001	25 %	(25/100)	23 %	(12/52)

[1]Från morbiditetsindex.

[2]Kardiovaskulära innefattade: Q-våg och icke-Q-våg hjärtinfarkter, kronisk hjärtinsufficiens, arrytmier som krävde ny medicin eller behandling, hjärtischemi som krävde intervention, inotropt stöd, medicinskt svårbehandlad hypertoni.

[3]Lung- innefattade: reintubation eller ventilering >24 timmar, pneumoni som krävde antibiotika, extra syre vid utskrivningen.

[4]Njur- innefattade: dialys hos patienter med normal preoperativ njurfunktion, kreatininstegring >30 % från baslinjen på två eller flera uppföljningstester.

[5]Tarm innefattade: tarmobstruktion, tarmischemi, aortoenterisk fistel, paralytisk ileus >4 dagar.

[6]Sår innefattade: infektion som krävde antibiotikabehandling, bråck, lymffistel, öppnande, nekros som krävde debridering.

[7]Neurologiska omfattade: stroke, TIA, ryggmärgsischemi/-förlamning.

[8]Vaskulära innefattade: trombos i lem, distal embolisering som resulterade i vävnadsförlust eller krävde intervention, transfusion efter proceduren (som resulterat av pseudoaneurysm, vaskulär skada, aneurysmläckage eller andra procedurrelaterade orsaker) aneurysmläckage eller ruptur, ökning av aneurysmstorlek med mer än 0,5 cm i förhållande till den minsta av alla tidigare mätningar.

[9]Utredarna rapporterade att ytterligare en högrisk patient hade ocklusion av en accessorisk artär och ytterligare en högrisk patient hade kronisk njurinsufficiens som ”övriga” biverkningar.

[10]Utredarna rapporterade att ytterligare en preklinisk patient hade njurinsufficiens och ytterligare en kirurgisk patient hade njurinsufficiens som ”övriga” biverkningar.

[11]Utredarna rapporterade att ytterligare en preklinisk patient råkade ut för intraoperativ ruptur av aortaplack vilket ledde till ocklusion av njurartären som en ”övrig” biverkning.

5.2 Eventuella biverkningar

Andra komplikationer som kan inträffa och/eller kräva ingrepp omfattar, men begränsas inte till:

- Amputation
- Anestesikomplikationer och efterföljande följdproblem (t.ex. aspiration)
- Aneurysmförstoring
- Aneurysmruptur och dödsfall
- Aortaskada, inklusive perforation, dissektion, blödning, ruptur och dödsfall
- Arteriovenös fistel
- Artär- eller ventromb och/eller pseudoaneurysm
- Blödning, hematom eller koagulopati
- Claudicatio (t.ex. skinka, nedre extremitet)
- Dödsfall
- Embolisering (mikro- och makro-) med tillfällig eller permanent ischemi eller infarkt
- Endoläckage
- Endoprotes: felaktig komponentplacering, ofullständig komponentinsättning, komponentrubbning, suturbristning, ocklusion, infektion, stentbrott, slitage av graftmaterial, dilatation, erosion, punktion, perigraftflöde, hullingseparation och korrosion
- Feber och begränsad inflammation
- Hjärtkomplikationer och efterföljande följdproblem (t.ex. arrytmi, hjärtinfarkt, kronisk hjärtinsufficiens, hypotoni, hypertoni)
- Impotens
- Infektion i aneurysmet, anordningen eller åtkomstplatsen, inklusive abscessbildning, tillfällig feber och smärta
- Kirurgisk övergång till öppen reparation
- Komplikationer vid den vaskulära åtkomstplatsen, inklusive infektion, smärta, hematom, pseudoaneurysm, arteriovenös fistel
- Kärlskada
- Kärlspasm eller kärltrauma (t.ex. iliofemoral kärldissektion, blödning, ruptur, dödsfall)
- Leversvikt
- Lung-/andningskomplikationer och efterföljande följdproblem (t.ex. lunginflammation, andningssvikt, förlängd intubation)
- Lymfatiska komplikationer och efterföljande följdproblem (t.ex. lymffistel)
- Neurologiska lokala eller systemiska komplikationer och efterföljande följdproblem (t.ex. stroke, tillfällig ischemisk attack, paraplegi, parapares, förlamning)
- Njurkomplikationer och efterföljande följdproblem (t.ex. artärocklusion, kontrasttoxicitet, -insufficiens, -svikt)
- Ocklusion av graft eller nativkärl
- Sårkomplikationer och efterföljande följdproblem (t.ex. öppnande, infektion)
- Tarmkomplikationer (t.ex. ileus, tillfällig ischemi, infarkt, nekros)
- Urogenitala komplikationer och efterföljande följdproblem (t.ex. ischemi, erosion, fistel, inkontinens, hematuri, infektion)
- Ödem

Rapportering av biverkningar som har samband med anordningen

Varje biverkning (klinisk incident) som involverar Zenith Flex AAA endovaskulära graft bör omedelbart rapporteras till COOK. Kunder i USA ska rapportera eventuella incidenter till kundtjänst på telefon 1-800-457-4500 (dygnet runt) eller 1-812-339-2235. Kunder utanför USA ska ringa sin lokala distributör.

6 SAMMANFATTNING AV KLINISKA STUDIER

6.1 Syfte

Det primära syftet med den kliniska studien var att utvärdera säkerheten och effektiviteten för en tidigare version av anordningen (Zenith AAA endovaskulära graft) som ett alternativ till öppen kirurgisk reparation vid primär behandling av infrarenala abdominala aortaaneurysm. Studiehypoteserna undersökte om standardriskpatienter uppvisade reducerad 30-dagars morbiditet, icke-underordnad 30-dagars och 12-månaders överlevnad, icke-underordnade behandlingsresultat efter 12 månader samt förbättrad klinisk funktion i jämförelse med kirurgiska kontrollpatienter. Säkerheten bestämdes genom utvärdering av om patienter med Zenith AAA endovaskulärt graft skulle ha minskad 30-dagars morbiditet, icke-underordnad 30-dagars och 12-månaders överlevnad samt icke-underordnade behandlingsresultat efter 12 månader i jämförelse med patienter som behandlats med öppen kirurgi. Effektivitet baserades på exklusion av aneurysmet inklusive frånvaron av något endoläckage, frånvaron av aneurysmförstoring (≥5 mm) samt frånvaron av större biverkningar av anordningen, utvärderade vid ett års-uppföljning. Sekundära syften omfattade en bedömning av den kliniska nyttan och mått på livskvalitet.

6.2 Studiedesign

Den amerikanska kliniska studien var en multicenter, icke randomiserad studie som jämförde vanliga medicinska riskpatienter, som erhöll ett endovaskulärt graft, med en öppen kirurgisk kontroll. Det fanns ytterligare två studiearmar för grupper med hög medicinsk risk och preklinisk behandling. Femton kliniker registrerade 200 standardrisk-, 80 kirurgiska kontroll-, 100 högrisk- och 52 prekliniska patienter. Kontrollgruppen omfattade patienter vilkas kärlanatomi kanske inte var lämplig för endovaskulär AAA reparation. Uppföljningsutvärderingar schemalades för före utskrivning, 1 månad, 6 månader, 12 månader och 24 månader. Patientuppföljning och redovisning vid 1 månad, 12 månader och 24 månader visas i **Tabell 6.2.1**, då dessa var de primära tidpunkterna för dataanalysen. Bildtagningsdata som ges i denna sammanfattning är baserade på fynd från ett oberoende, centraliserat bildanalyslaboratorium (core-lab), som granskade DT-skanningar och abdominala röntgenbilder för att fastställa förändringar i aneurysmdiameter, migrering av anordningen och komponenter i förhållande till denna, anordningens integritet (ledare och graft) och närvaron och typ av endoläckage. Kliniska händelser bedömdes av en oberoende kommitté för kliniska händelser, och säkerheten övervakades av en kommitté för datasäkerhetsövervakning.

Kirurgiska och Zeniths standardrisk patienter uppfyllde identiska patofysiologiska riskkriterier. De endovaskulära grupperna uteslöt periferisk trombos i den proximala halsen, proximal hals som var mindre än 15 mm lång, proximal halsdiameter som var mindre än 18 mm eller större än 28 mm, mätt från yttervägg till yttervägg, allvarlig proximal halsvinkling, höftartärdiameter (mätt från yttervägg till yttervägg) som var mindre än 7,5 mm eller större än 20 mm vid det distala fixeringsstället eller distalt fixeringsställe i höftartären, som var mindre än 10 mm långt.

Patienterna ansågs löpa högre risk för kirurgisk reparation om de var äldre än 80 år, hade baslinje-kreatinin >2,0 mg/dl, syrgasterapi i hemmet, FEV_1 <1 liter, ejektionsfraktion <25 %, handikappande KOL, NYHA klass 3 eller 4, svåropererad buk (på grund av tidigare operationer, strålning eller liknande), dialys, myokardinfarkt inom de senaste 6 månaderna, medicinskt svårbehandlad hypertoni, tidigare stroke med kvarstående bortfallssymtom, kulturellt betingat motstånd mot att ta emot blod eller blodprodukter, tidigare bypass-operation av njure eller inflammatoriskt aneurysm.

Innan de enrollerade patienterna i huvudsakliga prövningen, krävdes att centra utan erfarenhet av Zenith AAA endovaskulära graft skulle behandla de första patienterna under överinseende av en övervakare. Dessa prekliniska patienter utgjorde en kombination av standard- och högrisk patienter och följdes upp enligt samma tidsplan som patienterna i den huvudsakliga prövningen.

Tabell 6.2.1 Patientuppföljning och redovisning[1]

Behandling	Zenith standardrisk			Kirurgisk standardrisk		
Intervall	**1 mån.**	**12 mån.**	**24 mån.**	**1 mån.**	**12 mån.**	**24 mån.**
Ingen anordning	1	1[2]	1[2]	0	0	–
Konvertering till öppen reparation	0	2[2]	2[2]	–	–	–
Avliden	1	7	17	2	3	–
Utesluten/otillgänglig för uppföljning	0	0	2	0	4	–
Tillgänglig	198	190	178	78	73	–
Centret DT-bildtagning	191	168	110	69	58	–
Core-lab DT-bildtagning	190	165	99	69	59	–
Centret bildtagning av njure, urinledare och blåsa	179	153	108	–	–	–
Core-lab bildtagning av njure, urinledare och blåsa	178	149	93	–	–	–
På centret utvärderade om endoläckage	187	163	107	–	–	–
På core-lab utvärderade om endoläckage	161	148	92	–	–	–
På centret utvärderade om aneurysmförstoring	–	149	104	–	–	–
På core-lab utvärderade om aneurysmförstoring	–	151	94	–	–	–

[1]Urvalsstorleken i dataanalysen varierar för varje tidpunkt ovan och i följande tabeller. Denna variation beror på patienternas tillgänglighet för uppföljning och på kvantitet och kvalitet på bilder från specifika tidpunkter tillgängliga för utvärdering. Antalet och kvaliteten på bilder tillgängliga för utvärdering av endoläckage vid 12 månader skiljer sig till exempel från antalet och kvaliteten på bilder tillgängliga vid 24 månader beroende på skillnader i antalet utförda undersökningar med bildtagning, antalet bilder levererade från det kliniska centret till core-lab och/eller antalet bilder med acceptabel kvalitet för utvärdering. Summorna vid tidpunkterna är inte kumulativa, om inget annat anges.

[2]Summorna vid tidpunkterna är kumulativa.

6.3 Patientstatistik

Tabellerna 6.3.1 och **6.3.2** jämför patientkarakteristika och den initiala aneurysmdiametern i populationen med Zenith AAA endovaskulärt graft med populationen som genomgått öppen kirurgi.

Tabell 6.3.1 Jämförelse av patientkarakteristika

Karakteristika	Zenith standardrisk		Kirurgisk standardrisk		*P* värde	Zenith högrisk		Zenith prekliniska	
Ålder (år)	71 ± 7		69 ± 7		0,03	77 ± 7		74 ± 8	
Kön man	94 %	(187/200)	89 %	(71/80)	0,22	92 %	(92/100)	90 %	(47/52)
Aktuella medicinska tillstånd									
Perifer kärlsjukdom	16 %	(31/195)	25 %	(19/76)	0,12	24 %	(23/96)	9,6 %	(5/52)
Hypertoni	64 %	(127/200)	83 %	(65/78)	0,001	68 %	(67/99)	67 %	(35/52)
Njursvikt	0,0 %	(0/197)	0,0 %	(0/79)	>0,99	5,2 %	(5/97)	1,9 %	(1/52)
KOL	20 %	(39/199)	18 %	(14/78)	0,87	34 %	(33/98)	22 %	(11/51)
Tromboembolisk händelse	4,5 %	(9/199)	7,7 %	(6/78)	0,38	7,1 %	(7/99)	1,9 %	(1/52)
Leversjukdom	2,1 %	(4/192)	5,1 %	(4/79)	0,24	1,0 %	(1/99)	1,9 %	(1/52)
Diabetes mellitus	12 %	(24/199)	15 %	(12/79)	0,55	17 %	(17/99)	14 %	(7/51)
Insulinberoende	17 %	(4/24)	8,3 %	(1/12)	0,65	24 %	(4/17)	43 %	(3/7)
Tidigare medicinska tillstånd									
Myokardinfarkt	39 %	(74/192)	29 %	(23/80)	0,13	35 %	(34/98)	35 %	(18/52)
Kronisk hjärtinsufficiens	5,0 %	(10/199)	12 %	(9/78)	0,07	16 %	(16/100)	10 %	(5/50)
Angina	49 %	(98/198)	39 %	(31/79)	0,14	45 %	(44/98)	44 %	(23/52)
Arrytmi	20 %	(40/197)	22 %	(17/78)	0,87	28 %	(27/98)	24 %	(12/51)
Cerebrovaskulär sjukdom	9,5 %	(19/199)	16 %	(13/79)	0,14	20 %	(20/99)	9,8 %	(5/51)
Systemisk infektion	1,0 %	(2/196)	0,0 %	(0/78)	>0,99	3,1 %	(3/97)	0,0 %	(0/49)
Cancer	22 %	(43/200)	19 %	(15/80)	0,74	31 %	(31/99)	29 %	(15/51)
Familjehistoria av aneurysmatisk sjukdom	16 %	(24/150)	27 %	(17/63)	0,09	14 %	(11/77)	26 %	(10/38)
Tidigare operation på stället	10 %	(20/200)	15 %	(12/79)	0,22	10 %	(10/99)	14 %	(7/51)
Tidigare strålning på stället	0,5 %	(1/197)	0,0 %	(0/79)	>0,99	2,0 %	(2/100)	2,0 %	(1/51)
Överdrivet alkoholbruk	3,6 %	(7/193)	10 %	(8/77)	0,04	3,1 %	(3/96)	4,0 %	(2/50)
Tobaksbruk									
Aldrig rökt	10 %	(20/193)	5,0 %	(4/80)		14 %	(13/96)	24 %	(12/49)
Tidigare rökare	69 %	(133/193)	60 %	(48/80)	0,03	69 %	(66/96)	57 %	(28/49)
Röker fortfarande	21 %	(40/193)	35 %	(28/80)		18 %	(17/96)	18 %	(9/49)

På grund av inklusionskriterier, var högriskpatienter äldre ($P < 0,001$), hade mer njursvikt ($P = 0,004$), KOL ($P = 0,01$), kronisk hjärtinsufficiens ($P = 0,004$) och cerebrovaskulär sjukdom ($P = 0,02$) än standardriskpatienter.

Tabell 6.3.2 Fördelning av aneurysmdiameter

Diameterintervall	Zenith standardrisk		Kirurgisk standardrisk		Zenith högrisk		Zenith prekliniska	
<30 mm	0,0 %	(0/199)	0,0 %	(0/78)	0,0 %	(0/100)	0,0 %	(0/52)
30-39 mm	0,5 %	(1/199)	0,0 %	(0/78)	1,0 %	(1/100)	0,0 %	(0/52)
40-49 mm	23 %	(45/199)	7,7 %	(6/78)	15 %	(15/100)	13 %	(7/52)
50-59 mm	48 %	(95/199)	33 %	(26/78)	47 %	(47/100)	40 %	(21/52)
60-69 mm	24 %	(47/199)	29 %	(23/78)	27 %	(27/100)	42 %	(22/52)
70-79 mm	3,0 %	(6/199)	21 %	(16/78)	5,0 %	(5/100)	1,9 %	(1/52)
80-89 mm	2,5 %	(5/199)	6,4 %	(5/78)	1,0 %	(1/100)	0,0 %	(0/52)
≥90 mm	0,0 %	(0/199)	2,6 %	(2/78)	1,0 %	(1/100)	0,0 %	(0/52)

Distribution av aneurysmdiameter fastställdes inte för tre högrisk och en preklinisk patient.

6.4 Resultat

Data i **tabellerna 6.4.1** till **6.4.3** insamlades av den kliniska studiens centra och core-lab. Där de finns tillgängliga, presenteras 24-månaders data. Kontrollpatienter uppföljdes inte efter 12 månader och vissa data har inte ännu bedömts efter 12 månader. Därför visas vissa resultat upp till 12 månader medan andra resultat visas upp till 24 månader i detta avsnitt. **Tabell 6.4.1** beskriver de anordningar som implanterats i den kliniska studiens patienter. **Tabell 6.4.2** beskriver de primära resultaten från den kliniska studien. **Figur 6.4.1** och **6.4.2** är Kaplan-Meier-kurvor över alla orsaker respektive AAA-relaterad överlevnad till 24 månader. En oberoende kommitté för kliniska händelser bedömde alla dödsfall för eventuellt samband med aneurysmreparation. Alla tidiga dödsfall (0-30 dagar) betraktades som AAA-relaterade. Dödsfall efter 30 dagar betraktades som AAA-relaterade om AAA-sjukdom eller involvering av anordning bekräftades. **Tabell 6.4.3** visar mått på framgång och **Figur 6.4.3** visar Kaplan-Meier-kurvan för avsaknad av morbiditet.

Tabell 6.4.1 Implanterade anordningar

Karakteristika	Zenith standardrisk		Zenith högrisk		Zenith prekliniska	
Huvudstomme och graftben	99,5 %	(199/200)*	100 %	(100/100)[1]	100 %	(52/52)
Förlängning för huvudstomme[2]	1,5 %	(3/199)	1,0 %	(1/100)	5,8 %	(3/52)
Förlängning för ipsilateralt iliakaliskt graftben[3,5]	9,5 %	(19/199)	11 %	(11/100)	0,0 %	(0/52)
Förlängning för kontralateralt iliakaliskt graftben[4,5]	11 %	(21/199)	11 %	(11/100)	13,5 %	(7/52)
Konverterare	0,5 %	(1/199)**	0,0 %	(0/100)	0,0 %	(0/52)
Ockluderare	0,0 %	(0/199)	0,0 %	(0/100)	0,0 %	(0/52)

*En standardrisk patient fick inte någon anordning på grund av slingrighet och förkalkning av åtkomstkärlet.

**Konverteraren användes utan ockluderare.

[1]En anordning var specialgjord.

[2]Två standardriskpatienter och en högriskpatient fick huvudstommesförlängning efter proceduren; en standardriskpatient fick två huvudstommesförlängningar.

[3]Två standardriskpatienter och en högriskpatient fick förlängningar för ipsilateralt graftben efter proceduren.

[4]Fyra standardriskpatienter, två högriskpatienter och en preklinisk patient fick förlängningar för kontralateralt graftben efter proceduren.

[5]Tre standardriskpatienter och tre högriskpatienter fick både ipsilaterala och kontralaterala förlängningar under proceduren; en standardriskpatient fick både ipsilateral och kontralateral förlängning efter proceduren.

Tabell 6.4.2 Primära resultat

Karakteristika	Zenith standardrisk[1]		Kirurgisk standardrisk		*P* värde	Zenith högrisk		Zenith prekliniska	
Alla dödsfall (0–30 dagar)[2]	0,5 %	(1/199)	2,5 %	(2/80)	0,20	2,0 %	(2/100)	1,9 %	(1/52)
Alla dödsfall									
(31-365 dagar)[2,3]	3,0 %	(6/199)	1,3 %	(1/80)	0,68	7,0 %	(7/100)	9,6 %	(5/52)
AAA-relaterade	0,0 %	(0/199)	1,3 %	(1/80)	0,29	3,0 %	(3/100)	0,0 %	(0/52)
Icke-AAA-relaterade	3,0 %	(6/199)	0,0 %	(0/80)	0,19	4,0 %	(4/100)	9,6 %	(5/52)
Alla dödsfall									
(0-365 dagar)[2,3,4]	3,5 %	(7/199)	3,8 %	(3/80)	>0,99	9,0 %	(9/100)	11,5 %	(6/52)
AAA-relaterade	0,5 %	(1/199)	3,8 %	(3/80)	0,07	5,0 %	(5/100)	1,9 %	(1/52)
Icke-AAA-relaterade	3,0 %	(6/199)	0,0 %	(0/80)	0,19	4,0 %	(4/100)	9,6 %	(5/52)
Ruptur									
(0-30 dagar)	0,0 %	(0/199)	–		–	0,0 %	(0/100)	0,0 %	(0/52)
(31-365 dagar)	0,0 %	(0/199)	–		–	1,0 %	(1/100)	0,0 %	(0/52)
(0-365 dagar)	0,0 %	(0/199)	–		–	1,0 %	(1/100)	0,0 %	(0/52)
Konvertering									
(0-30 dagar)	0,0 %	(0/199)	–		–	0,0 %	(0/100)	0,0 %	(0/52)
(31-365 dagar)[5]	1,0 %	(2/199)	–		–	1,0 %	(1/100)	0,0 %	(0/52)
(0-365 dagar)[5]	1,0 %	(2/199)	–		–	1,0 %	(1/100)	0,0 %	(0/52)
Biverkningar									
(0-30 dagar)[6]	20 %	(40/200)	43 %	(34/80)	<0,001	32 %	(32/100)	27 %	(14/52)
(31-365 dagar)[6]	8,6 %	(17/199)	14 %	(11/78)	0,25	21 %	(21/98)	14 %	(7/51)
(0-365 dagar)[6]	25 %	(49/200)	51 %	(41/80)	<0,001	45 %	(45/100)	38 %	(20/52)

[1]Nämnare är 199 eftersom en standardrisk patient inte fick någon anordning.

[2]Alla dödsfall (0-30 dagar) betraktades som AAA- och ingreppsrelaterade.

[3]Av dödsfallen (31-365 dagar), betraktades fyra som AAA-relaterade: 1 kirurgisk (septisk chock av ischemisk kolit) och 3 högrisk (pankreatit med njursvikt och sepsis, blödning från högre abdominalt aneurysm [inte behandlat AAA] och multipel organsvikt).

[4]Av dödsfallen (0-365 dagar), betraktades tio som AAA-relaterade: 1 standardrisk (hjärtsvikt), 3 kirurgiska (massiv blödning, mesenterial ischemi och septisk chock av ischemisk kolit), 5 högrisk (andningssvikt, hjärtsvikt med lungemboli, pankreatit med njursvikt och sepsis, blödning från övre abdominalt aneurysm [inte behandlat AAA] och multipel organsvikt) och 1 prekliniska (misstänkt hjärtsvikt).

[5]Standardrisk patienter genomgick konvertering på grund av ett ihållande endoläckage av proximal typ I och ett nytt suprarenalt aortaaneurysm. Tre kirurgiska patienter hade massiva blödningar, av dem krävde 2 ny operation och en dog.

[6]Biverkningar inkluderade i morbiditetsindex.

Patienter med Zenith AAA endovaskulära graft uppvisade inga signifikanta skillnader mellan män och kvinnor i fråga om överlevnad och avsaknad av allvarliga biverkningar. (Felstaplar i **Figur 6.4.1, 6.4.2** och **6.4.3** representerar 95 % konfidensgränser.) **Figur 6.4.1** visar överlevnad oavsett orsak till 24 månader. Den åtföljande tabellen presenterar Kaplan-Meier-analysen vid 1, 6, 12 och 24 månader.

Fig. 6.4.1 Överlevnad vid 24 månader

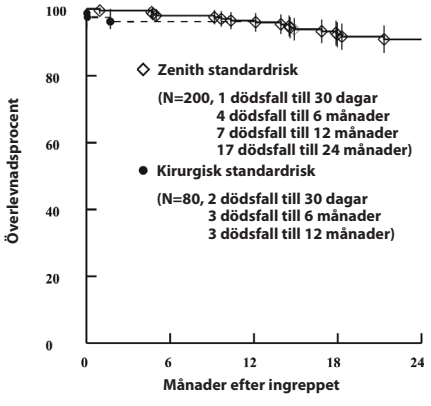

	1 månad		6 månader		12 månader		24 månader	
	n	% överlevnad	n	% överlevnad	n	% överlevnad	n	% överlevnad
Zenith standardrisk	198*	99,5	194	98,0	190	96,5	97	90,9
Kirurgisk standardrisk	78	97,5	73	96,2	67	96,2	–	–

n = patienter som överlevt och var tillgängliga för uppföljning vid slutet av intervallet

P = 0,81

*En patient avled före 1 månad och en patient erhöll ingen anordning.

Figur 6.4.2 visar AAA-relaterad överlevnad (fastställd av kommittén för kliniska händelser) till 24 månader. Den åtföljande tabellen presenterar Kaplan-Meier-analysen vid 1, 6, 12 och 24 månader.

Fig. 6.4.2 AAA-relaterad överlevnad vid 24 månader



	1 månad		6 månader		12 månader		24 månader	
	n	% överlevnad	n	% överlevnad	n	% överlevnad	n	% överlevnad
Zenith standardrisk	198*	99,5	194	99,5	190	99,5	97	99,0
Kirurgisk standardrisk	78	97,5	73	96,2	67	96,2	–	–

n = patienter som överlevt och var tillgängliga för uppföljning vid slutet av intervallet

P = 0,04

*En patient avled före 1 månad och en patient erhöll ingen anordning.

Tabell 6.4.3 Mått på framgång

Karakteristika	Zenith standardrisk		Kirurgisk standardrisk		Zenith högrisk		Zenith prekliniska	
Teknisk framgång[1]	99,5 %	(199/200)	98,8 %	(79/80)	100 %	(100/100)	100 %	(52/52)
Procedurmässig framgång vid 30 dagar[2]	95,1 %	(155/163)	88 %	(60/68)	86 %	(70/81)	91 %	(30/33)
Behandlingsframgång vid 12 månader[3]	89 %	(122/137)	85 %	(52/61)	70 %	(44/63)	87 %	(26/30)

[1]Öppet graft efter insättning.

[2]Teknisk framgång utan större komplikationer, öppet graft och inga endoläckage av typ I eller typ III vid 30 dagar.

[3]Procedurframgång förlängd till 12 månader utan aneurysmförstoring (>5 mm).

Fig. 6.4.3 visar avsaknad av morbiditet (händelser i morbiditetsindex) till 12 månader. Den åtföljande tabellen presenterar Kaplan-Meier-analysen vid 1, 6 och 12 månader.

Fig. 6.4.3 Avsaknad av morbiditet (0-365 dagar)

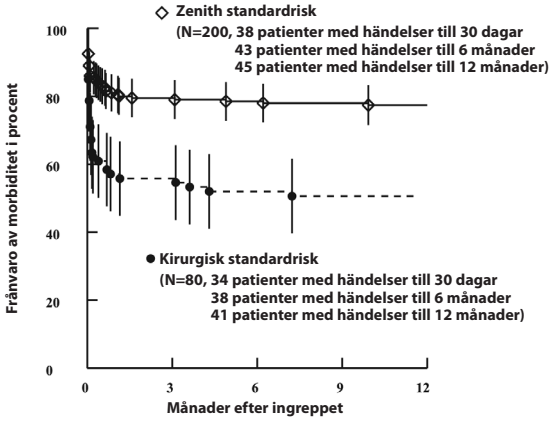

	1 månad		6 månader		12 månader	
	n	%	n	%	n	%
Zenith standardrisk	162	81,0	154	78,5	133	77,4
Kirurgisk standardrisk	45	57,1	39	52,0	33	47,8

n = patienter som överlevt och var utan morbiditet vid slutet av intervallet

P = <0,001

Tabellerna 6.4.4 till **6.4.7** beskriver resultaten för patienterna med Zenith AAA endovaskulärt graft enligt vad som rapporterats av core-lab. De prestandafaktorer för anordningarna som analyserats av core-lab omfattar anordningens integritet **(tabell 6.4.4)**, anordningens öppenhet **(tabell 6.4.5)**, migration **(tabell 6.4.6)** och separation av lemmar **(tabell 6.4.7)**.

Tabell 6.4.4 Fynd vid radiografi av buken – anordningens integritet

Karakteristika	Zenith standardrisk		Zenith högrisk		Zenith prekliniska	
Stentfrakturer[1]						
Före utskrivning	0,0 %	(0/172)	0,0 %	(0/81)	0,0 %	(0/39)
30 dagar	0,0 %	(0/172)	0,0 %	(0/83)	0,0 %	(0/43)
6 månader	0,0 %	(0/166)	0,0 %	(0/78)	0,0 %	(0/35)
12 månader	0,0 %	(0/148)	0,0 %	(0/60)	0,0 %	(0/28)
24 månader	0,0 %	(0/93)	0,0 %	(0/42)	0,0 %	(0/19)
Hullingseparation[2]						
Före utskrivning	0,0 %	(0/176)	0,0 %	(0/86)	0,0 %	(0/39)
30 dagar	0,0 %	(0/178)	0,0 %	(0/86)	0,0 %	(0/43)
6 månader	1,2 %	(2/167)	2,5 %	(2/80)	0,0 %	(0/35)
12 månader	2,0 %	(3/149)	1,7 %	(1/60)	0,0 %	(0/28)
24 månader	1,1 %	(1/93)	0,0 %	(0/42)	0,0 %	(0/19)
Ruptur av graftmaterial						
Före utskrivning	0,0 %	(0/176)	0,0 %	(0/86)	0,0 %	(0/39)
30 dagar	0,0 %	(0/178)	0,0 %	(0/86)	0,0 %	(0/43)
6 månader	0,0 %	(0/167)	0,0 %	(0/80)	0,0 %	(0/35)
12 månader	0,0 %	(0/149)	0,0 %	(0/60)	0,0 %	(0/28)
24 månader	0,0 %	(0/93)	0,0 %	(0/42)	0,0 %	(0/19)

[1]Procenten stentfrakturer gäller huvudstommen. Inga frakturer observerades heller av core-lab på höger iliakaliska graftben, vänster iliakaliska graftben, ockluderare, konverterare, vänster iliakaliska förlängning, höger iliakaliska förlängning eller förlängning för huvudstomme.

[2]Patienter med separation av 1 eller 2 hullingar (av 10 eller 12 totalt); inga negativa kliniska följdtillstånd.

Tabell 6.4.5 DT-fynd – graftets öppenhet

Karakteristika	Zenith standardrisk		Zenith högrisk		Zenith prekliniska	
Graftets öppenhet						
30 dagar	100 %	(185/185)	99 %	(85/86)	100 %	(47/47)
6 månader	99 %	(183/184)	100 %	(74/74)	100 %	(39/39)
12 månader	99 %	(153/155)	100 %	(62/62)	100 %	(30/30)
24 månader	100 %	(96/96)	100 %	(33/33)	100 %	(25/25)

Tabell 6.4.6 DT-fynd – migration av graftet (huvudstommen)

Karakteristika	Zenith standardrisk		Zenith högrisk		Zenith prekliniska	
Graftmigration (>5 mm) vid 12 månader						
med kliniska följdtillstånd[1] eller ingrepp	0,0 %	(0/162)	0,0 %	(0/71)	0,0 %	(0/34)
utan kliniska följdtillstånd[1] eller ingrepp	2,5 %	(4/162)	2,8 %	(2/71)	0,0 %	(0/34)
Graftmigration (>10 mm)	0,0 %	(0/162)	0,0 %	(0/71)	0,0 %	(0/34)

[1]Migration med kliniska följdtillstånd skulle omfatta endoläckage, konvertering, ruptur eller AAA-relaterat dödsfall.

Tabell 6.4.7 Fynd vid radiografi av buken – separation av lem

Karakteristika	Zenith standardrisk		Zenith högrisk		Zenith prekliniska	
Separation av lem						
Före utskrivning	0,0 %	(0/176)	0,0 %	(0/86)	0,0 %	(0/39)
30 dagar	0,0 %	(0/178)	0,0 %	(0/86)	0,0 %	(0/43)
6 månader	0,0 %	(0/167)	0,0 %	(0/80)	0,0 %	(0/35)
12 månader	0,0 %	(0/149)	0,0 %	(0/60)	0,0 %	(0/28)
24 månader	0,0 %	(0/93)	0,0 %	(0/42)	0,0 %	(0/19)

6.5 Hantering av endoläckage

Under den kliniska studien behandlades endoläckage av typ I under den initiala proceduren med användning av ytterligare ballongplacering eller om detta inte var framgångsrikt, med ytterligare proteser. Endoläckage av typ II observerades under en period på en till sex månader för att avgöra om de spontant skulle trombotisera, eller vid frånvaro av aneurysm som förstoras behandlades de med endovaskulära metoder enligt läkarens bedömning. Om aneurysmet förstorades övervägdes och utfördes i vissa fall behandling genom embolisering eller ligering. Endoläckage av typ III orsakade av fel på graft, otillräcklig tillslutning eller isärkoppling av de modulära komponenterna behandlades med ytterligare ballongbehandling eller proteser. Enligt rapporten från det angiografiska core-lab, förekom inga endoläckage av typ IV under den kliniska studien i USA. Graftmaterialet som används för tillverkningen av Zenith AAA endovaskulära graft är av standardtjocklek och är samma material som används vid öppna kirurgiska ingrepp. **Tabell 6.5.1** visar endoläckagefrekvens per utvärderingsintervall, identifierade av core-lab för standardrisk-, högrisk- respektive prekliniska patienter.

Tabell 6.5.1 Endoläckage (alla typer, nya och ihållande)

Karakteristika	Zenith standardrisk		Zenith högrisk		Zenith prekliniska	
Endoläckage						
Före utskrivning	15 %	(23/153)	14 %	(11/78)	12 %	(3/26)
30 dagar[1]	9,9 %	(16/161)	12 %	(9/75)	6,3 %	(2/32)
6 månader[1]	8,7 %	(15/172)	11 %	(8/70)	8,6 %	(3/35)
12 månader[1]	7,4 %	(11/148)	8,8 %	(5/57)	3,4 %	(1/29)

[1]Omfattar både ihållande endoläckage och nya observationer.

Tabellerna 6.5.2–6.5.4 visar frekvensen av första förekomst av endoläckage per utvärderingsintervall, identifierade av core-lab vid eller före 30 dagars, 6-månaders och 12-månaders undersökningarna för standardrisk-, högrisk- respektive prekliniska patienter. Antalet patienter som är läckagefria därefter anges också.

Tabell 6.5.2 Första förekomst av endoläckage[1] för standardriskpatienter

	En månads undersökning N=179			Sex månaders undersökning N=172			Tolv månaders undersökning[3] N=148		
Karakteristika	%	Endoläckage[1]	Läckagefria därefter[2]	%	Endoläckage[1]	Läckagefria därefter[2]	%	Endoläckage[1]	Läckagefria därefter[2]
Endoläckage	17	31	17	2,3	4	3	3,4	5	2
Proximala typ I	2,8	5	4	0,0	0	0	0,0	0	0
Distala									
Typ I	1,7	3	1	0,0	0	0	0,7	1	1
Typ II	9,5	17	9	2,3	4	3	1,4	2	1
Typ III	1,1	2	2	0,0	0	0	0,7	1	0
Typ IV	0,0	0	0	0,0	0	0	0,0	0	0
Flera	1,1	2	1	0,0	0	0	0,0	0	0
Oklart	1,1	2	0	0,0	0	0	0,7	1	0

[1]Identifierade av core-lab.

[2]Senare endoläckage kan ha varit av annan typ än det ursprungliga.

[3]Endast 2 patienter hade nya endoläckage efter 12 månader; uppföljning efter 24 månader inte tillgänglig.

Tabell 6.5.3 Första förekomst av endoläckage[1] för högriskpatienter

	En månads undersökning N=88			Sex månaders undersökning N=70			Tolv månaders undersökning[3] N=57		
Karakteristika	%	Endoläckage[1]	Läckagefria därefter[2]	%	Endoläckage[1]	Läckagefria därefter[2]	%	Endoläckage[1]	Läckagefria därefter[2]
Endoläckage	18	16	6	2,9	2	0	3,5	2	1
Proximala typ I	2,3	2	1	0,0	0	0	0,0	0	0
Distala									
Typ I	1,1	1	1	0,0	0	0	0,0	0	0
Typ II	9,1	8	3	1,4	1	0	1,8	1	0
Typ III	0,0	0	0	1,4	1	0	1,8	1	1
Typ IV	0,0	0	0	0,0	0	0	0,0	0	0
Flera	4,5	4	0	0,0	0	0	0,0	0	0
Oklart	1,1	1	1	0,0	0	0	0,0	0	0

[1]Identifierade av core-lab.

[2]Senare endoläckage kan ha varit av annan typ än det ursprungliga.

[3]Inga endoläckage efter 12 månader; uppföljning efter 24 månader inte tillgänglig.

Tabell 6.5.4 Första förekomst av endoläckage[1] för prekliniska patienter (roll-in)

	En månads undersökning N=36			Sex månaders undersökning N=35			Tolv månaders undersökning[3] N=29		
Karakteristika	%	Endoläckage[1]	Läckagefria därefter[2]	%	Endoläckage[1]	Läckagefria därefter[2]	%	Endoläckage[1]	Läckagefria därefter[2]
Endoläckage	11	4	2	2,9	1	0	0,0	0	0
Proximala typ I	0,0	0	0	0,0	0	0	0,0	0	0
Distala									
Typ I	0,0	0	0	0,0	0	0	0,0	0	0
Typ II	5,6	2	1	2,9	1	0	0,0	0	0
Typ III	2,8	1	0	0,0	0	0	0,0	0	0
Typ IV	0,0	0	0	0,0	0	0	0,0	0	0
Flera	0,0	0	0	0,0	0	0	0,0	0	0
Oklart	2,8	1	1	0,0	0	0	0,0	0	0

[1]Identifierade av core-lab.

[2]Senare endoläckage kan ha varit av annan typ än det ursprungliga.

[3]Inga endoläckage efter 12 månader; uppföljning efter 24 månader inte tillgänglig.

6.6 Förändring av aneurysm

Tabellerna 6.6.1 – 6.6.3 visar förändringen i aneurysmdiameter för endovaskulära patienter identifierade av core-lab. **Tabell 6.6.1** visar maximal förändring i aneurysmdiameter per intervall. **Tabellerna 6.6.2** och **6.6.3** visar aneurysmförändringar och endoläckage vid 12 respektive 24 månader.

Tabell 6.6.1 Förändring av maximal aneurysmdiameter per intervall*

Karakteristika	Zenith standardrisk		Zenith högrisk		Zenith prekliniska	
Från före utskrivning 30-dagar						
Minskning >5 mm	1,7 %	(3/180)	4,8 %	(4/84)	0,0 %	(0/40)
Oförändrad	97 %	(174/180)	94 %	(79/84)	97,5 %	(39/40)
Ökning >5 mm	1,7 %	(3/180)	1,2 %	(1/84)	2,5 %	(1/40)
Förändring från före utskrivning 6-månader						
Minskning >5 mm	36 %	(63/173)	41 %	(30/73)	49 %	(18/37)
Oförändrad	62 %	(108/173)	59 %	(43/73)	51 %	(19/37)
Ökning >5 mm	1,2 %	(2/173)	0,0 %	(0/73)	0,0 %	(0/37)
Förändring från före utskrivning 12-månader						
Minskning >5 mm	68 %	(102/151)	63 %	(39/62)	67 %	(20/30)
Oförändrad	31 %	(47/151)	35 %	(22/62)	33 %	(10/30)
Ökning >5 mm	1,3 %	(2/151)	1,6 %	(1/62)	0,0 %	(0/30)
Förändring från före utskrivning 24-månader						
Minskning >5 mm	78 %	(74/94)	75 %	(27/36)	71 %	(17/24)
Oförändrad	19 %	(18/94)	25 %	(9/36)	25 %	(6/24)
Ökning >5 mm	2,1 %	(2/94)	0,0 %	(0/36)	4,2 %	(1/24)

*Omfattar endast patienter med filmer som kan tydas och mätningar av aneurysmförändringar från 1 till 24 månader.

Tabell 6.6.2 Förändring av aneurysmstorlek och endoläckage vid 12 månader

	Zenith standardrisk N=140			Zenith högrisk N=53			Zenith prekliniska N=27		
		Endoläckage			Endoläckage			Endoläckage	
Karakteristika	**N**	**n**	**%**	**N**	**n**	**%**	**N**	**n**	**%**
Förändring av aneurysmstorlek från före utskrivning till 12-månader									
Minskning >5 mm	96	3	3,0	35	3	9,0	20	0	0,0
Oförändrad	42	8	19	17	2	12	7	1	14
Ökning >5 mm	2	0	0,0	1	0	0,0	0	0	0,0

Tabell 6.6.3 Förändring av aneurysmstorlek och endoläckage vid 24 månader

	Zenith standardrisk N=90			Zenith högrisk N=31			Zenith prekliniska N=21		
		Endoläckage			Endoläckage			Endoläckage	
Karakteristika	**N**	**n**	**%**	**N**	**n**	**%**	**N**	**n**	**%**
Förändring av aneurysmstorlek från före utskrivning till 24-månader									
Minskning >5 mm	71	3	4,0	24	1	4,0	16	0	0,0
Oförändrad	18	1	6,0	7	3	43	5	0	0,0
Ökning >5 mm	1	1	100	0	0	0,0	0	0	0,0

6.7 AAA-relaterade sekundära ingrepp

AAA-relaterade sekundära ingrepp inom det första året utfördes på 11 % av Zenith standardrisk-, 13 % Zenith högrisk- och 5,8 % Zenith prekliniska patienter vilket visas i **tabell 6.7.1**. Mer än 50 % av de sekundära ingreppen omfattade katetrisering för att behandla ett endoläckage. AAA-relaterade sekundära interventioner inom det andra året utfördes på 4,2 % av Zenith standardrisk-, 2,2 % Zenith högrisk- och 2,3 % Zenith prekliniska patienter vilket visas i **tabell 6.7.2**.

Tabell 6.7.1 Sekundära ingrepp (till 12 månader)

	Zenith standardrisk N=199		Zenith högrisk N=100		Zenith prekliniska N=52	
Ingrepp	**n**	**%**	**n**	**%**	**n**	**%**
Konvertering till öppen reparation	2	1,0	1	1,0	0	0,0
Patienter med ≥1 ingrepp	21	11	13	13	3	5,8
Behandling av endoläckage						
Embolisering	5	2,5	3	3,0	1	2,0
Kompletterande komponent	6	3,0	4	4,0	1	2,0
Stent	1	0,5	0	0,0	0	0,0
Angioplastik	0	0,0	1	1,0	0	0,0
Behandling av aneurysmförstoring						
Embolisering	0	0,0	0	0,0	0	0,0
Behandling av ocklusion av lem	1	0,5	3	3,0	1	2,0
Behandling av stenos i lem	1	0,5	0	0,0	0	0,0
Behandling av njurartär	5	2,5	0	0,0	0	0,0
Behandling av infrainguinal ischemi	1	0,5	1	1,0	0	0,0
Behandling av flera händelser	1	0,5	1	1,0	0	0,0

Tabell 6.7.2 Sekundära ingrepp (>12 till 24 månader)

	Zenith standardrisk N=190		Zenith högrisk N=90		Zenith prekliniska N=44	
Ingrepp	**n**	**%**	**n**	**%**	**n**	**%**
Konvertering till öppen reparation	1	0,5	1	1,1	0	0,0
Patienter med ≥1 ingrepp	8	4,2	2	2,2	1	2,3
Behandling av endoläckage						
Embolisering	3[1]	1,6	0	0,0	1[2]	2,3
Kompletterande komponent	1	0,5	0	0,0	0	0,0
Stent	0	0,0	1	1,1	0	0,0
Angioplastik	0	0,0	0	0,0	0	0,0
Behandling av aneurysmförstoring						
Embolisering	1	0,5	0	0,0	1[2]	2,3
Behandling av ocklusion av lem	1	0,5	0	0,0	0	0,0
Behandling av stenos i lem	0	0,0	0	0,0	0	0,0
Behandling av njurartär	0	0,0	1	1,1	0	0,0
Behandling av infrainguinal ischemi	1	0,5	0	0,0	0	0,0
Behandling av flera händelser	1	0,5	0	0,0	0	0,0

[1] Patienten erhöll även kompletterande komponent.
[2] Patienten genomgick ingrepp för att behandla aneurysmförstoring och endoläckage.

6.8 Sekundära resultatmått

Enligt beskrivningen i **tabell 6.8.1**, uppvisade behandling av AAA med Zenith AAA endovaskulära graft signifikanta fördelar när det gällde mått på återhämtning och livskvalitet i jämförelse med den kirurgiska kontrollgruppen.

Tabell 6.8.1 Sekundära resultat enligt behandlingsgrupp

Karakteristika	Zenith standardrisk	Kirurgisk standardrisk	*P* värde	Zenith högrisk	Zenith prekliniska
Anestesitid (min)	221,6 ± 67,3	304,5 ± 102,7	<0,001	218,9 ± 69,6	213,9 ± 57,7
Ingreppstid (min)	153,2 ± 56,3	238,7 ± 92,2	<0,001	153,5 ± 58,6	155,9 ± 43,2
Erhållna blodbanksprodukter	5,0 % (10/200)	84 % (67/80)	<0,001	12 % (12/100)	3,8 % (2/52)
Blodförlust (ml)	299 ± 324	1 676 ± 1 676	<0,001	356 ± 514	265 ± 226
Dagar på IVA	0,4 ± 0,9	3,4 ± 4,6	<0,001	0,5 ± 1,2	0,5 ± 0,9
Dagar till utskrivning	2,6 ± 1,7	8,8 ± 5,6	<0,001	3,0 ± 2,8	2,7 ± 1,5
Dagar till vätska oralt	0,5 ± 0,8	3,9 ± 2,5	<0,001	0,5 ± 0,6	0,7 ± 0,5
Dagar till normal diet	1,3 ± 1,2	6,6 ± 4,9	<0,001	1,3 ± 0,8	1,1 ± 0,7
Dagar till normal tarmfunktion	2,6 ± 1,4	4,2 ± 2,1	<0,001	2,6 ± 1,5	2,0 ± 1,2
Dagar till uppegående	1,2 ± 0,7	3,5 ± 3,4	<0,001	1,2 ± 0,7	1,2 ± 0,6
Timmar av intubation	1,9 ± 2,2	11,7 ± 13,6	<0,001	1,2 ± 1,7	2,6 ± 4,6
Högsta temperatur	101,1 ± 1,3	100,7 ± 1,2	0,06	100,8 ± 1,1	101,0 ± 1,2

7 PATIENTURVAL OCH BEHANDLING

(Se **avsnitt 4, VARNINGAR OCH FÖRSIKTIGHETSÅTGÄRDER**)

7.1 Individualisering av behandlingen

Cook rekommenderar att komponentdiametrar för Zenith Flex AAA endovaskulära graft väljs enligt anvisningarna i **tabellerna 10.5.1** och **10.5.2**. Längden på Zenith Flex AAA endovaskulära graft bör nå från den lägsta njurartären till precis ovanför den inre höftartärens (hypogastriska artärens) bifurkation. Anordningar av alla längder och diametrar som krävs för att slutföra ingreppet bör finnas tillgängliga för läkaren, särskilt när mätningarna (behandlingsdiametrarna/-längderna) vid planeringen före operationen inte är säkra. När denna metod tillämpas säkerställs större intraoperativ flexibilitet för att uppnå optimala ingreppsresultat. De risker och fördelar som tidigare beskrevs i **avsnitt 6, SAMMANFATTNING AV KLINISKA STUDIER**, bör noggrant beaktas för varje patient innan Zenith Flex AAA endovaskulärt graft används. Ytterligare överväganden vid patienturval omfattar, men begränsas inte till:

- Patientens ålder och förväntade livslängd
- Komorbiditeter (t.ex. hjärt-, lung- eller njurinsufficiens före operation, sjuklig övervikt)
- Patientens lämplighet för öppen kirurgisk reparation
- Patientens anatomiska lämplighet för endovaskulär reparation
- Risken för aneurysmruptur jämfört med risken vid behandling med Zenith Flex AAA endovaskulära graft
- Förmåga att tolerera allmän, regional eller lokal anestesi
- Storlek och morfologi för det iliofemorala åtkomstkärlet (minimal trombos, förkalkning och/eller slingrighet) ska vara kompatibla med vaskulära åtkomsttekniker och tillbehör till införingsprofilen på en 16 Fr. till 22 Fr. vaskulär införarhylsa
- Icke aneurysmatiskt infrarenalt aortasegment (hals) proximalt om aneurysmet:
  - med en längd på minst 15 mm,
  - med en diameter mätt från yttervägg till yttervägg på högst 32 mm och minst 18 mm,
  - med en vinkel mindre än 60 grader i förhållande till aneurysmets längdaxel och
  - med en vinkel mindre än 45 grader i förhållande till den suprarenala aortans axel.
- Distal fixeringsplats i höftartären som är större än 10 mm långt och 7,5-20 mm i diameter (mätt från yttervägg till yttervägg)
- Avsaknad av väsentlig ocklusiv sjukdom i lårbens-/höftartären, som skulle kunna hindra flödet genom det endovaskulära graftet

Slutligt beslut om behandling fattas av läkaren och patienten.

8 PATIENTRÅDGIVNING

Läkaren och patienten (och/eller familjemedlemmar) bör gå igenom riskerna och fördelarna vid diskussion om detta endovaskulära instrument och ingrepp, inklusive:

- Risker och skillnader mellan endovaskulär och kirurgisk reparation
- Potentiella fördelar med traditionell öppen kirurgisk reparation
- Potentiella fördelar med endovaskulär reparation
- Möjligheten att efterföljande interventionell eller öppen kirurgisk reparation av aneurysmet kan behövas efter en första endovaskulär reparation

Förutom riskerna och fördelarna med en endovaskulär reparation bör läkaren bedöma patientens åtagande och följsamhet vad gäller postoperativ uppföljning enligt behov för att garantera fortsatt säkra och effektiva resultat. Nedan anges ytterligare ämnen att diskutera med patienten beträffande förväntningar efter en endovaskulär reparation:

- **Endovaskulära grafts långsiktiga prestanda och säkerhet har ännu inte fastställts. Alla patienter bör informeras om att endovaskulär behandling kräver regelbunden uppföljning under patientens hela livstid för att bedöma patientens hälsa och det endovaskulära graftets prestanda.** Patienter med specifika kliniska rön (t.ex. endoläckage, förstorade aneurysm eller förändringar i det endovaskulära graftets struktur eller läge) bör få ökad uppföljning. Specifika riktlinjer för uppföljning beskrivs i **avsnitt 12, RIKTLINJER FÖR BILDFRAMSTÄLLNING OCH POSTOPERATIV UPPFÖLJNING**.
- Patienterna bör informeras om vikten av att hålla fast vid uppföljningsschemat, både under det första året och vid de årliga intervallerna därefter. Patienterna bör få veta att regelbunden och konsekvent uppföljning är en livsviktig del som garanterar fortsatt säker och effektiv endovaskulär behandling av AAA. Årlig bildtagning och iakttagande av nödvändig rutinmässig postoperativ uppföljning är ett minimalt krav och bör betraktas som ett livslångt åtagande för patientens hälsa och välbefinnande.
- Patienten bör informeras om att en framgångsrik aneurysmreparation inte stoppar sjukdomsförloppet. Associerad degeneration av kärlen kan ändå förekomma.
- Läkare måste informera alla patienter att det är viktigt att söka omedelbar läkarvård om de upplever tecken på lemocklusion, aneurysmförstoring eller -ruptur. Tecken på ocklusion av graftlem omfattar smärta i höften/höfterna eller ben vid gång eller i vila eller missfärgning av benet eller benet känns kallt. Aneurysmruptur kan sakna symtom, men visar sig oftast som: smärta; domning; svaghet i benen; smärta var som helst i ryggen, bröstet, buken eller ljumsken; yrsel, svimning; snabb hjärtfrekvens eller plötslig svaghet.
- På grund av den bildtagning som krävs för lyckad placering och uppföljning av endovaskulära anordningar bör riskerna vid strålningsexponering av växande vävnad diskuteras med kvinnor som är eller misstänker att de är gravida. Män som genomgår endovaskulär eller öppen kirurgisk reparation kan erfara impotens.

Läkare ska hänvisa patienterna till *Patientguiden* angående risker som inträffar under eller efter implantation av anordningen. Procedurrelaterade risker innefattar hjärt-, lung-, neurologiska, tarm- samt blödningskomplikationer. Risker som är relaterade till anordningen omfattar ocklusion, endoläckage, aneurysmförstoring, fraktur, risk för reintervention och konvertering till öppen kirurgi, ruptur och dödsfall (se **avsnitt 5.1, Observerade biverkningar**, och **avsnitt 5.2, Eventuella biverkningar**). Läkaren ska fylla i *patient-ID-kortet* och ge det till patienten så att han/hon alltid kan bära det med sig. Patienten bör hänvisa till kortet varje gång han/hon besöker ytterligare läkare, särskilt om det gäller någon ytterligare diagnostisering (t.ex., MRT).

9 LEVERANSFORM

- Zenith Flex AAA endovaskulärt graft med Z-Trak införingssystem levereras steriliserat med etylenoxidgas och förladdat i "peel-open"-förpackningar.
- Produkten är endast avsedd för engångsbruk. Anordningen får ej resteriliseras.
- Produkten är steril, förutsatt att förpackningen inte har öppnats eller skadats. Undersök anordningen och förpackningen för att verifiera att ingen skada förekommit som resultat av leveransen. Använd inte denna anordning om skada inträffat eller om sterilskyddet har skadats eller är trasigt. Om skada har inträffat ska produkten inte användas, utan återsändas till COOK.
- Verifiera före användning att korrekta anordningar (kvantitet och storlek) har levererats för patienten genom att matcha anordningen med den beställning läkaren ordinerade för den särskilde patienten.
- Huvudstommen är laddad i en 18, 20 eller 22 Fr. Flexor införarhylsa. Hylsans yta är behandlad med en hydrofil beläggning som, när den hydratiseras, förbättrar spårbarheten. För att aktivera den hydrofila beläggningen måste ytan gnidas in med en kompress som indränkts i koksaltlösning.
- Får ej användas efter det "USE BY"-datum (utgångsdatum) som är tryckt på etiketten.
- Förvaras torrt och svalt.

10 INFORMATION OM KLINISK ANVÄNDNING

10.1 Läkarens utbildning

VAR FÖRSIKTIG: Ett kärlkirurgiskt team bör alltid finnas tillgängligt under implantation eller reintervention om det blir nödvändigt att utvidga ingreppet till öppen kirurgisk reparation.

VAR FÖRSIKTIG: Zenith Flex AAA endovaskulärt graft med Z-Trak införingssystem ska endast användas av läkare och team som är utbildade i vaskulär interventionell teknik samt i användning av denna produkt. De rekommenderade kraven på kompetens/kunskap för läkare som använder Zenith Flex AAA endovaskulärt graft med Z-Trak införingssystem anges nedan:

Patienturval:

- Kunskap om naturalförloppet hos abdominala aortaaneurysm (AAA) och komorbiditeter förbundna med AAA-reparation.
- Kunskap om tolkning av röntgenbilder, val, planering och storleksbestämning av anordning.

Ett multidisciplinärt team som har kombinerad ingreppsrelaterad erfarenhet av:

- Femorala friläggningar, arteriotomi och reparation
- Perkutana åtkomst- och tillslutningstekniker
- Icke-selektiva och selektiva ledar- och katetertekniker
- Tolkning av fluoroskopiska och angiografiska bilder
- Embolisering
- Angioplastik
- Endovaskulär stentplacering
- Snarningstekniker
- Lämplig användning av radiografiskt kontrastmaterial
- Tekniker för minimering av strålningsexponering
- Sakkunskap om nödvändiga förfaranden vid patientuppföljning

10.2 Besiktning före användning

Undersök anordningen och förpackningen för att verifiera att ingen skada förekommit som resultat av leveransen. Använd inte denna anordning om skada inträffat eller om sterilskyddet har skadats eller är trasigt. Om skada har inträffat ska produkten inte användas, utan återsändas till COOK. Verifiera före användning att korrekta anordningar (kvantitet och storlek) har levererats för patienten genom att matcha anordningen med den beställning läkaren ordinerade för den särskilde patienten.

10.3 Material som behövs

(Ingår inte i det modulära systemet i 3 delar)

- Zenith® AAA sats med kompletterande komponenter för endovaskulärt graft
- Fluoroskop med möjlighet till digital angiografi (C-arm eller fast enhet)
- Kontrastmedel
- Spruta
- Heparinisera koksaltlösning
- Sterila kompresser

10.4 Rekommenderat material

(Ingår inte i det modulära systemet i 3 delar)

Följande produkter rekommenderas för implantation av vilken komponent som helst från produktlinjen Zenith. För information om användningen av dessa produkter, se Rekommenderade bruksanvisningar för de individuella produkterna.

- Extra styv ledare 0,035 tum (0,89 mm), 260 cm – t.ex.:
  - Cook Lunderquist extra styva ledare (LES)
- Standardledare 0,035 tum (0,89 mm) – t.ex.:
  - Cook 0,035 tum (0,89 mm) ledare
  - Cook Nimble™ ledare
- Formningsballonger – t.ex.:
  - Cook Coda ballongkateter
- Införarset – t.ex.:
  - Cook Check-Flo® införarset
  - Cook extra stora Check-Flo införarset
  - Cook Flexor Balkin Up & Over® kontralaterala införare
- Dimensioneringskatetrar – t.ex.:
  - Cook Aurous® dimensioneringskatetrar i centimeter
- Angiografiska katetrar med röntgentät spets – t.ex.:
  - Cook angiografiska katetrar med Beacon®-spets
  - Cook Royal Flush-katetrar med Beacon-spets
- Ingångsnålar – t.ex.:
  - Cook ingångsnålar för enkel vägg
- Endovaskulära dilatatorer – t.ex.:
  - Cook endovaskulära dilatatorset

10.5 Storleksbestämningsriktlinjer

Val av diameter bör fastställas enligt kärldiameter från yttervägg till yttervägg och **inte** enligt lumendiameter. För liten eller för stor storlek kan resultera i ofullständig försegling eller försämrat flöde.

Tabell 10.5.1 Storleksbestämningsguide för huvudstomgraft*

Diameter på avsett aortakärl[1,2] (mm)	Huvudstommens diameter[3] (mm)	Total längd till kontralateral lem/ total längd till ipsilateral lem (mm)	Införarhylsa (Fr.)
18-19	22	82/112, 96/126, 111/141, 125/155, 140/170	18
20-21	24	82/112, 96/126, 111/141, 125/155, 140/170	18
22	26	82/112, 96/126, 111/141, 125/155, 140/170	18
23-24	28	82/112, 96/126, 111/141, 125/155, 140/170	20
25-26	30	82/112, 96/126, 111/141, 125/155, 140/170	20
27-28	32	82/112, 96/126, 111/141, 125/155, 140/170	20
29-32	36	95/125, 113/143, 131/161, 149/179	22

[1]Max. diameter längs proximala fixeringsstället.

[2]Runda av uppmätt aortadiameter till närmaste mm.

[3]Ytterligare överväganden kan påverka valet av diameter.

*Alla dimensioner är nominella.

Tabell 10.5.2 Storleksbestämningsguide för iliakaliskt graftben*

Diameter på avsett höftkärl[1,2] (mm)	Diameter på iliakaliskt graftben[3] (mm)	Funktionslängd på iliakaliskt graftben[4] (mm)	Införarhylsa (Fr.)
<8	8	37, 54, 71, 88, 105, 122	14
8-9	10	37, 54, 71, 88, 105, 122	14
10-11	12	39, 56, 73, 90, 107, 124	16
12-13	14	39, 56, 73, 90, 107, 124	16
14-15	16	39, 56, 73, 90	16
16-17	18	39, 56, 73, 90	16
18	20	39, 56, 73, 90	16
19	22	39, 56, 73, 90	16
20	24	39, 56, 73, 90	16

[1]Max. diameter längs distala fixeringsstället.

[2]Runda av höftartärdiametern till närmaste mm.

[3]Ytterligare överväganden kan påverka valet av diameter.

[4]Total benlängd = funktionslängd + 22 mm inkopplingsstent.

*Alla dimensioner är nominella.

11 BRUKSANVISNING

Anatomiska krav

- Storlek och morfologi för det iliofemorala åtkomstkärlet (minimal tromb, förkalkning och/eller slingrighet) ska vara kompatibla med vaskulära åtkomsttekniker och tillbehör. Tekniker med artärprotes kan krävas.
- Proximala aortahalsens längd ska vara minst 15 mm med en diameter mätt från yttervägg till yttervägg på 18-32 mm.
- Distalt fixeringsställe i iliacaartären som är större än 10 mm långt och 7,5-20 mm i diameter (mätt från yttervägg till yttervägg).

Före användning av Zenith Flex AAA endovaskulärt graft med Z-Trak införingssystem ska denna *Rekommenderade bruksanvisning* läsas igenom. Följande instruktioner innefattar grundläggande riktlinjer för anordningens placering. Variationer i följande förfarande kan bli nödvändiga. Dessa instruktioner är avsedda att leda läkaren och ersätter inte läkarens bedömning.

Allmän information

Standardtekniker för placering av arteriella åtkomsthylsor, guidingkatetrar, angiografiska katetrar och ledare bör användas vid användning av Zenith Flex AAA endovaskulärt graft med Z-Trak införingssystem. Zenith Flex AAA endovaskulärt graft med Z-Trak införingssystem är kompatibelt med ledare som är 0,035 tum (0,89 mm) i diameter.

Endovaskulär implantation av stentgraft är ett kirurgiskt ingrepp och blodförlust kan uppstå av flera orsaker. En sådan blodförlust ger i sällsynta fall upphov till ett behov av ingrepp (inklusive tranfusion) för att förhindra skadliga resultat. Det är viktigt att övervaka blodförlusten från hemostasventilen genom hela ingreppet, men detta är särskilt relevant under och efter manövrering av den grå lägesställaren. Om blodförlusten är alltför kraftig efter att den grå lägesställaren har avlägsnats bör du överväga att placera en icke-fylld formningsballong eller en dilatator för införingssystem i ventilen, för att begränsa flödet.

Avgöranden före implantation

Verifiera från planeringen före implantationen att korrekt anordning valts. De avgörande faktorerna omfattar:

1. Val av lårbensartär för införing av huvudstomsystemet (dvs. bestämning av respektive kontralaterala och ipsilaterala höftartärer).
2. Vinkling av aortahals, aneurysm och höftartärer.
3. Aortahalsens kvalitet.
4. Den infrarenala aortahalsens och de distala höftartärernas diameter.
5. Avstånd från njurartärerna till aortabifurkationen.
6. Längd från aortabifurkationen till de inre höftartärerna/fixeringsstället (-ställena).
7. Aneurysm som räcker in i höftartärerna kan behöva särskilt övervägande vid val av lämpligt graft-/artärgränsområde.
8. Ta graden av kärlförkalkning under övervägande.

Förberedelse av patienten

1. Se sjukhusets föreskrifter beträffande anestesi, antikoagulation och övervakning av vitala tecken.
2. Placera patienten på bildtagningsbordet så att fluoroskopisk visualisering möjliggörs från aortabågen till de femorala bifurkationerna.
3. Exponera båda gemensamma lårbensartärerna med sedvanlig kirurgisk teknik.
4. Etablera adekvat proximal och distal kärlkontroll i båda femorala kärlen.

11.1 Bifurkerat system (Figur 2 och 3)

11.1.1 Förberedelse/spolning av bifurkerad huvudstomme

1. Avlägsna transportmandrängen med grå fattning (från innerkanylen) och dilatatorns spetsskydd (från dilatatorspetsen). Avlägsna Peel-Away®-hylsan från hemostasventilens baksida. **(Fig. 5)** Lyft systemets distala spets och spola genom infusionskranen på hemostasventilen tills vätska kommer ut ur sidoporten nära spetsen på införarhylsan. **(Fig. 6)** Fortsätt injicera totalt 20 ml spolvätska genom anordningen. Avbryt injiceringen och stäng kranen på anslutningsslangen.

OBS! Graftspolningsvätska bestående av hepariniserad koksaltlösning används ofta.

2. Anslut sprutan med hepariniserad koksaltlösning till fattningen på den inre kanylen. Spola tills vätska rinner ut ur dilatatorns spets. **(Fig. 7)**

OBS! Lyft systemets distala ände vid spolning av systemet för att underlätta avlägsnande av luft.

3. Dränk in sterila kompresser i koksaltlösning och använd dem för att torka av Flexor införarhylsa för att aktivera den hydrofila beläggningen. Hydratisera både hylsa och dilatator rikligt.

11.1.2 Förberedning/spolning av kontralateralt iliakaliskt graftben

1. Avlägsna transportmandrängen med grå fattning (från innerkanylen) och dilatatorns spetsskydd (från dilatatorspetsen). Avlägsna Peel-Away-hylsan från hemostasventilens baksida. **(Fig. 8)** Lyft systemets distala spets och spola genom infusionskranen på hemostasventilen tills vätska kommer ut ur sidoporten nära spetsen på införarhylsan. **(Fig. 6)** Fortsätt injicera totalt 20 ml spolvätska genom anordningen. Avbryt injiceringen och stäng kranen på anslutningsslangen.

OBS! Graftspolningsvätska bestående av hepariniserad koksaltlösning används ofta.

2. Anslut sprutan med hepariniserad koksaltlösning till fattningen på den inre kanylen. Spola tills vätska rinner ut ur dilatatorns spets. **(Fig. 7)**

OBS! Lyft systemets distala ände vid spolning av systemet för att underlätta avlägsnande av luft.

11.1.3 Förberedning/spolning av ipsilateralt iliakaliskt graftben

Följ anvisningarna i det tidigare **avsnittet 11.1.2, Förberedning/spolning av kontralateralt iliakaliskt graftben** för att garantera ordentlig spolning av det ipsilaterala iliakaliska graftbenet.

11.1.4 Kärlåtkomst och angiografi

1. Punktera de valda gemensamma lårbensartärerna med standardteknik med en artärnål med måttet 18 eller 19 G UT (ultratunn). För in vid kärlingång:
   - Ledare – standard 0,035 tum (0,89 mm) diameter, 145 cm långa, J-spets- eller Bentson-ledare
   - Hylsor av lämplig storlek (t.ex. 6 eller 8 Fr.)
   - Spolningskateter (ofta röntgentäta storleksmätningskatetrar – t.ex. centimeterstorleksmätningskatetrar eller rak spolningskateter)
2. Genomför angiografi för att identifiera nivåerna för njurbifurkationer, aortabifurkation och iliakaliska bifurkationer.

OBS! Om fluoroskopvinkling används med en vinklad hals, kan det bli nödvändigt att utföra angiogrammen med hjälp av olika projektioner.

11.1.5 Placering av huvudstomme

1. Se till att införingssystemet har spolats med hepariniserad koksaltlösning och att all luft avlägsnats ur systemet.
2. Ge systemiskt heparin och kontrollera spolningslösningarna. Spola efter varje kateter- och/eller ledarbyte.

OBS! Övervaka patientens koagulationsstatus under hela förfarandet.

3. Byt ut J-ledaren på den ipsilaterala sidan mot styv ledare (LES) 0,035 tum (0,89 mm), 260 cm lång, och för fram den genom katetern och upp till bröstaortan. Avlägsna spolningskateter och hylsa. Bibehåll ledarens ställning.
4. Placera införingssystemet för huvudstommen på patientens buk under fluoroskopi före införing för att fastställa inriktningen på den kontralaterala lemmens röntgentäta markering. Hemostasventilens sidoarm kan användas som extern referens för den röntgentäta markeringen på den kontralaterala lemmen.
5. För in införingssystemet för huvudstomme över ledaren, in i lårbensartären, medan du är uppmärksam på sidoarmsreferensen.

VAR FÖRSIKTIG: Bibehåll ledarens läge under insättning av införingssystemet.

VAR FÖRSIKTIG: För att undvika att det endovaskulära graftet vrids när införingssystemet roteras, måste man vara noga med att rotera alla systemkomponenter tillsammans (från den yttre hylsan till den inre kanylen).

6. För fram införingssystemet tills de fyra röntgentäta markeringarna av guld (som är placerade 2 mm från graftmaterialets mest proximala segment) **(Fig. 9, bild 1)** är precis under den nedersta njuröppningen.
7. Kontrollera ledarens position i bröstaorta. Säkerställ att graftsystemet är riktat så att den kontralaterala lemmen är placerad ovanför och anteriort om den kontralaterala höftartärens ursprung. Om den kontralaterala lemmens röntgentäta markeringar inte är inriktade på rätt sätt, ska hela systemet roteras tills det är korrekt positionerat halvvägs mellan en lateral och en anterior position på den kontralaterala sidan.
   - Markeringsformen ✓ anger en anterior position hos den korta (kontralaterala) lemmen. **(Fig. 9, bild 4)**
   - Markeringsformen ↘ indikerar en posterior position hos den korta (kontralaterala) lemmen. **(Fig. 9, bild 5)**
   - Markeringen med formen | indikerar en lateral position för den korta (kontralaterala) lemmen. **(Fig. 9, bild 6)**

OBS! Den röntgentäta kanylen på varje stent mellan njurartärerna och den kontralaterala lemmen riktar in sig i linje med den kontralateral lemmens röntgentäta markering.

8. Upprepa angiogrammet för att kontrollera att de fyra röntgentäta markeringarna av guld ligger 2 mm eller mer under den mest inferiora öppningen i njuren.
9. Se till att Captor hemostasventilen på Flexor införarhylsan vrids till öppet läge. **(Fig. 10)**
10. Använd griparen för att stabilisera den gråa lägesställaren (införingssystemets handtag) medan hylsan dras tillbaka. Utplacera de första två täckta stenarna genom att dra ut hylsan medan du övervakar anordningens position. **(Fig. 18)**
11. Minska förstoringen utan att flytta bordet för att kontrollera läget för den kontralaterala lemmens röntgentäta markering och lokaliseringen av njurartärerna. Fortsätt med insättningen tills den kontralaterala lemmen helt satts in. **(Fig. 11)** Avbryt tillbakadragandet av hylsan.

OBS! Verifiera att den kontralaterala lemmen är minst 5 mm ovanför aortabifurkationen och i önskat läge för kanylering.

11.1.6 Placering av den kontralaterala iliakaliska ledaren

1. Manövrera katetern och ledaren genom den kontralaterala lemmens öppna ände och in i graftets stomme. För fram ledaren tills den böjer av inne i graftets stomme. AP och sneda fluoroskopiska vyer kan underlätta kontrollen av kanylering av anordningen.
2. Efter kanyleringen för du fram den angiografiska katetern över ledaren och in i det endovaskulära graftets stomme. Avlägsna ledaren och utför angiografi för att bekräfta positionen. För fram ledaren tills den böjer av inne i graftets stomme. **(Fig. 12)** Avlägsna den angiografiska katetern.

11.1.7 Proximal (hög) utplacering av huvudstomme

1. Utför angiografi genom en angiografisk kateter för att bekräfta det endovaskulära graftets läge i förhållande till njurartärerna. Omplacera, om nödvändigt, försiktigt den täckta delen av det endovaskulära graftet i förhållande till njurartärerna. (Omplacering kan endast ske över ett kort avstånd i det här skedet.)

OBS! Säkerställ att njurartärerna är öppna genom att bekräfta att de proximala graftmarkeringarna är minst 2 mm under den lägsta öppna njurartären.

VAR FÖRSIKTIG: Under avlägsnandet av den proximala utlösningstråden, framföringen av det övre skyddet och den påföljande suprarenala stentutplaceringen ska du kontrollera att ledaren för huvudstomme är placerad så att den skjuter fram precis distalt om aortabågen och att stödet för systemet maximeras.

2. Avlägsna säkerhetslåset från den övre stentens frigöringsmekanism med utlösningstråd. Dra tillbaka och avlägsna utlösningstråden under fluoroskopi, genom att skjuta av den övre stentens frigöringsmekanism med utlösningstråd från handtaget och sedan avlägsna den via dess skåra över den inre kanylen. **(Fig. 13)**

Om motstånd uppstår eller om du lägger märke till att systemet böjs är utlösningstråden utsatt för spänning. Alltför stor kraft kan leda till att graftpositionen rubbas. Om du lägger märke till alltför stort motstånd eller förflyttning av införingssystemet ska du avbryta proceduren och utvärdera situationen. Om det inte är möjligt att avlägsna den övre stentens frigöringsmekanism med utlösningstråd från det övre skyddet ska följande steg utföras under fluoroskopi:

a. Lätta på sträckningen av utlösningstråden genom att lossa skruvstycket och **dra** något i den inre kanylen för att flytta ner det övre skyddet över den suprarenala stenten. Undvik att trycka ihop huvudstommen på Zenith Flex.
b. Dra åt skruvstycket igen.
c. Avlägsna frigöringsmekanismen med utlösningstråd för den övre stenten.
d. Fortsätt med steg 3 i **avsnitt 11.1.7, Proximal (hög) utplacering av huvudstomme.**

OBS! Om det fortfarande inte är möjligt att avlägsna den övre stentens frigöringsmekanism med utlösningstråd från det övre skyddet ska du se **avsnitt 14.1, Felsökning av frigöring av utlösningstråden.**

3. Lossa skruvstycket. **(Fig. 14)** Håll kontroll över graftets läge genom att stabilisera införarens gråa lägeställare.
4. Utplacera den suprarenala stenten genom att föra fram det övre skyddets innerkanyl 1 till 2 mm åt gången medan huvudstommens position hålls under kontroll, tills den övre stenten är helt utplacerad. **(Fig. 15** och **16)** För fram det övre skyddets kanyl ytterligare 1 till 2 cm och dra sedan åt skruvstycket igen för att undvika kontakt med den utplacerade suprarenala stenten.

OBS! Om det inte är möjligt att utplacera den suprarenala stenten fullständigt genom att föra fram det övre skyddets inre kanyl ska du se **avsnitt 14.2, Felsökning av utplacering av den suprarenala stenten.**

OBS! När den hullingförsedda suprarenala stenten har utplacerats rekommenderas inte vidare försök att omplacera graftet.

VARNING: Zenith Flex AAA endovaskulära graft inkorporerar en suprarenal stent med fixeringshullingar. Utöva yttersta försiktighet vid manipulering av interventionella anordningar i den suprarenala stentens område.

5. För fram den kontralaterala ledaren in i torakala aorta.

11.1.8 Placering och utplacering av det kontralaterala iliakaliska graftbenet

VAR FÖRSIKTIG: Verifiera att det förutvalda kontralaterala iliakaliska graftbenet har valts för införing på patientens kontralaterala sida före implantationen.

1. Placera bildförstärkaren så att både den kontralaterala interna höftartären och den kontralaterala gemensamma höftartären visas.
2. Innan du för in införingssystemet för det kontralaterala iliakaliska graftbenet ska du injicera kontrastmedel genom den kontralaterala femorala hylsan för att hitta den kontralaterala interna höftartären.
3. För in införingssystemet för det kontralaterala iliakaliska graftbenet i artären. För det långsamt framåt tills det iliakaliska graftbenet överlappar minst en hel iliakalisk graftbensstent (dvs. det iliakaliska graftbenets proximala stent) inne i huvudstommens kontralaterala lem. **(Fig. 17)** Om huvudstomgraftet tenderar att förflytta sig under denna manöver ska det hållas i läge genom att stabilisera den gråa lägesställaren på den ipsilaterala sidan.

OBS! Om man erfar svårighet med att föra in det iliakaliska graftbenets införingssystem byter man till en ledare som ger mera stöd. I slingrande kärl kan anatomin ändra sig i hög grad då styva ledare och hylssystem förs in.

4. Bekräfta läge för det iliakaliska graftbenets distala ände. Placera om det iliakaliska graftbenet vid behov för att garantera att både den inre höftartären är öppen och att det finns en överlappning av minst en hel iliakalisk graftbensstent (dvs. proximal stent i det iliakaliska graftbenet, maximal överlappning av 1,5 stent) inne i det endovaskulära graftets huvudstomme.

OBS! Säkerställ att Captor hemostasventil på införarhylsan för iliakaliskt graftben har vridits till öppet läge. **(Fig. 10)**

5. För utplacering ska det iliakaliska graftbenet hållas i läge med griparen på den gråa lägesställaren medan hylsan dras tillbaka. **(Figur 18** och **19)** Se till att en stents överlappning bibehålls.
6. Avbryt tillbakadragandet av hylsan så snart som det iliakaliska graftbenets distala ände frigörs.
7. Lossa skruvstycket under fluoroskopi och efter verifiering av det iliakaliska graftbenets läge och dra tillbaka innerkanylen för att koppla in den avsmalnande dilatatorn vid den gråa lägesställaren. Dra åt skruvstycket. Bibehåll hylsans läge medan du drar ut den grå lägesställaren med fäst inre kanyl.
8. Stäng Captor hemostasventil på införarhylsan för iliakaliskt graftben genom att vrida den medurs tills det tar stopp. **(Fig. 26)**
9. Kontrollera ledarens läge igen.

11.1.9 Distal (botten) insättning av huvudstomme

1. Återgå till den ipsilaterala sidan.
2. Utplacera den ipsilaterala lemmen av huvudstommen fullständigt genom att dra ut hylsan tills den mest distala stenten har expanderats. **(Figur 18** och **20)** Avbryt tillbakadragandet av hylsan.

OBS! Den distala stenten hålls fortfarande kvar av utlösningstråden.

3. Avlägsna säkerhetslåset från frigöringsmekanismen med utlösningstråd för den ipsilaterala lemmen. Dra tillbaka och avlägsna utlösningstråden genom att dra bort frigöringsmekanismen med utlösningstråd för den ipsilaterala lemmen från handtaget och sedan avlägsna den via dess skåra över den inre kanylen. **(Fig. 21)**

11.1.10 Inkoppling av det övre skyddet

1. Lossa skruvstycket. **(Fig. 22)**
2. Säkra hylsa och inre kanyl för att undvika att dessa komponenter rör sig.
3. För fram den gråa lägesställaren över den inre kanylen tills den kopplas ihop med det övre skyddet. **(Figur 23, 24** och **25)**

OBS! Om motstånd uppstår vrider du den gråa lägesställaren något och fortsätter framföringen försiktigt.

4. Dra åt skruvstycket igen och dra tillbaka hela övre skyddet och den gråa lägesställaren genom graftet och genom hylsan genom att dra i den inre kanylen. Lämna hylsan och ledaren på plats.

OBS! Bibehåll hylsans och ledarens läge.

5. Stäng Captor hemostasventil på införarhylsan för huvudstomme genom att vrida den medurs tills det tar stopp. **(Fig. 26)**

11.1.11 Placering och utplacering av det ipsilaterala iliakaliska graftbenet

OBS! Säkerställ att Captor hemostasventil på införarhylsan för huvudstomme är vriden till öppet läge. **(Fig. 27)**

1. Använd huvudstomgraftets ledare och hylsenhet för att föra in det ipsilaterala iliakaliska graftbenet. För fram dilatatorn och hylsenheten in i huvudstommens hylsa.

OBS! I slingrande kärl kan de inre höftartärernas läge ändras betydligt då styva ledare och hylssystem förs in.

2. För det långsamt framåt tills det ipsilaterala iliakaliska graftbenet överlappar minst en hel iliakalisk graftbensstent (dvs. det iliakaliska graftbenets proximala stent) inne i huvudstommens ipsilaterala lem. **(Fig. 28)**

OBS! Om en överlappning på en längd motsvarande mer än tre iliakaliska graftbenstentar krävs (mer än två iliakaliska graftbenstentar för graftbenlängderna 37, 39, 54 och 56 mm) kan det vara nödvändigt att överväga användning av en graftbenförlängning i bifurkationsområdet på den motsatta sidan.

3. Bekräfta läge för det iliakaliska graftbenets distala ände. Placera om det iliakaliska graftbenet om det behövs för att säkerställa öppenhet i inre höftartären.

OBS! Säkerställ att Captor hemostasventil på införarhylsan för iliakaliskt graftben har vridits till öppet läge. **(Fig. 10)**

4. För utplacering ska det iliakaliska graftbenet stabiliseras med griparen på den gråa lägesställaren medan den iliakaliska benhylsan dras tillbaka. **(Figur 29** och **30)** Dra tillbaka huvudstommens hylsa om det behövs.
5. Lossa skruvstycket och dra tillbaka den inre kanylen för att koppla in den avsmalnande dilatatorn i den grå lägesställaren under fluoroskopi och efter kontroll av det iliakaliska graftbenets position. Dra åt skruvstycket. Bibehåll huvudstomhylsans läge medan du drar ut den iliakaliska graftbenshylsan och den grå lägesställaren med säkrad inre kanyl.
6. Stäng Captor hemostasventil på införarhylsan för huvudstomme genom att vrida den medurs tills det tar stopp.
7. Kontrollera ledarnas läge igen. Lämna hylsa och ledare på plats.

11.1.12 Införing av formningsballong

1. Förbered formningsballongen så här:
   - Spola ledarlumen med hepariniserad koksaltlösning.
   - Töm ballongen på all luft.
2. Som förberedelse inför införing av formningsballongen ska du öppna Captor hemostasventil genom att vrida den moturs.
3. För fram formningsballongen över ledaren och genom Captor hemostasventilen på huvudstommens införingssystem till njurartärernas nivå. Bibehåll rätt hylsläge.
4. Dra åt Captor hemostasventil runt formningsballongen med milt tryck genom att vrida den medurs.

VAR FÖRSIKTIG: Fyll inte ballongen i kärl utanför graftet.

5. Expandera formningsballongen med utspätt kontrastmedel (enligt tillverkarens instruktioner) i den proximala täckta stentens och den infrarenala halsens område, och börja proximalt och arbeta i den distala riktningen. **(Fig. 31)**

VAR FÖRSIKTIG: Bekräfta fullständig tömning av ballongen före ompositionering.

VAR FÖRSIKTIG: Captor hemostasventil måste vara öppen innan formningsballongen omplaceras.

6. Dra ut formningsballongen till överlappningen med den ipsilaterala lemmen och expandera den.

VAR FÖRSIKTIG: Captor hemostasventil måste vara öppen innan formningsballongen omplaceras.

7. Dra tillbaka formningsballongen till det ipsilaterala distala fixeringsstället och expandera den.

VAR FÖRSIKTIG: Fyll inte ballongen i kärl utanför graftet.

VAR FÖRSIKTIG: Captor hemostasventil måste vara öppen innan formningsballongen omplaceras.

8. Töm och avlägsna formningsballongen. Överför formningsballongen till den kontralaterala ledaren och in i införingssystemet för det kontralaterala iliakaliska graftbenet. För fram formningsballongen till överlappningen med den kontralaterala lemmen och expandera den.

VAR FÖRSIKTIG: Bekräfta fullständig tömning av ballongen före ompositionering.

VAR FÖRSIKTIG: Captor hemostasventil måste vara öppen innan formningsballongen omplaceras.

9. Dra tillbaka formningsballongen till det kontralaterala iliakaliska graftbenets/kärlets distala fixeringsplats och expandera. **(Fig. 31)**

VAR FÖRSIKTIG: Fyll inte ballongen i kärl utanför graftet.

10. Avlägsna formningsballongen och ersätt den med en angiografisk kateter för att utföra slutliga angiogram.
11. Avlägsna eller byt ut alla styva ledare för att låta höftartärerna återuppta sina naturliga lägen.

Slutligt angiogram

1. Placera angiografikatetern alldeles ovanför njurartärernas nivå. Utför angiografi för att verifiera att njurartärerna är öppna och att det inte förekommer endoläckage. Kontrollera att de inre höftartärerna är öppna.
2. Bekräfta att det inte förekommer endoläckage eller veck och verifiera läget för de proximala röntgentäta markeringarna av guld. Avlägsna hylsorna, ledarna och katetrarna.

OBS! Se rekommenderade bruksanvisningar för kompletterande komponenter till Zenith AAA endovaskulärt graft om endoläckage eller andra problem observeras.

3. Reparera kärl och tillslut med kirurgisk standardrutin.

12 RIKTLINJER FÖR BILDFRAMSTÄLLNING OCH POSTOPERATIV UPPFÖLJNING

12.1 Allmänt

- **Endovaskulära grafts långsiktiga prestanda och säkerhet har ännu inte fastställts. Alla patienter bör informeras om att endovaskulär behandling kräver regelbunden uppföljning under patientens hela livstid för att bedöma patientens hälsa och det endovaskulära graftets prestanda.** Patienter med specifika kliniska rön (t.ex. endoläckage, förstorade aneurysm eller förändringar i det endovaskulära graftets struktur eller läge) bör få ytterligare uppföljning. Patienterna bör informeras om vikten av att hålla fast vid uppföljningsschemat, både under det första året och vid de årliga intervallerna därefter. Patienterna bör få veta att regelbunden och konsekvent uppföljning är en livsviktig del som garanterar fortsatt säker och effektiv endovaskulär behandling av AAA.
- Läkarna bör utvärdera patienterna på individuell basis och ordinera deras uppföljning i förhållande till varje individuell patients behov och omständigheter. Rekommenderat schema för bildtagning anges i **tabell 12.1.1**. Detta schema användes i den huvudsakliga prövningen och rekommenderas även vid frånvaro av kliniska symptom (t.ex. smärta, domning, svaghet). Patienter med specifika kliniska rön (t.ex. endoläckage, förstorade aneurysm eller förändringar i stentgraftets struktur eller läge) bör få uppföljning oftare.
- Årlig uppföljning med bildtagning bör omfatta bukröntgen och DT-undersökningar både med och utan kontrast. Om renala komplikationer eller andra faktorer förhindrar användning av bildkontrastmedel kan abdominala röntgenbilder, DT utan kontrast och duplexultraljud användas.
- Kombinationen DT med kontrast och utan kontrast ger information om förändringar i aneurysmets diameter, endoläckage, öppenhet, slingring, fortskridande sjukdom, fixeringslängd och andra morfologiska förändringar.
- Bukröntgen ger information om anordningens integritet (separation mellan komponenter, stentfraktur och hullingseparation).
- Bildframställning med duplexultraljud kan ge information om förändringar i aneurysmets diameter, endoläckage, öppenhet, slingrighet och fortskridande sjukdom. Under dessa förhållanden bör en DT utan kontrast utföras för att användas tillsammans med ultraljudet. Ultraljud kan vara en mindre pålitlig och mindre känslig diagnosmetod jämfört med DT.

Tabell 12.1.1 anger minimikraven för uppföljning med bildtagning för patienter med Zenith Flex AAA endovaskulärt graft. Patienter som behöver ökad uppföljning bör få interimutvärderingar.

Tabell 12.1.1 Rekommenderat bildtagningsschema för patienter med endovaskulära implantat

	Angiogram	DT (med kontrast och utan kontrast)	Abdominala röntgenbilder
Före förfarandet	X[1]	X[1]	
Under förfarandet	X		
Före utskrivning (inom 7 dagar)		X[2,3,4]	X
1 månad		X[2,3,4]	X
3 månader		X[2,4,5]	
6 månader		X[2,4]	X
12 månader (därefter årligen)		X[2,4]	X

[1]Bildframställning bör utföras inom 6 månader före förfarandet.

[2]Duplexultraljud kan användas för de patienter som erfar njursvikt eller som på annat sätt inte kan genomgå kontrastförstärkt DT-skanning. Med ultraljud rekommenderas fortfarande DT utan kontrast.

[3]Antingen före utskrivnings- eller 1 månads-DT rekommenderas.

[4]Vid endoläckage av typ I eller III rekommenderas omedelbar intervention och ytterligare uppföljning efter interventionen. Se **avsnitt 12.6, Ytterligare övervakning och behandling**.

[5]Rekommenderas om endoläckage rapporteras vid före-utskrivning eller 1 månad.

12.2 Rekommendationer avseende DT med och utan kontrast

- Filmsatser bör omfatta alla sekventiella bilder vid lägsta möjliga skivtjocklek (≤3 mm). Utför INTE stor skivtjocklek (> 3 mm) och/eller utelämna inte på varandra följande DT-bilder/filmsatser, eftersom det förhindrar precisa jämförelser av anatomi och anordning över tid.
- Alla bilder bör omfatta en skala för varje film/bild. Bilderna bör arrangeras inte mindre än 20:1 bilder på 35,5 cm x 43,2 cm (14 tum x 17 tum) ark om film används.
- Tagningar både med och utan kontrast krävs, med matchande eller motsvarande bordspositioner.
- Skivtjocklek och intervall för tagning före kontrast och med kontrast måste stämma överens.
- Ändra INTE patientens inriktning och märk ej heller om patienten mellan tagningar utan och med kontrast.

Baslinjes- och uppföljningsbilder utan och med kontrastförstärkning är viktiga för optimal patientövervakning. Det är viktigt att följa acceptabla bildframställningsprotokoll under DT-undersökningen. **Tabell 12.2.1** ger exempel på acceptabla bildframställningsprotokoll.

Tabell 12.2.1 Godkända bildframställningsprotokoll

	Utan kontrast	Kontrastmedel
IV-kontrast	Nej	Ja
Acceptabla maskiner	Spiral-DT eller MDDT med hög prestanda, som är kapabelt till >40 sekunder	Spiral-DT eller MDDT med hög prestanda, som är kapabelt till >40 sekunder
Injektionsvolym	–	per institutionellt protokoll
Injektionshastighet	–	>2,5 ml/sek
Injektionssätt	–	Tryck
Bolus-timing	–	Testbolus: SmartPrep, C.A.R.E. eller liknande
Täckning – start	Diafragma	1 cm över arteria coeliaca
Täckning – slut	Proximalt lårben	Början av djupa lårbensartären
Kollimation	<3 mm	<3 mm
Rekonstruktion	2,5 mm genomgående - mjuk algoritm	2,5 mm genomgående – mjuk algoritm
Axiell dubbel vy	32 cm	32 cm
Tagningar efter injektion	Inget	Inget

12.3 Abdominala röntgenbilder

Följande vyer krävs:

- Fyra filmer: ryggläge-frontalt (A), diagonalt lateralt, 30 graders synfält vänster posterior vinkel och 30 graders synfält höger posterior vinkel centrerade på naveln.
- Registrera bord-till-filmavstånd och använd samma avstånd vid varje efterföljande undersökning.

Se till att hela anordningen fångas på varje bildformat på längden.

Om det finns oro över anordningens integritet (t.ex. vikning, stentbrott, hullingseparation, relativ komponentmigration), rekommenderar vi att förstorade vyer används. Den ansvarige läkaren bör utvärdera filmer med avseende på anordningens integritet (anordningens hela längd inklusive komponenter) och använda 2-4 gångers förstoring som visuell hjälp.

12.4 Ultraljud

Ultraljudsbildframställning kan utföras i stället för DT med kontrast, när patientfaktorerna utesluter användning av bildkontrastmedel. Ultraljud kan kombineras med DT utan kontrast. Ett fullständigt aortaduplex ska videobandas för maximal aneurysmdiameter, endoläckage, stentöppenhet och stenos. Inkluderat på videobandet bör följande information finnas enligt riktlinjer nedan:

- Transversell och longitudinell bildframställning bör erhållas från den proximala aortans nivå som visar mesenteriska och njurartärer till de iliakaliska bifurkationerna, för att fastställa om endoläckage förekommer med utnyttjande av färgflödes- och färgförstärkt angiografi (om sådan finns).
- Spektralanalysbekräftelse bör utföras för allt misstänkt endoläckage.
- Transversell och longitudinell bildframställning av det maximala aneurysmet bör erhållas.

12.5 MRT-information

Icke-kliniska tester har visat att Zenith AAA endovaskulärt graft är MR Conditional (MR-kompatibelt på vissa villkor). En patient med detta endovaskulära graft kan skannas på ett säkert sätt omedelbart efter placeringen under följande förutsättningar:

Statiskt magnetfält

- Statiskt magnetfält på 3,0 tesla eller mindre.
- Största spatial magnetfältsgradient på 720 gauss/cm.

Icke-klinisk utvärdering utfördes i ett MR-system (General Electric Excite) på 3 tesla med en största spatial magnetfältsgradient på 720 gauss/cm uppmätt med en gaussmeter i den för patienten relevanta positionen i det statiska magnetfältet (dvs. utanför skannerhöljet, tillgänglig för en patient eller person).

MRT-relaterad uppvärmning

System på 1,5 tesla:

- Statiskt magnetfält på 1,5 tesla.
- Maximal specifik medelabsorptionshastighet (SAR) för hela kroppen på 2 W/kg för 15 minuters skanning (dvs. per skanningsekvens).

Vid icke-kliniska tester gav Zenith AAA endovaskulärt graft upphov till en temperaturökning på mindre än eller lika med 1,4 °C vid en för MR-systemet rapporterad specifik medelabsorberingshastighet (SAR) för hela kroppen på 2,8 W/kg för 15 minuters MR-skanning i en MR-skanner av typen Siemens Medical Magnetom, med programvaran Numaris/4 version Syngo MR 2002B DHHS, på 1,5 tesla. Rapporterad max. specifik medelabsorberingshastighet (SAR) för hela kroppen hos MR-systemet var 2,8 W/kg, vilket motsvarar ett mätvärde med kalorimetri på 1,5 W/kg.

System på 3,0 tesla:

- Statiskt magnetfält på 3,0 tesla.
- Maximal specifik medelabsorptionshastighet (SAR) för hela kroppen på 2 W/kg för 15 minuters skanning (dvs. per skanningsekvens).

Vid icke-kliniska tester gav Zenith AAA endovaskulärt graft upphov till en temperaturökning på mindre än eller lika med 1,9 °C vid en för MR-system rapporterad specifik medelabsorberingshastighet (SAR) för hela kroppen på 3,0 W/kg för 15 minuters MR-skanning i en MR-skanner av typen Excite, GE Healthcare, med programvaran G3.0-052B, på 3,0 tesla. Max. specifik medelabsorberingshastighet (SAR) för hela kroppen var 3,0 W/kg, vilket motsvarar ett mätvärde med kalorimetri på 2,8 W/kg.

Bildartefakt

Bildartefakten sträcker sig ut över hela det anatomiska område som innehåller anordningen och skymmer vyn över omedelbart intilliggande anatomiska strukturer inom ca 20 cm från anordningen samt hela anordningen och dess lumen vid skanning i samband med icke-kliniska tester med följande sekvens: Snabbt spinneko, i ett MR-system av typen Excite, GE Healthcare, programvara G3.0-052B, på 3,0 tesla med en radiofrekvent kroppsspole.

För alla skannrar avtar bildartefakten allteftersom avståndet från anordningen till området av intresse ökar. MR-skanningar över huvud och hals samt de nedre

extremiteterna kan uppnås utan bildartefakt. Bildartefakt kan förekomma i skanningar över bukområdet och de övre extremiteterna, beroende på avståndet från anordningen till området av intresse.

Klinisk information finns tillgänglig för sjutton patienter som genomgått MRT-skanningar efter implantation av stentgraft. Inga biverkningar eller problem med anordningen har rapporterats hos någon av dessa patienter till följd av utförande av MRT. Vidare har långt över 100 000 Zenith AAA endovaskulära graft implanterats internationellt, där inga biverkningar eller problem med anordningen till följd av utförande av MRT har rapporterats.

Cook rekommenderar att patienten registrerar de MR-förhållanden som anges i denna bruksanvisning hos MedicAlert Foundation. MedicAlert Foundation kan kontaktas på följande sätt:

Post:	MedicAlert Foundation International
	2323 Colorado Avenue
	Turlock, CA 95382, USA
Telefon:	+1-888-633-4298 (avgiftsfritt inom USA)
	+1-209-668-3333 från platser utanför USA
Faxnr:	+1-209-669-2450
Internet:	www.medicalert.org

12.6 Ytterligare övervakning och behandling

Ytterligare övervakning och eventuell behandling rekommenderas för:

- Aneurysm med endoläckage av typ I
- Aneurysm med endoläckage av typ III
- Aneurysmförstoring, ≥5 mm med maximal diameter (oavsett endoläckagestatus)
- Migration
- Otillräcklig förseglingslängd

Övervägande om nytt ingrepp eller övergång till öppen reparation bör omfatta den ansvarige läkarens bedömning av en individuell patients komorbiditeter, förväntad livslängd och patientens personliga val. Patienter bör informeras om att efterföljande nya ingrepp omfattande kateterbaserad och öppen kirurgisk övergång är möjliga efter placering av endovaskulärt graft.

13 PATIENTSPÅRNINGSINFORMATION

Förutom denna bruksanvisning är Zenith Flex AAA endovaskulärt graft med Z-Trak införingssystem förpackat med ett *spårningsformulär för anordningen*, som sjukhuspersonalen måste fylla i och skicka till COOK för att spåra alla patienter som får Zenith Flex AAA endovaskulärt graft (enligt vad som krävs av amerikanska federala lagar).

14 FELSÖKNING

OBS! Du kan få teknisk support från en Cook-produktspecialist genom att kontakta din lokala Cook-representant.

14.1 Felsökning av frigöring av utlösningstråden

VAR FÖRSIKTIG: Följande steg ska utföras endast om det inte är möjligt att avlägsna den proximala utlösningstråden enligt beskrivningen i avsnitt 11.1.7.

14.1.1 Proximal (hög) utplacering av huvudstomme

1. Om frigöringsmekanismen med utlösningstråd för den övre stenten inte kan avlägsnas från handtaget ska du kapa tråden bredvid frigöringsmekanismen **(Fig. 32)** och avlägsna frigöringsmekanismen från handtaget.
2. Stabilisera den grå lägeställaren medan du drar tillbaka hylsan för fullständig utplacering av den ipsilaterala lemmen.
3. Avlägsna säkerhetslåset från frigöringsmekanismen med utlösningstråd för den ipsilaterala lemmen.
4. Dra tillbaka och avlägsna utlösningstråden genom att dra bort frigöringsmekanismen med utlösningstråd för den ipsilaterala lemmen från handtaget och sedan avlägsna den via dess skåra över anordningens inre kanyl.
5. Kläm igen och fäst den kapade änden av det övre skyddets utlösningstråd med en peang. **(Fig. 33)**
6. Lossa skruvstycket och för fram den grå lägeställaren och hylsan i graftet, samtidigt som du håller kvar den inre kanylen och utlösningstråden på plats, tills den grå lägeställarens spets ligger omkring 2 cm från guldmarkeringarna. **(Fig. 34)** Den framförda grå lägesställaren ger extra stöd till den inre kanylen.

OBS! Håll utlösningstråden lätt sträckt för att förhindra att tråden hänger slappt medan den grå lägesställaren och hylsan förs fram.

OBS! Säkerställ att den grå lägesställarens spets *inte* förs fram i det övre skyddet.

7. Lås skruvstycket. Bekräfta att utlösningstråden sitter fast i tången.
8. Stabilisera den grå lägeställaren och för långsamt fram hylsan tills hylsspetsen ligger 2 mm från guldmarkeringarna. **(Fig. 35)**

OBS! Var noga med att inte föra fram själva graftet under framföringen av hylsan.

9. Stabilisera hylsan och dra tillbaka den grå lägeställaren med den inre kanylen för att dra det övre skyddet över den suprarenala stenten. **(Fig. 36)**
10. Bekräfta guldmarkeringarnas position inferiort om njurartärerna.
11. Avlägsna utlösningstråden.
12. Dra tillbaka hylsan tills den grå lägeställarens avsmalnande spets exponeras.
13. För fram en formningsballong genom huvudstommens kontralaterala lem och placera den alldeles superiort om graftets bifurkation.
14. Fyll ballongen till graftets fulla diameter. **(Fig. 37)**
15. Lossa skruvstycket.
16. Stabilisera den grå lägeställaren och ballongkatetern och för fram den inre kanylen för att placera ut det övre skyddet.
17. Dra åt skruvstycket.
18. Töm ballongen och för fram den kontralaterala ledaren i torakala aorta.

OBS! På grund av risk för tidig insättning av det ipsilaterala graftbenet och frigöring av utlösningstråden föreslår vi att formningsballongen lämnas i elle alldeles ovanför den kontralaterala lemmen för graftstabilisering under placering av den ipsilaterala lemmen.

14.1.2 Inkoppling av det övre skyddet

1. Lossa skruvstycket. **(Fig. 22)**
2. Säkra hylsa och inre kanyl för att undvika att dessa komponenter rör sig.
3. För fram den gråa lägeställaren över den inre kanylen tills den kopplas ihop med det övre skyddet. **(Fig. 23, 24** och **38)**

OBS! Om motstånd uppstår vrider du den gråa lägeställaren något och fortsätter framföringen försiktigt.

4. Dra åt skruvstycket igen och dra tillbaka hela övre skyddet och den gråa lägeställaren genom graftet och genom hylsan genom att dra i den inre kanylen. **(Fig. 39)** Lämna hylsan och ledaren på plats.
5. Stäng Captor hemostasventilen på Flexor införarhylsan genom att vrida den medurs så långt det går. **(Fig. 26)**

14.1.3 Placering och utplacering av det ipsilaterala iliakaliska graftbenet

OBS! Se till att Captor hemostasventil på införarhylsan vrids till öppet läge. **(Fig. 27)**

1. Använd huvudstomgraftets enhet bestående av ledare och hylsa för att föra in det ipsilaterala graftbenet.

OBS! På grund av ändringen av det övre skyddets frigöring måste enheten bestående av huvudstomme och hylsa dras ut till en position 1-2 cm innanför den proximala ipsilaterala lemmen. För fram den ipsilaterala lemmens enhet bestående av dilatator och hylsa i huvudstommens hylsa.

OBS! Formningsballongen kan fyllas i huvudstomgraftets kontralaterala lem om ytterligare graftstabilisering blir nödvändig.

VAR FÖRSIKTIG: Fyll inte ballongen utanför graftet.

OBS! I slingrande kärl kan de inre höftartärernas läge ändras betydligt då styva ledare och hylssystem förs in.

2. För det långsamt framåt tills det ipsilaterala iliakaliska graftbenet överlappar minst en hel iliakalisk graftbensstent (dvs. det iliakaliska graftbenets proximala stent) inne i huvudstommens ipsilaterala lem. **(Fig. 40)**

OBS! Om en överlappning som är större än tre iliakaliska graftbenstentar krävs (mer än 2 iliakaliska benstentar för 37, 39, 54 och 56 mm benlängder) kan det vara nödvändigt att överväga användning av en benförlängning i bifurkationsområdet på motsatta sidan.

3. Bekräfta läge för det iliakaliska graftbenets distala ände. Placera om det iliakaliska graftbenet om det behövs för att säkerställa öppenhet i inre höftartären.
4. För utplacering ska det iliakaliska graftbenet stabiliseras med den grå lägeställaren, medan det iliakaliska graftbenets hylsa och huvudstommens hylsa dras tillbaka tillsammans. **(Fig. 29** och **41)** Dra tillbaka huvudstommens hylsa om det behövs.
5. Lossa skruvstycket och dra tillbaka den inre kanylen för att koppla in den avsmalnande dilatatorn i den grå lägesställaren under fluoroskopi och efter kontroll av det iliakaliska graftbenets position. Dra åt skruvstycket. Bibehåll hylsans läge medan den grå lägesställaren dras tillbaka med säkrad inre kanyl. **(Fig. 42)**
6. Stäng Captor hemostasventilen på Flexor införarhylsan genom att vrida den medurs så långt det går.
7. Kontrollera ledarnas läge igen. Lämna hylsa och ledare på plats.
8. Avlägsna den tomma ballongen från den kontralaterala sidan.

14.1.4 Placering och utplacering av det kontralaterala iliakaliska graftbenet

VAR FÖRSIKTIG: Bekräfta att det på förhand bestämda kontralaterala iliakaliska graftbenet har valts för införing på patientens kontralaterala sida före implantationen.

1. Placera bildförstärkaren så att både den kontralaterala interna höftartären och den kontralaterala gemensamma höftartären visas.
2. Innan det kontralaterala iliakaliska graftbenets införingssystem förs in ska kontrastmedel injiceras genom den kontralaterala femorala hylsan för att lokalisera den kontralaterala inre höftartären.
3. För in införingssystemet för det kontralaterala iliakaliska graftbenet i artären. För det långsamt framåt tills det iliakaliska graftbenet överlappar minst en hel iliakalisk graftbensstent (dvs. det iliakaliska graftbenets proximala stent) inne i huvudstommens kontralaterala lem. **(Fig. 43)**

OBS! Om man erfar svårighet med att föra in det iliakaliska graftbenets införingssystem byter man till en ledare som ger mera stöd. I slingriga kärl kan anatomin ändras kraftigt vid införing av de styva ledarna och hylssystemen.

4. Bekräfta läge för det iliakaliska graftbenets distala ände. Placera om det iliakaliska graftbenet vid behov för att garantera att både den inre höftartären är öppen och att det finns en överlappning av minst en hel iliakalisk graftbensstent (dvs. proximal stent i det iliakaliska graftbenet, maximal överlappning av 1,5 stent) inne i det endovaskulära graftets huvudstomme.
5. För insättning hålls det iliakaliska graftbenet i läge med den gråa lägeställaren medan hylsan dras tillbaka. **(Fig. 18** och **44)** Se till att en stents överlappning bibehålls.
6. Avbryt tillbakadragandet av hylsan så snart som det iliakaliska graftbenets distala ände frigörs.
7. Lossa skruvstycket och dra tillbaka den inre kanylen för att koppla in den avsmalnande dilatatorn i den grå lägesställaren under fluoroskopi och efter kontroll av det iliakaliska graftbenets position. Dra åt skruvstycket. Bibehåll hylsans läge medan den grå lägesställaren dras tillbaka med säkrad inre kanyl. **(Fig. 45)**
8. Kontrollera ledarnas läge igen.
9. Utför införing av formningsballong och slutligt angiogram enligt beskrivningen i **avsnitt 11.1.12, Införing av formningsballong**.

14.2 Felsökning av utplacering av den suprarenala stenten

VAR FÖRSIKTIG: Följande steg ska utföras endast om det inte är möjligt att utplacera den suprarenala stenten enligt beskrivningen i avsnitt 11.1.7.

14.2.1 Proximal (hög) utplacering av huvudstomme

1. Om det inte är möjligt att utplacera den suprarenala stenten fullständigt genom att föra fram det övre skyddets inre kanyl ska du föra fram formningsballongen genom huvudstommens kontralaterala lem och placera den precis superiort om stentgraftets bifurkation.
2. Öka stödet till den inre kanylen genom att fylla ballongen till graftets fulla diameter.
3. Lossa skruvstycket. **(Fig. 14)**
4. Stabilisera den grå lägesställaren och ballongkatetern och för fram den inre kanylen så att den suprarenala stenten utplaceras.

Om den suprarenala stenten utplaceras fullständigt:

5. Dra åt skruvstycket, töm och avlägsna ballongen.
6. För fram den kontralaterala ledaren i torakala aorta och gå tillbaka till lämpligt steg i bruksanvisningen för att slutföra proceduren.

Om det fortfarande inte är möjligt att utplacera den suprarenala stenten fullständigt:

5. Dra åt skruvstycket och töm ballongen. Håll kvar ballongen i sitt läge medan du stabiliserar den grå lägesställaren och drar tillbaka hylsan så att den ipsilaterala lemmen utplaceras fullständigt.
6. Avlägsna säkerhetslåset från frigöringsmekanismen med utlösningstråd för den ipsilaterala lemmen.
7. Dra tillbaka och avlägsna utlösningstråden genom att skjuta av den ipsilaterala lemmens frigöringsmekanism med utlösningstråd från handtaget och avlägsna den via dess skåra över anordningens inre kanyl.
8. Lossa skruvstycket **(Fig. 22)** och för fram den grå lägesställaren och hylsan i graftet, samtidigt som du håller kvar den inre kanylen på plats, tills den grå lägesställarens spets ligger ca 2 cm inferiort om de proximala guldmarkeringarna. **(Fig. 46)** Den framförda grå lägesställaren ger extra stöd till den inre kanylen.
   OBS! Se noga till att inte föra fram graftet under framföringen av den grå lägesställaren och hylsan.
   OBS! Säkerställ att den grå lägesställarens spets inte förs fram i det övre skyddet.
9. Lås skruvstycket.
10. Bekräfta guldmarkeringarnas position inferiort om njurartärerna.
11. Placera om formningsballongen så att den ligger an mot bifurkationen.
12. Fyll ballongen till graftets fulla diameter. **(Fig. 37)**
13. Lossa skruvstycket.
14. Stabilisera den grå lägesställaren och ballongkatetern och för fram den inre kanylen så att den suprarenala stenten utplaceras.
15. Dra åt skruvstycket.
16. Töm ballongen och för fram den kontralaterala ledaren i torakala aorta.
    OBS! På grund av tidig utplacering av det ipsilaterala graftbenet och frigöring av utlösningstråden föreslår vi att formningsballongen lämnas

i eller alldeles ovanför den kontralaterala lemmen för graftstabilisering under placering av den ipsilaterala lemmen.

14.2.2 Inkoppling av det övre skyddet

1. Lossa skruvstycket. **(Fig. 22)**
2. Säkra hylsa och inre kanyl för att undvika att dessa komponenter rör sig.
3. För fram den grå lägesställaren över den inre kanylen tills den kopplas ihop med det övre skyddet. **(Fig. 23, 24** och **38)**
   OBS! Om motstånd uppstår, vrider du den grå lägesställaren något och fortsätter framföringen försiktigt.
4. Dra åt skruvstycket igen och dra tillbaka hela det övre skyddet och den grå lägesställaren genom graftet och genom hylsan genom att dra i den inre kanylen. **(Fig. 39)** Lämna hylsan och ledaren på plats.
5. Stäng Captor hemostasventilen på Flexor införarhylsan genom att vrida den medurs så långt det går. **(Fig. 26)**

14.2.3 Placering och utplacering av det ipsilaterala iliakaliska graftbenet

OBS! Se till att Captor hemostasventil på införarhylsan vrids till öppet läge. **(Fig. 27)**

1. Placera bildförstärkaren så att både den ipsilaterala interna höftartären och den ipsilaterala gemensamma höftartären visas.
2. När du har fört in införingssystemet för det ipsilaterala iliakaliska graftbenet ska du injicera kontrastmedel genom hylsan för huvudstomme för att lokalisera den ipsilaterala interna höftartären.
3. Använd huvudstomgraftets enhet bestående av ledare och hylsa för att föra in det ipsilaterala graftbenet.
   OBS! På grund av ändringen av det övre skyddets frigöring måste enheten bestående av huvudstomme och hylsa dras ut till en position 1-2 cm innanför den proximala ipsilaterala lemmen. För fram den ipsilaterala lemmens enhet bestående av dilatator och hylsa i huvudstommens hylsa.
   OBS! Formningsballongen kan fyllas i huvudstomgraftets kontralaterala lem om ytterligare graftstabilisering blir nödvändig.
   VAR FÖRSIKTIG: Fyll inte ballongen utanför graftet.
   OBS! I slingrande kärl kan de inre höftartärernas läge ändras betydligt då styva ledare och hylssystem förs in.
4. För sakta fram införingssystemet för det ipsilaterala iliakaliska graftbenet tills det ipsilaterala iliakaliska graftbenet överlappar med minst en längd motsvarande en hel iliakalisk graftbensstent (dvs. det iliakaliska graftbenets proximala stent) inuti huvudstommens ipsilaterala lem. **(Fig. 40)**
   OBS! Om en överlappning på mer än en längd motsvarande tre iliakaliska graftbensstentar krävs (mer än två iliakaliska graftbensstentar för graftbenslängder på 37, 39, 54 och 56 mm) kan det bli nödvändigt att överväga användning av en graftbensförlängning i bifurkationsområdet på motsatt sida.
5. Bekräfta läge för det iliakaliska graftbenets distala ände. Placera om det iliakaliska graftbenet om det behövs för att säkerställa öppenhet i inre höftartären.
6. För utplacering stabiliseras det iliakaliska graftbenet med den grå lägesställaren, medan det iliakaliska graftbenets hylsa och huvudstommens hylsa dras tillbaka tillsammans. **(Fig. 29** och **41)**
7. Lossa skruvstycket och dra tillbaka den inre kanylen för att koppla in den avsmalnande dilatatorn i den grå lägesställaren under fluoroskopi och efter kontroll av det iliakaliska graftbenets position. Dra åt skruvstycket. Bibehåll hylsans läge medan den grå lägesställaren dras tillbaka med säkrad inre kanyl. **(Fig. 42)**
8. Stäng Captor hemostasventilen på Flexor införarhylsan genom att vrida den medurs så långt det går.
9. Kontrollera ledarnas läge igen. Lämna hylsa och ledare på plats.
10. Avlägsna den tomma ballongen från den kontralaterala sidan.

14.2.4 Placering och utplacering av det kontralaterala iliakaliska graftbenet

VAR FÖRSIKTIG: Bekräfta att det på förhand bestämda kontralaterala iliakaliska graftbenet har valts för införing på patientens kontralaterala sida före implantationen.

1. Placera bildförstärkaren så att både den kontralaterala interna höftartären och den kontralaterala gemensamma höftartären visas.
2. Innan det kontralaterala iliakaliska graftbenets införingssystem förs in ska kontrastmedel injiceras genom den kontralaterala femorala hylsan för att lokalisera den kontralaterala inre höftartären.
3. För in införingssystemet för det kontralaterala iliakaliska graftbenet i artären. För det långsamt framåt tills det iliakaliska graftbenet överlappar minst en hel iliakalisk graftbensstent (d.v.s. det iliakaliska graftbenets proximala stent) inne i huvudstommens kontralaterala lem. **(Fig. 43)**
   OBS! Om du använder ett Spiral-Z iliakaliskt graftben är ett röntgentätt markeringsband placerat 30 mm från det iliakaliska graftbenets proximala ände, som anger maximal grad av överlappning. Du placerar det här graftet genom att sakta föra fram det tills det iliakaliska graftbenet överlappar med en längd motsvarande minst en stent och inte bortom det röntgentäta markeringsbandet.
   OBS! Om man erfar svårighet med att föra in det iliakaliska graftbenets införingssystem byter man till en ledare som ger mera stöd. I slingriga kärl kan anatomin ändras kraftigt vid införing av de styva ledarna och hylssystemen.
4. Bekräfta läge för det iliakaliska graftbenets distala ände. Placera om det iliakaliska graftbenet vid behov för att garantera att både den inre höftartären är öppen och att det finns en överlappning av minst en hel iliakalisk graftbensstent (d.v.s. proximal stent i det iliakaliska graftbenet, maximal överlappning av 1,5 stent) inne i det endovaskulära graftets huvudstomme.
5. För utplacering hålls det iliakaliska graftbenet i läge med den grå lägesställaren medan hylsan dras tillbaka. **(Fig. 18** och **44)** Se till att en stents överlappning bibehålls.
6. Avbryt tillbakadragandet av hylsan så snart som det iliakaliska graftbenets distala ände frigörs.
7. Lossa skruvstycket och dra tillbaka den inre kanylen för att koppla in den avsmalnande dilatatorn i den grå lägesställaren under fluoroskopi och efter kontroll av det iliakaliska graftbenets position. Dra åt skruvstycket. Bibehåll hylsans läge medan den grå lägesställaren dras tillbaka med säkrad inre kanyl. **(Fig. 45)**
8. Kontrollera ledarnas läge igen.
9. För in formningsballongen och utför ett slutligt angiogram enligt beskrivningen i avsnittet **Införing av formningsballong** i bruksanvisningen för produkten.

MR Conditional
Podmíněně bezpečný při vyšetření mri (MR conditional)
MR conditional
Bedingt MRT-kompatibel
Ασφαλες για χρηση σε μαγνητικη τομογραφια υπο προϋποθεσεις
MR conditional
« MR conditional » (compatible avec l'irm sous certaines conditions)
MR kondicionális
Può essere sottoposto a MRI
MRI-veilig onder bepaalde voorwaarden
MR-sikker når visse betingelser oppfylles
Warunkowe stosowanie RM
MR conditional (é possível realizar exames de rmn com este stent, desde que sejam respeitadas determinadas condições)
MR conditional (MR-villkorad)

Manufacturer
COOK INCORPORATED
750 Daniels Way
Bloomington, IN 47404 U.S.A.

EC Representative
WILLIAM COOK EUROPE ApS
Sandet 6, DK-4632
Bjaeverskov, DENMARK

www.cookmedical.com
© COOK 2012
May 2012